Digitized by Google

Digitized by Google

Digitized by Google

Digitized by Google

Digitized by Google

Digitized by Google

Lehmann's medizinische Atlanten. Neue Folge in Quartformat.

Band V.

Atlas typischer Röntgenbilder vom normalen Menschen.

Ausgewählt und erklärt nach chirurgisch-praktischen Gesichtspunkten, mit Berücksichtigung der Varietäten und Fehlerquellen, sowie der Aufnahmetechnik.

Von Professor **Dr. med. Rud. Grashey**, München.

Vierte verbesserte Auflage. Mit über 200 Tafelbildern (Autotypien) in Original-Größe und etwa 350 Textabbildungen (Umrißzeichnungen, Ansichten u. a.) Erscheint 1922.

Ärztl. Mitteilungen: Die Zahl der autotypischen Bilder ist von 96 auf 207 gewachsen, Skelett- und Situationsskizzen, von Künstlerhand entworfen, sind hinzugekommen. Namentlich haben die Besonderheiten des kindlichen Körpers, einzelne Skeletteile und Varietäten eine größere Berücksichtigung erfahren. Auch der einleitende Text ist sowohl in seinem technischen wie physikalischen Teil erweitert, doch liegt der Schwerpunkt des Atlasses wie bisher in den prachtvollen Bildern und ihrer Erklärung. Durch die Summe technischer, künstlerischer und wissenschaftlicher Arbeit, verbunden mit vornehmer äußerer Ausstattung ist ein Werk von hervorragendem Wert geschaffen, das als zuverlässiger Ratgeber im Röntgenzimmer und als Zierde der ärztlichen Bibliothek seinen Platz behaupten wird.

Band VI. **Atlas chirurgisch-pathologischer Röntgenbilder.**

Von Professor **Dr. med. Rud. Grashey**, München.

Zweite verbesserte Auflage mit etwa 400 Abbildungen auf Tafeln und im Text. Erscheint 1922.

Band X: **Atlas und Grundriß der Rachitis**

von **Dr. Franz Wohlauer**,

Assistent a. d. Universitätspoliklinik für orthopädische Chirurgie in Berlin. Spezialarzt für Röntgenologie. Mit 2 farb. und 108 schwarz. Abbild. auf 34 autotyp. und 12 photograph. Tafeln und 10 Textabbildungen.

Preis in Leinwand gebunden M. 80.—.

Inhaltsübersicht: A. Grundriß: Ätiologie — Pathologie der Knochenveränderungen — Röntgenbefunde — Allgemeines. Wesen der rachitischen Veränderungen — Differentialdiagnose — Zeitfolge der Knochenerkrankungen — Die Deformitäten im speziellen: Schädel, Zahnentwicklung, Thorax, Clavicula, Scapula, Wirbelsäule, Becken, Humerus, Ellbogengelenk, Vorderarm, Oberschenkel, Kniegelenk, Unterschenkel, Fuß. — Einfluß der Rachitis auf die Körpergröße — Klinische Erscheinungen von seiten der anderen Organe — Therapie — Literaturverzeichnis. — B. Atlas: Abbildungen mit ausführlichen Erklärungen — Schlagwortregister.

. . . Das Werk enthält eine nahezu erschöpfende Sammlung ungewöhnlich schöner Photographien rachitischer Kinder sowie rachitisch deformierter Skeletteile und gibt am Schlusse auf 12 großen photographischen Tafeln das röntgenologische Verhalten der rachitischen Knochen in bisher unerreicht klarer Weise wieder. — Im begleitenden Text finden die orthopädisch und chirurgisch wichtigen Verhältnisse der Rachitis eine ausführliche und gute Darstellung. . . *Korrespondenzblatt für Schweizer Aerzte.*

Röntgen-Untersuchung bei Kriegsverletzten

Von **Prof. Dr. Rudolf Grashey.** Mit 184 Abbildungen: Preis gebd. M. 15.—.

„Der Verfasser nennt sein Buch „Kriegsersatz" an Stelle der Neuauflage seines vergriffenen Chirurgisch-pathologischen Röntgenatlasses. Wir können ihm das Zeugnis ausstellen, daß der Ersatz vorzüglich gelungen ist und auch während des Friedens eine Lücke auszufüllen berufen ist. Er wird insbesondere dazu beitragen, daß die zahlreichen Erfahrungen des Krieges nicht verloren gehen." *(Deutsche med. Wochenschrift)*

Dosierungstafeln für die Röntgentherapie

von Dr. rer. nat. et phil. **Friedrich Voltz**,

Physikalischer Assistent der Strahlenabteilung der Universitäts-Frauenklinik München

Mit 16 Figuren auf Tafeln und 46 Tabellen. Preis: in Steifdeckel **M. 20.—**

Die Dosierungstafeln bedeuten für jeden Röntgentherapeuten:

1. **eine Erleichterung bei der Dosierung**
2. **eine Orientierung über die Dosenverhältnisse**
3. **ein Tabellenwerk für alle praktisch vorkommenden Fälle.**

Sie unterstützen damit das Dosieren im praktischen Betriebe und sind infolge ihrer Handlichkeit und Uebersichtlichkeit ein wesentlicher Fortschritt in der Röntgentherapie und für jeden Röntgentherapeuten ein unentbehrliches Hilfsmittel.

Die Orthoröntgenographie

Anleitung zum Arbeiten mit parallelen Röntgenstrahlen.

Von **Dr. Franz M. Groedel**, Bad Nauheim.

Mit 32 Abb. — Preis geh. **M. 12.—**, geb. **M. 16.—**.

Die Orthodiagraphie

Ein Lehrbuch für Ärzte.

Von **Dr. Karl Francke**, München

Spezialarzt für innere Leiden.

Mit 75 Abb. u. 3 Tafeln. Preis geh. **M. 16.-**, geb. **M. 20.-**

Digitized by Google

Lehmanns medizinische Atlanten. *Neue Folge in Quartformat.*

Band II—IV.

Atlas der deskriptiven Anatomie des Menschen

von Dr. med. J. Sobotta, o. ö. Professor der Anatomie in Bonn.

I. Abteilung (Lehmanns medizinische Atlanten in 4°, Band II):

Knochen, Bänder, Gelenke, Regionen und Muskeln des menschlichen Körpers.

Vierte Auflage.

Mit 166 farbigen und 143 schwarzen Abbildungen auf Tafeln, sowie 29 zum Teil farbigen Textfiguren nach Originalen von Maler K. Hajek. — ***Preis gut gebunden M. 110.—.***

II. Abteilung (Lehmanns medizinische Atlanten in 4°, Band III):

Die Eingeweide des Menschen einschließlich des Herzens.

Vierte Auflage.

Mit 99 farbigen und 93 schwarzen Abbildungen auf Tafeln, sowie 36 zum Teil farbigen Figuren im Text nach Originalen von Maler K. Hajek. — ***Preis gut gebunden M. 110.—.***

III. Abteilung (Lehmanns medizinische Atlanten in 4°, Band IV):

Das Nerven- und Gefäßsystem und die Sinnesorgane des Menschen

nebst einem Anhang: **Das Lymphgefäßsystem des Menschen.**

Vierte Auflage.

Mit 148 farbigen und 128 schwarzen Abbildungen auf Tafeln, sowie 64 zum Teil farbigen Figuren im Text nach Originalen von Maler K. Hajek. — ***Preis gut gebunden etwa M. 120.—.***

Kurzes Lehrbuch der deskript. Anatomie des Menschen.

Ein Handbuch zu jedem Atlas der deskriptiven Anatomie mit besonderer Berücksichtigung und Verweisungen auf Sobottas Atlas der deskriptiven Anatomie. Von Professor Dr. med. J. Sobotta.

I. Teil, 2. Aufl., geh. M. 32.— | II. Teil, 2. Aufl., geh. M. 30.— | III. Teil, 1. Aufl., geh. M. 24.—

. . . Die Abbildungen sind von hervorragender Schönheit, Klarheit und Uebersichtlichkeit. Wenn man sich aus seiner Studentenzeit der primitiven Abbildungen aus dem Heitzmann erinnert, nach denen die ältere Generation präpariert hat, so beschleicht es einem mit Neid, daß die heutige Generation so vorzügliche Hilfsmittel zur Verfügung hat. Druck und Papier sind trotz der Zeitverhältnisse ausgezeichnet. Der Atlas wird immer einen hervorragenden Platz einnehmen. *Zeitschr. für ärztl. Fortbildung, Jena.*

Im Gegensatz zu ähnlichen Werken bringt die Sobotta'sche Anatomie **die Nerven und Blutgefäße stets im gleichen Bild** vereint dargestellt, so, wie sie der Student bei den anatomischen Präparierübungen auszuarbeiten genötigt ist. Es fällt also bei Benutzung dieses Werkes das so außerordentlich störende, vom Lernenden sehr unangenehm empfundene mehrfache Umblättern fort.

Band IX.

Atlas und Lehrbuch der Histologie

und mikroskopischen Anatomie des Menschen

von Dr. J. Sobotta, o. ö. Professor der Anatomie in Bonn.

Dritte, unveränderte Auflage / Mit 400 zum größten Teil mehrfarbigen Abbildungen nach Originalen von Universitätszeichner W. Freytag / *Vergriffen! Vierte Auflage erscheint 1922!*

Aus einer Besprechung der zweiten Auflage:

Deutsche militärärztl. Zeitschrift: Die vorliegende Auflage läßt von der alten fast nichts mehr erkennen. Das Format ist geändert, der Text, die Abbildungen, Kunstwerke ersten Ranges, alles erscheint in neuer Fassung und Gestalt. 56 Tafeln zeigen in wundervoller Färbung die Gewebsbilder, als sähen wir sie im Mikroskop. Gewöhnlich ist jedes Präparat in dreifacher Größe dargestellt. Ueber das Werk kann man nur ein Urteil fällen, es ist eben ein „Lehmannscher Atlas".

Digitized by Google

311 E. 17 St. nyc.

LEHMANNS MEDIZINISCHE ATLANTEN.
Band I.

Atlas und kurzgefaßtes Lehrbuch der topographischen und angewandten Anatomie.

Von
Dr. med. Oskar Schultze
Professor der Anatomie in Würzburg.

Dritte umgearbeitete Auflage von
Dr. med. Wilhelm Lubosch
Professor der Anatomie in Würzburg.

Mit 419 meist farbigen Abbildungen nach Originalen der Maler A. Schmitson, K. Hajek und Franz Kotzian.



J. F. LEHMANNS VERLAG, MÜNCHEN 1922

Digitized by Google

Urheber und Verleger behalten sich alle Rechte,
insbesondere das der Übersetzung vor.
Copyright 1922. J. F. Lehmann, München.

611

Druck von Kastner & Callwey, München.

Digitized by Google

Medical Lib
SH
S. L. Halperin
2-7-49

2-10-49 LMS

Der Erinnerung

an das

Sanitätskorps des ehemaligen kaiserlichen deutschen Heeres.

Digitized by Google

Berichtigung.

Der Verfasser bittet, folgende ihm bei der Korrektur der Bürstenabzüge entgangenen Druckfehler vor der Benutzung des Buches zu verbessern.

Fig. 14 (rechts unten) lies Cartilago Meckeli statt Mackeli.
Fig. 15 (unten). Der Hinweisstrich neben Sella turcica ist zu tilgen.
Seite 23, Fig. 28 (links). Statt Absatz lies Abschnitt.
Fig. 53 (links oben) lies Fila olfactoria statt olfuctoria,
Fig. 60 (rechts) lies Rr. zygomatici n. facialis statt fascialis.
Fig. 82 (unten) lies N. utriculo-ampullaris statt saccularis.
Fig. 98 (links) lies Lamina superior fasciae temporalis usw. statt fascia.
Fig. 99 (links). Neben N. massetericus zu setzen: et M. pterygoideus externus.
Fig. 107 (links). Die Bezeichnungen Tarsus superior und Conjunctiva bulbi sind zu vertauschen.
Seite 78, Fig. 111 (oben) lies Naht zwischen Tränenbein statt Tränenbasis.
Fig. 113 (rechts). Statt N. lies M. rectus lateralis.
Fig. 149 (rechts). Die Bezeichnungen Cartilago thyreoides et cricoides und Corp. parathyreoideum superius (IV). sind zu vertauschen.
Seite 106, Fig. 150 fehlt Angabe der Herkunft: aus Kollmanns Atlas der Entwicklungsgeschichte.
Fig. 161 (links oben) lies Trig. caroticum statt subclaviae.
Fig. 171 (rechts oben) lies carotis statt corotis.
Fig. 178 (rechts unten). Neben A. carotis comm. zu setzen: et vena jugularis int.
Fig. 197 (links unten) statt parietali lies viscerali.
Fig. 204 (rechts) lies A. mammaria int. statt inf.
Fig. 219 (rechts). Der Hinweisstrich, bezeichnet mit Ventric. dext. et incis. cardiaca pulm. sinistr., ist nach der Mitte des Bildes zu um $^1/_2$ cm zu verlängern.
Fig. 220 (links unten). Statt Cauda pancreatis lies Ren et glandula suprarenalis sinistra.
(rechts). Hinter Ren dext. füge hinzu et duodenum.
Seite 206, Zeile 14 von unten lies Bauchfell statt Zwerchfell.
Fig. 287 (rechts in der Mitte). Statt Lamina peritonealis radicis mesenterii lies Duodenum.
Seite 230, Fig. 315 (links). Die Bezeichnungen Ampulla tubae und Colon sigmoides sind zu vertauschen.
Seite 245, Fig. 333. Oben rechts neben N. femoralis ist zu setzen: und M. psoas. Links oben lies Lig. ile ofemorale.
Fig. 356 (rechts unten). Die Bezeichnungen M. serratus post. sup. $\times$ und M. splenius $\times$ sind zu vertauschen.
Fig. 362 (links unten). Die Bezeichnungen M. subscapularis und Fascia axillaris $\times$ sind zu vertauschen.
Seite 323, Zeile 11 v. o. lies abduciert und senkt.

Digitized by Google

Vorwort zur dritten Auflage.

Verfasser und Verleger waren der Ansicht, daß die dritte Auflage des Grundrisses eine umfangreiche Umarbeitung erfahren müsse. Hierzu nötigte der seit 10 Jahren namentlich in der angewandten Anatomie neu erwachsene Stoff und der von der Studentenschaft oft geäußerte Wunsch nach zahlreicheren Abbildungen. Professor Dr. *Oskar Schultze* trug mir im Einverständnis mit dem Verlage an, die Bearbeitung der neuen Auflage zu übernehmen. Ich tat es gern, um sein Werk zu erhalten, aber auch, weil sich mir dadurch die Möglichkeit darbot, dem Unterricht in der topographischen Anatomie eine literarische Grundlage zu schaffen, wie sie meiner Auffassung vom Wesen dieses Unterrichtszweiges entspricht. In dieser Auffassung durfte ich mich mit dem am 28. Juni 1920 entschlafenen Verfasser einig fühlen, der, wie die Vorrede zur 1. Auflage zeigt, seine Aufgabe als Lehrer vor allem darin sah, den Arzt, indem er ihn an die menschliche Anatomie band, vor der Hinwendung zur unwissenschaftlichen Routine zu bewahren. Auch *O. Schultzes* wissenschaftliches Lebenswerk, wie es abgeschlossen vor uns liegt, zeigt ihn wie in jener Vorrede, durchdrungen von der Überzeugung, daß menschliche Anatomie in ihrer Beschränkung auf den Menschen und im Dienste der Praxis keiner Entwicklung fähig sei, dies vielmehr nur auf der Bahn werde, die zuerst *Goethe,* dann *Johannes Müller* und zuletzt *Gegenbaur* unserer Wissenschaft gewiesen haben. Auf dieser schon so erfolgreich beschrittenen Bahn dürfen wir hoffen, dem Ziel der anatomischen Forschung nahe zu kommen: den Bau des menschlichen Körpers bis in sein feinstes Gefüge hin als gesetzmäßig zu begreifen aus der Gesetzmäßigkeit der Wirbeltiermorphologie heraus. Und wo wäre mehr Anlaß, diese Gesetzmäßigkeit, soweit wir sie kennen, darzustellen, als in der topographischen Anatomie, deren Wesen geradezu die erblich gefestigten konstanten Lagebeziehungen der Teile zueinander ausmachen, also das, worauf wir die Erkenntnis der Homologien begründen.

Als Lehrern der menschlichen Anatomie erwuchs uns die Aufgabe, den jeweiligen Gesamtzustand unserer Wissenschaft in möglichst einfachem Vortrage für den angehenden Arzt darzustellen; als Forscher treibt es uns, jenen Zustand zu verändern, die Kenntnisse zu vertiefen, Licht dahin fallen zu lassen, wo wir Dämmerung oder Dunkel gefunden haben. Daraus ergibt sich, daß Lehre und Forschung einander gegenseitig fördern: dort werden Bedürfnisse erweckt, hier ihre Befriedigung versucht. Darum wäre es ein Fehler, das wissenschaftliche Element aus dem Unterricht auszuschalten. Den Schaden davon hätte letzten Endes auf dem Umwege über die Praxis nur die Wissenschaft selbst, während sich zeigen läßt, daß gerade auch wieder auf dem Umweg über die Praxis die wissenschaftliche Anatomie den größten Nutzen daraus ziehen konnte, daß sie den wissenschaftlichen Sinn der Praktiker erweckte. Verfolgen wir nämlich die Geschichte der menschlichen Anatomie in den letzten 25 Jahren, so tritt uns die merkwürdige, kaum beachtete, jedenfalls nie betonte Tatsache entgegen, daß, während die Anatomen selbst ihren Sonderfragen lebten, alle wesentlichen Fortschritte in der Kenntnis des menschlichen Körpers der Arbeit von Praktikern zu verdanken waren. Der Bau des Groß- und Kleinhirns, die Leitungsbahnen, die feineren anatomischen Verhältnisse am Auge und seinen Hilfsapparaten, die Nebenhöhlen der Nase,

Digitized by Google

Schilddrüse, Halsfaszien, der Bau des Herzens, die Form des Magens und Dickdarms, zahlreiche Einzelheiten aus der Anatomie der Gefäße und der peripherischen Nerven, die Innervation der Muskeln und der Haut, die Segmentalanatomie, die mit der Leitungsanästhesie zusammenhängenden topographischen Fragen, die Anatomie des Grenzstranges, die Lymphbahnen — um nur ganz Weniges zu nennen; wer mehr finden will, durchforsche die großen Handbücher der klinischen Wissenschaften — sind unter wesentlicher Beteiligung von nichtzünftigen Anatomen erforscht worden. Wie grundlegend im strengen Sinne des Wortes dabei die Morphologie für Fragen der „praktischen" Anatomie geworden ist, lehren zwei gerade heute klinisch sehr beachtete Kapitel, das des Reizleitungssystems im Herzen und das der Epithelkörperchen, jenes durch Kenntnis des Selachierherzens, dieses durch die Erfahrungen am Schlunddarm niederer Wirbeltiere zuerst unserem Verständnis näher gebracht. Die Beispiele lassen sich beliebig vermehren. Dem Studenten eine allgemeine Vorstellung wenigstens von diesen großen Zusammenhängen zu geben, war ein Wunsch, dessen Erfüllung ich mir um so lieber gestattete, als mich meine Erfahrungen bei Präparierübungen und in meinen Vorlesungen dazu ermutigten. Daß die diesem Zwecke dienenden Erläuterungen und Einschiebungen sehr knapp zu halten waren, lag im Plan des ganzen Buches begründet. Leider erlaubte es die an sich schon zeitraubende Vorbereitung der neuen Auflage nicht, sie in den genannten Teilen durch Originalabbildungen zu erläutern. Der Verlag gestattete für diese Auflage die Heranziehung geeigneter Abbildungen aus anderen Werken. Autoren und Verlegern dieser Werke sei für die Erteilung ihrer Genehmigung zur Benützung der Abbildungen gedankt.

Bei der Bearbeitung des Textes, der in seiner Kürze sehr beliebt und willkommen war, mußte jeder Neigung zu einem Ausbau in ein wissenschaftliches Lehrbuch widerstanden werden. Daß die neueste Literatur hineingearbeitet werden mußte, versteht sich von selbst. Autorennamen waren bisher nicht aufgenommen worden; sie aber da zu erwähnen, wo es sich um Angaben handelte, die noch nicht in Lehr- und Handbücher übergegangen sind, erschien doch gerecht und notwendig. Einige Kapitel waren bisher zu kurz gekommen, die auch in einem Grundriß nicht fehlen dürfen, so z. B. die von Gehörorgan, Kiefergelenk, Halsfaszien, Herzbeutel, Hernien. Ihre und einiger anderer Gebiete gründlichere Behandlung hatte sich mir gerade durch meine Erfahrungen im Verkehr mit den Benutzern des Buches als unumgänglich notwendig erwiesen. In der Anordnung des Stoffes, die durch ein stark gegliedertes Inhaltsverzeichnis verdeutlicht worden ist, sind manche Änderungen vorgenommen worden. Die Dinge prägen sich leichter ein, wenn sie an richtiger Stelle stehen. So sind z. B. die Schenkelhernien trotz ihrer nahen Nachbarschaft zu den Leistenhernien erst bei der Beckenwand abgehandelt, die Nieren bei der hinteren Bauchwand, nicht bei den Baucheingeweiden. Fast ganz unverändert sind in ihren anatomischen Teilen die Abschnitte über die Extremitäten geblieben. Hinsichtlich der angewandten Anatomie schien es ratsam, sie von dem anatomischen Teile, in den sie bisher noch zum Teil hineingearbeitet waren, ganz zu trennen und zu voller Selbständigkeit zu bringen. Dadurch, daß das jetzt auch durch den Druck zum Ausdruck gelangt, wird, wie ich hoffe, die Benutzung des Buches erleichtert werden, da der Vorkliniker sein Augenmerk nicht auf Dinge zu richten braucht, die ihm noch fern liegen, ihm aber doch, wenn er ihnen Geschmack abgewinnt, stets in Reichweite bleiben, während der Klinizist zusammengestellt findet, was er braucht. Daß diese Teile der angewandten Anatomie durchweg völlig neu bearbeitet werden mußten, liegt in der Natur der

Digitized by Google

ache. Die Gefahr, auf einem Gebiet, wo der Anatom meist nur Dilettant ist, des Guten uviel zu tun, ist groß. Maßgebend war daher, nur das zusammenstellen, was an anatomi-chen Vorkenntnissen in den Kliniken, am Krankenbett und in klinischen Kursen, wo überall-in das Buch als Nachschlagewerk ein steter Begleiter sein möchte, stets gegenwärtig sein oll. Einigen Vertretern klinischer Fächer, meinen Kollegen *Burckhardt* (Gynäkologie), *Mag-us-Alsleben* (interne Medizin), *Wessely* (Ophthalmologie) bin ich für Ratschläge zu Dank erpflichtet, vor allem aber meinem Kollegen Dr. *E. Seifert*, Privatdozenten für Chirurgie, er an der Auswahl der Hinweise auf die Chirurgie einen wesentlichen Anteil hat.

Die neue Auflage enthält anstatt 205 Abbildungen 419; davon sind 112 neu hergestellt vorden, zum Teil als Ersatz für ausgeschiedene Abbildungen der 2. Auflage. Die Teilung n „Tafeln" und „Figuren" ist aufgegeben worden. Es wurde von mir Wert darauf gelegt, eine Einzelfälle abzubilden. Ich habe daher nicht Photographien zur Grundlage der Bilder gemacht, weil hierbei die Gefahr besteht, das Individuelle zu sehr zu betonen. Vielmehr ind die Abbildungen nach einem oder mehreren Präparaten, auch unter Heranziehung von Modellen hergestellt worden. Hierfür hatte der Verlag den Kunstmaler Herrn Franz *Kot-ian* gewonnen, dem mein Dank für seine Hingabe an die Sache und seine unermüdliche Ge-uld gebührt. Sein schönstes Lob sind die Abbildungen, die dem Benutzer vorliegen. Topo-graphisch-anatomische Abbildungen müssen bei planimetrischer Ausführung stets unbefrie-digend bleiben. Die hier so wichtige Tiefendimension kommt nur bei stereoskopischen Atlanten zu voller Geltung. Verhältnisse, wie die der Arteria vertebralis am Nacken, der Arteria thyreoidea inferior oder des Dammes lassen sich in ebener Zeichnung niemals wie-dergeben. — Röntgenbilder aus den Atlanten des Lehmannschen Verlages und Zeichnungen nach solchen durften in einem Atlas der topographischen Anatomie heute nicht mehr fehlen. Die Präparate, die den neuen Abbildungen zugrunde liegen, habe ich, soweit sie nicht Samm-lungspräparate waren, zum größten Teil selbst hergestellt, zum kleineren Teil haben sie unter meiner Leitung die Kandidaten der Medizin *Banz*, *Kunkel*, *Mangold*, *Wertmann* angefertigt.

Herrn Dr. W. Brandt, Assistenten der anatomischen Anstalt, der sich an der Durch-sicht der Revisionsbogen beteiligt hat, danke ich für seine Hilfe auch an dieser Stelle.

Ich habe die Pflicht, die Tatsache dankbar hervorzuheben, daß Herr Dr. *Heiß*, Privat-dozent der Anatomie und Kustos der Anatomischen Sammlung am Münchener Institut mir auf meine Bitte hin seine noch unveröffentlichten Untersuchungen über die Topographie des Ureters nebst Abbildungen zur Verfügung gestellt hat. Die im Texte kenntlich gemachten Abschnitte sind fast wörtlich seinen Mitteilungen an mich entnommen, und die Figuren 344 und 345 sind Reproduktionen nach seinen Originalabbildungen. Die Figuren 213 und 214 sind mit Genehmigung des Verfassers dem Sobottaschen Atlas entnommen worden.

Dem Verlage, der es trotz des Umsturzes und der dadurch entstandenen unerhörten Ver-teuerung aller Verlagskosten für seine Pflicht gehalten hat, durch die Herausgabe dieser neuen Auflage dazu beizutragen, der deutschen Wissenschaft ihre Stellung auch auf dem Ge-biete des anatomischen Unterrichts zu wahren, danke ich für alle Opfer, die er gebracht hat. Möge das junge Geschlecht der angehenden Ärzte, dem meine Arbeit gegolten hat, einigen Nutzen daraus ziehen. Der deutsche Arzt hat nach langen Jahren friedlicher Ausbildung die Probe der höchsten Anforderung als Sanitätsoffizier bestanden; tapfer und in edler Mensch-lichkeit, dabei kenntnis- und kunstreich, im Felde unbesiegt gleich seinen kämpfenden Ka-meraden, hat er den Ruhm des Sanitätskorps für spätere, dankbarere Geschlechter begrün-

Digitized by Google

det. Möge die Erinnerung an die Leistungen jener Männer auf Truppenverbandplätzen, i Ortskrankenstuben, Feld- und Kriegslazaretten, die ohne topographisch-anatomische Kenn nisse unmöglich gewesen wären, bei der Jugend lebendig bleiben; möge sie sich in harte Arbeit die Kenntnisse erwerben, die es ihr ermöglichen sollen, es dem älteren Geschlecht gleichzutun. Möge dies Hilfsmittel dabei das Studium auf dem wichtigsten Gebiet de Medizin erleichtern.

Würzburg, Johannistag 1921. Professor Dr. W. Lubosch.

Vorwort zur ersten Auflage.

Dieses Buch ist nicht für den Anatomen geschrieben, sondern für den, der ein Arz werden und sein will. Es gibt meiner Auffassung und Methode des anatomischen Unterricht Ausdruck, wie ich ihn, unterstützt durch erneute klinische Studien, für den älteren Medizin studierenden als richtig und praktisch erprobt habe. Ich mache also hier keinen Anspruch au anatomische Vollständigkeit. Ich weiß aber auch, daß noch manches Anatomische fehlt, wa für den Arzt von Bedeutung ist. Da es mein lebhafter Wunsch ist, den in der Praxis stehende Arzt, ohne zu ausführlich zu werden, anatomisch zu unterstützen, so bin ich jedem Kollege dankbar, der mir seine Wünsche ausspricht; hofft doch jeder auf Gelegenheit, die Mänge seines Buches zu verbessern. Dem Arzt „ohne Praxis" wird es so eine Freude sein, wenn e auch in seiner Weise die Praxis fördern kann.

Dem jungen Kommilitonen, der mir zunächst am Herzen liegt, darf ich noch dieses sagen

Denke anatomisch, wenn du ein Arzt werden willst!

In der ersten Hälfte deiner medizinischen Universitätsarbeit lernst du Bau und Ent wicklung deines Leibes kennen. So lernst du dich selbst von niederen Formen ableiten und gewinnst die richtige Auffassung deiner Stellung in der Natur. So lernst du bewundernd schätzen den Wert des Körpers, der sich dir später anvertraut und, wenn er erkrankt, deine Hilfe sucht. Trittst du dann an das Krankenbett, so fühlst du in jedem Augenblick die Unentbehrlichkeit deiner anatomischen Kenntnisse und lernst nur auf ihrer festen Basis deren Anwendung in der exakten Diagnose: *Dann liebe es, anatomisch zu denken, wenn du ein guter Arzt sein willst.*

Der Verlagshandlung danke ich für ihr stetes Entgegenkommen. Herr Maler *Schmitson* hat in bewährter Weise mit künstlerischem Sinne die Herstellung der Abbildungen vollzogen. Ein kleiner Teil der Bilder wurde von Herrn Maler *Hajek* in trefflicher Weise hergestellt. Herr Professor *Stöhr* hat in liebenswürdiger Weise die anatomische Sammlung zur Verfügung gestellt, wofür ich auch hier meinen Dank sage. Die den Abbildungen zugrunde liegenden Präparate habe ich zum größten Teil selbst angefertigt. Die Benutzung der Hisschen Modelle war mir von großem Wert in den Fällen, wo Originalpräparate fehlten.

Würzburg, den 18. Oktober 1902. O. Schultze.

Digitized by Google

Vorwort zur zweiten Auflage.

In der zweiten Auflage dieses Buches ist eine Vergrößerung des Textes auf vielen Gebieten, vor allem aber eine wesentliche Vermehrung der Abbildungen eingetreten.

Der Text ist insofern ganz umgearbeit worden, als ich die Bemerkungen zur angewandten Anatomie, welche in der ersten Auflage mit der topographischen Beschreibung innig verwebt waren, nunmehr in Schlußabschnitten, welche den betreffenden Kapiteln unter der Bezeichnung *„Anwendung"* hinzugefügt sind, besonders berücksichtigt und gleichzeitig vermehrt habe. Diese Trennung schien mir insofern praktisch, als durch sie die vor dem *ersten* Examen stehenden Mediziner nicht gezwungen sind, die vornehmlich für die älteren Mediziner und Staatsexaminanden geschriebene angewandte Anatomie zu berücksichtigen. Durch diese eine Zusammenfassung der „Anwendung" mit sich bringende Trennung wurden die in die erste Auflage aufgenommenen Schlußfragen überflüssig.

Die Abbildungen wurden um nicht weniger als 115 vermehrt. Alle neuen Originale wurden von Herrn Maler *K. Hajek* in bestbekannter Kunstfertigkeit hergestellt. Ihm, sowie dem Verlage, meinen besten Dank!

Würzburg, im Herbst 1908.

O. Schultze.

Digitized by Google

Inhalts-Verzeichnis.

Kurzer Abriß der allgemeinen topographischen Anatomie.

1. Einleitung . . . . .
2. Antimerenlehre (Lehre von den Symmetrieverhältnissen des Körpers)
3. Metamerenlehre . . . . .
   Das Myotom. — Das Nervensegment. — Die Hautsegmentzonen. — Segmentierung des Achsenskeletts. — Das Gefäßsegment. — Segmentierung am Kopfe
4. Sonderung des Körpers in seine Hauptabschnitte . . . . .

Spezielle topographische und angewandte Anatomie des Menschen.

Topographische und angewandte Anatomie des Kopfes . . . . .

I. Morphologische Einleitung . . . . .
   1. Entstehung des Kraniums aus 2 Komponenten . . . . .
   2. Kranium und Viszeralskelett . . . . .
   3. Primordiales und sekundäres Kranium . . . . .
   4. Gehirn und Anordnung der Gehirnnerven . . . . .
   5. Kopfmuskeln . . . . .
   6. Kopfgefäße . . . . .
   7. Drüsen am Kopfe . . . . .
   8. Bildung des Gesichtes. — Anwendungen . . . . .
II. Schädeldach und Seitenwände des Schädels. . . . . .
III. Die Basis cranii (interna). — Anwendungen . . . . .
IV. Die Kopfschwarte. — Schichtung. Arterien. Venen. Lymphgefäße. Nerven. — Anwendungen . . . . .
V. Die Hirnhäute . . . . .
   a) Dura mater. Arterien. Sinus. Austrittsstellen der Hirnnerven. Zirkulation in der Schädelhöhle
   b) Arachnoides und Pia mater. — Pacchionische Granulationen. Anwendungen . . . .
VI. Topographie des Gehirns. Eingliederung in den Schädelraum. — Kraniozerebrale Topographie. — Anwendungen und innere Topographie des Gehirns. M Gefäße des Gehirns. Anwendungen . . . . .
VII. Gehörorgan. Äußeres, mittleres, inneres Ohr. — Anwendungen . . . . .
VIII. Regio mastoidea. — Anwendungen . . . . .
IX. Gesichtsteil des Kopfes. Gefäße und Nerven des Gesichts. — Oberflächliche Gesichtsgegend. — Topographische Anatomie des Kiefergelenks. — Tiefe seitliche Gesichtsgegend.
X. Orbita. Wandung. Kommunikationen. Septum orbitale. Fascia bulbi Conjunctiva. Tränenapparat. — Bulbus oculi, Augenmuskeln, Gefäße und Nerven. — Anwendungen. Orbita und Nebenhöhlen der Nase . . . . .
XI. Nasenhöhle. Wandung. Kommunikationen. Schleimhaut, Gefäße und Nerven. Nebenhöhlen. — Anwendungen . . . . .
XII. Mundhöhle. Grenzen. Vestibulum oris. Cavum oris proprium. — Mundboden. Zunge. Seitliche paarige Teile des Mundbodens. — Dach der Mundhöhle, harter und weicher Gaumen. — Tonsille. — Anwendungen . . . . .
XIII. Pharynx. Pharynxwand. Septum parapharyngeum. Inneres des Pharynx. — Anwendungen

Digitized by Google

Seite

opographische und angewandte Anatomie des Halses 105

I. Morphologische Einleitung in die topographische Anatomie des Halses 105

Die Kiemenbögen und ihre Schicksale 105

Die aus den Schlundtaschen entstehenden Organe 106

Persistenz von Viszeralbögen. Halsfisteln. Abnorme Reste der Epithelgänge, Knorpelversprengungen 108

Schlundbogenarterien 109

Halsrippen 110

II. Allgemeines über die topographische Anatomie des Halses 111

III. Halsfaszien 113

IV. Die Regionen am Halse 114

V. Allgemeines über den Verlauf der Gefäße und Nerven am Halse . . 116

VI. Die Regio mediana colli. Regio hyoidea und subhyoidea. — Regio laryngea. Kehlkopf. Anwendnngen. — Regio thyreoidea. Schilddrüse, Epithelkörperchen. — Regio trachealis. Halsteil der Trachea und des Oesophagus. Anwendungen 119

VII. Die Regio colli lateralis. Trigonum submaxillare. — Trigonum caroticum. — Regio sternocleidomastoidea. — Trigonum thyreoideum. — Trigonum omo-trapezoideum. — Trigonum subclaviae. — Trigonum scalenovertebrale. 128

VIII. Lungenspitze und Pleurakuppel. — Anwendungen, die Regio colli lateralis betreffend . . 133

opographische und angewandte Anatomie der Brust 140

I. Grenzen. Besichtigung. Äußere Form. — Anwendungen: Anomalien, Mißbildungen. — Erworbene Verbildungen. — Konstitutionelle Verschiedenheiten. — Alters- und Geschlechtsunterschiede 140

II. Die Brustwand. Sternalgegend. Anwendungen. — Seitliche Brustwand. Mamma: Anwendungen: Lymphbahnen der Mamma. Gefäße und Nerven der seitlichen Brustwand. — Hintere Brustwand: Anwendungen. — Untere Brustwand, Zwerchfell. Anwendungen: Zwerchfellhernien 147

III. Inhalt des Thorax 154

1. Allgemeines über die Topographie der serösen Säcke 154

2. Einteilung der innerhalb des Thorax liegenden Teile 155

3. Die Pleurasäcke. Pleura parietalis. Pleuragrenzen. Anwendungen 156

4. Die Lungen. Form. Lappung. Hilus. Lungengrenzen bei Exspiration und Inspiration. Anwendungen — Projektion der Lungenlappen. Bronchialbaum. Anwendungen. Lymphbahnen, Infektionswege. Röntgenbilder 159

5. Das Mediastinum. Allgemeines. Anwendungen 163

a) Präperikardialer Teil des Mediastinums 166

b) Herz und Herzbeutel. Lage des Herzens im Thorax. Projektion des Herzens, der großen Gefäßstämme und der einzelnen Abschnitte des Herzens auf die vordere Brustwand. Topographische Beziehungen der einzelnen Flächen des Herzens. Anwendungen: Alters- und Geschlechtsunterschiede, Röntgenbild. Relative und absolute Herzdämpfung. — Herzbeutel. Befestigung. Porta arteriosa und porta venosa. Sinus transversus pericardii. Anwendungen 166

c) Supraperikardialer Teil des Mediastinums. Thymus. N. phrenicus. Vena cava superior, Vena anonyma, Aorta ascendens, Arcus Aortae und seine Äste. Nn. vagi. Arteria pulmonalis. Lig. Botalli und N. recurrens sinister. Linker und rechter Ast der A. pulmonalis. Venae pulmonales 176

d) Retroperikardialer Teil des Mediastinums. Brustteil der Trachea und Bronchen. Brustteil des Oesophagus, Nn. vagi. — Aorta descendens. — Venae azygos und hemiazygos. — Ductus thoracicus. — Grenzstrang und Nn. splanchnici — Anwendungen 178

Digitized by Google

Topographische und angewandte Anatomie des Bauches . . . .

I. Grenzen. Äußeres. Regionale Einteilung . . . . . .

II. Die vordere und seitliche Bauchwand in ihren Schichtungsverhältnissen . . . . . .

1. Die kutanen Schichten. Gefäße und Nerven . . . . . .

2. Die Binnenschichten. Fascia transversalis, Parietales Bauchfell . . . . . .

3. Die Muskelschichten. Gebiet der Linea alba. -- Nabel. Anwendungen. — Gebiet der Mm. recti. — Gebiet der seitlichen Bauchmuskeln. — Gebiet des Trigonum lumbale. — Tiefe Arterien und Venen der Bauchwand. — Anwendungen . . . . . .

III. Topographische Anatomie der Leistenhernien. – Anwendungen . . . .

IV. Die hintere Bauchwand und die retroperitoneal gelegenen Organe. Hintere Bauchwand. — Aorta abdominalis. Äste der Bauchaorta. — Artt. iliacae communes. — Vena cava inferior. — Bauchteil des Grenzstranges. — Plexus lumbalis. — Nieren. Gestalt, Lage. Hilus. — Beziehungen zur Nachbarschaft. — Nieren und Bauchfell. Anwendungen. Nebennieren. — Ureter (pars abdominalis) Anwendungen . . . . . .

V. Bauchfell und innerhalb des Bauchfellsackes gelegene Organe . .

1. Bauchfell. Cavum peritonei und Bursa omentalis. — Verlauf des Bauchfells. — Topographie einzelner Verlaufsstrecken — Recessus. . . . . .

2. Inhalt des Bauchfellsackes. Allgemeines über die Lage der Baucheingeweide. Situs des Lebenden und Leichensitus . . . . . .

a) Magen. Formen des Leichenmagens. Lage zum Skelett und Projektion. Lage zu den Nachbarorganen. Arterien, Venen, Nerven des Magens. Anwendungen: Röntgenbilder. Traubescher Raum. Lymphbahnen . . . . . .

b) Leber und Gallenblase. Form der Leber, Lage zum Skelett und den Nachbarorganen. Projektionsfelder. Befestigung. — Gallenblase, Ductus choledochus. Anwendungen . . . . . .

c) Duodenum. Anwendungen . . . . . .

d) Pankreas. Anwendungen . . . . . .

e) Milz. Anwendungen . . . . . .

f) Dünn- und Dickdarm. Variationen in der Lage und Befestigung des Dickdarms. Anwendungen. Gefäßversorgung des Dickdarms . . . . . .

Topographische und angewandte Anatomie des Beckens . . . . . .

I. Die Beckenwand . . . . . .

1. Die seitlichen Wände. Skelett. Weichteile. Fascia pelvis. Bauchfell. Gefäße und Nerven des Beckens. — Vasa iliaca externa in ihren topographischen Beziehungen. — Vasa iliaca interna, Arteriae umbilicalis, obturatoria, uterina. — Fossa obturatoria, Fossa ovarica. — Plexus sakralis. — A. glutaea superior, inferior, pudenda communis . . . . . .

2. Weichteile des Beckenausganges. Diaphragma pelvis, diaphragma urogenitale. Cavum peritoneale, spatium subperitoneale, spatium ischio-rectale. — Anwendungen: Beckenmessung . . . . . .

3. Durchlässe der Beckenwand. Aus dem Becken austretende Hernien. Foramen suprapiriforme. Foramen infrapiriforme. — Canalis obturatorius. — Lacuna musculorum und vasorum. Anwendungen: Herniae ischiadicae, perineales, obturatoriae, femorales. — Senkungsabszesse . . . . . .

Digitized by Google

Seite

II. Der Beckenraum. Sein Umfang. Cavum peritoneale und Spatium subperitoneale . . 247

1. Männliches Becken. Rektum. Anwendungen: A. hämorrhoidalis superior. Venen des Rektums. Harnblase. Anwendungen. Pars pelvina des Ureters. Prostata, Samenblasen. Ampulle des Ductus deferens, Ductus deferens. Männliche Harnröhre. Anwendungen. 247

2. Weibliches Becken. Rektum. — Harnblase. Ureter. Harnröhre. — Uterus. Lage, Befestigungen. — Vagina. — Ovarium, Ovarialnische. — Tuba uterina. — Ligamentum latum. — Parametrium. — Anwendungen 253

III. Der Damm. Ausdehnung. Muskulatur des Afters. Spatium ischiorectale. — Muskeln am Trigonum urogenitale. — Dammfaszien. — Gefäße und Nerven des Dammes. — Glandula bulbo-urethralis. Anwendungen: Atresia ani und recti. Angeborene Fisteln. — Epi- und Hypospadie. — Erworbene Fisteln, Abszesse 262

niges über die topographische und angewandte Anatomie des Rückens

1. Äuß re Formen. Regionale Einteilung. Schichtung der Weichteile. Arteria vertebralis am Nacken. Lage des Rückenmarks 266

2. Anwendungen: Diagnose von Rückenmarksverletzungen hinsichtlich der Höhe des Sitzes — Lumbalpunktion — Epidurale Injektion — Laminektomie 268

opographische und angewandte Anatomie der Extremitäten . 270

I. Morphologische Einleitung in die topographische Anatomie der Extremitäten 270

1. Beziehungen der Extremitäten zum segmentalen Aufbau des Körpers. Muskeln. Nervenplexus. Hautsegmente und ihre Anordnung. Streck- und Beugenerven. — Gefäße, Entstehung der Hauptarterien. — Obere und untere Extremität miteinander verglichen . 270

2. Anwendungen. — Radiculäre und peripherische Lähmungen. — Collateralkreisläufe. — Accessorische Skelettelemente 276

II. Topographische und angewandte Anatomie der oberen Extremität . .278

1. Die Schulter. Äußeres. Vordere Schultergegend. Achselhöhle. A. axillaris. V. axillaris Infraclavicularer Teil des Plexus brachialis. Hintere Schultergegend. Achsellücken. Schultergelenk. Anwendungen. Unterbindung der A. axillaris. Collateralkreislauf. Schultgelenksluxationen, Punktionen, Drainage. Schleimbeutel 278

2. Der Oberarm. Schichtung. Muskeln. Fascie, Hautnerven, Hautvenen. Arteria brachialis. Collateraläste und Varietäten der A. brachialis. N. medianus, N. ulnaris, N. radialis. Anwendungen. Unterbindung der A. brachialis bei normaler und variabler Ausbildung. Collateralkreislauf. Aufsuchung des N. radialis 285

3. Die Ellbogengegend. Äußeres. Hautvenen, Hautnerven. Tiefe Nerven und Gefäße. Ellbogengelenk. Anwendungen. Luxation des Ellbogengelenkes 288

4. Der Unterarm. Äußeres. Fascien, Muskelgruppen, Gefäße. Nerven. Anwendungen. Radius, Ulna hinsichtlich ihrer Erreichbarkeit. — Lage des N. medianus oberhalb des Handgelenkes 291

5. Die Hand. Äußeres. Fascia palmaris. Ligg. carpi. Canalis carpi. A. radialis nebst Ästen. Oberflächlicher Handbogen nebst Varietäten. Tiefer Handbogen. A. ulnaris. Nerven der Hohlhand. Sehnenscheiden. Handrücken. Gelenke an der Hand. Finger Dorsalaponeurose der Finger. Anwendungen. Tiefe Abscesse, collaterales Oedem. Dupuytrensche Contraktur. Sehnenscheiden. Lage der Gelenke. Aufsuchen der Arterien und Nerven. Symptomatologie der Lähmungen der Nn. medianus, ulnaris, radialis auf anatomischer Grundlage 295

Digitized by Google

III. Topographische und angewandte Anatomie der unteren Extremität

1. *Die Hüft- und Subinguinalgegend.* Äußeres. Hüftgelenk. Anwendungen. Roser-Nélatonsche Linie. Schenkelhalsfrakturen. Senkungsabscesse — Fossa ovalis und Umgebung. Hüftmuskeln. Foramina supra- und infrapiriforme. Anwendungen . . .
2. *Der Oberschenkel.* Muskelgruppen mit Nerven. Fossa ileopectinea. Adduktorenkanal. A. femoralis. V. femoralis. N. femoralis. N. ischiadicus. N. obturatorius. Anwendungen Unterbindung der A. femoralis . . . . . .
3. *Die Kniegegend.* Äußeres. Vorderseite. Kniekehle, oberflächliche und tiefe Teile. Kniegelenk. Schleimbeutel. Bewegungen im Kniegelenk. Anwendungen. Ergüsse im Gelenk. Schwellung der Schleimbeutel. Lage der Patella . . . . . .
4. *Der Unterschenkel.* Gruppierung der Muskulatur. Hautnerven. V. saphena parva. Gefäße und Nerven auf der Vorderseite des Unterschenkels; dsgl. auf der Rückseite. Regio malleolaris medialis. Vena saphena magna. Anwendungen. Aufführung der Arterien und Nerven. Regio malleolaris medialis. Unterbindung der V. saphena. Ulcera cruris . .
5. *Der Fuß.* Dorsalfläche. Besichtigung. Betastung. Arterien, Nerven. Plantarfläche. Fascia plantaris. Muskeln. Art. plantoris lateralis und medialis. Nerven der Fußsohle. Oberes Sprunggelenk. Unteres Sprunggelenk. Calcaneocuboidgelenk. Chopartpasche und Lisfranksche Gelenklinien. Anwendungen. Verlauf der Lisfrankschen Gelenklinie. Statik des Fußgewölbes. Pes valgus, pes calcaneo-valgus und planus . . . . . .

Alphabetisches Sachregister . . . . . .

Druckfehler-Berichtigung . . . . . .

Digitized by Google

Kurzer Abriß der allgemeinen topographischen Anatomie.

1. Einleitung.

Gegenstand der menschlichen Anatomie ist die *Form* des Körpers. Die Anatomie ist *Morphologie des Menschen;* als solche hat sie die doppelte Aufgabe, die Form aller Bestandteile des menschlichen Körpers kennen zu lehren und die Lagebeziehungen aller einzelnen Teile zueinander darzustellen. Die erste Aufgabe fällt der systematischen Anatomie zu, die den Körper in seine Bestandteile (Systeme, Organe) *auflöst* und diese, ohne Rücksicht auf ihre gegenseitige Lage beschreibt. Sie wird darin unterstützt durch die mikroskopische Anatomie, die da, wo das bloße Auge versagt, die Lupe und dann das Mikroskop zu Hilfe nimmt, um bis zu den kleinsten Elementen des Körpers, den Zellen und deren Bestandteilen, vorzudringen. Ihr Reich endet an den Grenzen des mikroskopisch Sichtbaren.

Der solchermaßen in seine Elemente aufgelöste Körper zeigt zwar diese Elemente in voller Klarheit. Aber die Aufgabe, die Form des Körpers darzustellen, wird dadurch noch nicht völlig gelöst. Auch wie die nunmehr bekannten Einzelteile sich im Raume nebeneinander lagern, bedarf der Erforschung und Darstellung. Bei der Lösung dieser Aufgabe verfährt die anatomische Wissenschaft nicht auflösend, sondern *aufbauend.* Sie wird zur topographischen Anatomie. Erst systematische und topographische Anatomie zusammen, die ja beide beschreibend vorgehen, bilden die *beschreibende Anatomie.*

Die Möglichkeit, topographische Anatomie als Wissenschaft zu treiben, beruht darauf, daß im Organismus keine Willkür, sondern strenge Gesetzmäßigkeit obwaltet. Nur dadurch, daß kein noch so winziger Teil des Körpers jemals willkürlich oder regellos seine Lage ändern kann, gewinnt der Arzt und besonders der Chirurg die Möglichkeit, Diagnosen zu stellen und sein Messer planmäßig in den Körper einzusenken. Könnten wir uns jemals vorstellen, daß z. B. der N. vagus am Halse nicht da liege, wo wir ihn zu finden gewohnt sind, so würde damit die topographische Anatomie unmöglich werden. Selbst die Abweichungen von einer als „normal" bezeichneten Lage unterstehen strenger Folgerichtigkeit. Die sich aus diesen individuellen Abweichungen ergebende „Individualanatomie", wie sie im Gegensatz zur „Durchschnittsanatomie" genannt werden kann, ist, insoweit man sie ebenfalls auf Gesetze zurückzuführen versucht, noch Wissenschaft der Zukunft. In der auf die Erblichkeitslehre begründeten Konstitutionsforschung liegt ihr erster Beginn. *(Martius.)*

Die in der topographischen Anatomie zur Darstellung gelangende Gesetzmäßigkeit in der Lagerung aller Teile zueinander ist ein Speziesmerkmal der Spezies Homo. Sie wiederholt sich unter dem Einfluß der Erblichkeit, die in jedem Menschen wieder die gleiche Lagerung sämtlicher Teile herstellt. Die durch gleiche, stets erblich wiederkehrende Lagebeziehungen ausgezeichneten Teile nennt man *homolog.* Zahlreiche Homologien teilt der Mensch mit den Säugetieren, ja mit den Wirbeltieren, in vereinzelten Fällen sogar mit den Wirbellosen. Andererseits treten aber auch innerhalb der Spezies Homo erbliche topographische Verschiedenheiten als *Rassenmerkmale* auf, besonders in den Proportionen des Körpers, in der Lage des Gehirns und der Eingeweide. Diese Rasseneigentümlichkeiten der Weichteile des Körpers in topographischer Hinsicht sind aber noch wenig erforscht.

Digitized by Google

Dadurch, daß der Arzt durch die Beherrschung der topographischen Anatomie befähigt wird, in den menschlichen Körper, als wenn er durchsichtig wäre, hineinzublicken, gewinnt er auch dem kranken Körper gegenüber diejenige wissenschaftliche Selbständigkeit, die dem Laien und Pfuscher fehlt. Die topographische Anatomie lehrt ihn in jedem Falle verstehen, nach welchen Gesetzen krankhafte Veränderungen eines Teiles die Nachbarschaft oder entferntere Gebiete beeinflussen müssen, oder welche Wege er selbst einzuschlagen hat, um bestimmte Teile des Körpers zu untersuchen oder operativ zu erreichen. Indem die topographische Anatomie gerade diese praktischen Fragen ins Auge faßt, wird sie zur *angewandten Anatomie*. Nach den einzelnen klinischen Fächern wird sie als chirurgische, ophthalmologische, otiatrische usw. Anatomie bezeichnet.

Da die topographische und angewandte Anatomie nur verständlich wird, wofern die systematische Anatomie bereits bekannt ist, so muß deren Studium der Arbeit in der topographischen Anatomie vorausgehen, aber auch ständig mit ihr verbunden werden. Auch setzt die topographische Anatomie andere Methoden der Darstellung voraus als die systematische Anatomie. Ihr genügt nicht das gewöhnliche anatomische Präparat, in dem die Teile aus ihrer Lage gebracht, die Gefäße nicht natürlich gefüllt, die Nerven aus ihren Befestigungen gelöst, die Beziehungen der Faszien zu Muskeln, Gefäßen und serösen Häuten zerstört werden müssen. Hier werden Präparate benötigt an steif erhärtetem Material, Schnitte durch den ganzen Körper, schichtweis zugänglich gemachte Gegenden. Durch die Anwendung der Röntgenstrahlen ist ein besonders wichtiges Hilfsmittel gegeben.

Die topographische Anatomie wird in der Hauptsache als „*spezielle*" topographische Anatomie dargestellt, indem die Verhältnisse der einzelnen Regionen des Körpers geschildert werden. Sie läßt aber auch eine *allgemeine* Behandlung zu, weil es bestimmte Gesetzmäßigkeiten gibt, die innerhalb des ganzen Körpers sichtbar werden und eben der Anlaß dazu sind, daß die gleiche Lagerung aller Teile im Embryo und Fötus stets wieder hergestellt wird. Für den, der die Kenntnis dieser allgemeinen Gesetzmäßigkeit besitzt, verliert die topographische Anatomie alles Zufällige. Sie ist uns das, was für den Sinn der Sprache Grammatik und Syntax ist. Wir werden durch Kenntnis dieser „Formenlehre", wie sie die vergleichende Anatomie und Entwicklungsgeschichte lehren, in die Lage versetzt, dem Körper nicht mit dem Gedächtnis, sondern mit dem Verstande gegenüber zu treten, indem wir das *Planmäßige* seines ganzen Aufbaues erkennen. Das Wesentlichste hiervon soll in diesem kurzen allgemeinen Teil als Abriß dargestellt werden; weiteres in den Einleitungen zu den Schilderungen der großen Hauptabschnitte des Körpers.

Der menschliche Körper, wie alle Wirbeltierkörper, besitzt zwei Grundelemente seines topographischen Aufbaus (auch „morphologische Individuen" *[E. Häckel])* genannt: Die *Antimeren* (anti = gegen, meros = Teil), d. h. die spiegelbildlichen Gegenstücke, und die *Metameren* (meta = nach), d. h. die hintereinander folgenden, formal gleichwertigen Abschnitte des Körpers.

2. Antimerenlehre (Lehre von den Symmetrieverhältnissen des Körpers).

Der menschliche Körper läßt sich nicht, wie eine Kugel, mit zahlreichen, durch einen Punkt, auch nicht wie strahlig gebaute Tiere und Pflanzen mit zahlreichen durch eine Linie (Hauptachse) gelegten Schnitten in vielmals je zwei kongruente Teile zerlegen. Vielmehr läßt er sich nur mit einem einzigen, durch eine Ebene (Medianebene) gelegten Schnitt in zwei, nicht kongruente, aber einander ähnliche, annähernd spiegelbildlich gleiche Teile teilen. Diesen bilateral-symmetrischen Bau besitzt schon die befruchtete Eizelle, wahrscheinlich aber auch schon das unbefruchtete Ei. So ist der Mensch auf jedem Stadium seiner embryonalen Entwicklung in der Hauptsache ein bilateral-symmetrisches Wesen. Von dieser Anordnung seiner Teile treten indes schon sehr frühzeitig Abweichungen auf, die dahin führen, daß im ausgebildeten Zustande die beiden Hälften des

Digitized by Google

örpers sehr starke Asymmetrien aufweisen, deren einzelne von bedeutendem Einfluß auf e topographische Lagerung der Teile sind.

Bei der äußeren Besichtigung des Körpers fällt die Asymmetrie oft erst bei genaueren Messungen s Auge. Das Achsenskelett zeigt gewöhnlich eine Krümmung nach rechts oder links. Fast nie steht e Wirbelsäule in der Medianebene. Ist sie in der Brustgegend nach rechts gekrümmt, so in der Halsegend und Lendengegend nach links, in der Beckengegend wieder nach rechts. Dann steht die rechte hulter und das rechte Schlüsselbein tiefer, das rechte Darmbein höher als links. Der rechte Arm ist nger als der linke, das rechte Bein kürzer als das linke. Alle Rumpfabschnitte erscheinen dann auch chts breiter und in der Richtung von vorn nach hinten größer *(Hasse)*. Ist die Wirbelsäule in der Brustegend nach links gebogen, so verhalten sich alle Beziehungen umgekehrt.

Die beiden Hälften des Schädels sind deutlich und in verschiedenem Grade asymmetrisch; im allemeinen ist der Kopfumfang links um mehrere Millimeter (bis 1 cm) größer als rechts, desgleichen e Länge des Gehirnschädels. Auch die Kapazität scheint links größer als rechts. Die einzelnen Knoen des Schädels sind ungleich gestellt und gewölbt; die Koronarnaht, auch die Schenkel der Lambdaht verlaufen meist schief. Das linke Jochbein steht höher und ragt stärker hervor, als rechts. Die linke rbita steht höher und hat eine mehr viereckige Form, während die rechte tiefer steht und mehr ndlich ist. *(M. J. Weber)*. Die knöcherne Nase weicht regelrecht nach links, die knorplige dagegen ch rechts ab. *(Welcker.)* Auch die Weichteile des Gesichtes sind asymmetrisch; der Kieferwinkel eht von der Mittellinie beiderseits verschieden weit ab (Unterschied bis ½ cm.) Ohren, Augen, Nase igen Abweichungen, besonders im Höhenstande.

Auch an den übrigen Abschnitten des Körpers werden schon rein äußerlich auffällige Asymmeen beobachtet. Am Halse steht der Knick zwischen der senkrecht verlaufenden Halslinie (entsprechend m oberen Teil des M. sternocleidomastoideus) und der schräg nach außen und abwärts ziehenden hulterlinie (M. trapezius) bald links, bald rechts höher (bis zu 1 cm). Auf der entgegengesetzten Seite lt dann meist die Schulterlinie steiler ab, die Schulter steht tiefer. Durch den seitlichen Halsknick emessen ist der Halsumfang links meist (bis $1^1/_2$ cm) größer, als rechts; durch die Fossa jugularis emessen ist der Unterschied noch größer (bis 3,8 cm).

Der Brustumfang ist beiderseits verschieden; die einzelnen Rippen sind auf beiden Seiten nie eich lang; unabhängig davon ist auch die Länge der Rippenknorpel beiderseits verschieden. *Namentch im Bereich der 1. Rippe kommen sehr beträchtliche Asymmetrien vor, die auf die Lage und Begung der Lungenspitzen Einfluß gewinnen können.* (Siehe später beim Thorax.) Abweichungen in r Länge und Tiefe beider Thoraxhälften sind die Regel. Sie haben oft pathognostische und konitutionelle Bedeutung. (Vgl. später beim Thorax.) Die Brustwarzen stehen zwar meist gleich hoch, er in 75% aller Fälle sind sie von der Mittellinie ungleich weit entfernt.

Jedes Extremitätenpaar ist unter sich verschieden an Länge, im ganzen wie in den einzelnen bschnitten. Auch die Dicke der beiden Extremitäten ist beiderseits verschieden. Gewöhnlich ist (bei echtskrümmung der Wirbelsäule) der rechte Arm länger und dicker als der linke, das rechte Bein ürzer als das linke. In dieser Übereinstimmung der Extremitäten übers Kreuz, wie auch in der ers Kreuz gleichsinnigen Bewegung (gleichzeitige Vorwärtsbewegung des rechten Armes und linken eines) erinnert der Mensch an das Verhalten der vierfüßigen Tiere. Die *Rechtshändigkeit* des Menhen beruht wahrscheinlich letzten Endes auf einer Linkshirnigkeit, die ihre Ursache in asymmeischer Gefäßversorgung hat (günstigere Stromrichtung der A. carotis interna sinistra). Der Gefäßverut bei Linksern ist indes aus begreiflichen Gründen noch nicht festgestellt. Die größere Dicke des chten Armes ist dann als funktionelle Anpassung zu beurteilen, während die größere Länge der nen oder anderen oberen Extremität mit der Funktion nichts zu tun hat und aus den allgemeinen ymmetrieverschiebungen zu erklären ist *(Gaupp)*.

Die beiden Hälften des Scrotums und beide Labia majora sind ungleich lang.

Die paarig vorhandenen Eingeweide sind stets verschieden an Größe, vielfach auch n Gestalt und Lage. Am Gehirn ist die linke Hemisphäre größer, die rechte oft schwerer. Beide Lungen und Stammbronchien sind an Kapazität, Form und Lage höchst ungleich. Die eiden Lappen der Thymus zeigen sehr verschiedene Gestalt. Nieren und Nebennieren, Geschlechtsdrüsen unterscheiden sich beiderseits voneinander. Viel wichtiger ist aber diejenige Asymmetrie, die durch die Ausbildung der unpaarigen Organe entsteht. Von diesen unpaarigen Organen (Herz und große Gefäßstämme, Verdauungstraktus) ist nur das Darmohr von Anfang an unpaarig vorhanden, während das Gefäßsystem (mit einziger Ausnahme der Vena cava inferior) anfänglich paarig ist, wenngleich auch auf diesem frühesten Zustande bereits Abweichungen zwischen rechts und links vorkommen.

Digitized by Google

Das Verdauungsrohr, anfangs symmetrisch in der Medianebene des Körpers geleg tritt weiterhin mit seinem Anfangsteil (Oesophagus) nach links, so daß es unterhalb d Kehlkopfes *links* neben der Luftröhre sichtbar und erreichbar wird. Die Speiseröhre kre folglich weiterhin den *linken* Bronchus und tritt *links* von der Aorta durch das Zwer fell. Der Magen tritt in die *linke*, das Duodenum in die *rechte* Bauchhälfte; das Jejun liegt vorzugsweis wieder *links*, das Ileum rechts. Von den großen Drüsen des Darmkan tritt die anfangs symmetrisch entfaltete Leber ganz nach *rechts*, das Pankreas nach *link* die Milz wird ganz nach *links* verschoben. All diese Verschiebungen, die während der erst Fötalzeit (bis zum 3. Monat) eintreten, haben weitgehende Folgen für die Ausbildung d Situs der Brust und Bauchorgane.

Das Herz tritt in die linke Hälfte des Thorax. Dadurch wird die linke Pleurahöhle querer Richtung enger, während die rechte zwar breiter wird, aber durch die Entwicklu der Leber an Höhe verliert. Der anfänglich in der Mitte vorn am Halse gelegene a steigende Teil der Aorta entsendet arkadenförmig um den Schlund herum nach rückwä die Kiemenarterien (sechs an Zahl), die sich rückwärts zu einem Längsstamm (Aorta d cendens) vereinigen. Dieser Gefäßkorb wird stark asymmetrisch, indem ein einziger Bog (der vierte) sich links zum Aortenbogen ausbildet, während die uns bekannten großen Ä dieses Bogens aus dem ursprünglichen Bogensystem gleichsam herausgeschmolzen werd Dies ist wieder von weittragenden Folgen für den Situs (Lage der Aorta links von d Wirbelsäule, Beziehungen zum linken Bronchus, größere Länge der rechten Interkost arterien, Verlauf der A. anonyma von links nach rechts vorn über die Luftröhre hinweg Die Lagerung des rechten Vorhofes des Herzens führt wegen des günstigeren Abfluss des Bluts zur stärkeren Ausbildung der rechts gelegenen Teile des Systems der oberen Hol vene und der V. azygos; die zu ihr ursprünglich symmetrische linke Vene wird zum T in sie aufgenommen und dadurch zur „hemiazygos". Die Verlagerung der Leber nach rec führt auch die Pfortader in die rechte Seite des Bauches hinein. Die rechts verlaufen untere Hohlvene zwingt die V. spermatica sinistra zu dem Umweg über die V. renalis.

Nicht nur einfache Verlagerungen finden statt, sondern auch Drehungen dieser unpa rigen Eingeweide. Das Herz dreht sich um seine Längsachse nach links, kehrt al seine rechte Fläche nach vorn. Der Vorderarm dreht sich umgekehrt nach rechts, kehrt al auch seine linke Fläche nach vorne. Sehr kompliziert verlaufen die Drehungen im Mitt darm. Das alles beeinflußt den Verlauf der Nerven. (Linker N. phrenicus tiefer im M diastinum als rechts, linker Vagus vor der Speiseröhre und an der Vorderfläche des Mage rechter hinter der Speiseröhre und an der Hinterfläche des Magens.) Erwähnt sei schli lich auch die durch asymmetrische Ausbildung der Endgebiete oder Durchgangsgebi hervorgerufene Asymmetrie wichtiger Nervenstämme. (Linker Vagus zur Leber, rechter z Darm; linker N. recurrens am Halse tiefer als rechts, da er um den Aortenbogen in Tiefe dringen muß, im Gegensatz zum oberflächlich sich um die A. subclavia schlinge den rechten.)

In seltenen Fällen tritt die gesamte Asymmetrie des Körpers umgekehrt auf; was n mal rechts liegt, liegt links und umgekehrt. Dieser „Situs inversus" (Fig. 1) ist in seinen U sachen jetzt soweit aufgeklärt, daß man das Individuum, das ihn besitzt, wohl auffass kann als den rechten zweier eineiiger Zwillinge, deren linker bereits auf frühesten Entwi lungsstadien (vielleicht schon auf dem Zweizellenstadium) zugrunde gegangen ist. M weiß, daß von Doppelbildungen (bei Amphibienlarven) die am Schwanz zusammenhäng die rechte sehr oft den Situs inversus zeigt. Aller Wahrscheinlichkeit nach liegt bereits jeder der beiden Hälften eines Eies, zumindest des befruchteten, die zwangsmäßig wirken Anlage zu bestimmten Wachstumsrichtungen der späteren Organe. Die bei normaler E wicklung eintretenden mechanischen Einwirkungen der Organe aufeinander unterstütz jene angeborenen Drehungs- und Verschiebungstendenzen nur, rufen sie aber nicht herv *(Spemann)*.

Digitized by Google

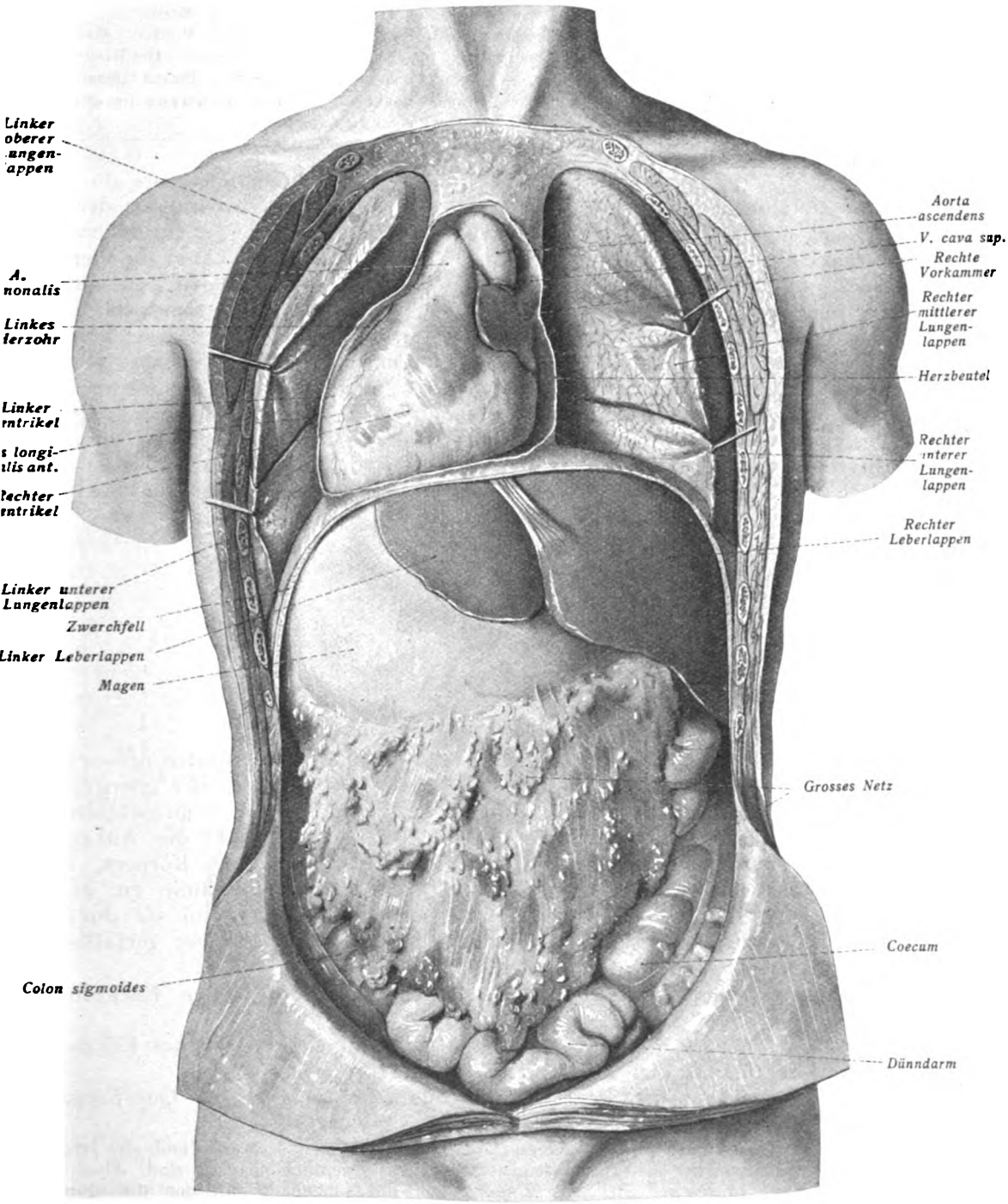

Fig. 1. **Situs inversus. Das Präparat stammt von einem kräftigen jungen Manne. Mit rechts und links sind die Teile bezeichnet, welche den normalerweise rechts und links gelegenen entsprechen.**

Digitized by Google

Fig. 2. Modell eines menschlichen Embryo von 7 Ursegmenten (2. Schwangerschaftswoche). Die rechte Wand d Körpers ist abgetragen. (Aus Entwicklungsgeschichte des Menschen von Franz Keibel und F. P. Mall).

Fig. 3. Rekonstruierte Körperwand eines 9 mm langen menschlichen Embryo (Ende des 1. Monats). Man sieht Lage der Urwirbel, Wirbelkörper, Rückenmark mit Spinalganglien, vorderer und hinterer Wurzel. Die Rami anterio verlaufen nach vorwärts (links vom Beschauer) unterhalb der Rippen. Sichtbar ist außerdem der Plexus lumbalis und Grenzstrang mit den Rr. communicantes. (Unter Zugrundelegung einer Figur von Mall aus Bromans Entwicklung Menschen. Die Aorta mit ihren Segmentgefäßen ist schematisch hineingezeichnet worden.

3. Metamerenlehre.

Schon diese Umstände also führen zu komplizierten Lageveränderungen der einze nen Teile. Nicht minder einflußreich ist aber die Komplikation, die durch die Umbildun der *Metameren* eintritt. Der menschliche Körper ist nicht nur der Länge, sondern auc der *Quere* nach ursprünglich und zum Teil dauernd gegliedert. Es folgen von vorn na hinten eine große Anzahl Abschnitte aufeinander, deren jeder ein Stück sämtlicher Systen des Körpers enthält, Skelett, quergestreifte Muskulatur, Nerven, Gefäße, Darm, Nieren un Geschlechtsorgane. Diese aufeinanderfolgenden, ihrem Inhalte nach einander gleichwe tigen Elemente werden *Segmente, Metameren* genannt; man spricht von der *Segmentierun Metamerie* des Körpers. Für das wirkliche Verständnis der Tatsachen der topographische Anatomie des Erwachsenen ist die Kenntnis der Grundzüge dieser Gliederung unerläßlic Der menschliche Körper allerdings zeigt die Gliederung nicht mehr in allen Teilen so kla wie sie andere Wirbeltiere aufweisen, aber dennoch finden sich Spuren von ihr überal Die in jedem Segment nachweisbaren Bestandteile sind

1. das Myotom,
2. das Nervensegment,
3. das Hautsegment,
4. das Skelettsegment.
5. das Gefäßsegment.

Dazu kommen in einigen Bezirken des Körpers.

6. Segmente des Harnapparates,
7. Segmente des Geschlechtsapparates.

1. Im *Myotom* zeigt sich (Fig. 2) die auch beim Menschen am schärfsten hervortretend Sonderung des Körpers in querer Richtung. Es enthält die Anlagen der quergestreifte (willkürlichen) Skelettmuskulatur. Diese schon bei wenige Tage alten menschlichen Em bryonen sichtbaren Elemente stellen die „Urwirbel" (die also nicht die Anlagen de „Wirbel" sind) dar. Sie liegen anfangs nur auf der Rückenfläche des Körpers, wachse dann aber nach seitwärts herab, um schließlich die ventrale Mittellinie zu erreiche Sowohl an der ursprünglichen Stelle, wie auch an den Orten, wohin sie durch Aus wachsen gelangen, entwickeln sich die späteren *Körpermuskeln.* Diese zerfallen dem nach in zwei große Gruppen:

a) die dorsale Stammesmuskulatur, die ausschließlich die langen Rückenmuskel liefert.

b) die ventrale Stammesmuskulatur, aus der alle anderen Muskeln des Körpers (m Ausnahme der viszeralen Muskeln, s. später S. 19) hervorgehen.

Die Grenze zwischen beiden Muskulaturen bildet ursprünglich der Querfortsatz de Wirbel.

Beim Menschen erfolgt dieses „Auswachsen" der Myotome nach seitwärts und abwärts stelle weis bereits zu einer Zeit, in der die Muskelelemente noch nicht deutlich sichtbar sind. Die ventrale Muskeln entstehen dann an solchen Stellen *scheinbar* ohne Zusammenhang mit den dorsalen Teile

2. Das *Nervensegment.* Eine Gliederung des Rückenmarks selbst in aufeinanderfol gende Abschnitte ist nicht vorhanden, ist aber am Gehirn angedeutet. Dennoch ist da Nervensegment nicht minder scharf gesondert, als das Muskelsegment. Soviel Muskel

Digitized by Google

Fig. 2.

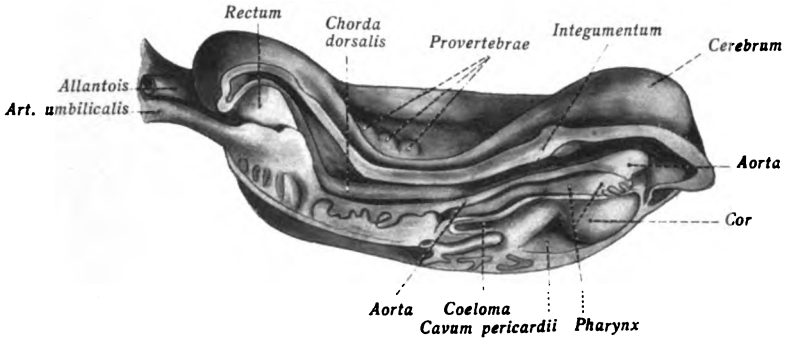

Fig. 3.

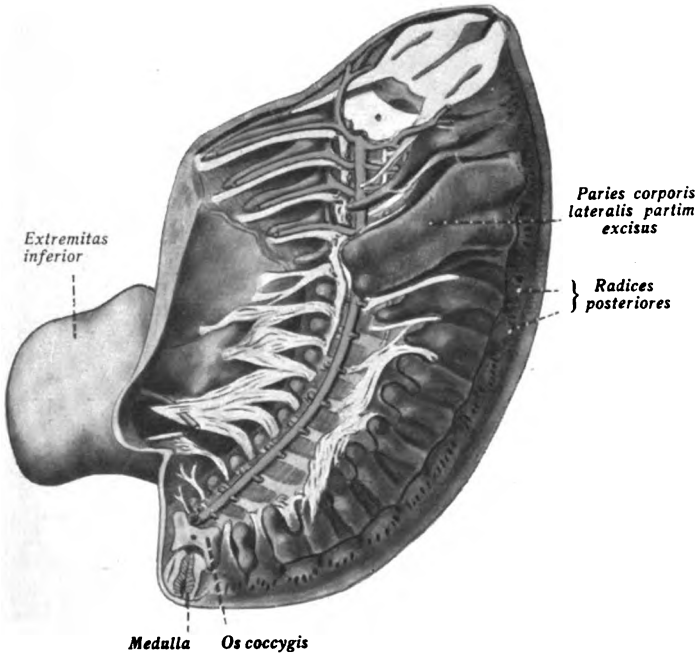

Digitized by Google

Fig. 4.

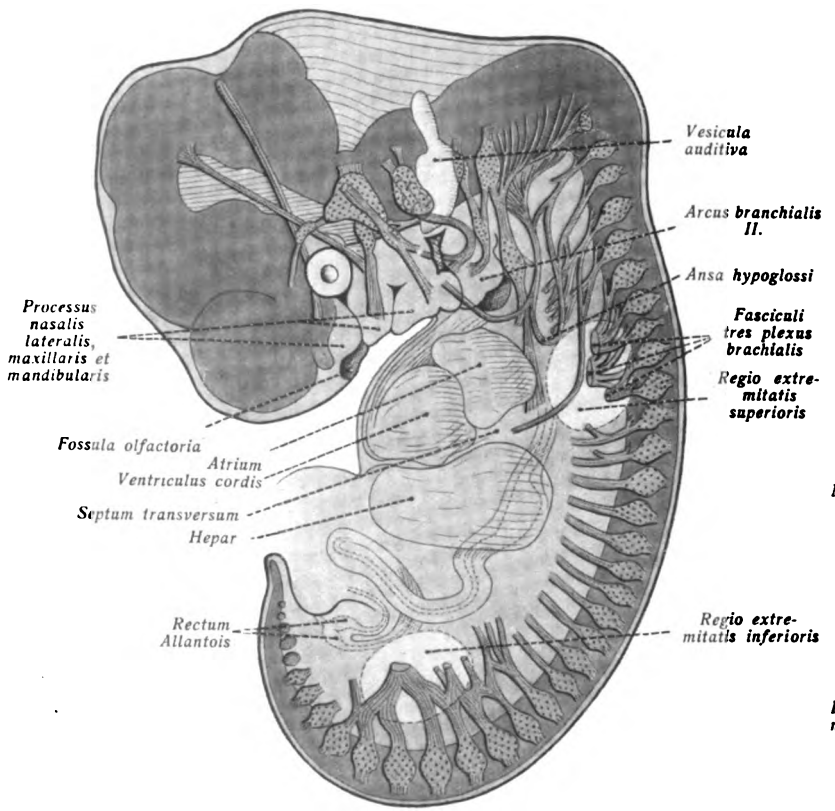

Fig. 5.

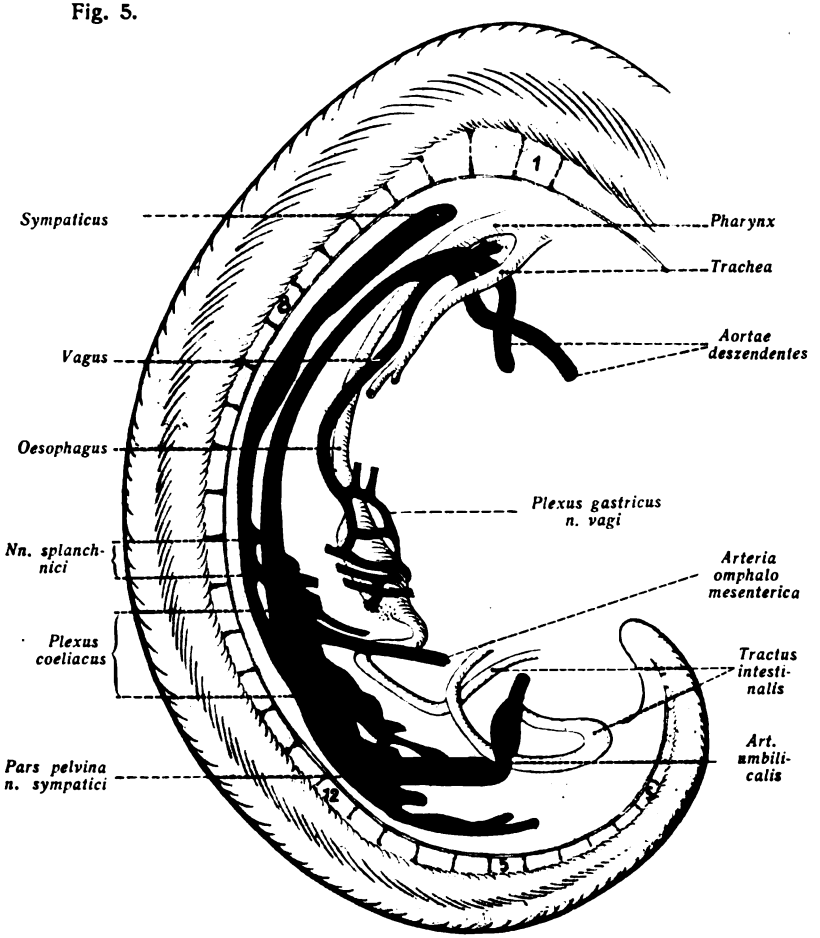

Digitized by Google

Fig. 4. Nervensystem eines menschlichen Embryo von 10.2 mm (Anfang des 2. Monats). Gehirn, Rückenmark z, Darm, Leber schimmern durch die Haut hindurch. Die Lage der Extremitäten ist durch helle Kreise angedeutet. onders zu beachten: Ansa hypoglossi, N. phrenicus, Plexus brachialis und seine Gliederung. (Mit geringen Abände- gen nach His aus Kollmanns Atlas der Entwicklungsgeschichte.

Fig. 5. Vagus, Sympathikus. Verdauungstraktus und Gefäße eines menschlichen Embryo von 10.2 mm Nacken- Länge. (Anfang des 2. Monats.) Die eingesetzten Zahlen beziehen sich auf die Ursegmente. Die A. omphalo-mesent. von einem sympathischen Nervenfaden begleitet. Die Nabelschlinge mit dem Ductus omphalo-mesentericus ist nicht gezeichnet. Nach His d. J. aus Kollmanns Atlas der Entwicklungsgeschichte.

gmente, soviel *Spinalganglien* kommen jederseits vor (Fig. 3, 4), soviel Wurzelpaare der *inalnerven,* soviel *Spinalnerven.* Spinalganglien, Nervenwurzeln und Spinalnerven liegen ge- u einwärts neben den Myotomen, und in jedes Myotom tritt ein gemischter Nerv hinein. rv und Muskelsegment stellen eine absolut untrennbare, konstante Einheit dar, das kon- vativste Verhältnis im ganzen menschlichen Körper. Jedes Muskelsegment bleibt mit nem Nerven in Zusammenhang; verlagert es sich, so nimmt es den Nerven mit, ver- chsen mehrere Muskelsegmente, so verwachsen auch die dazu gehörigen Nerven (Plexus- dung!) Die wichtigste Folge dieser Tatsache ist es, daß jeder Spinalnerv sofort nach nem Austritt aus dem Wirbelkanal in zwei Äste zerfällt, den gemischten *R. dorsalis,* bei der ursprünglichsten, dorsal liegenbleibenden langen Rückenmuskulatur verbleibt d den gemischten *R. ventralis,* der den nach seitwärts und unten auswachsenden Muskel- ssen folgt. Dieser Ast ist später, da die ventralen Muskeln an Masse beträchtlicher sind, die langen Rückenmuskeln, in den meisten Segmenten auch viel stärker, als der dorsale t. Da nur die ventralen Muskeln zu höheren Einheiten verschmelzen, die dorsalen aber ihren Zackenbildungen die anfänglichen Myotome erhalten, so folgt daraus, daß nur die ntralen Äste der Spinalnerven Plexus bilden können.

Die Gliederung in Nervensegmente erstreckt sich auch in das Rückenmark selbst hinein. Die sprungskerne der motorischen Nerven bilden im Vorderhorn segmentale Gruppen. Wo viel Kerne gen, schwillt die graue Substanz an; so entsteht da, wo die Extremitätennerven austreten, die Intu- scentia cervicalis und lumbalis. Diese beeinflußt die Gestalt der Hals-, Brust- und Lendenwirbel. n kann dann geradezu sagen, daß die Extremitäten das Foramen vertebrale breiter machen.

Jedes Segment des Rumpfes enthält anfänglich auch ein *sympathisches* (Grenzstrang-) *nglion,* einen R. intestinalis und einen peripherischen sympathischen Nervenzweig; doch ten hierin später Verschiebungen auf. (Fig. 5.)

3. Die *Hautsegmente.* Aus der Anordnung der sensiblen Nerven geht hervor, daß auch e Haut selbst segmentale Anordnung zeigt, obwohl sich die Gebiete der einzelnen Seg- nte übereinanderschichten. Am klarsten wird die Segmentierung im Bereiche der Inter- stalnerven, deren sensible Ausbreitungen Brust und Bauch gürtelförmig umziehen. Im reich der Extremitäten tritt mit der Plexusbildung eine komplizierte Übereinanderschich- ng der ursprünglichen Segmente auf. Hier fällt dann nicht (vgl. Fig. 6 und 7), wie bei den terkostalnerven, Hautnerven- und Segmentgebiet zusammen. Vielmehr enthält jedes Haut- rvengebiet soviel Segmente, wie zur Bildung des Hautnerven beigetragen haben. So ist erall, wo z. B. ein Ästchen des N. cutaneus antibrachii lateralis (aus dem N. musculo- taneus) hinkommt, 5. 6. u. 7. Segment des Rückenmarks vertreten.

Diese Sensibilität im Bereich der Plexus hängt auf der einzelnen Hautstelle also nicht von einem zigen, sondern von mehreren Segmenten ab. Man hat hiervon therapeutisch Gebrauch gemacht, lem man bei abnormen Steigerungen der Sensibilität die hinteren Wurzeln einiger der zugehörigen gmente durchschnitten hat. Auch für die Anwendung der Leitungsanästhesie ist das wichtig. Be- utsam ist es auch, daß gerade die Segmentgrenzen der Haut zu trophischen Störungen disponieren.

4. Im erwachsenen Körper ist die Segmentierung mehr als bei allen übrigen Organen s Auge fallend beim *Skelettsystem.* Wirbelsäule und Rippen sind die Elemente dieser liederung. Dennoch ist sie nicht so ursprünglich, als die bisher genannten, denn die Wirbel entstehen später, als die Myotome und Neuromeren. Auch entsprechen die Wirbel- gmente nicht den Muskelsegmenten; diesen entsprechen vielmehr die *Intervertebral-*

Digitized by Google

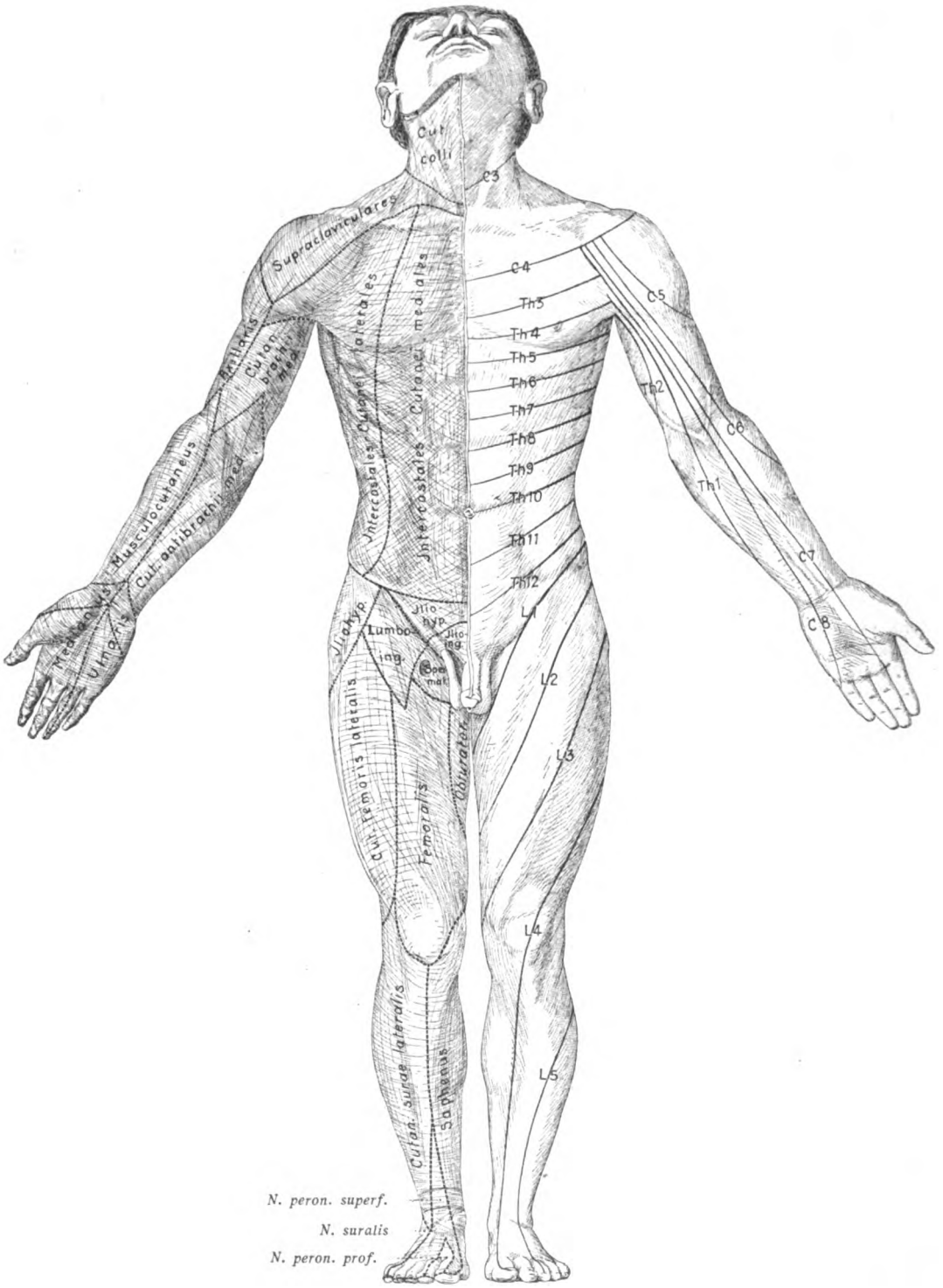

Fig. 6. Auf der linken Seite des Körpers sind die Segmente eingetragen, die der Ausbreitung der sensiblen Anteile der Spinalnerven entsprechen. Die Linie mit der Segmentzahl gibt die Mittellinie der Nervenausbreitung an. Aus: Villiger, Periph. Innervation.

Digitized by Google

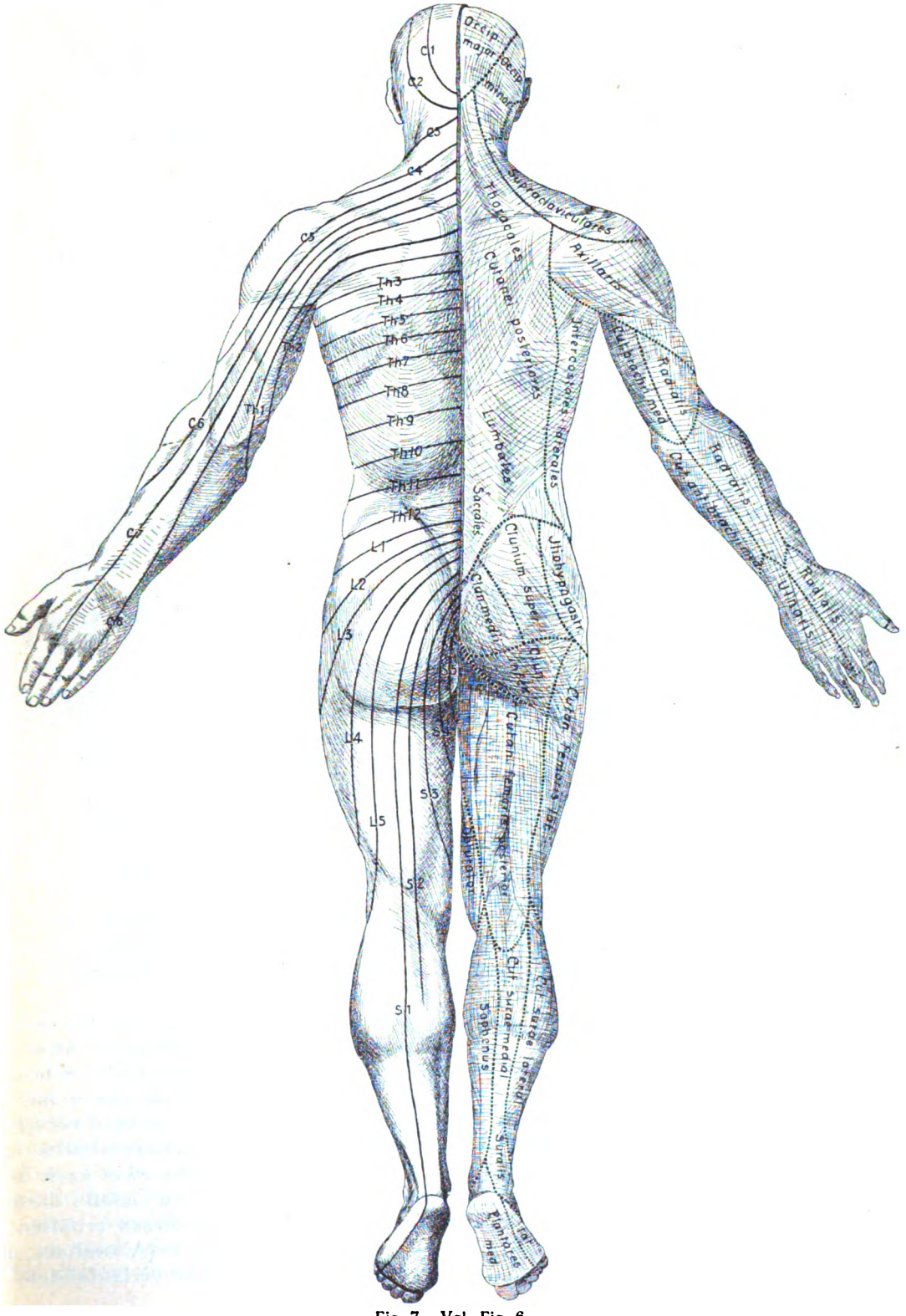

Fig. 7. Vgl. Fig. 6.

Digitized by Google

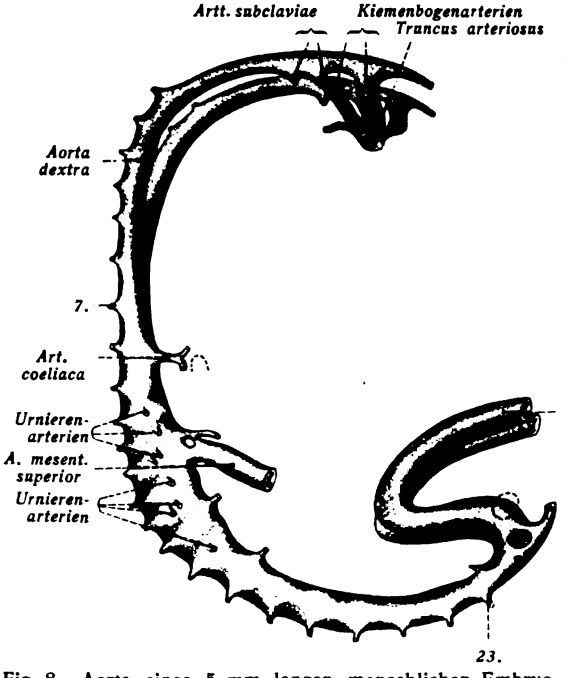

Fig. 8. Aorta eines 5 mm langen menschlichen Embryo. Mitte des 1. Monats. Aus Broman, Normale und abnorme Entwicklung des Menschen.

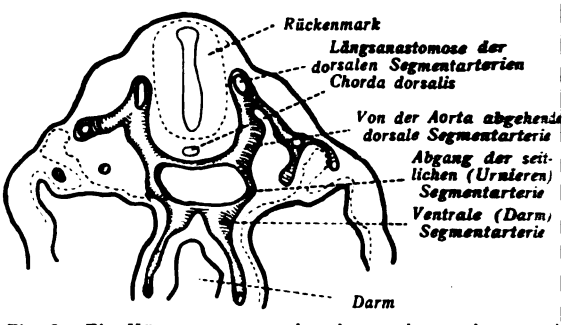

Fig. 9. Ein Körpersegment mit rekonstruierter Aorta und den 3 Gruppen der Segmentarterien. Aus einem menschlichen Embryo von etwa 18 Tagen. Aus Keibel-Mall's Handbuch. Von dem Längsstamm der dorsalen Segmentarterie zieht eine Anastomose zur Vena cardinalis posterior, die jederseits im Querschnitt getroffen ist.

scheiben. So erklärt sich z. B. die topographische Anordnung der Teile neben der Lendenwirbelsäule, in der der M. psoas von den Intervertebralscheiben entspringt und den Wirbelkörper selbst überbrückt, um unter dieser Brücke die segmental angeordneten Nerven und Gefäße hindurchtreten zu lassen.

Die *Rippen* gehören *jedem* Segment an, sind aber in der Regel nur vom 8. bis 19. Segment ausgebildet. Im 1. bis 7. Segment entstehen aus ihrer Anlage die vorderen Spangen der Querfortsätze, im 20. bis 24. Segment die Lateralfortsätze der Lendenwirbel, im 25.—27. Segment die Massae laterales des Kreuzbeins. Hierin findet eine große Variabilität statt. Das 7. Segment kann eine Rippe tragen (Halsrippe), dem 8. Segment kann sie fehlen. Beide Vorkommnisse können topographisch-anatomisch sehr wichtig werden (Lungenspitze, A. subclavia, Pl. brachialis!). Am 12. Brustwirbel kann eine sehr lange, am 1. Lendenwirbel eine sehr kurze Rippe befestigt sein, oder am 12. Brustwirbel ist bereits ein mit dem Wirbel fest verbundener kurzer Lateralfortsatz vorhanden.

Da die Pleuragrenze quer zur 12. Rippe verläuft, kann (z. B. beim Nierenschnitt) dies Verhalten wichtig werden.

Das *Sternum* setzt sich aus einzelnen Segmenten *(Sternebrae)* zusammen. Seine Gestalt hängt von dieser Gliederung und der Ausbildung der einzelnen Segmente, namentlich der unteren, sehr wesentlich ab. (Vgl. das in den Anwendungen über die allgemeine Form des Brustkorbes S. 144 Gesagte.)

5. Das *Gefäßsegment* zeigt sich zwar beim Erwachsenen rein nur im Bereich der Interkostal- und Lumbalarterien. Seine gesamte Anordnung aber und wichtigsten Anomalien werden verständlich, wenn auf die primitive Gliederung zurückgegangen wird. Schon die Aorta zeigt, nachdem sie aus zwei paarigen Längsstämmen zusammengewachsen ist, segmentale Anschwellungen, die zwischen den Myotomen liegen (Fig. 8). Diese, bald verschwindende Gliederung ist deshalb bedeutsam, weil von jedem Segment auf jeder Körperhälfte 3, insgesamt also 6 Arterien abgehen: zwei sind nach abwärts, zwei zur Seite, zwei nach dorsal gerichtet (Fig. 9). Die *ventralen* verschmelzen bald zu je einem unpaarigen Gefäß; diese unpaarigen ventralen Gefäße treten dann miteinander in Anastomosen. Von diesen erhalten sich aber nur (Fig. 8, 10) die Stämme der 3 großen Eingeweideäste der Bauchaorta (A. coeliaca, mesenterica superior und inferior). — Die *lateralen* Äste sind die zur Urniere verlaufenden. Von

Digitized by Google

nen erhalten sich die A. phre-
cae inferiores, suprarenales, re-
ıles und *spermaticae internae*.
ie *dorsalen* Äste gelangen im
als-, Brust- und Lendengebiet
ır Entwicklung. Sie bilden
ig. 10, 11) die A. intercostales
ıd lumbales, während sie am
alse zu einem Längsstamm, der
. vertebralis verschmelzen. Die
ɔrsalen Gefäße nehmen einen
ınlichen Verlauf wie die Spinal-
ɛrven, indem sie einen dorsa-
n und ventralen Ast entwickeln
ig. 3). Jener versorgt Rücken-
ark, Wirbel und lange Rücken-
uskulatur, dieser die seitliche
rust- und Bauchwand. Vorn
ɛben der Mittellinie angelangt
ɛrschmelzen sie zu Längsstäm-
en: die Interkostalarterien zur
ɔäteren A. mammaria interna
ig. 11), die Lumbalarterien zur
. epigastrica inferior. Die aus
ɛm Vorhandensein der A. verte-
ralis erkennbare Bildung eines
ängsstammes findet auch im
bersten Teil des Thorax statt
A. intercostalis suprema).

Eine Segmentierung des
erdauungstraktus kommt nicht
ıstande; wohl aber zeigt die Zu-
ehörigkeit segmentaler Arterien
ı bestimmten Darmteilen eine
ɔlche direkt an. Die Gefäßver-
ɔrgung des Darmkanals, an sich
ɔ auffällig, wird dadurch ver-
tändlich (vgl. Gefäßversorgung
es Darmes S. 231).

Die Segmentierung des
larnapparates ist bei Tieren, die
ine Vor- oder Urniere besitzen,
ollkommen und zeigt sich auch
ıoch deutlich in der Entwicklung
lieser embryonalen Organe beim
Menschen. Da die Produkte die-
ɛr Entwicklung aber in Bezie-
ıung zum Geschlechtsapparat
reten, so spielt die Segmentie-
ung bei diesem eine Rolle. Die

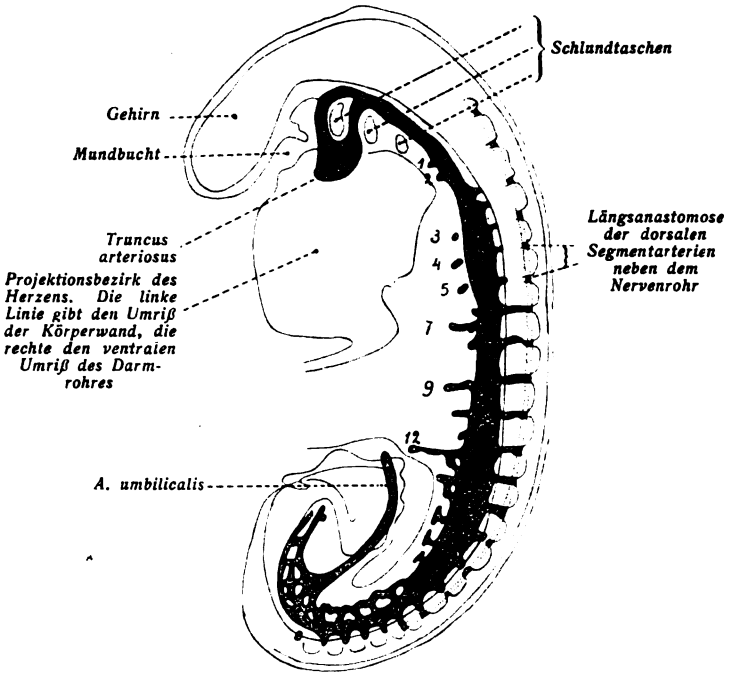

Fig. 10. Arteriensystem desselben Embryo (Fig. 9) rekonstruiert und auf die Körperoberfläche projiziert. Die Zahlen links neben der Aorta bezeichnen die Lage der anfänglich vorhandenen, später sich zum größten Teil zurückbildenden ventralen Segmentarterien. Nach W. Felix aus Keibel-Malls Handbuch.

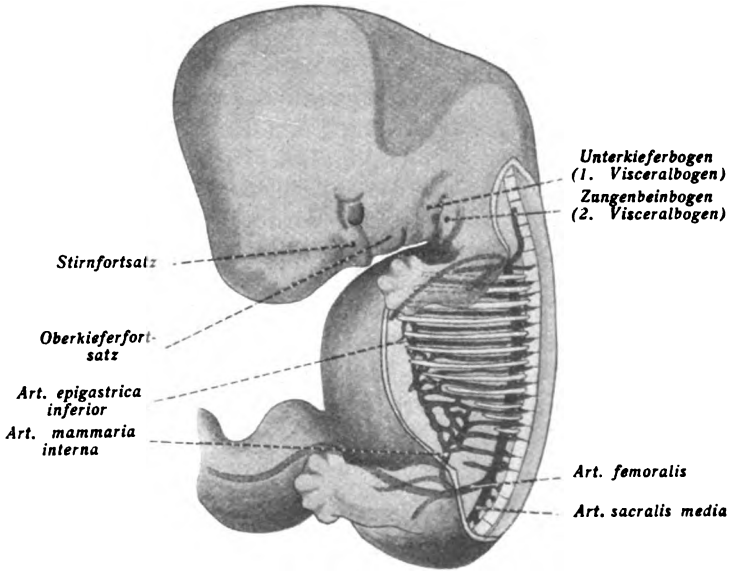

Fig. 11. Arteriensystem eines menschlichen Embryo von 13 mm Nackensteißlänge Ende des 1. Monats). Nach Mall aus Keibel-Malls Handbuch.

Digitized by Google

mittleren Segmente der Urnierenkanälchenreihe gehen in den Nebenhoden (Epoophoron) ein, die kranial davon gelegenen bilden rudimentäre Organe (Paradidymis, Paroophoron). Auch kaudal davon gelegene Reste kommen vor (Vas aberrans).

Von dieser ursprünglichen Segmentierung geht nun ein großartiger, sich meist bereits im ersten Fötalmonat abspielender Umbau aus, der zur Herstellung der endgültigen topographischen Verhältnisse führt. Am reinsten bleibt die Segmentierung im Bereich der dorsalen Muskulatur und im Thoraxgebiet erhalten (Rippen, Interkostalmuskeln, -nerven, -gefäße, Grenzstrangganglien). Auch die Bauchwand zeigt sie noch deutlich (Lumbalarterien, Grenzstrang, Inscriptiones tendineae des M. Rectus abdominis). Doch verschmelzen hier, da die Rippen fehlen, die den Interkostalmuskeln gleichwertigen Muskeln zu den Mm. obliqui und transversus. Die segmentalen Eingeweidearterien verändern ihre Lage und bilden sich auch teilweis zurück, ebenso die meisten seitlichen (Urnieren-) Arterien. Viele Organe verändern ihre Lage durch einen Descensus (Zwerchfell, Nieren, Geschlechtsdrüsen), so daß Nerven (N. phrenici!) und Gefäße (A. spermatica interna) einen lang ausgesponnenen Verlauf bekommen. Die wichtigsten Einflüsse sind aber die von den Extremitäten ausgehenden, die zur Entstehung der Nervenplexus führen und gewaltige Muskelmassen zur Befestigung im Thorax- und Bauchgebiet veranlassen, die, wie z. B. der M. latissimus dorsi, trotz ihrer Lage durch ihre Innervation von den Extremitätenplexus her ihre Zugehörigkeit zur Extremitätenmuskulatur erkennen lassen.

Hals und Kopf zeigen durch einen wichtigen Umstand noch besondere Verhältnisse in ihrer endgültigen Ausbildung. Die erwähnte Segmentierung nämlich erreicht nicht das vordere Ende des Körpers. Im Gebiete des Kopfes endet sie bereits in der Höhe des Türkensattels. Die Urwirbel sind am Kopfe nur in zwei Gruppen vorhanden, die eine in der Gegend des späteren Ganglion Gasseri (*vor* dem Gehörbläschen), die andere in der Hinterhauptsgegend (*hinter* dem Gehörbläschen). Aus jenen entstehen die Augenmuskeln, aus diesen die Zungenmuskeln. So ist es wenigstens bei primitiveren Wirbeltieren (Selachier, Reptilien, Vögel, *Bonnet*). Beim Menschen treten diese Muskeln scheinbar ohne Zusammenhang mit Urwirbeln auf, doch zeigt die *Innervation* ihre Sonderstellung deutlich genug an. In das Schema der „12 Gehirnnerven" bringt diese Betrachtung die erste sinnvolle Ordnung. Denn es zeigt sich, daß der 3., der 6. und der 12. Gehirnnerv in ihrem Ursprung aus dem Hirnstamm in der exakten Verlängerung der vorderen (motorischen) Rückenmarkswurzeln liegen. (Siehe unten S. 18.) Sie sind also vorderen Wurzeln von Spinalnerven gleichwertig, so wie auch Augen- und Zungenmuskeln den ventralen Körpermuskeln gleichwertig sind.

Tritt so die Segmentierung am Kopfe zurück, so findet sich hier dafür eine andere, deren Produkte für die Topographie und zahlreiche Mißbildungen an Kopf und Hals von Bedeutung sind. Es ist die Gliederung, die in Gestalt von *Kiemenbogen* und *Kiemenspalten* den ventralen Teil des vorderen Körperabschnittes ergreift. Der Mensch besitzt vier Kiemenfurchen nebst dazu gehörigen Schlundtaschen; dazu kommt die Andeutung einer 5. und — wenn wir das Verhalten der Gefäße ins Auge fassen — sogar virtuell einer 6. Schlundtasche. Bei vollkommener Ausbildung besitzt jedes Kiemensegment (Viszeralsegment) folgende Bestandteile:

1. Einen Skelettbogen (Kiemenbogen).
2. Eine diesen Skeletteil bewegende Muskulatur.
3. Eine ihn versorgende Arterie.
4. Einen ihm zugehörigen Gehirnnerven mit sensiblen und motorischen Fasern.
5. Ein Segment des Pharynx.

Weiteres darüber folgt alsbald (Seite. 15 ff.).

Hier sei nur angedeutet: Es verdanken diesen Elementen ihre Entstehung der Unterkiefer, die Gehörknöchelchen, das Zungenbein, das Kehlkopfskelett, die Kaumuskeln und Gaumenmuskeln, das Platysma und die Hautmuskeln des Kopfes, Aortenbogen, Ductus Bo-

Digitized by Google

alli, A. pulmonalis und die vier großen Stämme des Aortenbogens, Pharynx, Kehlkopf amt ihren Muskeln, Schilddrüse, Epithelkörperchen und Thymus. Als Nerven gehören liesem Gebiete zu der 5., 7. 9., 10. und 11. Gehirnnerv.

Wie wir daraus ersehen, erstreckt sich dies eigentümliche Gebiet auf Kopf und Hals. Aber Wachstumsverschiebungen führen zu weiteren Verlagerungen. So rückt der Aortenbogen mit der A. pulmonalis und den vier großen Gefäßstämmen in den Thorax, also ns Rumpfgebiet hinab. Der Vorderdarm wächst weithin sogar bis in die Bauchhöhle aus. (Seine Grenze liegt erst jenseits des Magens.) Die Thymus tritt ins Mediastinum, die Epithelkörperchen am Halse nach abwärts hinter die Luftröhre. Diesen Verlagerungen verlankt der N. Vagus seinen sinnvollen Namen („herumschweifender"), der N. recurrens seinen seltsamen Verlauf.

4. Sonderung des Körpers in seine Hauptabschnitte.

Die topographische Anatomie behandelt den Körper nach seinen großen Abschnitten: Kopf, Hals, Brust, Extremitäten. In jedem Abschnitt folgt sie mit ihrer Schilderung den „Regionen". Diese letzteren sind oft, z. B. am Halse oder am Bauch, wirklich der Ausdruck auch innerer Abgrenzungen, oft aber sind es mehr äußerliche Hilfskonstruktionen, die in Hinsicht der tiefen Teile keine Berechtigung haben. Im großen liegen die Dinge auch schon bei der Einteilung in Kopf, Hals, Rumpf, Gliedmaßen so. In Ermangelung irgend eines brauchbaren Einteilungsprinzips überhaupt, müssen wir von ihm Gebrauch machen. Aber wir müssen uns darüber klar sein, daß es eben ein rein äußerliches Einteilungsprinzip ist. Es gibt keine scharfe Grenze zwischen Kopf und Hals, da der Pharynx beiden Gebieten angehört und die Regio submaxillaris in die Regio retromandibularis, diese in das Spatium parapharyngeum übergeht. Es gibt keine scharfe Grenze zwischen Hals und Brust, da die Halseingeweide und die großen Gefäßstämme nebst dem Faszienspalt, in dem sie liegen, ins Mediastinum übergehen und die Lunge ins Halsgebiet hinauf reicht. Zwischen Brust und oberer Extremität vermittelt die Achselhöhle, die beiden Gebieten gemeinsam ist, zwischen Bauch und unterer Extremität die Hüftregion. Bauch und Brusthöhle sind zwar durch das Zwerchfell geschieden, aber Leber und Magen, Milz und Nieren ragen in die knöcherne Umwandung des Thorax hinein. Der Rücken vollends erstreckt sich in gleichförmigem Aufbau über Bauch, Brust und Hals empor, gehört also allen Teilen gemeinsam an.

Fig. 12. Menschlicher Embryo von etwa 31 Tagen. Nach His aus Keibel-Mall

Eine Erklärung finden diese Tatsachen darin, daß der menschliche Körper in seiner ersten Anlage alles zugleich ist, Kopf, Rumpf und Gliedmaßen. Anfänglich besteht er nur aus dem *Rücken*. Die uhrglasartig auf dem Dottersack aufgelagerte Rückenfläche schnürt sich ab, es bilden sich die seitlichen Körperwände und die Bauchfläche, bis sich der Körper am *Nabel* schließt. Der Kopf wächst nach vorn hin aus, weil das Gehirn sich mächtig vorwölbt. Unter diesem gewölbeartigen Vorbau des Gehirns liegt dann die tiefe Bucht, die ins Verdauungsrohr führt. Hier lagern sich die Kiemenbögen an. Der Embryo besitzt anfangs gar keinen Hals; die Stirn ruht auf dem Bauch (Fig. 12).

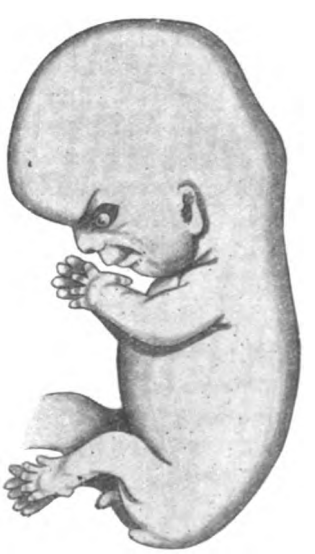

Fig. 13. Menschlicher Embryo von etwa 2 Monaten. Nach His aus Keibel-Mall.

Im Laufe des zweiten Monats wächst das Gesicht so stark aus, daß die Stirn emporgedrängt wird; am Ende des zweiten Monats ruht bereits das Kinn auf der Herzgegend, und das Wachs-

Digitized by Google

tum des Gehirns hat Hinterhaupt- und Rücken annähernd in eine Linie gebracht. Hier is dann ein sehr kurzer, gedrungener „Hals" entstanden, der also Teile umschließen muß, di ihm anfänglich mit dem Kopfe gemeinsam sind (Fig. 13).

Bauch- und Pleurahöhlen schließen sich erst gegen Ende des zweiten Monats völli gegeneinander ab. Die Extremitäten wachsen in der dritten Embryonalwoche aus der seit lichen Körperwand heraus.

Nicht berücksichtigt wird in der topographischen Anatomie ein Körperabschnitt, de entwicklungsgeschichtlich bedeutsam ist und nicht selten zur Entstehung von Mißbildunge Anlaß gibt: *der Schwanz.* Dieser entsteht aus dem hinteren Ende des Körpers, hinte dem After. Er enthält also keine Fortsetzung des Darmes, sondern nur ein Schwanz skelett (Os coccygis), Schwanzmuskulatur (M. coccygeus und andere, rudimentäre Muskel anlagen) und eine Schwanzarterie (A. sacralis media). Der Schwanz ist noch am Ende de 2. Fötalmonats vorhanden (Fig. 13), dann verwächst er mit dem hinteren Körperende. In sel tenen Fällen ist echte Schwanzbildung beim Erwachsenen vorhanden; man hat in ih überzählige Steißbeinwirbel, eine dorsale Längsmuskulatur und einen überzähligen Steiß beinnerven gefunden.

Digitized by Google

pezielle topographische und angewandte Anatomie des Menschen.

Topographische und angewandte Anatomie des Kopfes.

I. Morphologische Einleitung in die Topographie des Kopfes.

Die topographische Anatomie des Kopfes bietet Komplikationen dar, wie sie sonst gends am Körper wiederkehren. Auf engem Gebiete drängen sich lebenswichtige gane, Gefäße und Nerven; Nerven treten nach einem komplizierten Verlauf durch Knonkanäle und Spalten in merkwürdige Verflechtungen; die Beziehungen der Nerven zu en Muskeln (Innervation) erscheinen dem Anfänger ganz unverständlich, so wichtig ge e sie für das Verständnis klinischer Symptome (Lähmungen) sind; die Überschichtung Muskeln scheint irgend welche leitenden Gesichtspunkte nicht darzubieten. Und gerade s alles hellt sich zu übersichtlicher Klarheit auf, wenn wir auf die *Entstehung* des Kopfes l seiner Regionen zurückgehen. Wir wollen daher folgendes als *Leitfaden* für den Anger und als *Repetitorium* für den Klinizisten voranstellen.

1. *Entstehung des Kraniums aus zwei Komponenten.*

Ein Verständnis des Kraniums ist nicht zu erlangen, wenn wir uns nicht klarmachen, das *Kranium* zum *Kopfe* gehört. Der Kopf ist aber nur zum Teil dem Rumpfe gleichrtig, nur soweit nämlich, wie er das Gehirn enthält. Als Hülle dieses Organs bildet sich sogenannte *Gehirnteil* des Schädels aus. Er umfaßt im ausgebildeten Zustand fünf ochen: Os occipitale, os sphenoides, os temporale, os parietale, os frontale.

Der Kopf hat aber neben seinen Beziehungen zum Gehirn noch andere Beziehungen, dem Rumpf gänzlich fehlen. Im Kopfe liegen die *Sinnesorgane* und die Eingänge den *Atmungs-* und *Verdauungstraktus*. Die Knochen, die diese Organe und Eingänge schließen, bilden den *Antlitzteil* des Schädels. An ihm unterscheidet man zweckmäßiger eise die *Nasenregion* (Os ethmoidale und turbinale nebst den sich ihm auflagernden Ossa salia, lacrymalia) und die *Kieferregion* (Ossa maxillaria, palatina und zygomatica).

Beide Teile bilden im ausgebildeten Zustande ein reichgegliedertes Skelett aus einem ß, das *Kranium*.

2. *Kranium und Viszeralskelett.*

Der Eingang in den Verdauungskanal wird von rippenartigen Skelettteilen umscheidet, als „Eingeweide"(Viszeral-)bögen bezeichnet werden. Diese Bögen treten, mit Ausnahme s ersten Paares, das unmittelbar in einer Symphyse zusammenwächst, an ein sternumtiges Mittelglied heran. Dies Viszeralsternum ist das Zungenbein. Beim Menschen terscheiden wir vier solcher Bögen, nämlich den Kieferbogen, den 2., 3. und 4. Viszeralgen. Sie bilden im Gegensatz zum *Kranium* das *Viszeralskelett*.

3. *Primordialkranium und sekundäres Kranium.*

Die Gesamtheit aller der Schädelskeletteile, die knorplig vorgebildet sind, heißt auf esem Knorpelstadium das „Primordialkranium". Dies stellt eine Schale dar, die nach

Digitized by Google

Fig. 14. Modell der rechten Schädelhälfte eines Embryo vom Ende des 2. Monats. Die Figurenbezeichnung ergib Nähere. Zu beachten die Lage des N. facialis, dessen Kanal noch nicht gebildet ist, außen an der knorpligen G kapsel, einwärts vom Proc. styloides, an der Stelle des späteren For. stylo-mastoideum. Die Chorda tympani liegt dem noch außen am Schädel zwischen 1. und 2. Viszeralbogen (später zwischen Manubrium mallei und langem Amboß satz). Die Fissura orbitalis sup. ist ein breiter Spalt; ein Foramen ovale existiert noch nicht. 1. und 2. Viszeralb stehen mit der Schädelbasis in Zusammenhang. Ein Teil der durch Bindegewebsverknöcherung entstehenden Knoche später in der Beschaffenheit, die sie in der Embryonalzeit haben (3. Monat), hinzukonstruiert. Knorpel blau, Kno und Nerven gelb. (Nach Bardeen aus Keibel-Malls Handbuch und nach O. Hertwig aus Kollmanns Handatlas.

oben offen und nur durch eine membranöse Decke abgeschlossen ist. Die Gliederung Schale deckt sich nicht mit der Gliederung des späteren knöchernen Schädels. So ist s ständig die Umhüllung des Labyrinthes als *Ohrkapsel* und die gemeinsame Umhüll des Geruchsorganes und der Nasenhöhle als *Nasenkapsel*. Erstere liefert später Fels bein und Warzenfortsatz, letztere Siebbein und untere Muschel. Auch das Viszeralske ist anfangs knorplig. Als primordialer Kieferbogen fungiert der *Meckel*sche Knorp als zweiter Bogen eine Knorpelspange vom Schläfenbein ausgehend bis zur Kopula, d Körper des Zungenbeins. (Vergleiche Seite 105.)

Durch endochondrale Verknöcherung entstehen die einzelnen Schädelknochen occipitale in der Umgebung des Foramen magnum, Os sphenoides mit kleinen und gro Flügeln, Os petrosum nebst pars mastoidea, Os ethmoidale nebst Os turbinale). Im V zeralskelett entsteht aus dem kranialen Teil des Meckelschen Knorpels der knöche *Hammer*, während der Rest des Stabes untergeht. Der zweite Bogen verknöchert z Steigbügel, zum Processus styloides und zum Cornu minus des Zungenbeins (s. Seite 10 der dritte Bogen liefert die Cornua majora des Zungenbeins; der Teil des zweiten Bog zwischen processus styloides und Zungenbein liefert das „Ligamentum stylo-hyoideu das gelegentlich verknöchern kann. (Vergleiche Seite 108.) Der vierte Bogen und R weiter hinten gelegener Bögen liefern das Skelett des Kehlkopfes und der Luftröhre. neben entstehen nun weitere Knochen, teils ohne jede Beziehung zum Knorpelskelett, t außen auf die Knorpel von der Haut des Gesichtes oder der Schleimhaut der Mundhö her abgelagert. Jene ersteren bilden die Knochen des Schädeldaches (Os frontale, os rietale, die Schuppe des Os temporale nebst Processus zygomaticus und den größten der Squama des Os occipitale. Wahrscheinlich ist auch ein Teil des großen Keilb flügels bindegewebiger Herkunft). Im Gesichtsteil des Schädels lagert sich auf die knorpel Nasenkapsel das Os lacrymale und Os nasale auf, weiter nach unten das Os maxillare, intermaxillare und Os zygomaticum, während von der Schleimhaut der Mundhöhle her Gaumenfortsätze des Oberkiefers und des Os palatinum entstehen.

Der Meckelsche Knorpel wird außen, innen und unten hülsenartig vom Os dent umfaßt, der späteren Mandibula, während außen neben dem Hammer eine ringförm Spange, das Os tympanicum entsteht, das weiterhin als Rahmen des Trommelfells der Schuppe des Schläfenbeins verschmilzt und zu einer Röhre, der Wand des äußeren hörgangs auswächst.

Die Figuren 14, 15 zeigen das Primordialkranium eines menschlichen Fötus in topographischen Lagerung seiner Teile. In Figur 16 ist der ganze Schädel in seinen K ponenten sichtbar.

4. *Gehirn und Anordnung der Nerven.*
Gehirn- und Rückenmarksnerven.

Auf dem Primordialkranium als Boden liegt das Gehirn auf. Es stellt ein Rohr dessen Krümmung die Folge seines mächtigen Längenwachstums ist. Die stärkste Kr mung liegt am Boden des Zwischenhirns. In diese Krümmung wächst die Schädelbasis hin Es ist die Stelle des späteren Türkensattels (Fig. 17). Bis hierher reicht die Chorda dorsa Aus dem rückwärts gelegenen Teil der Schädelbasis wird der *Clivus*. Vom Boden

Digitized by Google

Fig. 14.

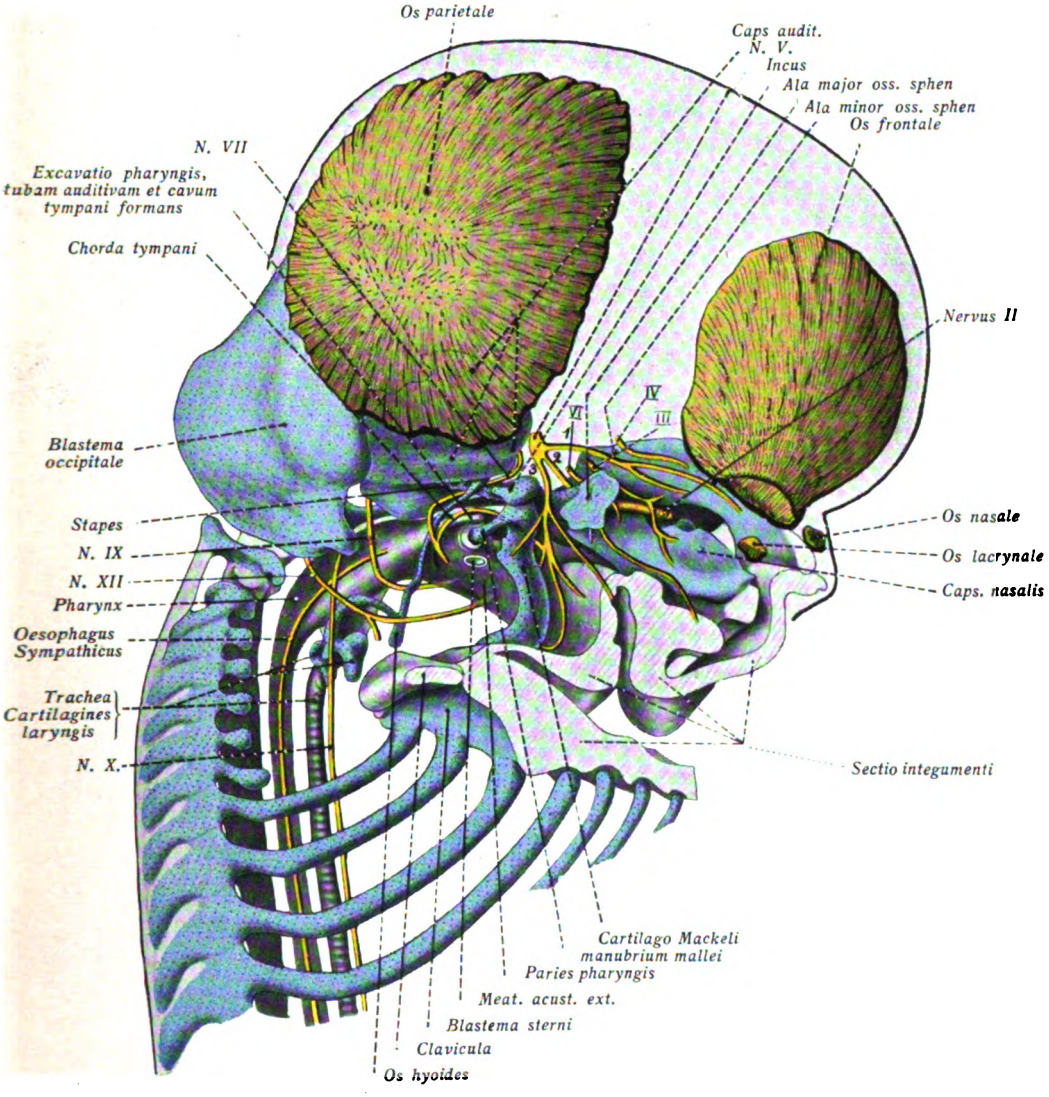

Digitized by Google

Fig. 15.

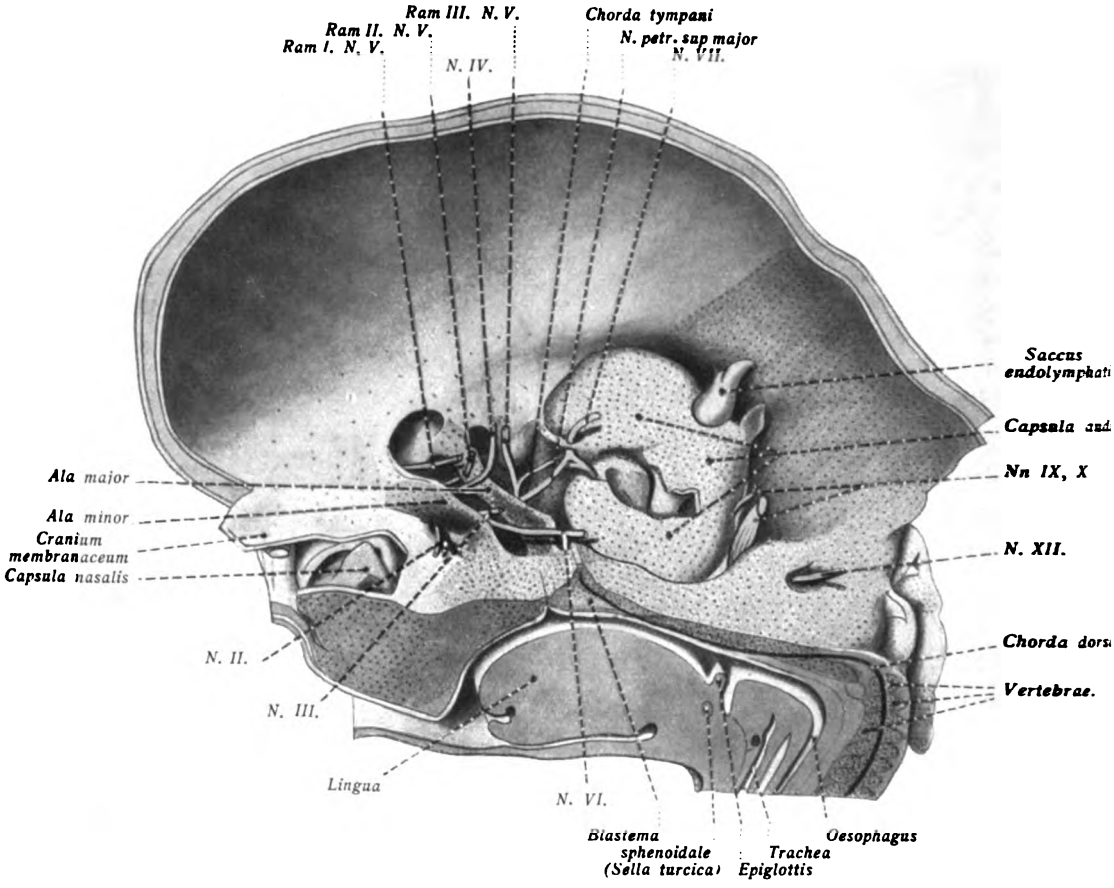

Fig. 16.

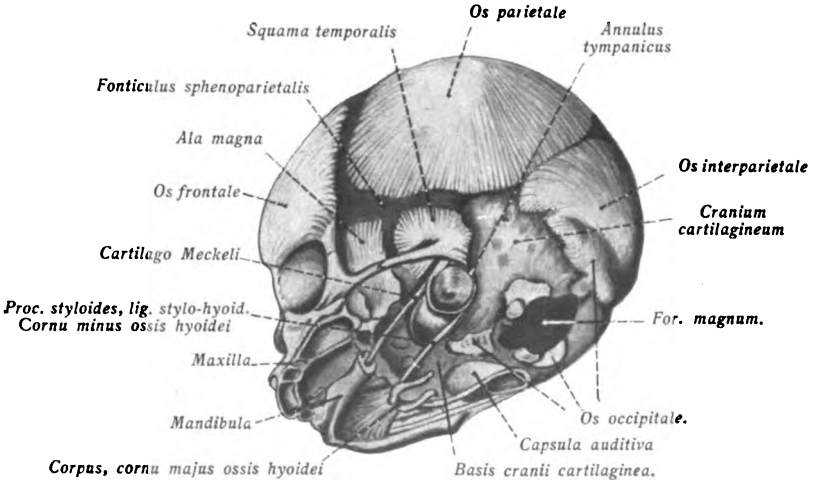

Digitized by Google

Fig. 15. Modell der rechten Schädelhälfte eines Embryo von 20 mm Länge. (Ende des 2. Monats.) Die Schädelis ist knorplig, die Seitenwände teilweise, das Dach gänzlich membranös. Das Foramen jugulare ist ein großer Spalt, Labyrinthkapsel zum Teil noch unverknorpelt. Lateral vom Saccus endolymphaticus liegt die Fossa subarcuata, nach n davon der Bogengangs-, nach unten der Schneckenabschnitt. Der Facialiskanal ist noch nicht gebildet, sodaß die ästelung des Nerven klar wird. Die Stelle des Ganglion semilunare (dies ist nicht gezeichnet, sodaß nur die drei geminusäste sichtbar sind) liegt noch nicht innerhalb des Schädelraumes. Die Fissura orbitalis superior ist ein breiter lt. (Nach Bardeen aus Keibel-Malls Handbuch.)

Fig. 16. Schädel eines menschlichen Embryo aus der Mitte des 5. Monats (16 cm Körperlänge) in der Ansicht von ks und unten mit den beiden ersten Visceralbögen. Der linke Unterkieferast ist abgetragen worden. (Aus Anatom. as von Karl Toldt).

wischenhirns her wächst die *Hypophyse* in den Türkensattel hinein, vorwärts davon übergert das Vorderhirn mit seinem Riechlappen die Nasenkapsel. Das weitere Wachstum s Vorderhirns drängt den Hirnstamm seitlich und oben völlig von der Wand des Schädels . So drängt sich der Schläfenlappen bis zur Gehörkapsel, der Scheitellappen nach oben, r Hinterhauptslappen nach hinten vor. Nun wird das ganze vom Bindegewebe umhüllt, s zunächst die soeben aufgezählten Knochen des Schädeldaches entstehen läßt, während e innersten Schichten der fibrösen Hülle zu den Hirnhäuten werden. Platten der fibrösen ülle dringen als Falx cerebri und Tentorium zwischen die Hemisphären des Gehirns und wischen Groß- und Kleinhirn hinein (Fig. 17).

Vom Gehirn treten die 12 Gehirnnerven ab, deren Anordnung alsbald verständlich rd, wenn man sie mit den Rückenmarksnerven vergleicht. Auch hier nämlich, wie schon en (S. 12) betont, ist ein Teil den Rumpfnerven vergleichbar (12., 6. und 3. Gehirnnerv), ährend ein anderer Teil (11., 10., 9., 8., 7., 5.) die Nerven des Viszeralapparates darstellt, so im Rumpfe seinesgleichen *nicht* besitzen kann. Jeder Rumpfnerv besitzt eine vordere otorische Wurzel, die aus dem Rückenmark kommt und eine sensible Wurzel, die aus m Spinalganglion kommt, um mit einem Fortsatz ins Rückenmark, mit einem zweiten in e Peripherie zu ziehen.

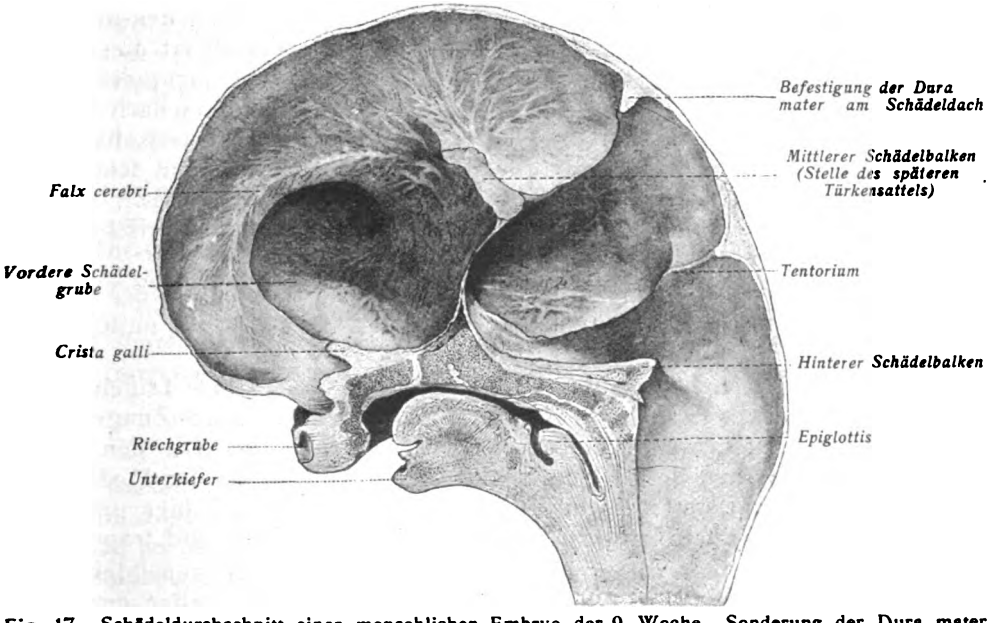

Fig. 17. Schädeldurchschnitt eines menschlichen Embryo der 9. Woche. Sonderung der Dura mater von der Anlage des eigentlichen Schädels. Die Trennung der Dura mater vom Schädel ist an der Basis schon völlig deutlich. Falx cerebri und Tentorium sind angelegt und von Gefäßen durchzogen. Aus Atlas der Entwicklungsgeschichte des Menschen von J. Kollmann.

Digitized by Google

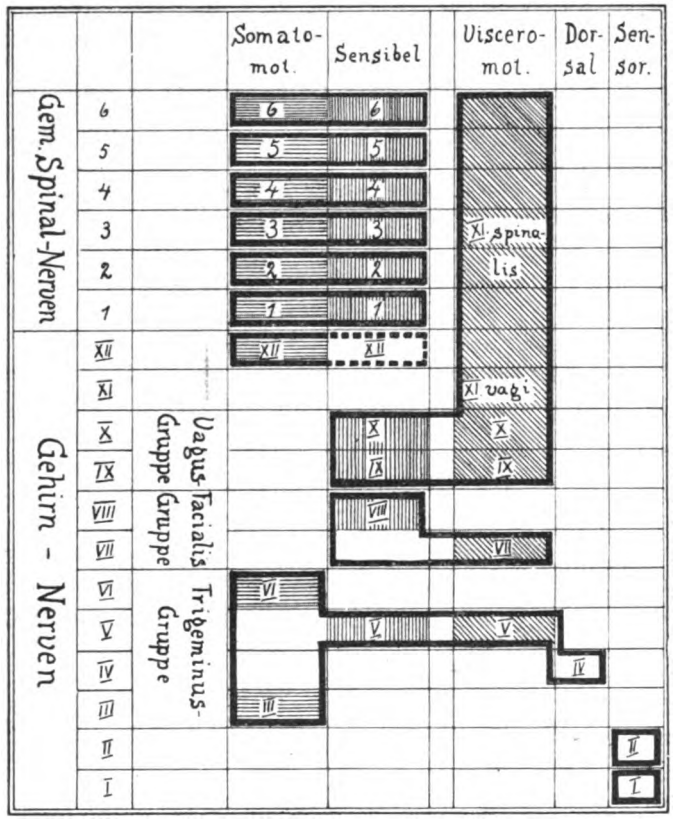

Fig. 18. Vergleich der Gehirn- und Rückenmarksnerven. — Schema. Die schwarz umränderten Felder bilden einheitliche Gruppen von Nerven.

Im Gehirn bleiben vordere und hintere Wurzeln selbständig, treten nicht zu einem Nerven zusammen. Ein Teil der Gehirnnerven ist einer vorderen Wurzel des Rückenmarks gleichwertig. Es ist dies eben der 12., 6. und 3. Gehirnnerv. Ihr Endgebiet ist die Zungen- und Augenmuskulatur, Muskeln also, die wie alle Rumpfmuskeln aus *Myotomen* entstehen (s. oben S. 12). Untersucht man ein erwachsenes Gehirn (Fig. 66a), so sieht man auch leicht, daß diese drei Nerven genau in der Verlängerung der Ursprungslinie der vorderen Wurzeln des Rückenmarks aus dem Gehirn heraustreten. Diese Linie führt an der Medulla oblongata zwischen Pyramide und Olive hindurch (N. hypoglossus), trifft an der Grenze von Medulla und Pons den Ursprung des N. abducens und wiederum an der Grenze von Pons und Pedunculus cerebri den N. oculomotorius.

In der Verlängerung des Austritts der hinteren Wurzeln liegen die Austrittsstellen der übrigen Gehirnnerven. Doch ist diese Linie wegen des Auseinanderweichens der Medulla oblongata nach beiden Seiten die bei der Eröffnung des Zentralkanals in den 4. Ventrikel stattfindet, nach abwärts gedrängt. Sie zieht also dorsal von der Olive nach vorn. Im Gegensatz zu den rein sensiblen hinteren Wurzeln des Rumpfes sind die Gehirnnerven dieser Gruppe aber *gemischt.* Sie führen motorische Bestandteile zu den Muskeln der Kiemenbögen (viszeromotorische Nerven) und sensible Fasern (von der Haut und Schleimhaut).

Die motorischen Fasern stammen nicht aus den Fortsetzungen der Vorderhörner sondern aus einem besonderen Kern (Nucleus ambiguus, Facialiskern, motorischer Trigeminuskern).

Der vorderste motorische Bestandteil ist die Portio minor des Trigeminus (zu den Muskeln des Kieferbogens). Es folgt der Facialis (zu den Muskeln des Zungenbeinbogens) der Glossopharyngeus (zu den Muskeln des Pharynx), der Vagus (zu den Muskeln des Pharynx und Kehlkopfes) und der N. accessorius, der soweit er aus der Medulla oblongata kommt, zum Kehlkopf geht, mit seinem Rückenmarksteil, der auch hier ursprünglich ein Bestandteil der hinteren Wurzeln ist, den M. sternocleidomastoideus und trapezius versorgt.

Die sensiblen Bestandteile dieser Nerven treten genau wie die sensiblen Wurzeln des Rückenmarkes aus *„Spinalganglien"* hervor. Diese bipolare Ganglienzellen enthaltenden Ursprungskerne sensibler Nerven sind das Ganglion semilunare (Trigeminus), Ganglion geniculi (Chorda tympani und Pars intermedia), Ganglion petrosum (Glossopharyngeus) und Ganglion jugulare (Vagus). Die Figur zeigt die genaue Lage dieser Ganglien an und den Verlau

Digitized by Google

er Nerven zu den Endgebieten, was alles beim Fötus übersichtlicher zutage tritt, als eim erwachsenen Menschen. Das hier gegebene Schema (Fig. 18) mag das Gesagte ɔch besonders erläutern.

Drei Gehirnnerven sind hierbei noch nicht erwähnt. Der N. trochlearis, der vom elum medullare anterius kommt, verdankt diesen ungewöhnlichen Ursprung möglicherweise einen Beziehungen zum Parietalorgan. Der N. olfactorius ist, ebenso wie der Opticus ein „Gehirnnerv", sondern eine „Leitungsbahn". Dagegen ist der N. acusticus, der ja eine anz andere Endigungsweise zeigt als der Geruchs- und Sehnerv, ein echter sensibler Nerv.

Diese Gehirnnerven zeigen nun bereits auf dem Stadium ihrer ersten sichtbaren Anlage ichtige Verflechtungen. So tritt (Figg. 4, 14, 15, 19, 22) der N. hypoglossus mit den ihm erwandten vorderen Wurzeln des 1., 2. und 3. Spinalnerven zusammen (Ansa hypoglossi!). wischen N. facialis (hinter) und 3. Trigeminusast (vor der Hammerambosverbindung) spannt ch die Chorda tympani aus, die folglich zwischen Hammer und Ambos hindurchlaufen uß. Zwischen Ganglion geniculi und 2. Trigeminusast ist der N. petrosus superficialis ajor ausgedehnt, wie in der Figur 14, 19 ersichtlich. Im späteren Zustande ist dies Verilten erst durch schwierige Präparationen festzustellen, 1. weil inzwischen die Schädelochen diese Nervenverbindungen umwachsen haben, 2. weil durch verschieden starkes achstum der einzelnen Regionen die anfänglich kurzen Anastomosen zu langen Bahnen sgesponnen werden.

Auch die Austrittsstellen der Nerven aus dem Schädel erfahren sekundäre Abänderungen. it der Entwicklung der Schädelbasis und der Dura mater nämlich schiebt sich an einigen ellen zwischen die sogenannte *„primäre"* Austrittsstelle (aus der Dura mater) und die *ekundäre"* Austrittsstelle (aus dem Knochen) ein längerer extraduraler (oder intrakraaler) Verlauf ein, so daß sich die Austrittsstellen, die wir in der Osteologie am knöchernen hädel kennen lernen, mit denen, die wir am feuchten Präparat der Schädelbasis studieren, cht decken (S. unten 43.)

Die Gehirnnerven teilen wir in *topographischer* Hinsicht am zweckmäßigsten ein in e *Trigeminusgruppe* (III., IV., V., VI.), die Facialisgruppe (VII, VIII), die Vagusgruppe X, X, XI) und den N. hypoglossus (Fig. 18). Näheres über primäre und sekundäre Austrittsellen dieser Gruppen wird bei der topographischen Anatomie der Schädelbasis gesagt erden.

5. *Kopfmuskeln.* (Fig. 19).

Die systematische und topographische Anatomie unterscheidet *oberflächliche* und *tiefe* opfmuskeln, jene vom N. *facialis,* diese vom *N. trigeminus* innerviert. Die Einteilung icht aber nicht hin, um einsehen zu können, warum die gleichen Nervengebiete auch auf ewisse Skelett- und Hautmuskeln am *Halse* übergreifen. Aufschluß gewährt wiederum das erhältnis auf älteren Entwicklungsstadien.

1. *Die Trigeminusmuskulatur.* Sie entwickelt sich im Bereiche des ersten Viszeralɔgens (Kieferbogen). Es gehen aus ihr alle Muskeln hervor, die

a) den Meckelschen Knorpel

b) den bleibenden Unterkiefer

ewegen. Als Muskel des Meckelschen Knorpels kommt der M. tensor tympani in Betracht nd ein von ihm abgezweigter Bestandteil, der M. tensor veli palatini. Auch der M. pteryoideus *internus* ist ursprünglich (d. h. außerhalb der Klasse der Säugetiere) ein Muskel des leckelschen Knorpels. Alle drei Muskeln haben daher beim Menschen das Gemeinsame, aß ihre motorischen Nerven gemeinsam aus dem Ganglion oticum entspringen.

Der Ramus masticatorius dagegen versorgt die Muskeln des bleibenden Unterkiefers . h. des zahntragenden Os dentale oder der Mandibula (Mm. masseter, temporalis, pteryoideus externus, mylohyoideus und Venter anterior des M. digastricus).

Digitized by Google

Fig. 19. Menschlicher Embryo von 11 mm Länge (2. Monat). Die Muskeln der Visceralbogen und ihre Nervenbezüge auf die Oberfläche des Körpers projiziert. Zungenmuskulatur mit durchschimmerndem N. hypoglossus. (Nach Mall aus Keibel-Malls Handbuch mit kleinen Abänderungen).

Fig. 20. Das Umrißbild der Figur 19 ist benutzt, um auf ihr, ausgehend von der Uranlage der Facialismuskulatur im 2. Visceralbogen, schematisch die Ausbreitung dieser Muskulatur einzutragen. Das Bild, das entsteht, ist unnatürlich da die Ausbreitung zu einer Zeit stattfindet, wo der Embryo bereits anders aussieht. Fig. 21 zeigt das Ergebnis des Auswachsungsprozesses.

Der 3. Ast des Trigeminus allein kann es also nur sein, der motorische Elemente („Portio minor") führt, da nur im Kieferbogen Viszeralmuskeln zur Entwicklung gelangen. Der 2. Ast, der zum Oberkieferfortsatz (s. Fig. 14) und der 1. Ast, der durch die Orbita zur Stirn tritt, kann nur sensible Elemente enthalten.

2. *Die Fazialismuskulatur.* Diese liegt anfangs als ein dünnes fächerförmiges Plättchen (Fig. 20) im 2. Viszeralbogen, also *hinter* der Kaumuskulatur. Jenes Plättchen ist das *Ur platysma.* Zu ihm tritt im Bogen von vorn her der N. facialis, der sich gleichfalls fächerartig ausbreitet. Nur die vordere Kante dieses Muskelfächers liefert, indem sie dicker wird Skelettmuskeln, die unmittelbar hinter dem Unterkiefer liegen, den M. stylo-hyoideus und Venter posterior des M. biventer. Die ganze übrige Masse breitet sich im Laufe des 2. Fötalmonats von ihrem Mutterboden nach zwei Richtungen hin aus, einmal nach abwärts bis Brustbein und Schulter, sodann nach aufwärts auf den Kopf (Fig. 20, 21). Die Ausbreitung über den Kopf erfolgt auf zwei Bahnen, hinter und vor dem Ohr. Die vordere Bahn führt die Muskulatur ins Gesicht bis zum Auge, das von ihr schlingenförmig umgriffen wird, sodann hinab zur Nase und hinauf zur Stirn, ferner zur Unterlippe hin. So entstehen die Muskeln des Ohres (M. auricularis superior und anterior), die Mm. zygomaticus, quadratus labii superioris, orbicularis, frontalis, procerus nasi und quadratus labii inferioris. Hinter dem Ohr bildet sich der M. occipitalis und M. auricularis posterior. Die Muskelmassen beider Hälften berühren sich anfangs im Nacken und Scheitel; auch eine Galea aponeurotica besteht noch nicht, sondern bildet sich erst später als sehnige Unterbrechung der einheitlichen Muskulatur aus.

Im Bereiche des Gesichts entsteht sodann eine tiefere, quer verlaufende Muskelschicht als Abzweigung von der oberen, die den M. buccinator, den M. sphincter oris, M. triangularis nebst M. risorius (vgl. Fig. 21) liefert. Hierdurch ist das weit ausgedehnte Muskelgebiet der Fazialismuskulatur entstanden. Der dazu gehörige Nerv selbst wächst von seinem Stamm aus überall hin mit. Seine strahlige Verzweigung zum Hinterhaupt, zur Schläfen-, Stirn-, Wangen-, Kinn- und Halsregion wird verständlich; verständlich auch die Tatsache, daß seine Gesichtsäste *unter* den oberflächlichen, dagegen *über* den tieferen Schichten der Gesichtsmuskulatur verlaufen.

3. *Muskeln der Vagusgruppe* (Fig. 19). Sie ist es, die zum dritten und den folgenden Viszeralbögen gehörig, vor allem den Konstriktor des Pharynx und die Kehlkopfmuskeln liefert. Dem 3. Bogen im engeren Sinne gehört dabei der M. constrictor superior, die Mm. stylo-pharyngeus und palato-pharyngeus, wahrscheinlich auch der M. levator veli palatini an. Nach abwärts folgt dann das Gebiet des N. vagus, dem im engeren Sinne der M. constrictor medius und inferior und von Kehlkopfmuskeln der M. crico-thyreoideus angehört (d. h. also auch das Gebiet des N. laryngeus superior). Quergestreifte Vagusmuskulatur erstreckt sich ferner bis weit gegen den Magen hinab.

Ob die weiter abwärts zum Oesophagus, Magen und Darm zur Lunge und zum Herzen tretenden Vagusfasern echte „Vagus"elemente sind, ist zweifelhaft. Wahrscheinlich gehören sie dem *„autonomen"* System (Parasympathicus) an.

Die inneren Kehlkopfmuskeln sind Endorgane des XI. Gehirnnerven, soweit er aus der Medulla oblongata entspringt und als Ramus internus in die Bahn des Vagus tritt. Er liefert den N. recurrens Vagi. Der aus dem Rückenmark stammende N. accessorius in

Digitized by Google

Fig. 19.

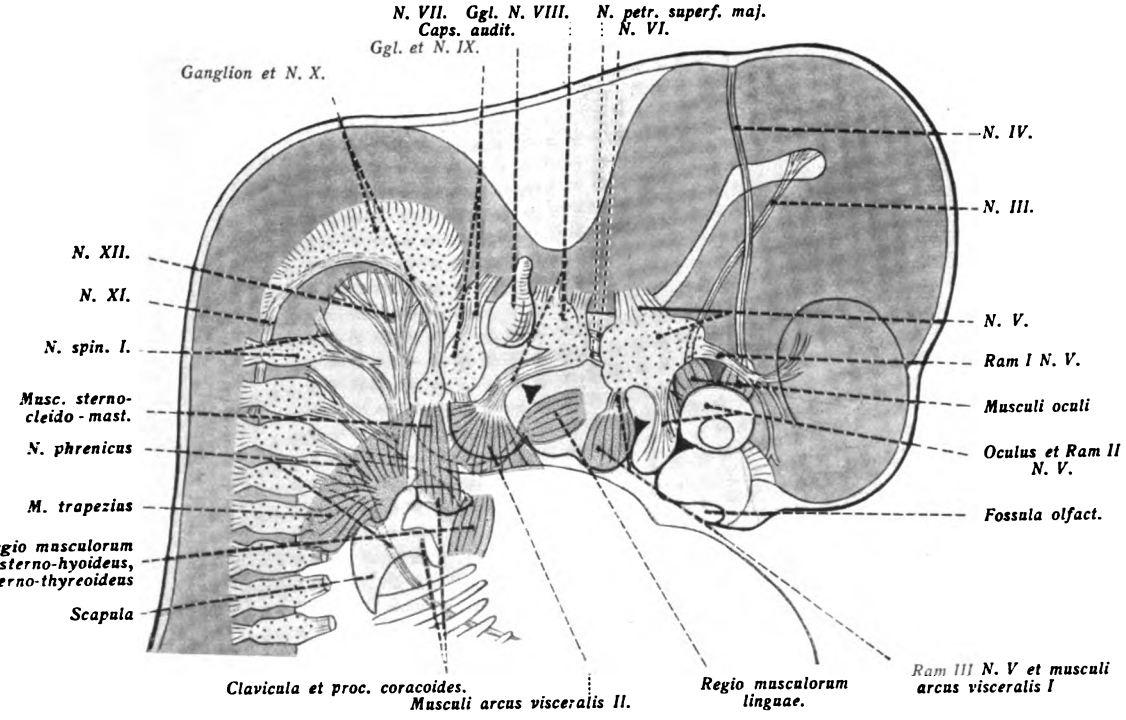

Fig. 20.

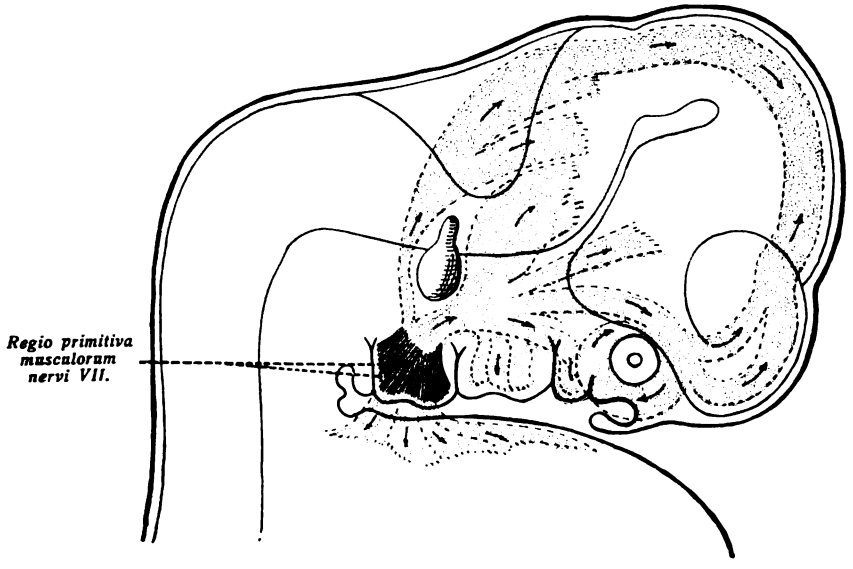

Digitized by Google

Fig. 21.

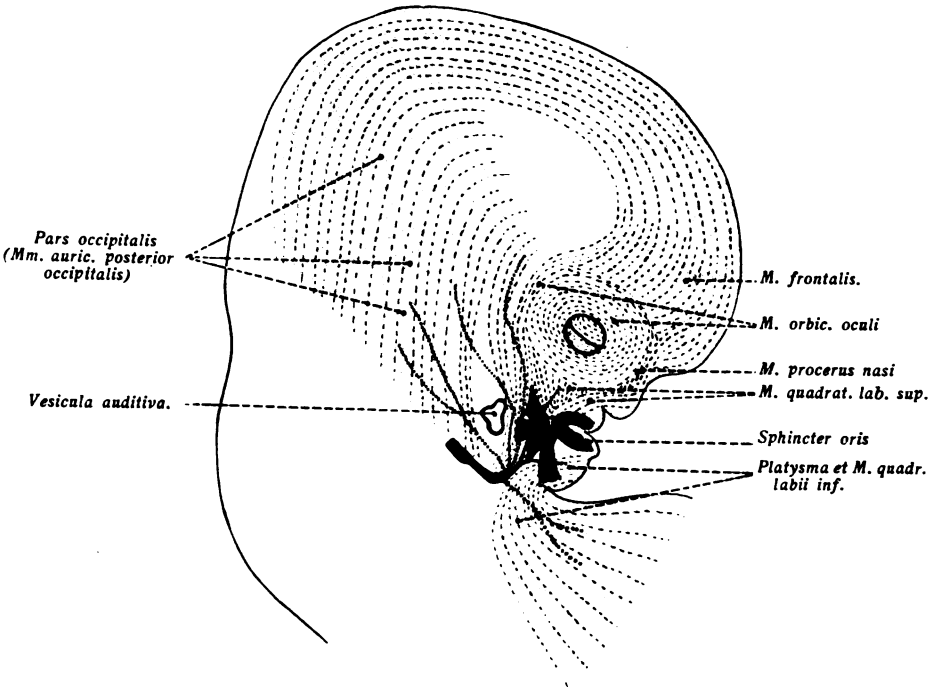

Fig. 22.

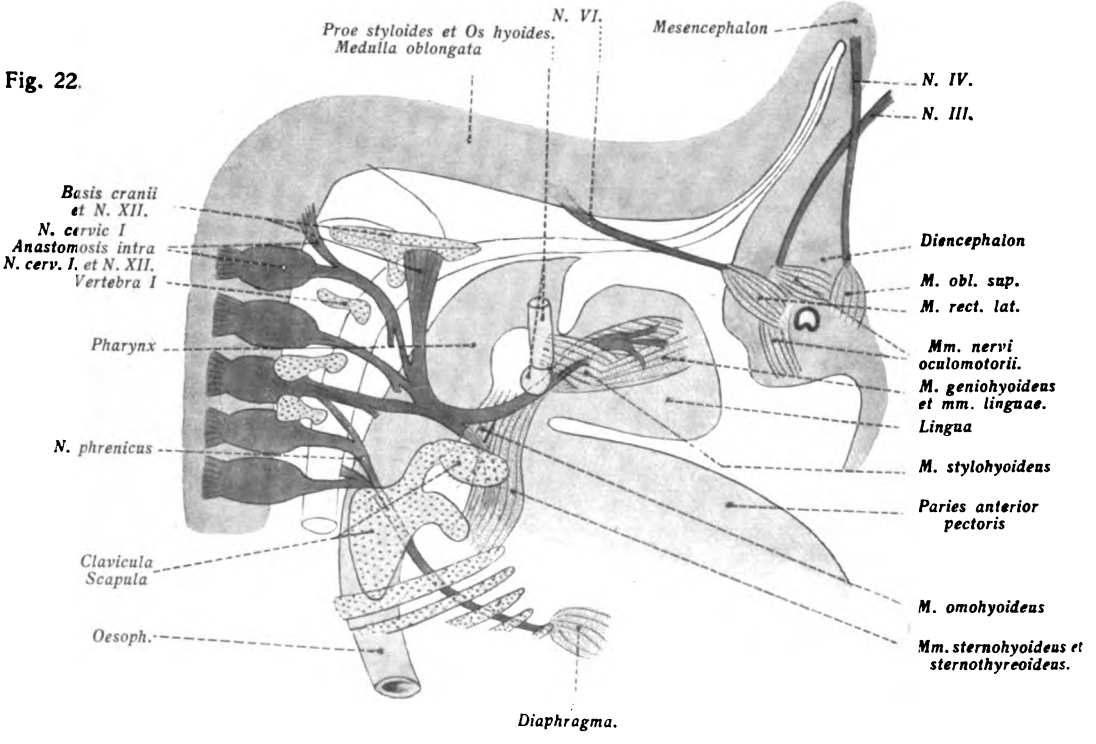

Digitized by Google

Fig. 21. Kopf und Hals eines Embryos von 6 Wochen, auf dessen Oberfläche die Ausbreitung der Fascialismuskulatur dargestellt ist (schematisiert). Der N. Facialis liegt unter der Muskulatur, bis auf kleine Stellen in der Umgebung des Mundes, wo er auf dem späteren M. buccinator liegt. Sphinkterenmuskulatur und ihre Abkömmlinge (M. triangularis u. buccinator) dunkelrot. (Unter Zugrundelegung einiger Abbildungen aus Mall und Keibels Handbuch).

Fig. 22. Schematische Darstellung der vom N. oculomotorius, N. hypoglossus und dem Plexus cervicalis versorgten Muskeln. Die in der Tiefe gelegenen Teile erscheinen auf die Körperoberfläche projiziert. (Nach Mall aus Mall und Keibels Handbuch, leicht verändert.)

ngeren Sinne versorgt die gleichfalls dem Viszeralapparate zugehörigen Mm. trapezius und ternocleidomastoideus. — Diesen viszeralen Muskeln stehen gegenüber

4. *Die Augenmuskeln* (Fig. 19, 22). Diese stehen mit drei Nerven (III., IV. und VI.) n Verbindung, sind daher in der Uranlage auch dreiteilig. Ihren Hauptanteil bildet die Muskulatur des Oculomotorius.

5. *Die Zungenmuskeln* (Fig. 19, 22). Sie entstehen als kraniale Fortsetzung der medialen orderen Rumpfmuskeln und stellen die eigentliche Hypoglossusmuskulatur dar. Aus ihr gehen die Zungenmuskeln im engeren Sinne hervor (Mm. stylo-hyo-genioglossus, Mm. longitudinalis superior und inferior und transversus), während der M. genio-hyoideus und die unteren Zungenbeinmuskeln bereits aus dem Plexus cervicalis versorgt werden. (Siehe auch Fig. 4.)

6. *Die Kopfarterien und Kopfvenen.*

Von diesen soll hier nur die A. carotis interna und die A. vertebralis erwähnt werden, weil ihr merkwürdiger Verlauf, insbesondere der Circulus arteriosus Willisii eine Erklärung erheischt. Beide Arterien stehen von Anfang an in Verbindung miteinander (vgl. Fig. 23—25), nachdem die beiden Arteriae vertebrales zur unpaarigen A. basilaris zusammengetreten sind. Die Seitenäste (Art. cerebri posterior, media und anterior) reißen den Hauptstrom an sich, während (Fig. 25) die Anfangsverbindung als Ramus communicans posterior den Hauptanteil an der Bildung des Circulus arteriosus besitzt. Daß das Auge durch die A. oph-

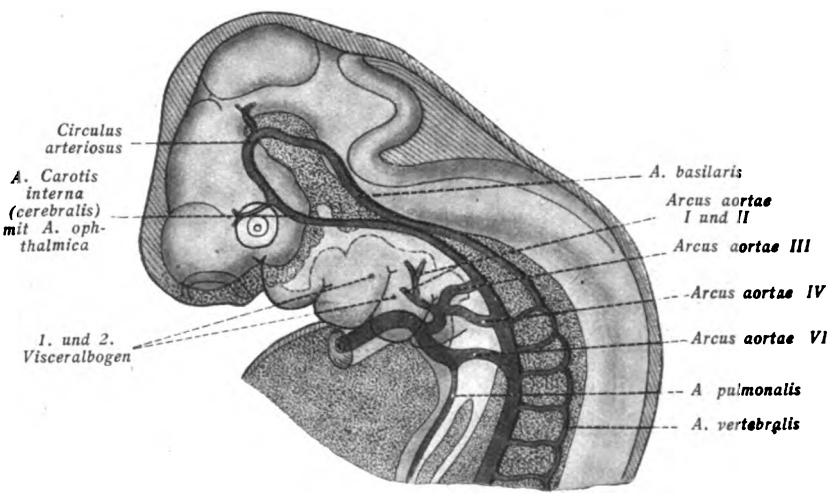

Fig. 23. Art. vertebralis und Carotis interna eines Embryo von 4 Wochen. Die A. vertebr. als Längsanastomose der dorsalen ersten 7 Segmentarterien entstehend. Bei etwas älteren Embryonen werden die segmentalen Verbindungen zurückgebildet; der Längsstamm bleibt allein bestehen. (Nach Kollmann.)

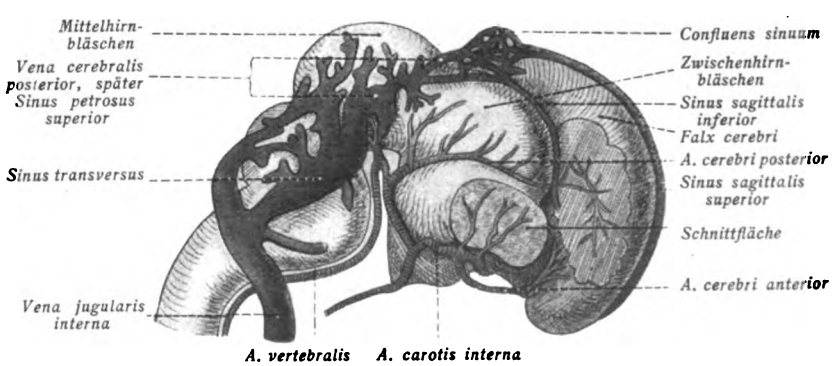

Fig. 24. Arterien und Venen des Gehirns eines Foetus aus dem 2. Monat.) Nach Mall aus Kollmanns Handatlas.

Digitized by Google

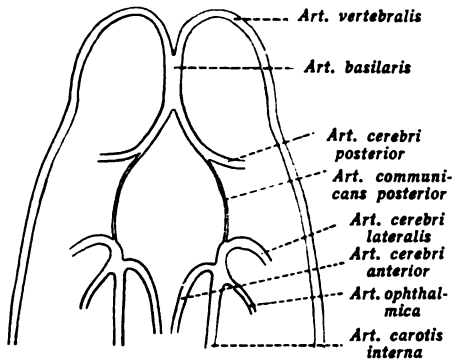

Fig. 25. Schema der Entstehung des Circulus arteriosus aus den beiderseitigen Carotis-Vertebralis-Anastomosen. Unter Benutzung einer schematischen Abbildung von Broman. Vgl. Fig. 152.

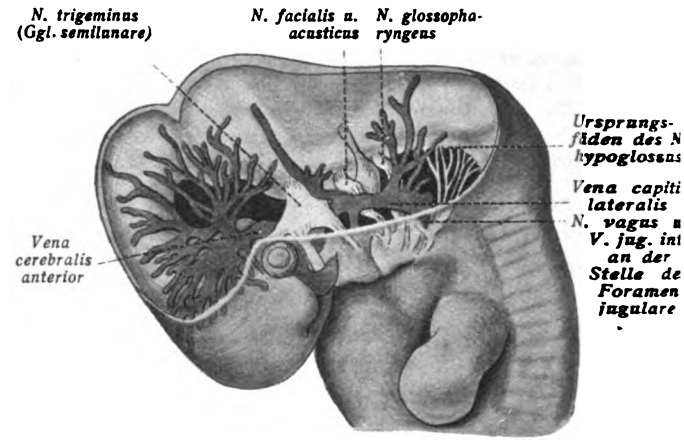

Fig. 26. Anfangszustand der Schädelvenen in ihren Beziehungen zu den Gehirnnerven und der Vena ophthalmica. (Aus Kollmann Handatlas.

thalmica aus der A. carotis interna versorgt wird, die sonst keinen weiteren Ast abgibt, erklärt sich daraus, daß das Auge als Ausstülpung des Zwischenhirns ein umgebildeter Gehirnteil ist.

Auch die *Venen* treten ursprünglich genau wie die Arterien an die Basis des Gehirns. Beim Erwachsenen ist das bekanntlich anders, da hier die Hauptvenenstämme an der oberen Fläche des Gehirns gelegen sind. Die späteren *Sinus* der *Dura mater* sind aber nichts anderes, als weitmaschige Anastomosen, die durch das enorme Wachstum des Großhirns auseinandergedrängt werden. Wir können dann einen *Basis*teil und einen *Dach*teil der Venenanastomosen unterscheiden, die nach ihren bedeutsamsten Stellen auch als *Cavernosus-* und *Falciformis*teil unterschieden werden können. Den Ausgang bildet ein Venenstamm, der von der V. jugularis interna am Gehörbläschen vorbei, einwärts vom Trigeminusganglion bis zum hinteren Ende des Großhirns verläuft. Hier verschmelzen die beiderseitigen Venenstämme mit einander und bilden ein Geflecht, den Confluens sinuum, von dem aus nach vorwärts der Sinus sagittalis superior ausgeht. (Vgl. Fig. 26 V. capitis lateralis und V. cerebralis anterior.)

Die Vene einwärts neben dem Trigeminusganglion liefert den späteren Sinus cavernosus, der frühzeitig Abfluß durch die Venae ophthalmicae findet.

Oberhalb des Gehirns tritt dann eine Längsbahn als Kollateralvene auf, zu der Verbindungen der Hauptvene emporziehen (von der V. jugularis aus der spätere Sinus transversus, vom Sinus cavernosus aus der spätere Sinus petrosus superior). Die weitere Umbildung ist aus der Figur 27, 28 ersichtlich. Wichtig ist dabei, daß der Confluens sinuum mit dem Auswachsen des Großhirns nach hinten rückt, wobei der Sinus sagittalis superior immer länger wird. Die ursprüngliche Verbindung zwischen Sinus cavernosus und Confluens sinuum muß dabei natürlich verloren gehen und es entstehen als Endergebnis die beiden Venensinusgebiete, deren eines am Gehirndach (System des Sinus sagittalis) sein Blut vorzugsweise nach hinten in die V. jugularis, deren anderes (System des Sinus cavernosus) am Gehirnboden sein Blut vorzugsweise in die Orbitalvenen ergießt.

7. *Die Drüsen am Kopfe.*

Sie nehmen ihren Ausgang sämtlich von der Mundschleimhaut, von der aus ihre Einsenkung in die Submucosa stattfindet. Sie stehen völlig gleich den kleinen regionären Schleim-Speicheldrüsen, die die beschreibende Anatomie als Glandulae labiales, buccales, palatinae usw. erwähnt. Die größeren, topographisch wichtigen Drüsen verlängern ihren

Digitized by Google

ısführungsgang und
:ten dadurch außer-
lb der Mundhöhle zu-
ge. Am wenigsten
ıchsen aus die kleinen
s Glandulae sublingua-
s minores bezeichne-
n, der Glandula sublin-
ıalis zugehörigen Läpp-
en; weiter entfernt
:h der Körper der
landula sublingualis
ıjor, der aber noch
ıter der Schleimhaut
r Mundhöhle liegen
eibt (Plica sublingua-
S. 95). Noch weiter
m gemeinsamen Mut-
rboden wächst der
ısführungsgang der Gl.
bmaxillaris aus, die
er gleichfalls noch
he der Mundhöhle
gen bleibt. Am weite-
en entfernt sich die
landula parotis, deren
ısführungsgang vom
estibulum oris durch
n M. buccinator hin-
ırchwächst und die
rüse weitab von der
undhöhle bis vor das
ıßere Ohr und hinter
ıs Kiefergelenk hinge-
ngen läßt.

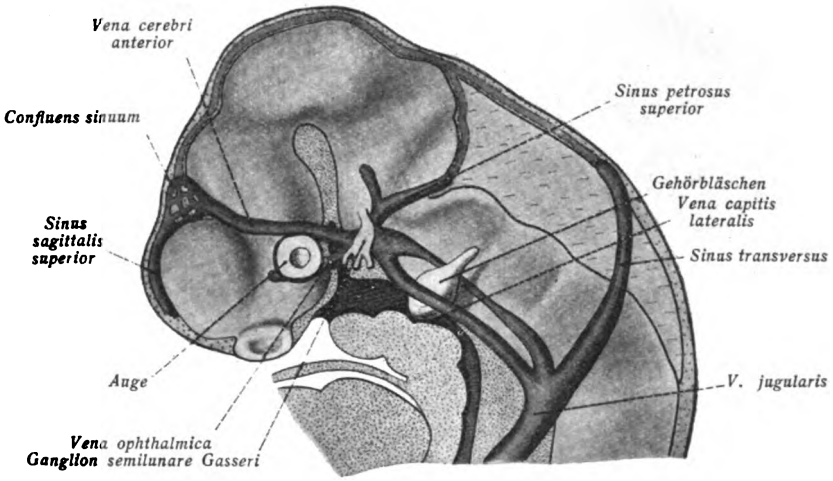

Fig. 27. Anfänglicher Zustand der Schädelvenen. (5. Woche.) Schematisch entworfen unter Benutzung eines Schemas von Mall (aus Bromans Lehrbuch) und einer Abbildung von Kollmann.

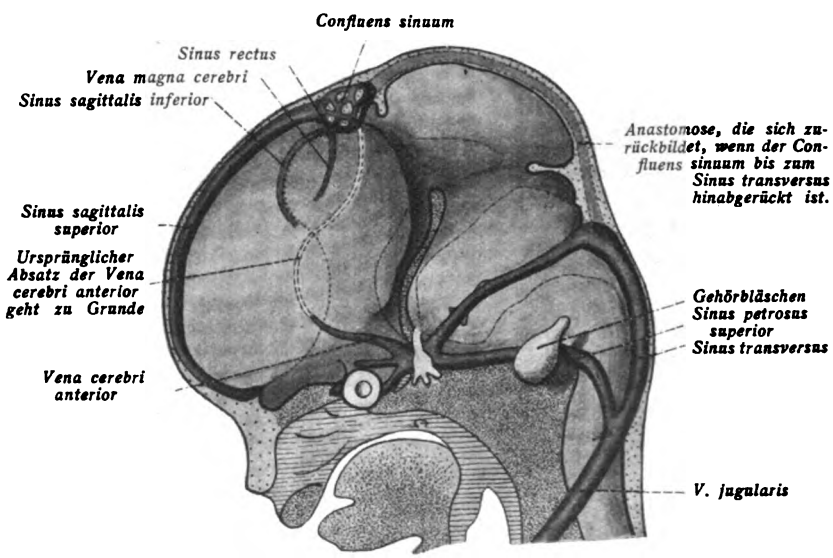

Fig. 28. Späterer Zustand der Schädelvenen. (7. Woche). Schema, entworfen wie in Fig. 27.

8. *Die Bildung des Gesichtes*

und ihre Störungen (Figg. 29—34).

Das vorn überhän-
:nde Gehirn deckt den
ingang in das Verdauungsrohr zu; seitwärts wird dieser Eingang von den Oberkieferfort-
itzen, unten vom Kieferbogen umrandet; der mächtige aus Epidermis und Mesenchym be-
ehende Wulst, der das Gehirn einschließt, heißt Stirnfortsatz. Nachdem die äußere Nasen-
ffnung entstanden ist, wird sie von zwei Fortsätzen dieses Stirnfortsatzes umgeben, dem
ıneren und äußeren Nasenfortsatz. Die Mundöffnung junger Embryonen zeigt also anfangs
nen fünfeckigen Rand (primäre Mundspalte); später, in der 5. Embryonalwoche, ist die
lundöffnung ebenfalls noch fünfeckig (Fig. 32, 33), aber die anfangs breite Spalte hat sich
ark verengt (sekundäre Mundspalte); die seitlichen Bezirke (3, 4) sind zu anderer Ver-
endung gelangt, indem sie seitliche Teile des Gesichts haben bilden helfen.

Digitized by Google

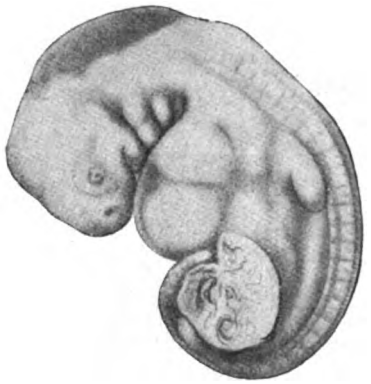

Fig. 29. Menschlicher Embryo, etwa aus der Mitte der 4. Woche. Das Gehirn hängt weit ventral hinab und begrenzt den Eingang in den Verdauungstraktus. Der Oberkieferfortsatz im Profil zu sehen, 1., 2. und 3. Visceralbogen im Sinus cervicalis sichtbar. Aus Keibel-Malls Handbuch.

Einwärts vom Nasenloch hat der innere Nasenfortsatz zwei Zipfel (1 und 2) entwickelt, deren seitlicher (2, sog. Processus globularis) den starken Oberkieferfortsatz (4) berührt. Der seitliche Nasenfortsatz (3) hat die Verbindung mit der Mundöffnung verloren. Zwischen ihm und dem Processus globularis bleibt ein Spalt, wie auch zwischen ihm und dem Oberkieferfortsatz (4). Dieser letztere Spalt erstreckt sich bis zur Augenanlage. Auch innerhalb des inneren Nasenfortsatzes (1, 1) ist anfangs eine Spalte vorhanden.

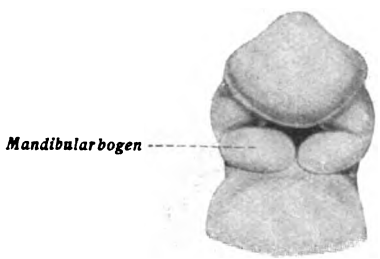

Fig. 30. Kopf eines 2.5 mm langen menschlichen Embryo (etwas weiter entwickelt als der in Fig. 29 abgebildete). Ansicht von vorn. (Nach Rabl aus Broman.)

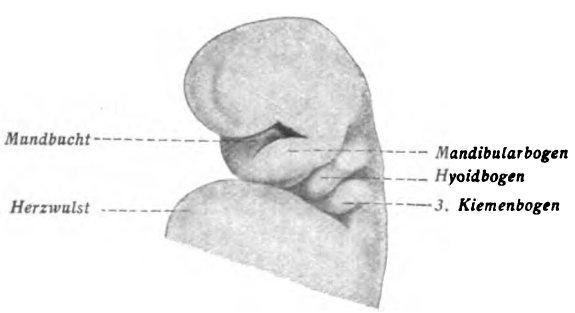

Fig. 31. Kopf des gleichen Embryo (Fig. 30) von der Seite gesehen. (Nach Rabl aus Broman.)

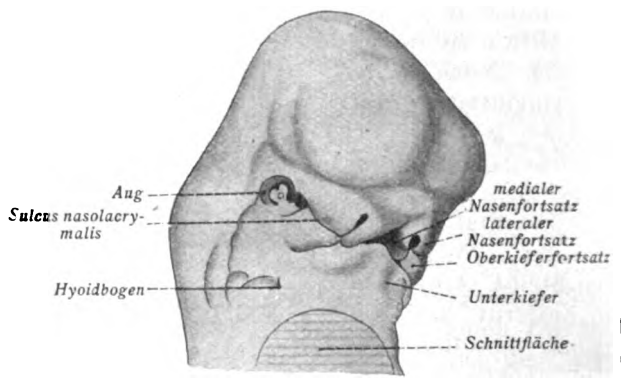

Fig. 32. Kopf eines menschlichen Embryo etwa vom Ende des ersten Foetalmonats (11.3 mm Länge) von vorn und rechts gesehen. Beginn der Gesichtsbildung. (Nach Broman.

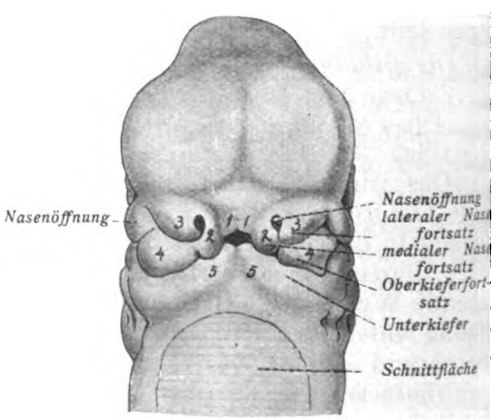

Fig. 33. Kopf desselben Embryo (Fig. 32) von vorn gesehen. (Nach Broman.)

Digitized by Google

Diese sogenannten „Fortsätze" sind dicke, außen von Epithel überkleidete Mesenchymassen. Sie liefern Haut, Schleimhaut und Knochen. Es liefert:

	Weichteile	Knochen
a) der mittlere Nasenfortsatz	1. den mittleren Teil der Oberlippe 2. das Nasenseptum 3. die Papilla palatina	1. Vomer 2. Zwischenkiefer
b) der Spalt in der Mitte zwischen beiden Hälften dieses mittleren Nasenfortsatzes	1. den Sulcus nasolabialis 2. das Tuberculum labii superioris 3. das Philtrum	
c) die seitlichen Nasenfortsätze	die Seitenwände der Nase	1. Nasenbein 2. Tränenbein
d) die Rinne zwischen seitlichem Nasen- und Oberkieferfortsatz	den Canalis nasolacrymalis	
e) der Oberkieferfortsatz	1. seitliche Teile der Oberlippe 2. das Hautgebiet darüber bis zum Auge	1. Jochbein 2. Oberkiefer

Die anfangs vorhandenen Spalten schließen sich bei weiterer Entwicklung, indem erst ie Epithelränder verlöten, sodann nach Schwund des Epithels die Mesenchymmassen zuammenfließen. So entsteht die Oberlippe als Verwachsungsprodukt aus 3 Stücken (1—2 nd 4) und die Wangenfläche jederseits als Verschmelzungsprodukt zweier Stücke (3 und 4). m Bereich der seitlichen Nasenfortsätze hebt sich die Nase empor; das Nasenloch wird abei von 2 und 3 umschlossen.

Um diese Zeit führt die Mundöffnung nur in eine große Höhlung, die primitive Mundöhle hinein. Der Embryo besitzt noch keine Nasenhöhle und keinen Gaumen, auch kein 'estibulum oris. Letzteres bildet sich erst in der zweiten Hälfte des 2. Monats, indem im Bereich der verwachsenen Lippenränder eine Furche („Lippenfurche") als epitheliale Einenkung eindringt. Dadurch erhalten die Lippen ihren inneren Schleimhautüberzug und der on Schleimhaut überzogene Kieferrand wird herausmodelliert. Dieser (Fig. 35) zeigt die Anagen des Os intermaxillare (1,1) (Zwischenkiefer, Sitz der Dentes incisivi) und die Anlagen ler processus palatini (2,2). Indem diese nach medial vorwachsen und sich in der Mittelinie mit dem den Vomer enthaltenden Teil des mittleren Nasenfortsatzes (3) vereinigen, ntsteht der *Gaumen*, der, soweit in ihm Knochen zur Entwicklung gelangt, den *harten*, larüber hinaus den weichen Gaumen liefert. — Während also der Kieferrand jederseits aus wei Stücken (1 und 2 Fig. 35) *zusammenwächst*, schließt sich der Gaumen durch Vereinigung paariger Skelettstücke in der Mittellinie.

Diese äußerst komplizierte Entwicklung kann Störungen erleiden, so daß die Verwachsungen wischen den Fortsätzen teilweise oder gänzlich unterbleiben. Die geringsten Grade stellen diejenigen Zustände dar, wo das Epithel an den Verwachsungsstellen erhalten bleibt. Hier entstehen dann *Epithelperlen* und *Zapfen*, von denen *epitheliale Geschwülste* ihren Ausgang nehmen können. Fig. 36.

Bleiben die Verwachsungen vollständig aus, so entstehen *Spaltbildungen*, die plastische Operationen notwendig machen. Man unterscheidet: 1. Lippen- und Gesichtsspalten, 2. Kieferspalten, 3. Gaumenspalten. (Figg. 37—40.)

1. Lippen- und Gesichtsspalten. a) Mediane Lippenspalte eigentliche „Hasenscharte", bei Säugetieren (Bulldoggen, Hasen) die Norm, entsteht durch mangelnde Verwachsung der inneren Teile des

Digitized by Google

Fig. 34. Gesicht eines menschlichen Embryo des 2. Monats. (Abbildung von Merkel Handbuch der topographischen Anatomie, Bd. I, Braunschweig, Vieweg.) Die Nasenspitze und der Nasenrücken gebildet, letzterer vom oberen Teil des Stirnfortsatzes durch die Supranasalfurche abgegrenzt. („Sattelnase" des menschlichen Foetus). Nase und Oberlippe durch die seitlichen Nasolabialfurchen verbunden und schnauzenartig vorspringend.

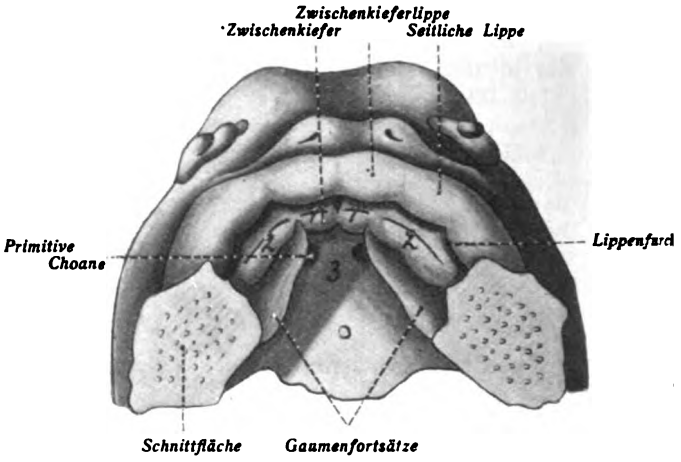

Fig. 35. Kopf eines menschlichen Embryo aus der 7. Woche. (Nac His aus Bonnets Lehrbuch der Entwicklungsgeschichte.) Der Unter kiefer und die Zunge sind abgetragen. Man sieht durch die Gaumen spalte zwischen den eben auswachsenden Gaumenfortsätzen in di primitive Nasenhöhle hinein.

mittleren Nasenfortsatzes. Sie muß stets im Bereich des Philtrum liegen, kann sich bis ins Nasen septum und zwischen die mittleren Schneidezähne des Oberkiefers ausdehnen. Ist selten.

b) Seitliche Lippenspalte, die gewöhnlich als „Hasenscharte" bezeichnete Mißbildung, obwohl gerad den Hasen nicht eigentümlich (siehe a). Beginnt stets seitlich von der Oberlippe und dringt bis a den hinteren Umfang des Nasenloches vor oder in das Nasenloch hinein. Sie entsteht dadurch, da der mittlere Nasenfortsatz (Proc. globularis 2, Fig. 33), mit dem Oberkieferfortsatz (4, Fig. 33) nicht ver wächst. Dies ist die häufigste Mißbildung dieser Art.

c) Seitliche Nasenspalte. Kann eine Fortsetzung der vorigen bilden, entsteht dadurch, daß de mittlere und seitliche Nasenfortsatz (2 mit 3, Fig. 33) nicht verwachsen.

d) Schräge Gesichtsspalte. Entsteht durch Ausbleiben der Verwachsung zwischen mittlerem Nasen fortsatz, seitlichem Nasenfortsatz und Oberkieferfortsatz (2, 3, 4). Sie ist in vollständiger Ausbildung selten und verläuft dann als Hasenscharte beginnend entweder durch das Nasenloch oder seitlich davo

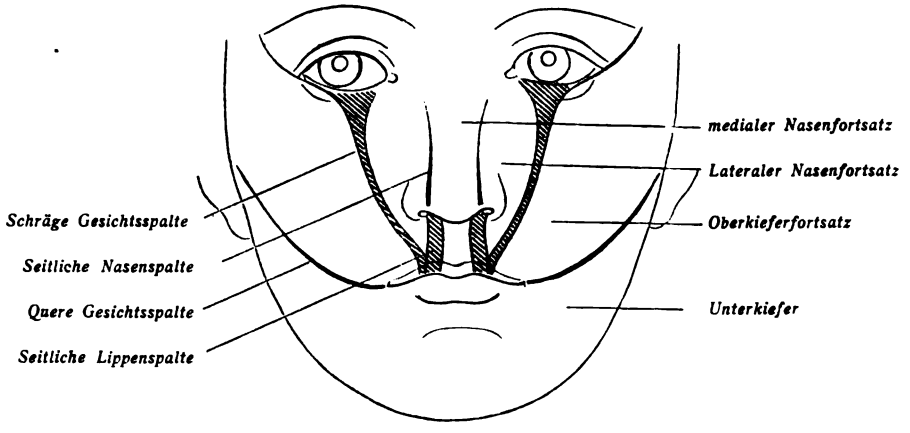

Fig. 36. Gesicht eines Erwachsenen mit eingezeichneten embryonalen Gesichtsspalten. (Aus Merkels Handbuch der topographischen Anatomie.)

Digitized by Google

37. Mittlere Oberlippenspalte mit ungetenem, aber schlecht entwickeltem schenkiefer. Nach Lexer, aus Bruns-Garré-Küttners Handbuch, Bd. I.

Fig. 38a. Doppelseitige seitliche Lippenspalte (sog. Hasenscharte) ohne gleichzeitige Kieferspalte. Das Philtrum der Oberlippe (mittlerer Nasenfortsatz) ist erhalten. (Nach Lexer.)

Fig. 38b. Doppelseitige Hasenscharte mit Kieferspalte. Philtrum und Zwischenkiefer isoliert. (Nach Lexer.)

n inneren Augenwinkel oder hinauf auch bis zum unteren Augenlid. Sie kann sich vom äußeren Lidıkel auf die Stirn fortsetzen. Dringt sie tief ein, so ist der Knochen zwischen Zwischenkiefer und ılichem Alveolarrand und weiterhin der Oberkiefer einwärts vom Foramen infraorbitale gespalten. ufiger sind unvollständige Spalten (Hasenscharte) und Colobom des Augenlides.

e) Quere Gesichtsspalte. *(Macrostoma.)* Die Verwachsung zwischen 4 und 5 unterbleibt, kann geringer Verbreiterung der Mundspalte bis zu stärkeren Graden vorkommen, wo sie die Wange an den Tragus (oder in die Schläfengegend oder gegen den Unterkieferwinkel) durchsetzt.

2. Kieferspalten. Sie finden sich als Komplikationen der Lippenspalten und müssen — abgesehen ı der oben erwähnten medianen Kieferspalte, die mit der medianen Lippenspalte verbunden sein n — *immer seitlich* liegen (Mangel der Verwachsung von 1 und 2, Fig. 35). Die Spalte, meist mit Hasenscharte vergesellschaftet, geht stets zwischen seitlichem Schneidezahn und Eckzahn hindurch. doppelseitigem Vorkommen wird dadurch der Zwischenkiefer in voller Ausdehnung freigelegt.

3. Gaumenspalte. Diese muß im Gegensatz zur Kieferspalte stets in der *Mittellinie* liegen. Die rwachsung der beiden Gaumenfortsätze unterbleibt. Die Spalte muß daher stets hinter dem Zwischenfer, der unpaarig ist, Halt machen. Das Foramen incisivum, die Sutura palatina und die Raphe der leimhaut des harten Gaumens sind normale Reste dieser Verwachsung.

Die Gaumenspalte zerfällt in:

a) Unvollständige (Uranocolobom). Die Verwachsung der Gaumenfortsätze mit dem Vomer unterbt nur stellenweise. Demnach können *vordere* und *hintere* Gaumencolobome bestehen.

b) Vollständige. Sie kann *einseitig* sein, wenn nur *ein* Gaumenfortsatz den Vomer nicht erreicht. nn liegt im harten Gaumen neben der Mittellinie ein Spalt, der sich in einen medianen Spalt des ichen Gaumens fortsetzen kann. Oder sie ist *doppelseitig*. Hier ist der weiche und harte Gaumen ;palten; die Nasenhöhle kommuniziert mit der Mundhöhle. Verbindet sich dieser Spalt mit doppel-

Fig. 39. Seitliche Nasenspalte. (Nach Lexer.

Fig. 40. Schräge (links) und quere (rechts Gesichtsspalte. (Nach Lexer.)

Digitized by Google

Fig. 41. Schädel mit den eingezeichneten drei stärksten sensiblen Gesichtsnerven und der (an der Innenfläche d Schädelkapsel verlaufenden) A. meningea media.

Fig. 42. Schädelbasis mit den drei Schädelgruben. Vordere Schädelgrube blau, mittlere gelb, hintere rot.

seitiger Hasenscharte und Kieferspalte, d. h. frei vorstehendem Zwischenkiefer, so entsteht die a *Wolfsrachen* bezeichnete, folgenschwere Mißbildung.

Als Ursachen all dieser Hemmungsbildungen werden amniotische Stränge, Einlagerung ander fötaler Organe (Gehirn, Finger, Zunge usw.) angegeben. Namentlich die abnorm nach oben gedräng Zunge führt zu steiler Stellung der Gaumenfortsätze, die dann die Mittellinie und den Vomer nic erreichen können. Hier ist übrigens ein Zustand realisiert, der in der Organisation der Reptilien u Vögel die Norm ist.

II. Schädeldach und Seitenwände des Schädels.

Die wesentliche Grundlage für das Studium der topographischen und angewandt Anatomie des Kopfes bildet die Kenntnis des knöchernen Schädels, dessen Einteilung b reits oben (Seite 15) gegeben worden ist. Die Grenzen von Hirn- und Gesichtsschädel sin äußerlich durch den oberen Augenhöhlenrand, den Jochbogen und die äußere Ohröffnun gegeben. Der Aufbau der *Schädelkapsel* wird klarer, wenn man versteht, daß die u paaren Knochen zusammen einen *sagittal* gerichteten, nach oben offenen, breiten Ri bilden, der durch die *frontal* gestellte nach unten offene breite Spange der paarigen Kn chen zu der geschlossenen Kapsel ergänzt wird. An dem Hirnschädel unterscheiden w den gewölbten Teil — das *Schädelgewölbe, Schädeldach* — und die untere, mehr flac *Schädelbasis*. Diese ist nach hinten geneigt und bildet gleichsam die Sehne eines Dr viertelkreisbogens, der dem Gewölbe entspricht.

Von großer Bedeutung ist — vor allem mit Rücksicht auf die Beurteilung der Ve letzungen — die *Dicke* der Schädelkapsel. Sie ist nach Alter, Individuum und besonde nach einzelnen Stellen sehr verschieden. Zwischen den Extremen des kaum 2 mm dick sogenannten *Papierschädels* und dem 1 cm und darüber dicken Schädel, den man *hyp trophisch* nennt, kommen verschiedene Zwischenstufen vor. Im Mittel beträgt die Dic des Schädels 5 mm. Abgesehen von den für die Beurteilung der Basisfrakturen besonde wichtigen dünnen Stellen der Basis (s. Seite 36) kommen *lokale Verdünnungen des Schäd* zustande:

1. Durch abnorm starke, vorwiegend neben der Mittellinie am Schädeldach gelege *Foveolae granulares* (Pacchionische Gruben [Fig. 43]), die durch stark gewucherte Zott der Arachnoidea (s. Seite 47) entstehen. Diese Wucherungen können zur *Perforation d Knochens nach außen* führen, so daß sie sogar unter der Kopfschwarte als kleine, na innen wegdrückbare Geschwülstchen zum Vorschein kommen. Nur selten buchten die Arachnoideawucherungen den Knochen nach außen vor und führen zu am Lebenden fü baren, unverschieblichen, harten Anschwellungen des Knochens (im Gegensatz zu den der Kopfschwarte gelegenen und mit dieser auf dem Knochen verschieblichen, von d Talgdrüsen ausgehenden Balggeschwülsten (s. unten bei den Anwendungen).

2. Durch die tief in den Knochen eingebettete *Art. meningea media* (s. Fig. 41, und Seite 42), die bis dicht unter die Außenfläche des Schädeldaches gelangt oder sog zu Perforationen der äußeren Knochentafel und bei Verletzungen zu starken Blutungen na außen führen kann. Auch können Aneurysmen (Erweiterungen) der Art. meningea me *durch den Knochen bis nach außen* gelangen.

3. Durch (allerdings seltene) variköse Erweiterungen der *Venae diploicae* (s. S. 3 welche den Knochen zum Schwund bringen, sowie durch tiefe Einlagerung des Sinus sphe

Digitized by Google

Fig. 41.

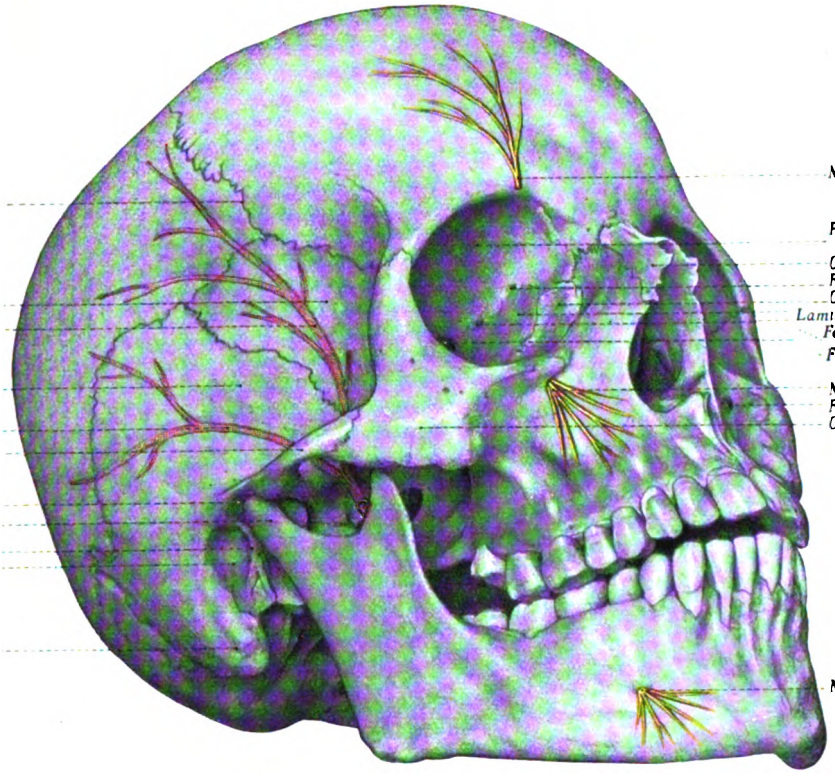

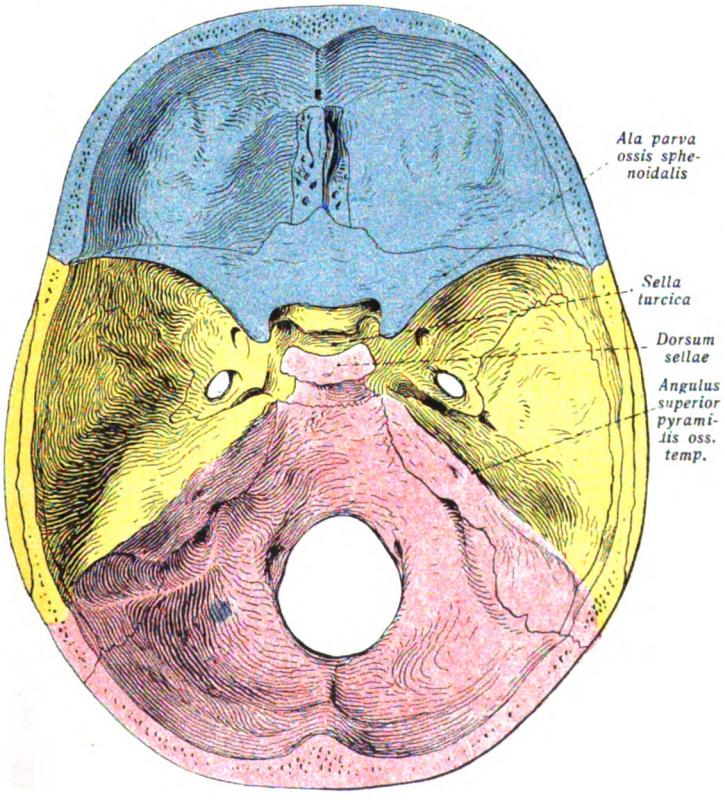

Fig. 42.

Digitized by Google

Fig. 43.

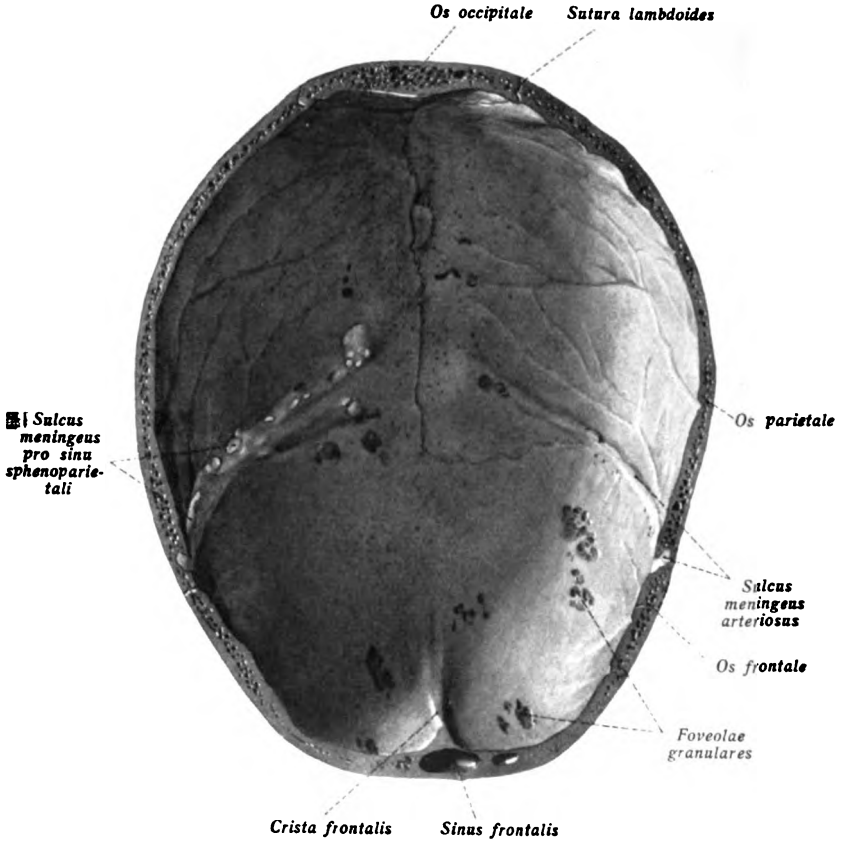

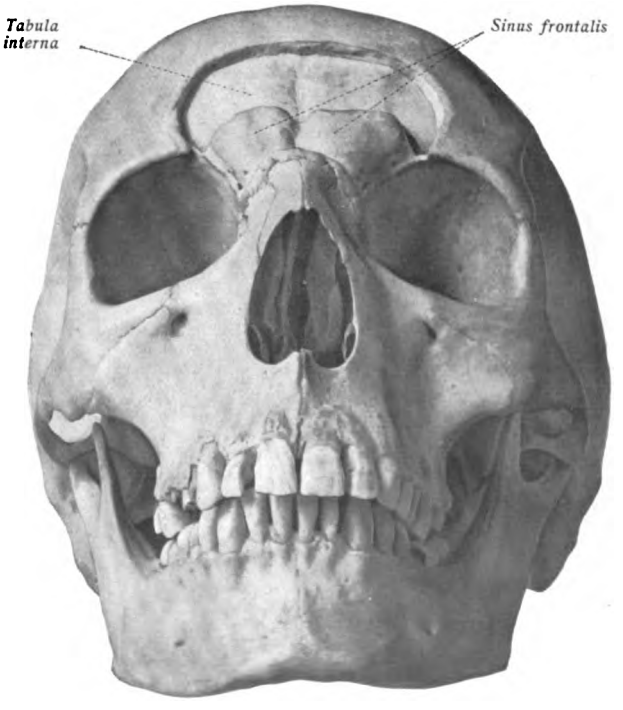

Fig. 44.

Digitized by Google

Fig. 43. Schädeldach von innen, mit tiefen Foveolae granulares und bis zu hochgradiger Verdünnung des Knochens gebildeten Sulci meningei.

Fig. 44. Schädel mit freigelegten, aber noch geschlossenen Stirnhöhlen, nachdem die Tabula externa und die Diploë gemeißelt wurden.

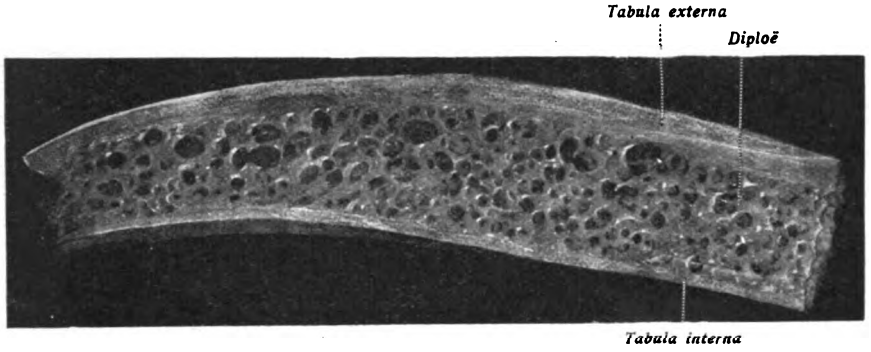

Fig. 45. Querschnitt des Schädeldaches.

rietalis in das Schädeldach (etwas nach hinten von der Kranznaht. In Fig. 43 abgesägt; zt sich zum Rande des kleinen Keilbeinflügels fort.)

4. Bei *zunehmendem Alter* kann der Schädel bedeutend *dünner, leichter und brüchiger* rden, so daß die von vorneherein dünnen Stellen durch Resorption zu Löchern werden, an der Pars orbitalis des Stirnbeins, am Tränenbein, der Lamina papyracea des Siebins, der hinteren Schädelgrube, der medialen Wand des Sinus maxillaris.

Auf dem *Sägedurchschnitt* der Schädelkapsel (s. Fig. 45) erkennt man zwei kompakte

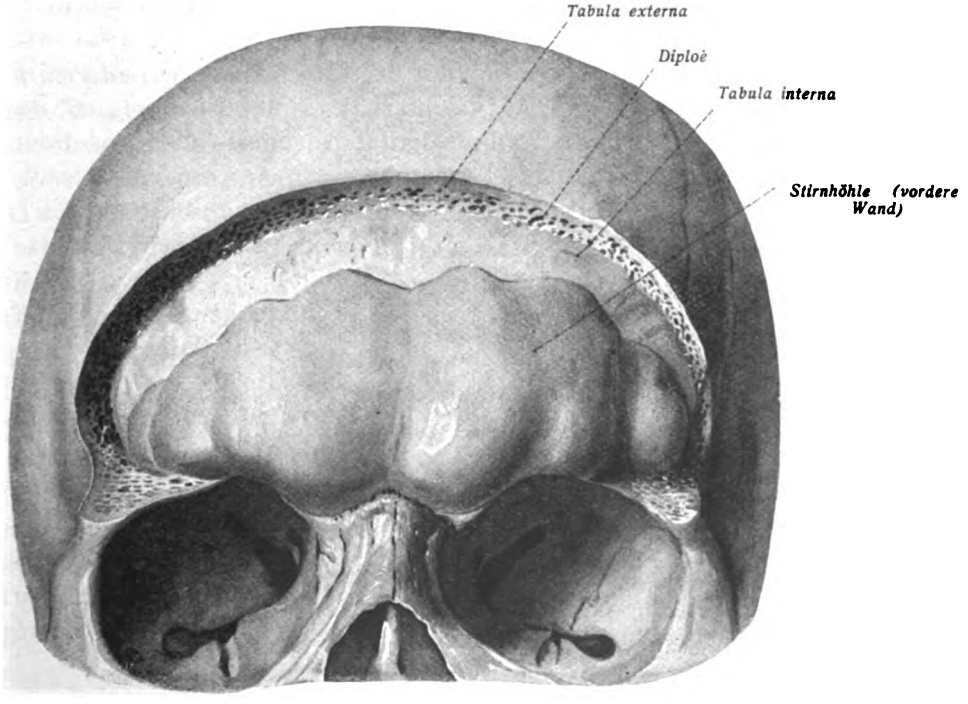

Fig. 46. Schädel mit enormen Stirnhöhlen, präpariert wie in Fig. 44.

Digitized by Google

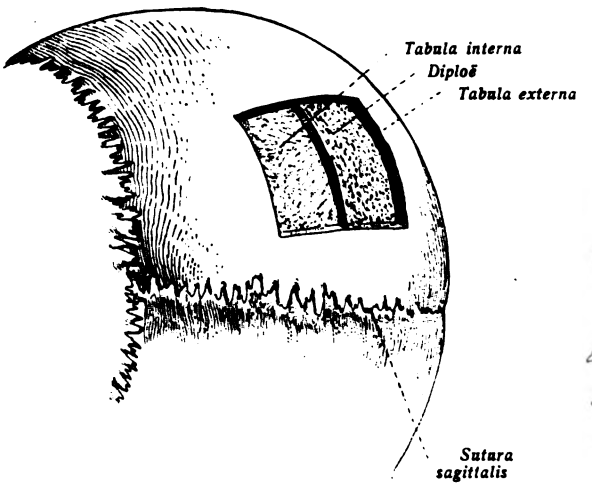

Fig. 47. Linkes Scheitelbein, auf dem terrassenförmig die 3 Schichten durch Abmeißelung dargestellt sind.

Fig. 48.

Knochenschichten (Tabulae), die eine spongiöse Lage einschließen. Die *Tabula extern* im Mittel 1,5 mm stark, besitzt, ebenso wie die zirka 0,5 mm starke *Tabula interna,* zahl reiche feine Poren zum Durchtritt der periostalen Gefäße. Beide Tafeln gehen ohn scharfe Grenze in die von ihnen umschlossene *Diploë* über, die mit rotem Knochenmark g füllt ist. Brüche der Tabula interna, in Form der sogenannten *Sternbrüche,* oder Absplitt rungen von der Tabula interna ohne gleichzeitige Verletzung der Tabula externa sind *nic auf größere Sprödigkeit* der Tabula interna zurückzuführen, sondern auf die *geringe Dic* und den *kleineren Krümmungsradius* der Tabula interna.*)

In der Diploë sammelt sich das venöse Blut des Knochens in besonderen, in den C *nales diploici* gelegenen Venen (Fig. 48, 49), nämlich: V. diploica frontalis, V. dipl. temp ralis anterior, V. dipl. tempor. posterior, V. dipl. occipitalis. Sie variieren in ihrem Verlau

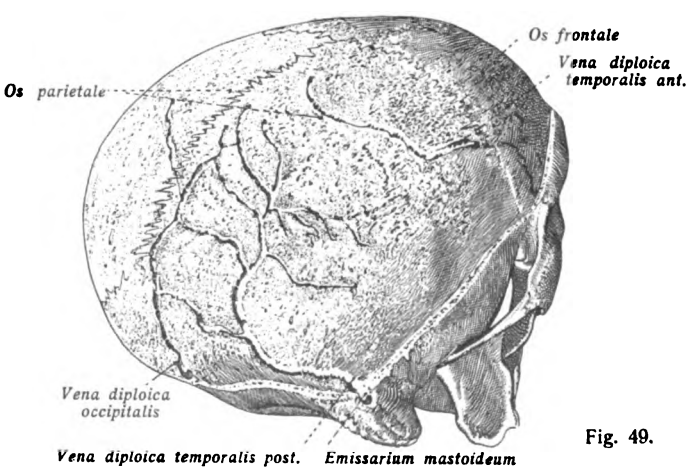

Fig. 49.

An den *dünnen Stellen* d Schädelkapsel *fehlt die Diploë,* i dem die beiden Tabulae sich b rühren, z. B. an der Schuppe d Schläfenbeins und den tiefsten Ste len der hinteren Schädelgrube. Au bei alten Leuten kann die Diplo mehr oder weniger schwinden.

Im Bereich des Os fronta weichen rechts und links von d Glabella die beiden Tabulae we auseinander und umschließen di in ihrer Ausdehnung variierende *Stirnhöhlen, Sinus frontales,* näch

*) Biegt man einen Stab, so platzt er zuerst an der konvexen Seite der Biegung. So kann die Ta bula interna *allein* splittern, wenn der Schädel von außen eingebeult wird.

Digitized by Google

en Kieferhöhlen die größten
er lufterfüllten Nebenhöhlen
er Nase (s. Fig. 44, 46, 50).
wischen Tabula externa und
orderer Wand der Stirnhöhe
t, was mit der Art des Ver-
hlusses der Stirnnaht zusam-
enhängt, noch eine dünne
chicht Diploë eingelagert,
ährend die innere (hintere)
and der Stirnhöhlen von der
abula interna gebildet wird.
ie Stirnhöhlen (s. auch Fig.
, 50, 105) sind paarige
öhlen und sind durch ein oft
cht genau median gestelltes
ochenseptum getrennt. Sehr
t werden sie durch *unvoll-
ndige* nach innen vorsprin-
nde Septa mehrkammerig,
obei sie beträchtliche Größe
igen können (s. Fig. 46 und
). *Die Mündung liegt im
ittleren Nasengang* als ein-
che Spalte oder als kurzer
ng und ist von der Nasen-
fnung aus dem Lebenden *nur
lten sicher zu sondieren.**)

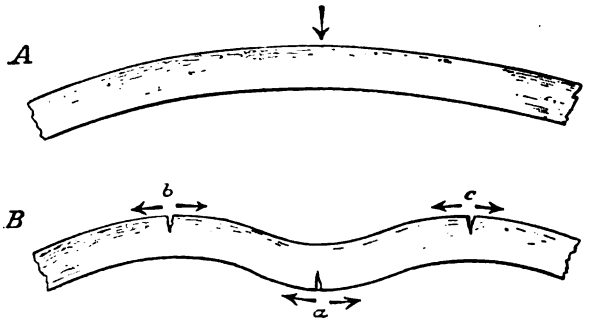

Fig. 51. Entstehung einer Schädelfraktur durch lokale Einbiegung des Schädeldaches von außen her. Schema nach Matti, Knochenbrüche. Rißfrakturen an den Stellen stärkster Biegung. Bei geringerer Beanspruchung wird lediglich bei a eine Trennung eintreten.

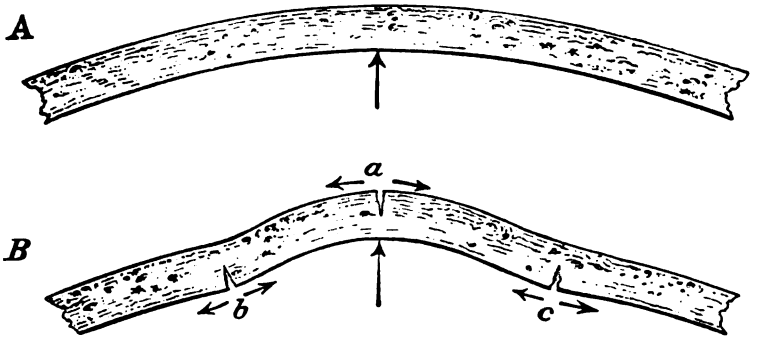

Fig. 51a. Entstehung einer Schädelfraktur durch Ausbuchtung des Schädeldaches von innen her. Schema nach Matti, Knochenbrüche. Rißfrakturen an den Stellen stärkster Biegung. Auch hier ist bei a die erste und unter Umständen einzige Stelle der Fraktur vorhanden.

Die *Fontanellen* sind häutige Stellen des Schädeldaches des Fötus und des Neugeborenen, an denen mehrere Knochen in Berührung treten und erst relativ spät knöcherner rschluß eintritt. Man unterscheidet zwei unpaare und zwei paarige Fontanellen (s. Fig. 53).

Die unpaaren sind die wichtigsten:

1. *Die große oder Stirnfontanelle* (Fonticulus major). Sie besitzt die Gestalt eines pierdrachens und liegt zwischen den bei dem Neugeborenen noch durch die Stirnnaht trennten beiden Hälften des Os frontale und den beiden Ossa parietalia. Sie *schließt* h, wie die Stirnnaht, *erst im zweiten Lebensjahre*, kann aber auch viel länger bestehen eiben.

2. *Die kleine oder Hinterhauptfontanelle* (Fonticulus minor). Sie hat die Gestalt eines edrigen stumpfwinkligen Dreiecks und liegt zwischen dem höchsten Punkt der Hinterauptschuppe und den beiden Ossa parietalia.

Die paarigen, weniger wichtigen und beim Neugeborenen meist schon geschlossenen ntanellen sind:

---

*) Weiteres über die Stirnhöhlen s. S. 88.

Digitized by Google

Fig. 50. Die großen Stirnhöhlen des Schädels von Fig. 46 horizontal aufgesägt, so daß man von oben hineinsi Das Septum steht extramedian. Die Höhlen sind durch zahlreiche unvollständige Knochensepta mehrkammerig. N hinten dehnen sie sich (bis zu der punktierten Linie) weit in das Dach der Orbita (also zwischen Schädelhöhle u Augenhöhle hinein) aus.

Fig. 52. Schädel vom Neugeborenen von oben und hinten gesehen.

1. *Die vordere Ohr- oder Seitenfontanelle* (Fonticulus sphenoidalis), zwischen Stir und Scheitelbein einerseits und großem Keilbeinflügel und Temporalschuppe andrerseit

2. *Die hintere Ohr- oder Seitenfontanelle* (Fonticulus mastoideus) zwischen Process mastoides des Schläfenbeins, Os parietale und Os occipitale. Von ihr aus erstreckt si noch beim Neugeborenen eine Spalte in die Schuppe des Hinterhauptbeines hinein, welc noch die ursprüngliche Grenze zwischen dem oberen bindegewebig und dem unteren knc pelig angelegten Teil der Schuppe andeutet.

Der Hirnschädel des Neugeborenen unterscheidet sich in mancherlei Merkmalen v dem älterer Kinder und dem Erwachsenen.

a) Durch seine Proportionen. Die stark vorspringenden Tubera frontalia und pari talia lassen den Schädel stärker gewölbt erscheinen, als später, während die Schläfe schuppe und die Seitenflächen des Scheitelbeines noch geringe Dimensionen haben. Die Flächen wachsen dann später kräftiger nach, desgleichen die Basis des Hinterhauptsbein die Schädelgruben, vor allem die mittlere, werden tiefer. Bei der Geburt steht das Stirnbe fast senkrecht. Durch Abnahme der Stirnhöcker und Hervortreten der Gesichtsknoch tritt dann die obere Fläche mehr zurück. Erst vom 10. Lebensjahre an entfalten sich d Stirnsinus stärker.

b) Durch den Zustand der Knochen. Diese sind anfangs strahlig um das Wachstum zentrum (Tubera frontalia, parietalia) angeordnet und besitzen keine Kortikalis, au keine Diploëvenen. Im Laufe der ersten Lebensjahre bildet sich erst die Diploë aus. Z Zeit der Pubertät ist die volle Dicke der Diploë erreicht. Später wird sie dünner und zu Teil durchscheinend.

c) Durch die Verbindungen der Knochen. Bei Neugeborenen liegen die Knoch mit glatten Rändern, durch Bindegewebe getrennt nebeneinander, mehr oder minder gege einander verschieblich. Erst im zweiten Lebensjahre beginnen sich die Knochen zack gegeneinander vorzuschieben; noch später erst tritt feste Verzahnung, aber keine Verwac sung ein. Der Fortbestand dieser Nähte ist Voraussetzung des Wachstums nach Läng und Breite. Frühzeitige, abnorme Obliteration der Nähte hemmt das Wachstum (Micr cephalie). Das Verstreichen der Nähte beginnt für die Stirnnaht schon nach der Gebu Diese soll im zweiten Lebensjahr bereits geschlossen sein (kann aber abnormerweise off bleiben). Die übrigen Nähte beginnen vom zweiten Lebensjahrzehnt, meist aber erst spät zu verstreichen, zuerst an der Innen-, dann an der Außenfläche. Gewöhnlich beginnt d Prozeß an der Sagittalnaht, dann folgt die Lambdannaht, dann die Koronarnaht, do ist die Reihenfolge sehr schwankend.

III. Die Basis cranii (interna). (Fig. 53.)

An der Schädelbasis, wie sie uns am mazerierten Schädel entgegentritt, unterschei den wir *(Waldeyer)*:

a) Die Regio mediana,

b) die Regiones laterales.

Digitized by Google

Fig. 50.

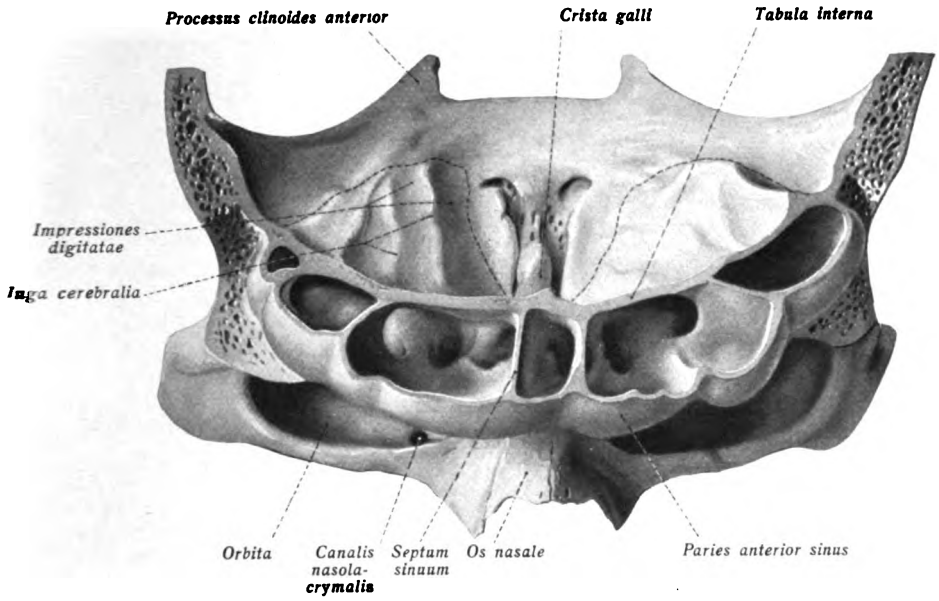

Fig. 52.

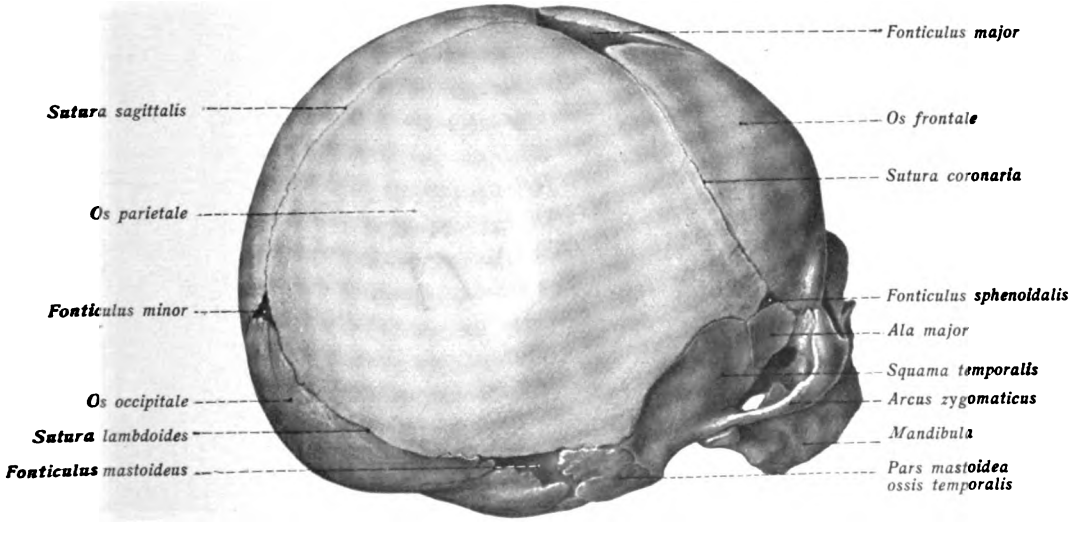

Digitized by Google

Fig. 53.

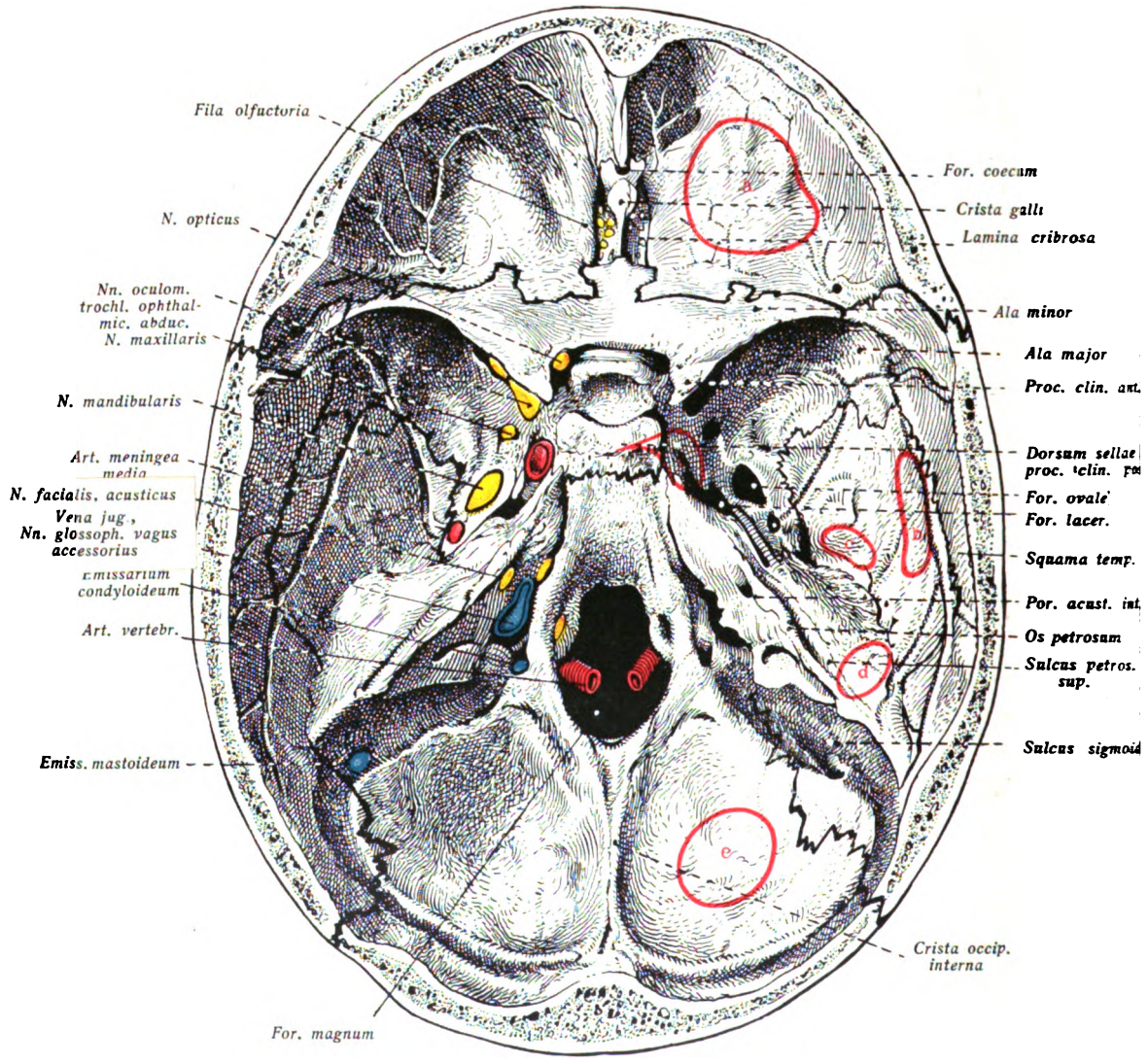

Digitized by Google

Fig. 53. Schädelbasis von innen gesehen. Auf der linken Seite sind die Nervendurchtrittsstellen gelb, die wichten Arterieneintrittsstellen rot, die Löcher für die Hauptvenen blau hervorgehoben. Auf der rechten Seite sind die *ächeren* Stellen der Basis rot umrandet.

a) *Die Regio mediana.*

Sie wird durch zwei Linien abgegrenzt, die dem Außenrande des Processus clinoides anior und posterior anliegend, von vorn nach hinten durch die ganze Länge des Schädelgruns gezogen werden. Was links und rechts davon liegen bleibt, bildet dann die seitlichen Geiden der Schädelbasis mit ihren drei Gruben. Dieser medianen Gegend des Schädelgruns entspricht der Hirnstamm, die größeren Arterien der Unterfläche des Gehirns, die rvenursprünge und die Nervenaustritte, die nur zum Teil ein wenig die seitlichen Grenı der Region überschreiten. In dieser Regio mediana liegen auch die dicken, spongiösen ile des Schädels, die meisten lufthaltigen Räume und die Kommunikationen mit benachten Höhlen (Augenhöhle, Nasenhöhle, Wirbelkanal).

In der mittleren Region des Schädels liegt am weitesten vorn die paarige Fossa actoria, beiderseits von der Crista galli, vor dieser das Foramen coecum. Nach rückrts folgt das Jugum sphenoidale, die Sella turcica und der Clivus; hierauf das Foramen ipitale magnum und die Crista occipitalis interna. Am Clivus kann man einen deren Teil unterscheiden, auf dem die Brücke mit der A. basilaris und einen hinteren l, auf dem der vordere Teil des verlängerten Markes ruht. Die Grenze zwischen den Teilen bildet das Tuberculum jugulare.

b) *Die Regiones laterales cranii.*

Sie stellen drei Gruben (Figg. 42, 53) dar, als vordere, mittlere und hintere bezeichnet. m Lebenden aber etagenartig übereinander liegend, so daß die vordere die oberste, die tere die unterste ist. Jede der drei Gruben ist durch einen Abschnitt der Regio mena mit der der anderen Seite verbunden, die vorderen beiden durch die Fossa olfactoria das Jugum sphenoidale, die mittleren durch den Türkensattel, die hinteren durch Clivus Crista occipitalis interna.

1. Die *vordere Schädelgrube* wird gebildet von der Pars frontalis des Stirnbeins und ı kleinen Keilbeinflügel. An der Grenze gegen die mittlere Schädelgrube liegt die sura orbitalis superior. In der vorderen Schädelgrube liegt der Stirnlappen des Großıs. Die Orbita liegt darunter, der Sinus frontalis kann sich bis weit in ihr Gebiet nach ten ausdehnen.

2. Die *mittlere Schädelgrube* wird gebildet vom großen Keilbeinflügel, der Schuppe des läfenbeins, dem untersten Teil des Scheitelbeins und der vorderen Fläche der Felsenbeinamide. Öffnungen: das Foramen rotundum (zur Flügelgaumengrube), das Foramen ovale spinosum (in das Gebiet der Kaumuskulatur), das Foramen lacerum (nur am mazerierten ädel als „Loch" vorhanden, sonst durch Faserknorpel verschlossen, durchsetzt von der A. otis interna und dem N. petrosus superficialis major). An der äußeren Schädelbasis liegt r die knorpelige Tube. Nachbarlich gelegen ist die Paukenhöhle (unterhalb des Tegmen ıpani). In der mittleren Schädelgrube liegt der Schläfenlappen des Großhirns.

3. Die *hintere Schädelgrube* wird gebildet von der hinteren Fläche der Felsenbeinamide, der Pars mastoidea des Schläfenbeins und dem Hinterhauptsbein. Öffnungen: Porus acusticus internus (ins innere Ohr) die Öffnung für den Aquaeductus vestibuli

Digitized by Google

(Saccus endolymphaticus), das Foramen jugulare, das Emissarium mastoideum, Foram hypoglossi und Emissarium condyloideum. Der durch den Sulcus transversus und sigmoid abgegrenzte Bezirk ist die Fossa cerebelli; darüber liegt der Hinterhauptslappen des Gro hirns.

Die Durchtrittsstellen für die zwölf Hirnnerven durch die Schädelbasis sind (in d Figur 53 mit gelber Farbe bezeichnet):

1. Die *Lamina cribrosa* des Siebbeins für die Fila olfactoria, die von dem auf d Lamina gelegenen Bulbus olfactorius nach abwärts ziehen. 2. Das *Foramen optica* (s. Fig. 104) für den Nervus opticus (und die aus der Carotis interna kommende A. op thalmica). 3. Die *Fissura orbitalis superior* (s. Fig. 104) für die Nn. oculomotorius, t chlearis, ophthalmicus (Ramus I. n. trigemini), und den N. abducens. 4. Das *Foram rotundum* für den N. maxillaris (Ramus II. n. trigemini). 5. Das *Foramen ovale* f den N. mandibularis (Ramus III. n. trigemini). 6. Der *Porus acusticus internus* für die N facialis und acusticus. 7. Das *Foramen jugulare, vorderer Teil*, für die Nn. glossoph ryngeus, vagus und accessorius. 8. Der *Canalis hypoglossi* für den N. hypoglossus.

Die *Eintrittsstellen der Hauptarterien* sind (in der Figur mit rot bezeichnet): a) z Gehirn: Durch das *Foramen occipitale magnum* die A. vertebralis, aus der A. s clavia und durch den *Canalis caroticus* des Felsenbeins und dann durch das *Foram lacerum* neben dem Keilbeinkörper aufsteigend die Carotis interna. b) Zur Dura mat d. h. zum inneren Periost des Schädeldaches und also zu dem Schädeldach — mit *kein* Ast zum Gehirn: Durch das *Foramen spinosum* des großen Keilbeinflügels die A. mening media aus der A. maxillaris interna.

Die *Austrittsstelle* für das in den Sinus der Schädelhöhle (s. Fig. 62) gesamm *venöse Blut* liegt in der *hinteren Abteilung des Foramen jugulare* (in der Figur b bezeichnet).

Hier ist auch der Emissarien zu gedenken. Die *Emissaria (Santorini)* sind Löc in der Schädelkapsel, welche venöse Verbindungen zwischen äußeren Kopfvenen und Venensinus enthalten. In ihnen strömt Blut von innen nach außen. Die Ausbildu der Emissarien ist sehr großen Variatio unterworfen. Man unterscheidet:

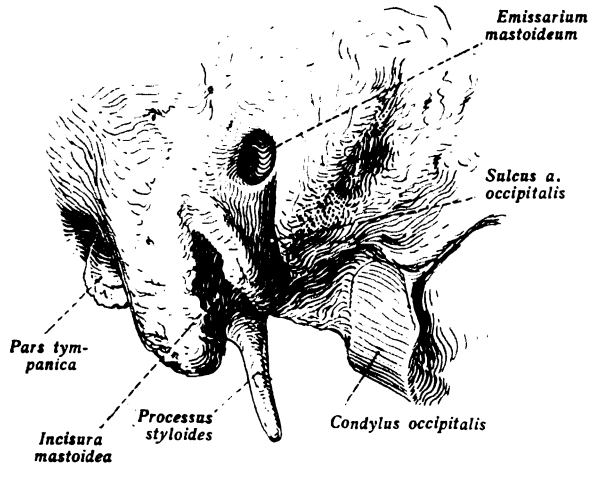

Fig. 54. Sehr großes Emissarium mastoideum. Ansicht des betreffenden Schädelteiles von hinten.

1. Das *Emissarium parietale* zu bei Seiten der Sutura sagittalis, in der Verl dungslinie der Tubera parietalia. Es fü zum Sinus sagittalis superior. Fehlt einer- oder beiderseits.

2. Das *Emissarium mastoideum* Verbindung der Okzipitalvenen mit dem nus transversus; es führt auch einen va renden Ramus meningeus aus der A. o pitalis zur Dura mater. Es liegt über Wurzel des Processus mastoides, zwei l ger breit hinter der Ohröffnung und ist

Digitized by Google

nstanteste und größte aller Emissarien (s. Fig. 53, innere Mündung und Fig. 54, äußere indung). Bei Verengerung der normalen Abflußöffnung des Venenblutes aus der Schädel- hle — des Foramen jugulare —, z. B. bei rhachitischem Verschluß dieses Loches, wurde s Emissarium schon so erweitert gefunden, daß es das gesamte Venenblut aus der Schädel- hle austreten ließ.

3. Das *Emissarium condyloideum* (Canalis condyloideus) in der Pars condyloidea des nterhauptbeins verbindet den Plexus venosus vertebralis externus mit dem Sinus trans- sus (s. Fig. 53).

4. Das *Emissarium occipitale* an der Protuberantia occipitalis externa, unbedeutend l oft durch viele kleine ersetzt, durch welche Verbindungen zwischen Occipitalvenen l dem Confluens sinuum verlaufen.

Anwendungen.

1. *Kindlicher Kopf und Geburtsakt.* Die große Fontanelle ist diagnostisch wichtig für die Bestim- ıg der Lage des Kopfes. Die kleine Fontanelle ist zur Zeit der Geburt meist schon geschlossen. Doch sie zu fühlen, da sich die Hinterhauptsschuppe bei Kompression des Kopfes unter die Ränder der Schei- eine schiebt. Die Knochen des Schädeldaches besitzen zur Zeit der Geburt starke Verschieblichkeit eneinander, hauptsächlich in der Längsrichtung des Schädels. Normalerweise tritt das Stirnbein oder terhauptsbein unter das Scheitelbein. Deformationen und abnorme Verschiebungen der einzelnen Kno- ı kommen bei schwierigen Geburten vor, meist der Scheitelbeine. Das nach hinten gekehrte Scheitel- ı wird bei allgemein verengtem Becken durch den Druck am Promontorium unter das nach vorne ge- kehrte disloziert, das vordere unter das nach hinten gelegene bei von vorn nach hinten abgeplatteten Becken durch Druck der Sym- physe. Das mütterliche Becken (Promon- torium) im Zustande der Verengung kann Impressionen am Scheitelbein herbeiführen, entweder seichte, rinnenförmige, die fast immer am Scheitelbein dicht an der Sutura coronaria, oder tiefe, trichterförmige, die zwischen Tuber frontale und Tuber parie- tale sitzen. Erstere werden durch längeren, letztere durch kurzen, intensiven Druck (Zangengeburten) erzeugt. Stärkere Disloka- tion des Scheitelbeines kann zu Zerreißungen des Sinus sagittalis führen (tötliche menin- geale Blutung).

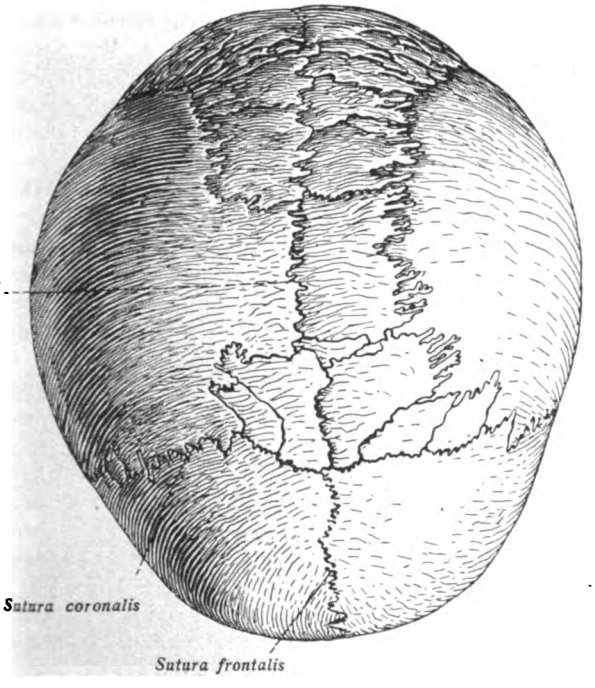

; 55. Durch das Auftreten zahlreicher Schaltknochen wie frak- iert erscheinendes Schädeldach eines Erwachsenen in der An- ht von oben. Auch ist die Sutura frontalis bestehen geblieben.

2. *Persistierende Nähte und Spalten.* (Fig. 55.) In dem Zeitalter der Röntgen- untersuchung ist es besonders wichtig, zu wissen, daß es zahlreiche Nähte und Spalten gibt, die nicht als abnorm zu gelten haben, insbesondere nicht als *Frakturen* aufgefaßt werden dürfen. Hierher gehören die zahl- reichen Spuren überzähliger Knochen (Naht-, Fontanellknochen), vor allem die doppelten Stirnbeine infolge häufig persistierender Stirn- naht, die zahlreichen, besonders in der Lambdanaht vorkommenden Schaltknochen, das Os interparietale, das dem oberen, aus

Digitized by Google

Fig. 56. Profilaufnahme. 1 Stirnhöhle (Höhen- und Tiefenausdehnung), 2 Orbita, 3 Kieferhöhle, 4 Keilbe höhle, nach hinten Keilbeinkörper, 5 Os zygomaticum (Ansatzstelle am Oberkiefer, teilt Kieferhöhle in vorderen u hinteren Raum), 6 Orbitaldach und Boden der vorderen Schädelgrube, 7 Proc. clinoid. ant., 8 Sattellehne u. Proc. clin post., 9 Sella turcica, 10 Pars petrosa des Schläfenbeins, 11 Processus mastoides, 12 Sinus sigmoides, 13 Siebbeinzel zum Teil auch in die Orbita projiziert.

Fig. 57. Sagittale occipitofrontale Aufnahme. 1 Stirnhöhle gefächert mit extramedian stehendem Sep interfrontale (Höhen- und Breitenausdehnung), 2 Orbita mit Margo supra- und infraorbitalis, 3 Kieferhöhle, 4 Siebbeinreg 5 Crista Galli, 6 Nasenscheidewand, 7 untere Muschel, 8 Spina nasalis ant., 9. Recessus alveolaris, 10 Unterkiefer, 11 Pr mastoides, 12 Schläfenbein und Occiput in Orbita projiziert.

bindegewebiger Anlage hervorgegangenen Teil der Hinterhauptschuppe entspricht, und Knochen, die Fontanellen entstehen. Diese können dann mit den Nachbarknochen verwachsen. Reste foetaler Näh sind dann ferner die oben erwähnte, von der Ohrfontanelle in die Schuppe des Hinterhauptbeins dringen Spalte (s. o. S. 32), eine Spalte, die ganz oder teilweise die Schuppe des Hinterhauptbeins der Lä nach halbieren kann, und endlich paarige Spalten, die von der Sagittalnaht zu den Emissaria parieta ausstrahlen.

3. *Festigkeitsverhältnisse des Schädels und Mechanik der Schädelbrüche.* Der Chirurg unterschei *Biegungs-* und *Berstungs*brüche des Schädels, deren Erscheinungen in hohem Maße von der anatomisch Beschaffenheit des Schädelgewölbes abhängen. Die *Biegungs*brüche entstehen bei umschriebener Ein kung, die *Berstungs*brüche bei ausgedehnteren Einwirkungen infolge der Formänderungen des Schäd im ganzen. Hinsichtlich der Biegungsbrüche (Fig. 51, 51a) ist an die isolierte Verletzung der Tabula interna erinnern oder auch der Tabula externa bei intakter interna, falls die Gewalt von innen her wirkt (z. Schuß in den Mund). Wird das Schädeldach *ganz* durchschlagen, so entstehen *Spalt-*, *Stück-*, *Splitt* brüche. Projektile mit *großer Geschwindigkeit* stanzen bei Durchschuß aus dem Schädeldach ein trich förmiges Loch heraus (kleiner Einschuß in der Tabula externa, größerer Ausschuß in der Tabula inter an der entgegengesetzten Seite kleinerer Defekt der inneren, größerer der äußeren Tafel). Die lebend Kraft des Geschosses nimmt nämlich beim Durchdringen des Schädeldaches etwas ab, so daß bei we rem Durchdringen auch den nächst benachbarten Knochenteilchen eine Beschleunigung erteilt wird, und z nimmt die Breite dieser beeinflußten Zone nach der Innenfläche des Schädels etwas zu. Bei *Steck*schüs kommt die hydraulische Wirkung (Vermehrung des Gesamtvolumens des festflüssigen Inhalts durch Ein des Geschosses) und die hydrodynamische Wirkung (Geschwindigkeit, die dem Schädelinhalt durch das schoß, vorzugsweise in der Schußrichtung erteilt wird) hinzu, um Sprengwirkungen herbeizuführen.

*Berstungs*frakturen entstehen gesetzmäßig, weil der Schädel *elastisch* dem Druck der einwirken Gewalt ausweicht und hierbei über die Grenze des Elastizitätsmoduls gedehnt werden kann. Die Dru achse ist die Achse, in der der Schädel durch Druck zusammengepreßt wird; ihre Endpunkte sind Druckpole. Sie liegen fronto-occipital (Fall oder Schlag auf Stirn oder Hinterhaupt), parieto-basal (S auf den Kopf), bitemporal (Schädelverletzung in Seitenlage) oder auch schräg. Senkrecht zu den Po laufen die Äquatorialebenen, durch die Pole die Meridianebenen. Durch die Elastizität des in der Dru achse an den Polen abgeplatteten Schädels kommt es zu Zugspannungen in den Meridian- und den Äq torial- und Breitenebenen. Wird der Schädel in den Meridianebenen zu stark gedehnt, so platzt er in Richtung dieser Meridiane; wird er in den Äquatorialebenen überdehnt, so platzt er hier. Letzteres ist Fall bei allen oben erwähnten *Biegungs*brüchen. Die Flachlegung erfolgt hier an einer begrenzten St und nimmt schnell bis zur Überschreitung der Elastizitätsgrenze zu.

Jener erstere Fall aber tritt bei ausgedehnter Gewalteinwirkung ein, so daß der Schädel in der Ri tung der Meridiane, d. h. in der Richtung des Druckes einer Berstung unterliegt. Die Meridiane umk sen zwar den ganzen Schädel, *aber nur bestimmte Stellen sind anatomisch zum Bersten disponiert.* D sind die *dünnen* Stellen, die vorzugsweise an der *Schädelbasis*, zum Teil an den Gesichtsknochen lieg Daher sind Berstungsbrüche vielfach Basisbrüche, die entfernt vom Orte der Einwirkung auftreten. Sie w den also bei querer Einwirkung *quer* durch die Schädelbasis gehen, bei fronto-occipitaler Einwirkung vorn nach hinten, bei diagonaler Einwirkung diagonal verlaufen.*) Maßgebend im einzelnen sind dabei Festigkeitsverhältnisse. Wir unterscheiden (Fig. 56—58) die festen *Strebepfeiler* (1. vom Kieferrande lä

*) Parieto-basale Kompressionen (Fall auf den Kopf) führen zu Kombinationen von fronto-occip lem Berstungsbruch und Biegungsbruch der Schädelbasis im Bereich des Foramen magnum (die nachdr gende Wirbelsäule drückt die Schädelbasis ein).

Digitized by Google

Fig. 57.

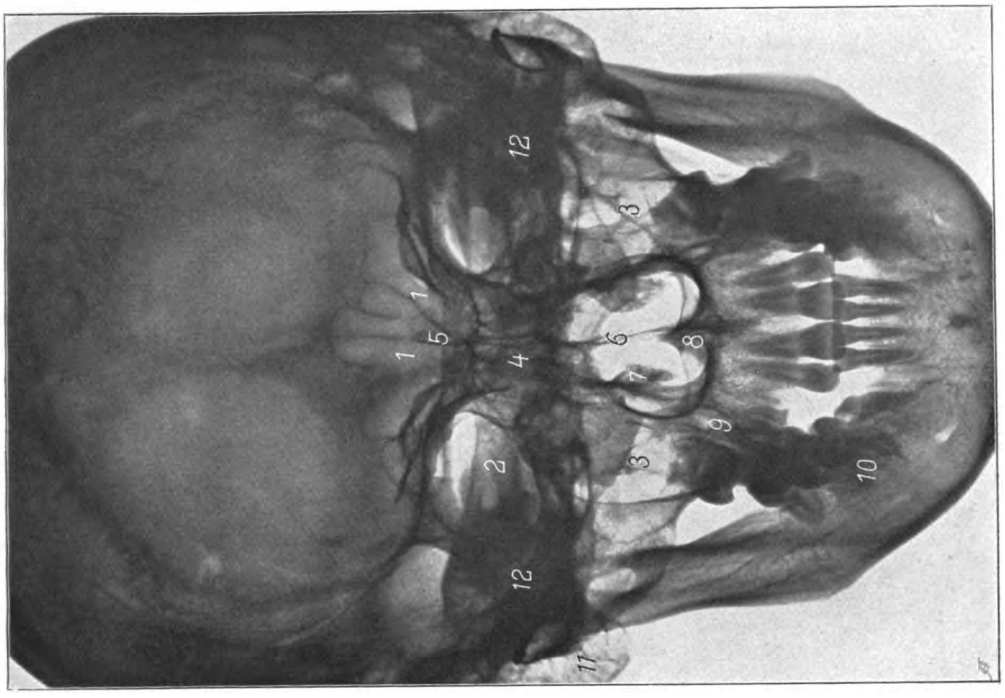

Fig. 56.

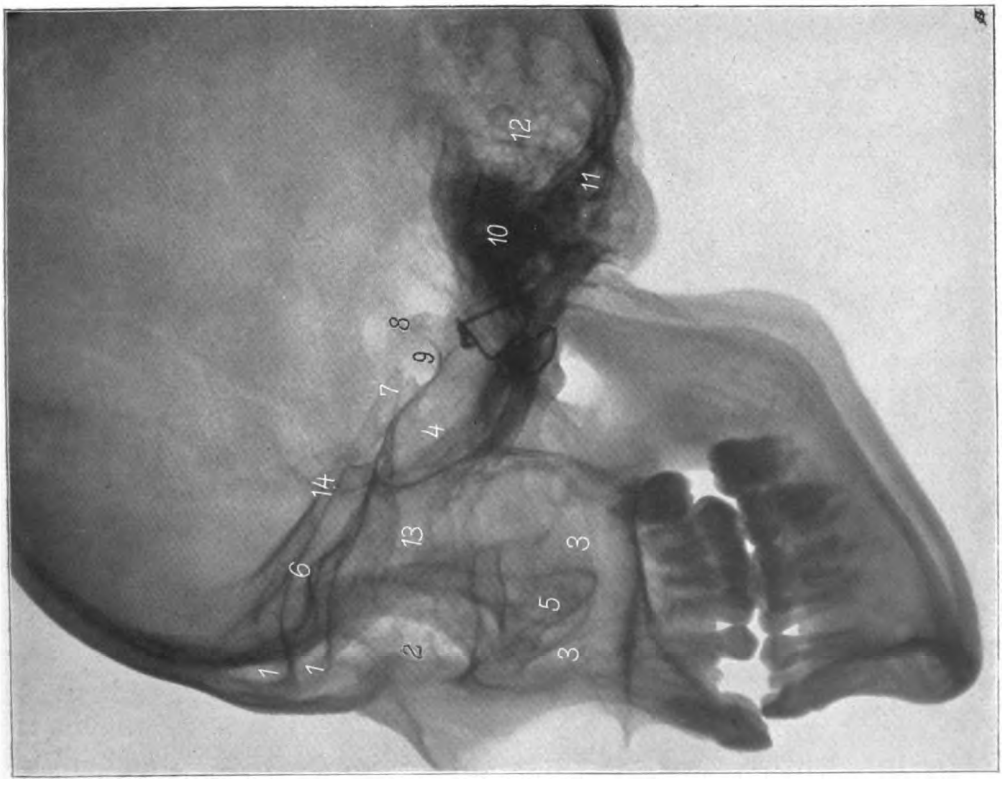

Digitized by Google

Fig. 58.

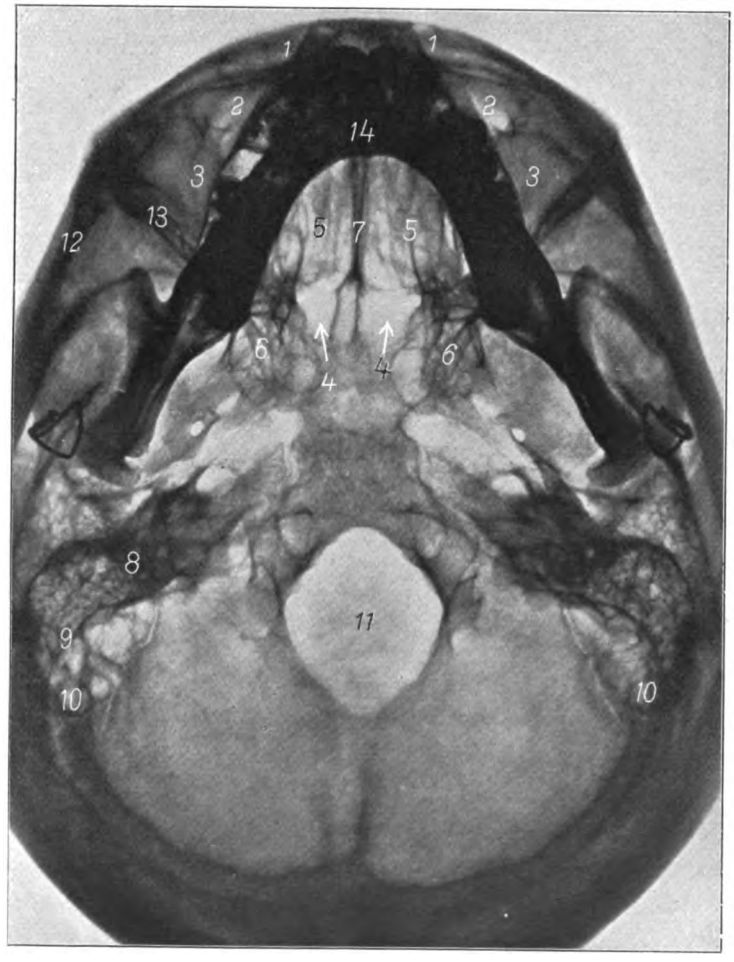

Digitized by Google

Fig. 58. Axiale Aufnahme (vertiko-submental). 1 Stirnhöhle (von oben), 2 Orbita, 3 Kieferhöhle, 4 Keilbein-, 5 Siebbeinregion, 6 Proc. pterygoides, 7 Vomer, 8 Pars petrosa, 9 Pars mastoidea, 10 Sinus transversus und sig-es, 11 Foramen occip. magnum, 12 Arcus zygomaticus, 13 Seitliche Orbitalwand (aus Jochbein, Keilbein, Stirnbein let), 14 Unterkiefer.

Seitenwand der Nase zum mittleren Teil der Stirn. — 2. Durch den Jochfortsatz des Oberkiefers, Joch-, Jochfortsatz des Stirnbeins zu den seitlichen Teilen der Stirn. — 3. Warzenfortsatz, Felsenbein. — crista occipitalis interna). Dazwischen die *Brücken* (Margo supraorbitalis, Arcus superciliaris, Margo orbitalis — Clivus, laterale Teile des großen Keilbeinflügels). Dadurch werden die Berstungsbrüche dünnen Stellen der Regio mediana, den zwischen den Strebepfeilern liegenden Flächen der Seitenwand gewissen dünnen Stellen der drei Schädelgruben zugeleitet.

Diese dünnen Stellen, die in der Fig. 53 durch punktierte Linien bezeichnet sind:

In der *vorderen* Schädelgrube: Die *Lamina cribrosa* des Siebbeins und das von der Pars orbitalis frontalis gebildete *Dach der Orbita*, besonders da, wo zwischen den stärkeren Juga cerebralia die eren Knochenblätter der Impressiones digitatae liegen.

In der *mittleren* Schädelgrube: Die *Basis des großen Keilbeinflügels* mit den Foramina rotundum, und spinosum; die Fossa mandibularis des Os. temporale; die praktisch sehr wichtige Stelle des *les der Paukenhöhle* (Tegmen tympani) (s. S. 63) und die *Schuppe des Schläfenbeins*. Auch der n der Sella turcica und die Seitenwände des Keilbeinkörpers als *dünne Wandungen der großen s sphenoidales* (s. S. 90) gehören hierher.

In der *hinteren* Schädelgrube sind die *tiefsten Teile* derselben oft stark verdünnt. Auch ist hier *oft sehr dünne Wandschicht* des *Sinus transversus* gegen die Cellulae mastoideae hin von großer tischer Bedeutung (s. S. 65).

Basisbrüche folgen daher mit Vorliebe bestimmten Richtungen. Für die queren Brüche kommt die ere Grenze der Felsenbeinpyramide in Betracht, Fortsetzung bis zum Foramen lacerum, dann quer n den Türkensattel hindurch. Längsbrüche in der vorderen Schädelgrube bevorzugen Lamina cribrosa, men opticum oder gehen mehr seitlich durch das Dach der Orbita.

In der mittleren Schädelgrube erleichtern die hintereinander liegenden Öffnungen Fissura orbitalis rior, Foramen rotundum, ovale und spinosum den Bruch. Wenig widerstandsfähig ist auch die Spitze Felsenbeinpyramide, die bis zum Foramen iugulare in der hinteren Schädelgrube abgesprengt sein kann. er hinteren Schädelgrube birst der Knochen vorzugsweise im Bereich der Fossa cerebelli.

Die topographisch-anatomischen Beziehungen dieser an lebenswichtigen Gefäßen und Nerven so ien Gegend erklären die Gefahren der beschriebenen Basisfrakturen. Gefährdet sind in der vorderen delgrube: N. opticus und A. ophthalmica; neben der Sella turcica: Sinus cavernosus mit Art. carotis in-, Augenmuskelnerven, N. trigeminus. — Hypophyse, Chiasma. In der mittleren Schädelgrube Pauken-, inneres Ohr. — An der Spitze der Felsenbeinpyramide: Art. carotis interna. In der hinteren Schädel-e Foramen jugulare und Sinus sigmoides.

Man mache sich hier ferner klar: Frakturen im Bereich der Lamina cribrosa des Siebbeins, also des ies der Nasenhöhle, können zu Blutungen aus der Nase oder bei gleichzeitigem Einreißen der Hirn-e zu Ausfluß von Liquor cerebrospinalis aus der Nase führen. Dasselbe kann aber auch bei Frakturen ler mittleren Schädelgrube der Fall sein, wo nach Einreißen der Wand des Sinus sphenoidalis, der ja n oben in die Nasenhöhle ausmündet (Fig. 65, 122), nicht nur Ausfluß von Cerebrospinal-sigkeit aus der Nase, sondern sogar schon *schnelle Verblutung aus der Nase* nach Ruptur der der id des Sinus nah angelagerten *Carotis interna* (s. auch Fig. 65) beobachtet worden ist. Trifft die chlinie das Foramen opticum, so kann aus der das Foramen durchziehenden A. ophthalmica ein stärkerer erguß in die Augenhöhle stattfinden. Blutungen oder Ausfluß von Cerebrospinalflüssigkeit *aus dem setzen Fraktur des Tegmen tympani und Einreißen des Trommelfelles voraus*, oder das aus dem Ohr mende Blut entstammt dem *Sinus transversus*, der sein Blut in die Zellen des Warzenfortsatzes und hier aus in das Mittelohr und durch das Trommelfell nach außen ergossen hat (Fig. 86—89). lererseits ist auch zu bedenken, daß *bei intaktem Trommelfell* das in die Paukenhöhle ergossene t *durch die Tuba auditiva* in die Nasen- oder Mundhöhle und aus Nase oder Mund nach außen ngen kann (s. Fig. 122). In diesem Fall stammt demnach das aus der Nase ausfließende Blut aus *hinteren* Schädelgrube, und man sieht also, *daß bei Frakturen im Bereich aller drei Schädelgruben t aus der Nase fließen kann.*

Digitized by Google

Fig. 59. Querschnitt der Schichten des Hirnschädels.
Fig. 61. Die Schichten des Hirnschädels bis auf das Gehirn dargestellt.

Andererseits finden wir subkutane Blutungen am *Processus mastoides* durch Zerreißung der Ven im Emissarium mastoideum.

Wenn auch natürlicherweise Verletzungen des Gehirns im allgemeinen nicht ohne solche des Hi schädels vorkommen, so ist doch bei Betrachtung der Basis daran zu erinnern, daß durch dünne spitze I strumente von der Augenhöhle aus durch die Fissura orbitalis superior und das Foramen opticum ei *Hirnverletzung eintreten kann ohne gleichzeitige Fraktur des Knochens.* Die dünne Beschaffenheit d Daches der Augenhöhle (s. Fig. 105 und 107) erklärt es endlich, daß *neben dem Bulbus nach oben* e dringende Stichverletzungen relativ leicht das *Dach der Orbita durchbohren* und in den Stirnlappen d Gehirns eindringen können.

Da im Bereich der Sella turcica nur eine relativ dünne Knochenplatte die Trennung der Keilbe höhlen von dem Cavum cranii vermittelt (s. Fig. 105, 107), so erklärt es sich, daß von diesen Höhlen a gehende Geschwülste *in die Schädelhöhle hineinwachsen und zur Kompression des Gehirnes oder der h gelegenen Nerven der Basis führen können.* Ähnliches gilt von Tumoren, die von den *Siebbeinzellen* a gehen, denn diese werden beiderseits von der Lamina cribrosa nur durch je eine dünne Knochenpla des Os frontale gegen die Schädelhöhle abgeschlossen (s. Fig. 127).

IV. Die Kopfschwarte.

Die größtenteils behaarte *Haut* des Hirnteiles des Kopfes (s. Fig. 59 und 61) biet in mannigfacher Beziehung Unterschiede gegenüber der Haut anderer Körperstellen. Nic nur ist sie besonders reich an Talgdrüsen (Haarbalgdrüsen), sondern vor allem *fe hier* das sonst vorhandene *lockere* subkutane Gewebe, in dessen Bereich die Haut me oder weniger verschieblich ist. Statt dessen ist ein *festes, fetterfülltes Stratum subcu neum* vorhanden, das ohne weiteres in das Subkutangewebe des Ohres und der Lid übergeht. Mit der Haut (Epidermis und Corium) und dem untergelagerten, stark sehnig M. epicranius bildet das Stratum subcutaneum *eine feste Schicht,* die *Kopfschwarte,* da die Galea wegen ihrer Wirkung auf die Kopfhaut eine feste Verbindung mit der Haut h sitzen muß. Hingegen ist die Kopfschwarte mit dem Schädeldach durch ein *sehr locke* und verschiebliches Bindegewebe, das *subepikraniale Gewebe,* verbunden, auf welchem ja leicht mit der Hand oder bei manchen Individuen willkürlich hin und her geschob werden kann. Von daher rührt die Schwierigkeit, die Galea aponeurotica zu präparier Der Anfänger gerät gewöhnlich in das leicht nachgebende subepikraniale Gewebe, anst in dem festen Gewebe der Kopfschwarte zu bleiben. Die feste Verbindung von Kopfha und *M. epicranius,* dessen sehniger Teil den Namen *Galea aponeurotica* führt, geschi durch straffe, das Stratum subcutaneum durchquerende Bindegewebsstränge (Retinacul

Von einem *M. epicranius* kann man dann sprechen, wenn man ihn als einen zw bäuchigen, durch eine Zwischensehne unterbrochenen Muskel auffaßt. Der vordere Bau ist der M. frontalis, der hintere der M. occipitalis. Der vordere Teil, M. frontalis (s. Fig. und 94) empfängt nur indirekt (durch den M. procerus nasi und M. orbicularis) Beziehu gen zum Supraorbitalrand. Er befestigt sich ausschließlich im Bindegewebe der Brau und des Glabellarrandes *(H. Virchow).* Hier ist die Haut, wegen der langen Retinacula, in gr beren Falten abhebbar. Der hintere, M. occipitalis, geht von der Linea nuchae superi aus; als seitliche Teile des Epicranius können auch im genetischen Sinne die zur Ol muschel verlaufenden rudimentären Mm. auricularis anterior, superior und posterior a gefaßt werden. Die *Pars tendinea* (Galea aponeurotica) ist auf dem Scheitel derb s nig, verliert aber diese Beschaffenheit an den Seitenteilen des Schädels, wo sie in d

Digitized by Google

Fig. 59.

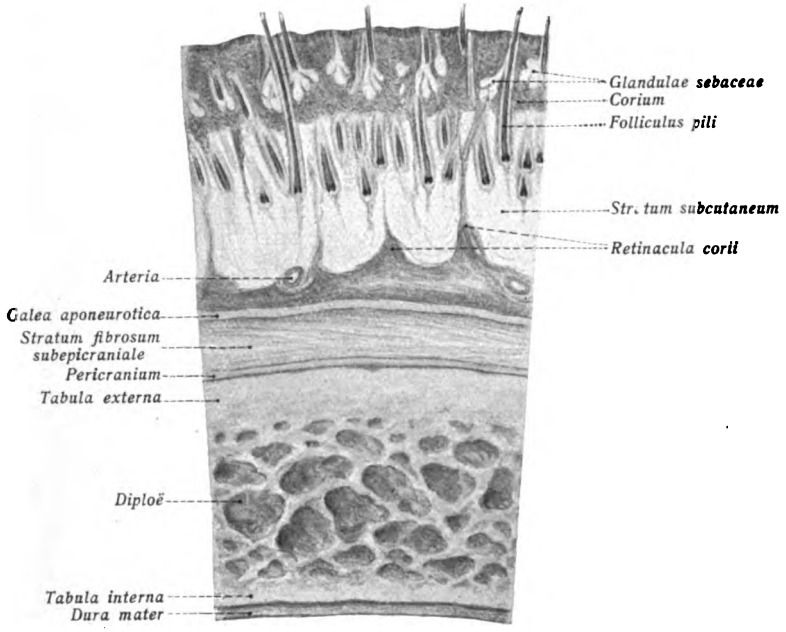

Fig. 61.

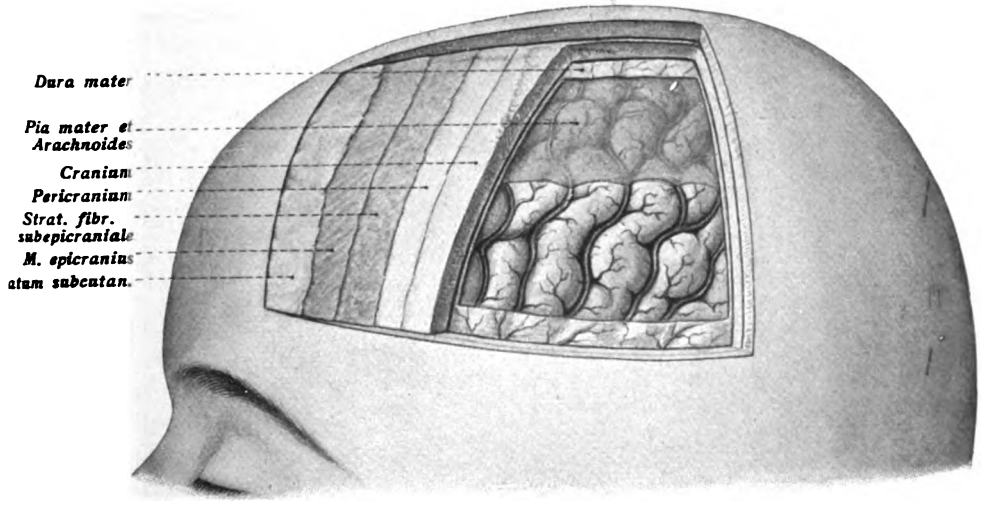

Digitized by Google

Fig. 60.

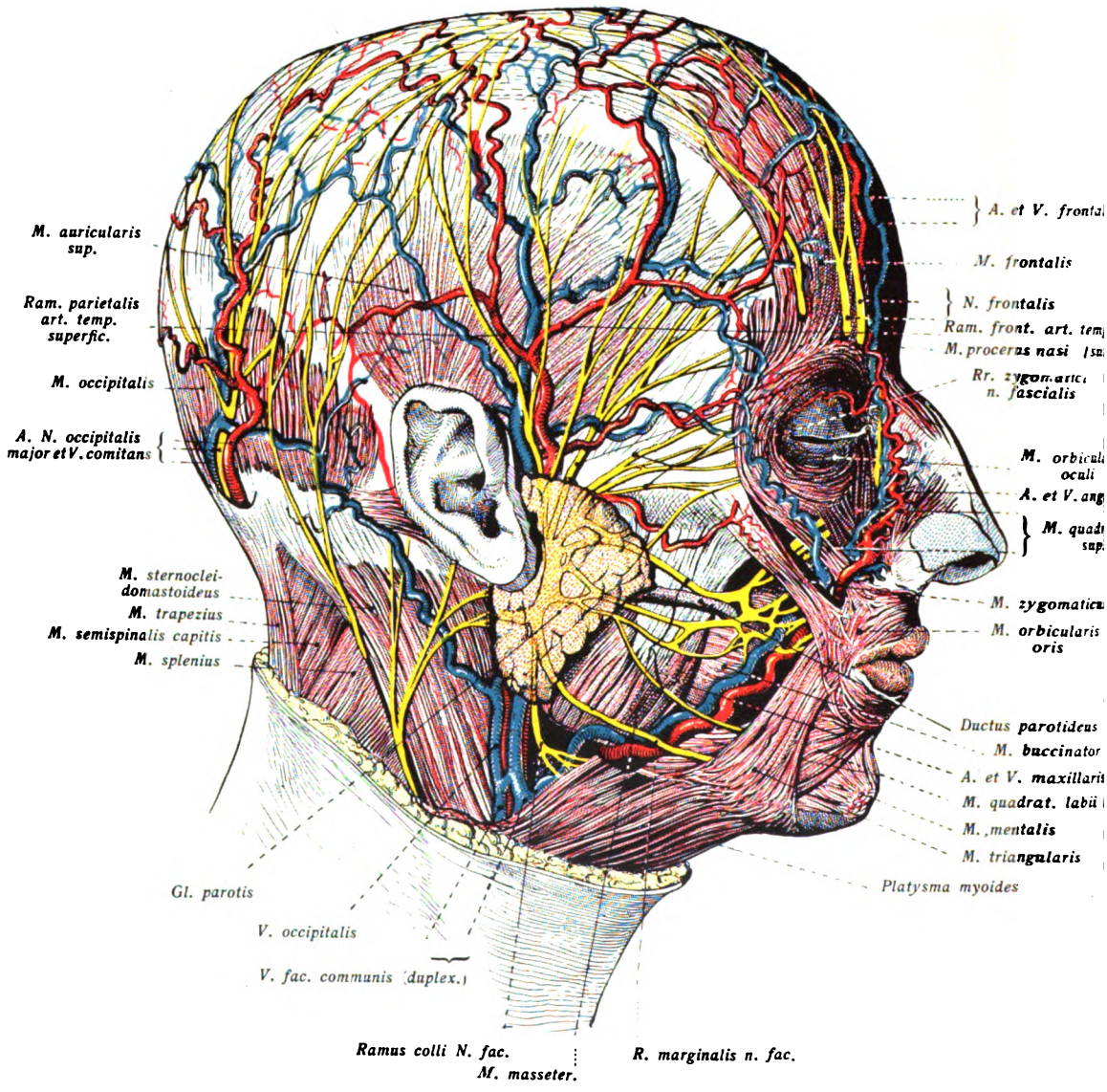

Digitized by Google

Fig. 60. Oberflächliche Gefäße und Nerven des Kopfes.

öhe des Margo supraorbitalis und der Linea temporalis mit dem Periost verwächst, aber ch weiter nach abwärts zieht, um mit dünnen Platten in die Fascia temporalis überzuhen.

Die Kopfschwarte ist *ausgiebiger, als irgendeine andere Stelle der Haut mit Blut vergt.* Es liegen hier ferner im Gegensatz zu dem sonstigen Verhalten Arterien, die in das rbe Unterhautbindegewebe fest eingelassen sind. Die Arterien geben auch reichlich Äste die Schädelkapsel ab.

Die Arterien der Kopfschwarte (s. Fig. 60 und 94) sind:

1. Die A. temporalis superficialis;	aus der A. carotis externa.
2. die A. occipitalis;	
3. die A. auricularis posterior;	
4. die A. frontalis;	aus der A. carotis interna.
5. die A. supraorbitalis.	

1. Die *A. temporalis superficialis* ist die gerade aufwärts gerichtete Fortsetzung der carotis externa; sie durchsetzt die Gl. parotis und steigt hinter dem Ramus mandibulae d dem Kiefergelenk aufwärts, läuft über den Jochbogen und teilt sich in wechselnder öhe (im Mittel 1,0 cm) über dem Jochbogen in ihren *Ramus frontalis* (oder anterior) d ihren *R. parietalis* (posterior). Ihre Hauptäste sind die in ihrer Ausbildung variierende transversa faciei (unterhalb des Jochbogens quer über den M. masseter nach vorn laund) und die schwächere (oberhalb des Jochbogens zur Gegend des äußeren Lidwinkels ehende) A. zygomatico-orbitalis. Man fühlt die *Pulsation der A. temporalis* vor dem agus der äußeren Ohröffnung, an dem sie aus der Parotis austritt. In ihrer Begleitung rläuft der N. auriculo-temporalis.

2. Die *A. occipitalis* (Fig. 93). Sie hat, nachdem sie den hinteren Umfang der Carotis ext. rlassen hat, in einer (häufig fehlenden) Furche hinter dem Processus mastoides des chläfenbeins eine versteckte Lage unter den vier Muskeln, die am Processus mastoides egen (M. sternocleidomastoideus, M. splenius, M. longissimus capitis, hinterer Bauch) verläuft dann unterhalb der Insertion des M. splenius capitis und tritt neben er dorsalen Mittellinie durch die Sehne des M. trapezius gemeinsam mit dem N. occipilis major auf den M. epicranius. Sie versorgt bei gut entwickeltem Emissarium mastoleum und E. parietale mit einem Ramus mastoideus und einem R. meningeus durch diese eide Emissarien hindurch auch die Dura mater.

3. Die relativ schwache *A. auricularis posterior* läuft vor dem Processus mastoides inter dem Ohr aufwärts, gedeckt durch den M. auricularis posterior.

Die aus der *Carotis interna* stammenden Äste sind:

1. *A. frontalis* neben der Nasenwurzel aufwärts durch die Incisura frontalis ossis frontalis und

2. *A. supraorbitalis*, lateral von der vorigen durch die Incisura supraorbitalis oder das Foramen supraorbitale zur Haut der Stirn.

Beide anastomosieren mit den Ästen der A. maxillaris externa und (A frontalis) auch nit der A. occipitalis.

Von den *Venen der Kopfschwarte* laufen nur die großen Stämme annähernd mit den ihnen entsprechenden Arterien; im übrigen gehen die Venenäste aus einem weit-

Digitized by Google

maschigen, auf der Galea gelegenen Netz hervor. Durch ihre Verbindungen nach inn (in den Emissarien) mit der Schädelhöhle und auch weil sie reichliche Äste aus d Schädelkapsel aufnehmen, gewinnen sie besondere Bedeutung. Wir bemerken:

1. *Vena frontalis*, häufig unpaarig, (die Zornesader) in der Stirngegend, mündet na abwärts meist mit der Vena angularis des Gesichtes zusammen.

2. *Vena temporalis*, gewöhnlich hinter dem gleichnamigen Arterienstamm gelege sie geht in die Vena facialis posterior über.

3. *Vena auricularis posterior*, aus dem Gebiet der gleichnamigen Arterie, geht, eben wie die

4. *Vena occipitalis* in die V. jugularis externa über.

Die für die Ausbreitung von Entzündungen in der Kopfschwarte wichtigen *Lymphgefäße* tret

1. von der Gegend der Nasenwurzel und Glabella aus am oberen Augenlid und Orbitalrand e lang zu einer Lymphdrüse, die *typisch* subfaszial auf der Parotis liegt. Von hier aus strömt die Lymp teils in Lymphknoten, die tief in der Substanz der Parotis liegen, oder auch mit Umgehung dieser oberflächlichen Zervikalknoten (am vorderen Rande des M. sternocleidomastoideus);

2. von der oberen Stirn- und Schläfengegend ebendahin;

3. von höher gelegenen Teilen der Stirn- und Scheitelgegend zu Knoten zwischen Parotis u Gehörgang;

4. von einer Vertikalen ab, die man vor dem Ohr emporzieht, strömt die Lymphe hinter d Ohrmuschel zu den oberflächlichen Zervikalknoten, häufig kleine, auf dem Warzenfortsatz liegende Knot vorher passierend;

5. vom Hinterhaupt meist zu seitlichen, tiefen Zervikalknoten (auf den Mm. scaleni). Eingeschalte Knoten am Ursprung des M. trapezius fehlen häufig.

Auf dem Schädeldach *fehlen* Lymphknoten.

Die Nerven der Kopfschwarte (Fig. 60 und 94) sind motorisch (Äste des N. facial zum M. frontalis und M. occipitalis) und sensibel. Letztere entstammen dem I. Trig minusast (N. frontalis und supraorbitalis), dem III. Trigeminusast (N. auriculo-temporalis dem Plexus cervicalis (N. occipitalis minor) und dem Ramus posterior des 2. Zervika nerven (N. occipitalis magnus).

Der *N. frontalis* (Fig. 106) aus dem N. ophthalmicus (Ram. I. n. trig.) wird 1 cm von d Mittellinie über dem medialen Lidwinkel am Supraorbitalrand gefunden, wo er die Auge höhle verläßt, um zur Haut der Stirne zu gelangen. Der *N. supraorbitalis*, stärker als d vorige (gleichfalls aus dem N. ophthalmicus) und oft im Verlauf über den Supraorbitalran in zwei Äste geteilt: er tritt durch das Foramen oder die Incisura supraorbitalis. D *N. auriculotemporalis* (auch Fig. 99) [Ram. III. n. trig.] liegt zwischen der A. temp. super und der sie begleitenden Vene. Er versorgt die Haut der Schläfe und geht oft weit zu Scheitel empor. Er ist auch sekretorischer Nerv der Gl. parotis (N. petr. sup. minor z dem Ganglion oticum). Der *N. occipitalis minor* (Fig. 92) tritt meist am hinteren Rand des M. sternocleidomastoideus empor, während der *N. occipit. maj.* (Fig. 92) mit der A. occipi talis durch die Sehne des M. trapezius tritt und sich in mehrere Äste teilt, die bis zu Scheitel aufsteigen. Er ist in *derbes Bindegewebe eingeschlossen*. Man findet ihn hart nebe der den M. trapezius durchsetzenden A. occipitalis.

Das äußere Periost der Schädelkapsel, das *Pericranium*, ist dünn gegenüber den inneren (Dura mater). Es ist sehr gefäßreich und haftet nicht übermäßig fest an den Knochen mit *Ausnahme der Nahtstellen*, wo eine innige Verwachsung besteht. Es erhäl seine Gefäße vorwiegend von den Gefäßen der Kopfschwarte, zum Teil auch von inne aus den Rami perforantes der Dura mater (s. S. 42).

Digitized by Google

Anwendungen.

Die Beachtung der besonderen Verhältnisse der Weichteile des Schädeldaches ist zur sachgemäßen ırteilung und Behandlung zahlreicher Vorkommnisse gerade im alltäglichen Leben des praktischen Arztes :rläßlich. Hierher gehört die am behaarten Kopf besonders häufige Bildung von Atheromen (Ausgang ı Haarbalgdrüsen), die Disposition des Erysipels der Kopfhaut, sich nach abwärts in die Haut der Augen- :r und des äußeren Ohres fortzusetzen (Kontinuität des Stratum subcutaneum dieser Hautbezirke), die ımerzhaftigkeit von Entzündungsherden (die zwischen den straffen Retinacula eingepreßt liegen).

Die Faserspannung des Coriums, die am Kopf *im allgemeinen* der Faserrichtung der Hautmuskeln gt und Wunden zum Klaffen bringt, kann sich auf dem Schädeldach nur geltend machen, wenn die lea mit durchtrennt ist; auch dann folgen aber Haut und Galea öfters verschiedenem Zuge. Dagegen ffen an der Stirn- und Schläfengegend auch oberflächliche Wunden, und zwar dort die horizontalen, r die vertikalen. Da auch stumpfe Gewalt, wenn sie vorübergehend und mäßig einwirkt, den Schädel · in einer Tangente berührt, können auch Quetschwunden lineär und scharfrandig sein.

Die Starrheit des subkutanen Gewebes erschwert die Unterbindung von Gefäßen. Die reiche Vasarisierung der Haut begünstigt dagegen die Eingriffe bei plastischen Operationen. Die großen, zuführden Arterien werden möglichst in die Stiele der Lappen eingeschlossen.

Ergüsse (seröse, eitrige, blutige) folgen in ihrer Ausbreitung den durch die Anatomie der Weiche gegebenen Gesetzen. Sie können liegen

1. *Subkutan* („Beulen"). Diese können, da sie in der Kopfschwarte liegen, nie wesentliche Ausmung gewinnen.

2. *Subaponeurotisch,* liegen zwischen Galea und Periost, im subepikranialen Gewebe, sie können sich reit ausdehnen, bis sie die Verwachsung zwischen Galea und Periost erreichen (Margo supraorbitalis, lea temporalis). Durchbrechen sie in der Schläfengegend diese Schranke, so bildet die weiter abwärts ı Jochbogen) liegende abermalige Verlötung von Galea und Fascia temporalis die endgültige Grenze.

3. *Subperiostal* unterhalb des Periosts. Dies ist die Lage des *Kephalhämatoms,* das durch Getstrauma entsteht, meist über einem Scheitelbein. Es kann, da das Periost beim Neugeborenen mit ı Gewebe der Nähte verwachsen ist, nie über den Umfang des einzelnen platten Knochens hinausıen. Im Gegensatz zu dieser Kopfblutgeschwulst ist die Kopfgeschwulst (Caput succedaneum) eine se- Durchtränkung des subkutanen und subepikranialen Gewebes.

Für die Fortleitung von Entzündungen und die Lokalisation von Metastasen ist der oben beschrieıe Lymphapparat von Wichtigkeit, besonders die leicht affizierbaren, für die Exstirpation schwierig geınen Lymphknoten in der Parotis und zwischen ihr und dem Ohr. Diese Stellen können aber übergangen l es können unmittelbar die Zervikalknoten befallen werden, von wo aus Fortleitung in den tiefen nphbahnen des Halses, neben der Vena jugularis interna stattfindet.

Wie Fig. 60 zeigt, treten die Hautnerven in einer Linie, die Augenbrauen und Protuberantia occiılis externa umkreist, zum Schädeldach. Sie können hier also durch Lokalanästhesie leicht in beliebigem ıfange in dieser Linie oder weiter oberhalb erreicht werden. Diese Nerven versorgen nicht nur die ichteile, sondern auch das Periost und die Knochen. Da die Dura mater nur gegen die Schädelbasis empfindlich und das Gehirn ganz empfindungslos ist, so gestattet die Lokalanästhesie der Weiche des Schädeldaches weitgehend Operationen am und im Kopfe.

Die Lage des 1. Trigeminusastes (Exstirpation bei Trigeminusneuralgie) geht aus der Fig. 106 her-·. Die Austrittsstelle liegt senkrecht über dem inneren Rande der Hornhaut.

V. Die Hirnhäute.

Dura mater.

Das Rückenmark ist entsprechend der Beweglichkeit der einzelnen Wirbel gegeneinder von einer doppelten Lamelle der harten Haut umhüllt, deren äußere Periost des ırbels, deren innere Schutz des Rückenmarks ist. Durch den Spalt des Epiduralspatium das Rückenmark aller Zerrung durch die Bewegungen der Wirbelsäule entrückt: :r starre Schädel hebt diese Sonderung auf. Die anfangs auch hier angelegten zwei ätter verschmelzen zu einer einheitlichen Haut. Im Epiduralspatium legen sich die Ge-

Digitized by Google

Fig. 62. Sinus Durae matris. Das Schädeldach ist mit Ausnahme einer median laufenden Leiste entfernt, so daß die Dura mit ihren Fortsätzen erhalten ist.

Fig. 63. Schematische Darstellung des Verhaltens der Gehirnhäute im Bereiche des Sinus sagittalis superior und der Granulationes arachnoideales. (Aus dem Handbuch der Topographischen Anatomie von Frz. Merkel, Braunschweig Viewegs Verlag).

hirnvenen an, die demnach bei der Verlötung beider Blätter als *Sinus durae matris* ausgespart bleiben.

Die *Dura mater, harte Hirnhaut,* hat demnach eine *doppelte Bedeutung:* 1. für den Schädel, 2. für das Gehirn.

1. *Für den Hirnschädel bildet die Dura mater das innere Periost.* Da von diesem das Dickenwachstum des Knochens ausgeht, so ist die Dura bei dem Kind mit dem Schädeldach fest verwachsen, während sie bei Eröffnung der Schädelhöhle des Erwachsenen — nach Abschluß des Wachstums — unter Abhebung des Schädeldaches auf dem Gehirn zurückgelassen werden kann. Aber auch dann reißen die *zahllosen Gefäße, welche von der Dura in den Knochen treten, durch.* An der Basis haftet die Dura im allgemeinen fester, als an dem Dach, besonders an der Lamina cribrosa, der Sella turcica, dem Clivus und der Pars petrosa oss. temp. Legt man die herausgeschnittene Dura in Wasser, so sieht man die zahlreichen Gefäße an der *Außenfläche* der Dura, während die *Innenfläche* glatt erscheint und nur kapilläre Ausbreitungen enthält. In der Tat gehen auch *keine Gefäße aus der Dura zum Gehirn.* Sie ist von der darunterliegenden weichen Hirnhaut durch einen lympherfüllten Spaltraum, das Spatium subdurale, vollkommen getrennt. Die Bedeutung der Dura als periostale Schicht zeigt sich deutlich auch darin, daß sie gelegentlich verknöchert.

Neben kleinen, praktisch bedeutungslosen *Arterien* (Aa. meningeae anteriores [aus der A. ethmoidalis ant. der A. ophthalmica] und posteriores [aus der A. pharyngea ascendens] — gelegentlich ist der Ramus mastoideus aus der A. occipitalis relativ stark — ist das wichtigste arterielle Gefäß der Dura mater die aus der A. maxillaris interna (dem einen der beiden Endäste der Carotis externa) stammende *A. meningea media* (s. Fig. 41 und 73). Sie dringt durch das *Foramen spinosum* (s. Fig. 60) in die Schädelhöhle ein, läuft auf dem große Keilbeinflügel in der Gegend seiner Nahtverbindung mit der Schuppe des Schläfenbeins nach vorn und oben und *teilt sich in wechselnder Entfernung von der Eintrittsstelle noch im Bereich der Basis des Schädels in ihren vorderen und hinteren Ast* (s. Fig. 73). Der vordere geht aufwärts dicht hinter der Kranznaht zur hinteren Stirngegend, der andere läuft bogenförmig über die Schläfenbeinschuppe fast horizontal nach hinten und mit seinen Ästen aufwärts an der Innenfläche des Parietale, wo er, wie die Arterien allgemein, die verschieden tiefen Sulci meningei arteriosi hinterläßt (s. S. 28). Die Äste der Arterie sind durch reichliche Anastomosen ausgezeichnet. Auch entsendet die Arterie Rami perforantes bis in die Kopfschwarte.

Über die Projektion der Arterie und ihrer Äste siehe weiter unten. Doch muß schon hier darauf hingewiesen werden, daß in seltenen Fällen die ganze A. meningea media intrakraniell aus der A. ophthalmica entspringt.

2. *Dem Gehirn* dient die Dura mater *erstens* als eine schützende und stützende *Hülle.* Als solche bildet sie die zwischen die Großhirnhemisphären eingelagerte *Großhirnsichel* Falx cerebri (Fig. 62, 66, 67), von der Crista galli bis zur Protuberantia occipitalis interna und der oberen Fläche des Kleinhirnzeltes reichend. Dieses, das *Tentorium cerebelli* (s. auch Fig. 118), trennt die Occipitallappen des Großhirns von der oberen Fläche des Cerebe

Digitized by Google

Fig. 62.

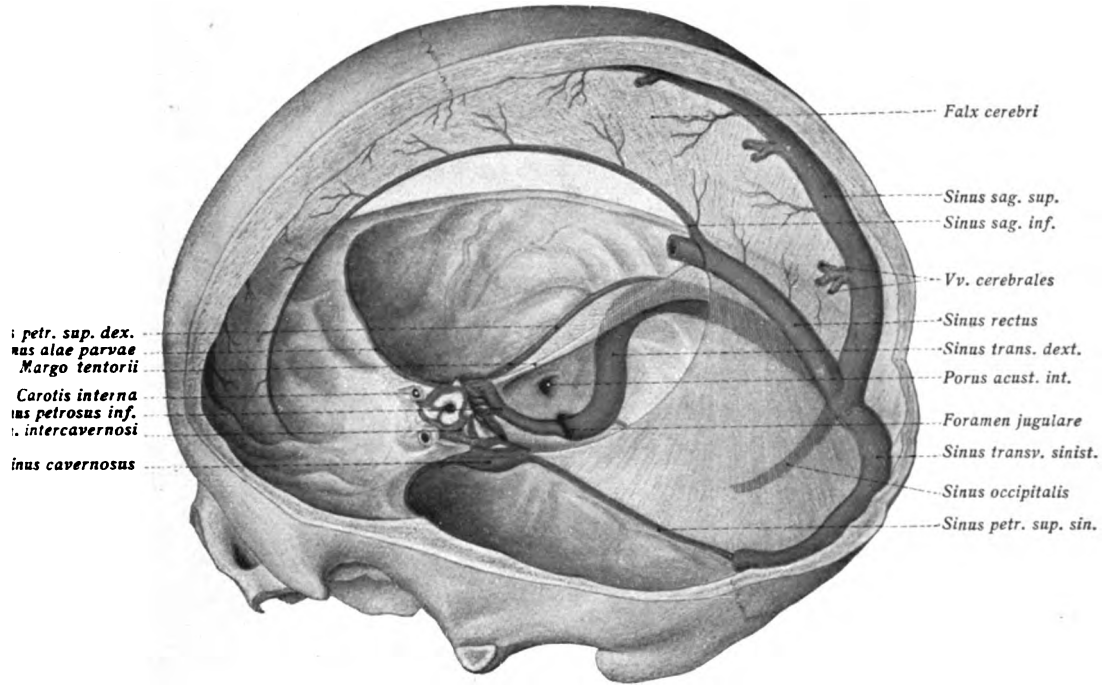

Fig. 63.

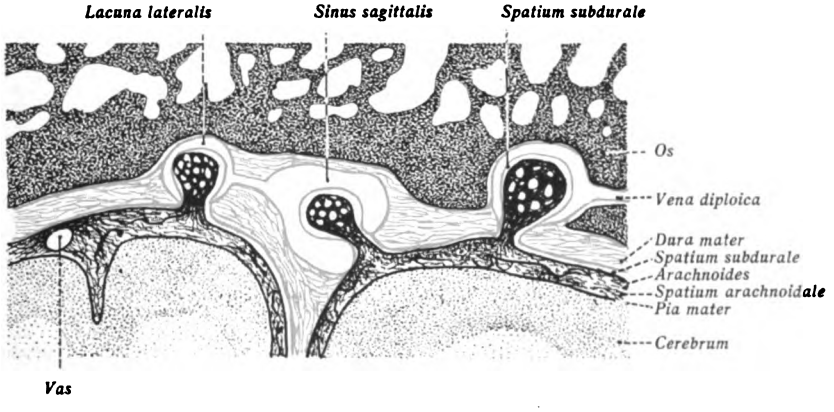

Digitized by Google

Fig. 64.

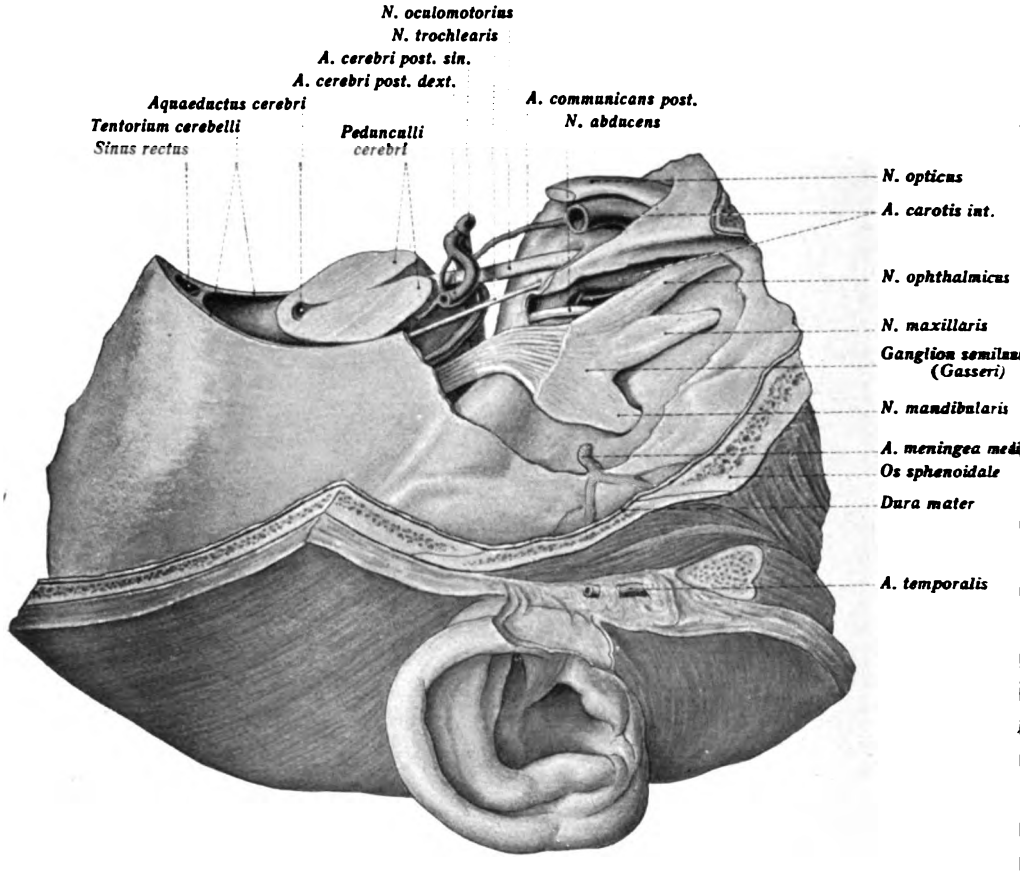

Fig. 65.

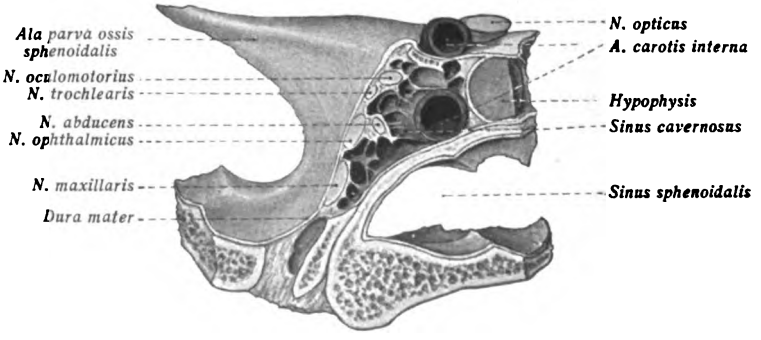

Digitized by Google

Fig. 64. Ganglion semilunare (Gasseri) in der mittleren Schädelgrube nach Abtragung der Dura freigelegt.
Fig. 65. Frontalschnitt der Gegend des Sinus cavernosus.

m und ist längs der oberen Kante des Felsenbeins nach vorn bis zu dem Proc. clinoides ›sterior und anterior fixiert. Hinten entspricht seine Fixation dem Verlauf des Sulcus ansversus. Dort, wo die Falx cerebri auf dem Tentorium aufruht, liegt der Sinus rectus, :r sich nach vorn in die Vena cerebri magna fortsetzt. Will man Groß- und Kleinhirn ı Zusammenhang herausnehmen, so muß der Ansatz des Tentorium an dem Felsenbein ›rher gelöst werden, da natürlicherweise das Kleinhirn nicht durch die nach Art eines ›tischen Spitzbogens gestaltete *Incisura tentorii* (s. Fig. 117), die die Hirnstiele (Pe-ınculi cerebri) durchtreten läßt, dem Großhirn folgen kann. Ein dritter, in seiner Ausbil-ıng variabler Fortsatz der harten Hirnhaut, die *Falx cerebelli*, läuft längs der Crista occi-:talis interna, der Furche zwischen den Kleinhirnhemisphären entsprechend (s. Fig. 67). ie Sella turcica wird mit der darin gelegenen Hypophysis durch das *Diaphragma sellae* :r harten Hirnhaut gedeckt, das von dem Stiel der Hypophysis durchsetzt wird.

Eine *zweite Bedeutung* für das Gehirn gewinnt die Dura mater durch die Auf-ıhme des aus dem Gehirn abfließenden Blutes, das in den oben erwähnten venösen *inus* gesammelt wird. Die Sinus sind in der Dura gelegene starrwandige, klappenlose anäle, innen vom intimalen Epithel der Gefäßwand ausgekleidet.

Unter den Hirnsinus sind für die topographische Anatomie besonders folgende her-›rzuheben:

1. Der *Sinus sagittalis superior*, in exponierter Lage längs des Ansatzes der Falx :rebri (s. Fig. 62 und Fig. 67). Er tritt an der Protuberantia occipitalis interna, der Stelle es Confluens sinuum, mit dem folgenden zusammen. Der Confluens sinuum ist bei äußer-ch fühlbarer Protuberantia occipitalis externa (besonders beim Manne) seiner Lage nach :icht zu bestimmen, da er (innen) dicht oberhalb der Prot. externa liegt.

2. Der *Sinus transversus*, in seinem am Foramen jugulare liegenden Endabschnitt Si-us sigmoides genannt, ist in einer, sehr oft rechterseits besonders tiefen Knochenfurche elagert (s. Fig. 66 und Fig. 83). Oft ist er nur durch *eine dünne Knochenplatte von en Zellen des Warzenfortsatzes* getrennt. Auch kann er sich von innen her sehr tief in en Processus mastoides eindrängen (vgl. S. 48, 61, 65).

3. Der zu beiden Seiten des Keilbeinkörpers gelegene *Sinus cavernosus*. Seinen Na-nen hat er daher, daß er durch ein Balkenwerk von Bindegewebszügen in zahlreiche Höh-ungen, Kavernen, gesondert ist. Er liegt zu beiden Seiten des Türkensattels und erstreckt ich vorn bis zur Fissura orbitalis superior, seitlich bis jenseits des Foramen rotundum, ıinten bis an die Spitze der Felsenbeinpyramide. Er wird dadurch wichtig, daß in ihn ein-;eschlossen die Art. carotis interna und die Nerven der Trigeminusgruppe liegen.

An der Schädelbasis erkennt man nach Herausnahme des Gehirns *die Hirnnerven n ihrer Lage* noch innerhalb des Duralsackes (s. Fig. 14).

Ihre Austrittsstellen (vgl. oben S. 34) sondern wir in solche *erster* Ordnung (die Stellen, wo sie die Dura mater verlassen, auch *primäre* Austrittsstellen) und solche *zweiter* Ordnung (die Stellen, wo sie das knöcherne Kranium verlassen, auch *sekundäre* Austritts-stellen). Zwischen beiden liegt an einigen Stellen ein längeres *extradurales* Verlaufsstück. Die primären Austrittsstellen fallen mit den sekundären Austrittsstellen nur auf frühesten Stadien der Bildung des Primordialkraniums zusammen. Sie entsprechen hier zugleich den Stellen, an denen die Nerven den Schädel bei primitiven Wirbeltieren verlassen. Der Du-

Digitized by Google

ralsack stellt annähernd den Umfang dieses primitiven Kraniums dar. Das knöcherne Kra nium dagegen stellt in der Wirbeltierreihe keine konstante Größe dar. Bei den Säuge tieren werden Bezirke zum Cavum cranii hinzugeschlagen, die bei anderen Wirbeltieren extrakranial liegen. Es ist dies 1. der Bezirk über der Lamina cribrosa, 2. der Bezirk de Sinus cavernosus *(Gaupp)*.

1. Der Bezirk über der Lamina cribrosa ist ursprünglich außen zwischen Augen- un

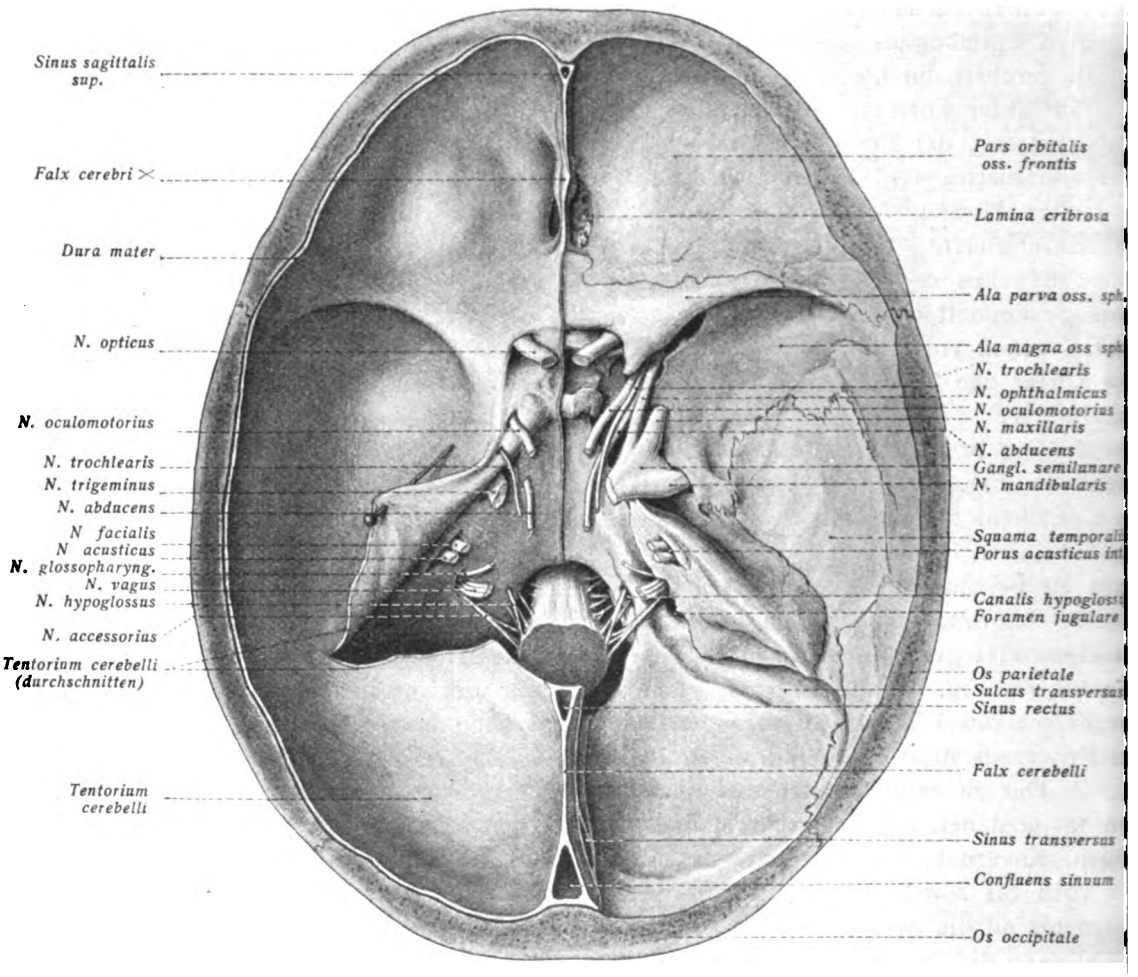

Fig. 66. Die Schädelbasis mit den Hirnnerven nach Herausnahme des Gehirns. Links ist die Dura mater erhalten und das Tentorium cerebelli eingeschnitten, so daß der Einblick in die hintere Schädelgrube möglich ist. Rechts ist die Dura entfernt, so daß die Durchtrittsstellen der Nerven durch die Basis sichtbar sind.

Nasenkapsel gelegen. Durch die Bildung der knöchernen Schädelwand wird er dem Ca vum cranii einverleibt. *So kommt der seltsame Verlauf des N. ethmoidalis (anterior) zu stande,* der durch das Foramen ethmoidale anterius aus der Orbita in die Schädelhöhle un von hier durch ein vorderes Siebloch in die Nasenhöhle tritt.

2. Der Bezirk des Sinus cavernosus ist gleichfalls ursprünglich Außenfläche. Di Nerven der Trigeminusgruppe und des Ganglion semilunare liegen anfangs nebst de

Digitized by Google

vischen ihnen hindurchgehenden Vena capitis lateralis (= Sin. cavern. S. 22) außerhalb es Schädels, um zwischen den knorpeligen Keilbeinflügeln hindurchzuziehen. So erklärt ch der lange extradurale Verlauf dieser Nerven, deren jeder in einem besonderen Kanälen der Dura mater liegt. Den längsten extraduralen Verlauf besitzt der N. abducens. ehr oft ist die Stelle am Klivus, über die der N. abducens hinwegzieht, knöchern umwandet. iese sog. *„Abducensbrücke"* ist eine verknöcherte *primäre* Austrittsstelle, so daß in solen Fällen der N. abducens *zwei* knöcherne Austrittsstellen besitzt *(Voit)*.

Auch der *Canalis facialis* ist als extrakraniale Bahn aufzufassen. Die primäre Austrittsstelle des N. facialis aus dem Schädel ist der Porus acusticus internus. Der ursprüngche Fazialis*kanal* öffnet sich da, wo der N. petrosus superf. major austritt (Hiatus canas facialis). Der weitere Verlauf nach hinten und abwärts bis zum Foramen stylo-mastoieum entsteht im Zusammenhang mit der Bildung der Paukenhöhle. (Vgl. Fig. 15.)

Nur beim N. opticus, N. acusticus, den Nerven der Vagusgruppe und dem N. hypoossus fallen primäre und sekundäre Austrittsstellen zusammen.

Die sekundären Austrittsstellen der Gehirnnerven sind oben (S. 34) beschrieben orden. Die primären sind (neben den sekundären) auf Fig. 66 dargestellt. Der Anfänger ache sich beim Studium dieser Figur und der dazu gehörigen Präparate klar, daß der uralsack die Knochenöffnungen *völlig zudeckt* und nur soweit freiläßt, wie zum Durchitt der Nerven, die er mit einer Scheide umgibt, nötig ist. Eine von Dura mater ausgeeidete Schädelbasis läßt sich also *nicht* ohne weiteres auf die knöcherne Basis (Fig. 66 chts) beziehen. Der N. hypoglossus bietet, als einheitliches Stämmchen, nichts bemerenswertes. Die Nerven der Vagusgruppe treten einzeln durch kleine Öffnungen der Dura im vorderen Teil des — völlig verdeckten — Foramen jugulare. Der tief vom Rückenark heraufziehende Stamm ist der N. accessorius. Der N. facialis ist drehrund und hellitlich und liegt in einer Halbröhre, die der grau erscheinende N. acusticus bildet. Beide erven treten mit der A. auditiva (aus der A. basilaris) in den inneren Gehörgang ein. uf der Hinterfläche des Clivus liegt der Austritt des N. abducens. Hinter dem Proc. clioides posterior liegt am freien Rande des Tentoriums die große Öffnung des Duralmals, durch die der Trigeminus den Duralsack verläßt; weiter nach vorn, dicht neben er Spitze des Proc. clinoides posterior findet sich die stecknadelkopfgroße Öffnung für en N. oculomotorius. Zwischen ihr und dem Trigeminusloch tritt der N. trochlearis durch nen feinen Schlitz in sein Dura mater-Kanälchen ein.

Innerhalb des *Sinus cavernosus* lassen sich zwei Bezirke unterscheiden. Der mediale, eben dem Türkensattel gelegene enthält die Art. carotis interna und ihr unmittelbar seitch angeheftet den N. abducens. Er liegt weiterhin am *tiefsten* unter den Nerven des inus cavernosus und zieht unter ihnen allen hinweg zum äußeren Teil der Fissura orbitalis.

Die *A. carotis interna* erleidet auf ihrem Verlauf durch und über den Schädelgrund ier Krümmungen: die *erste* liegt innerhalb des Canalis caroticus; sie ist nahezu rechtinklig. Die *zweite* liegt dicht am Ende des Canalis caroticus; die Arterie tritt hier leicht ach aufwärts. Die *dritte* Krümmung liegt dicht daneben am Eintritt der Arterie in den inus cavernosus. Sie ist hier nach hinten konvex. Die *vierte* Krümmung liegt am voreren Ende des Sulcus caroticus. Das Gefäß ist hier nach vorn konvex und wendet sich etzt gegen das Gehirn. An dieser vierten Krümmung geht die A. ophthalmica ab.

Digitized by Google

Der seitliche Teil des Sinus cavernosus ist von den erwähnten Bindegewebsbalk durchzogen, die sich an die Gefäßscheide der A. carotis interna lateral und oben anhefte so daß nur die mediale und untere Fläche des Gefäßes frei von venösem Blute umspü wird. In diesem seitlichen Bezirk liegt zunächst hinten das Ganglion semilunare, dan in das kavernöse Gewebe der lateralen Wand eingelagert, die Nerven III, IV und V, u zwar in der Reihenfolge, in der sie aus dem Gehirn entspringen, am weitesten oben d N. oculomotorius, dicht unter ihm der N. trochlearis, hierunter der erste, und am weit sten nach abwärts der zweite Ast des N. trigeminus. Der dritte Ast hat am Sinus cavernos keinen Anteil mehr.

Zirkulation in der Schädelhöhle.

Außer den Vv. ecrebrales münden in die Sinus die Vv. diploicae, Vv. auditivae intern aus dem Porus acusticus internus, Vv. meningeae, V. ophthalmica superior und inferior u die Emissarien.

Es ergeben sich zwei Hauptabflußwege für das venöse Blut, nämlich durch das F ramen jugulare in die V. jugularis und durch die Orbitalvenen in das Gebiet der Antlit venen. Der wirksamste Abfluß ist der hintere. Die oft festzustellende stärkere Ausbildun des rechten Sinus transversus und sigmoides ist eine der Asymmetrien, die m der Asymmetrie in der Ausbildung des Systems der V. cava superior überhaupt z sammenhängt. Nur die rechte der ursprünglich paarigen oberen Hohlvenen erhält sic Hierdurch wird der Schwerpunkt für den Abfluß des Venenblutes auf die rechte Seite d Körpers verlegt.

Als Sicherungen für den ungestörten Abfluß des Venenblutes bestehen die Abflüss durch den Knochen hindurch, und zwar 1. durch die Vv. diploicae und 2. unmittelbar nac außen durch die Emissaria.

Weiche Hirnhäute und Pacchionische Granulationen.

Die Arachnoides und die Pia mater stellen die Grenzlamellen einer einheitliche bindegewebigen Hülle dar, die innerhalb der Dura mater das Gehirn umgibt. Zwische den beiden Grenzlamellen ist ein Balkenwerk ausgespannt. Das äußere Blatt, Arachnoide ist von der Dura mater durch den engen — im Wirbelkanal viel weiteren — Lymphe führe den Spalt des Spatium subdurale getrennt. Der von Bälkchen durchzogene einheitliche Spa zwischen Arachnoides und Pia, der sich leicht vermittelst eines unter die Arachnoides ge schobenen Röhrchens mit Luftblasen füllen läßt, ist das vom Liquor cerebrospinalis an gefüllte Spatium subarachnoidale. Auf der Höhe der Hirnwindungen sind Arachnoides un Pia mater inniger miteinander verbunden, aber doch voneinander trennbar. In den Sulc entfernen sich beide mehr voneinander. Denn während die gefäßlose Arachnoides di Sulci wenigstens an der oberen Fläche des Gehirns (s. weiter unten S. 51) zwischen de Windungen überbrückt, dringt die Pia als Trägerin der Blutgefäßverzweigung, der Ober fläche des Gehirns überall fest angelagert, in die Sulci ein. An manchen Stellen, beson ders an der Basis, kommt es bei relativ großem Abstand zwischen Arachnoides und Pi zur Ausbildung tieferer Räume, der *Cysternae subarachnoideales*, z. B. über der Fossa inter peduncularis zur Bildung der Cysterna basalis. Subduralraum und Subarachnoidealraum stehen an *keiner Stelle* miteinander in Kommunikation, jedoch steht der Subarachnoideal-

Digitized by Google

um in offener Verbindung mit dem Hohlraumsystem der Hirnventrikel, so daß also nach röffnung des Subarachnoidealraumes der Liquor cerebrospinalis *auch aus den Ventrikeln es Gehirns nach außen abträufeln kann.*

Die Arachnoides entwickelt besonders in dem Bereich des Sinus sagittalis superior rschieden kräftig ausgebildete *Zotten*, die mehr oder weniger gruppenweise vereint in den nus oder in dessen seitliche, als Lacunae laterales bezeichnete Ausbuchtungen hineinwachn. Nach Eröffnung des Sinus kann man sehen, wie sie in ihn hineinragen. Sie stellen *rmale* Abflußstellen für den Liquor cerebrospinalis dar. Durch starke Wucherungen hren sie zur Bildung der *Granulationes arachnoideales (Pacchioni)*, welche die Knochenübchen, die Foveolae granulares, ausfüllen (vgl. S. 28 und Fig. 43).

Hinsichtlich der Lage der Arachnoidealzotten ist zu bemerken, daß sie vor allem jederits neben der oberen Kante des Großhirns besonders kräftig in der Nähe der Zentralindung angeordnet sind. Sie flottieren dann im Blute des Sinus sagittalis superior id dessen Lacunae laterales. Sodann finden sie sich ohne Beziehungen zu diesem Blutiter auf den seitlichen Bezirken der Hemisphären; diese sind es, die unter Durchbohng der Dura mater in den Knochen einwuchern, um sich innerhalb der Diploë in eine diploica einzusenken unter Einbuchtung ihres Wandbelages. Endlich finden sich lche Zöttchen auch an der Basis des Gehirns, und zwar hier fast ausschließlich im Beich der mittleren Schädelgrube. Stets suchen die Arachnoidealzotten das Venenblut auf. nerhalb der Zotte liegt eine Ausbuchtung des Arachnoidealraums; dessen Liquor cerebroinalis vermag durch die Arachnoides und das Epithel des Venensinus in die Blutbahn zufließen.

Anwendung.

Die mit Schädelfrakturen verbundenen *Verletzungen der A. meningea media* werden mit Recht als drohlich angesehen. Denn nicht nur können — natürlich nur bei komplizierten Frakturen — erhebliche utungen nach außen entstehen, sondern es kann sich das Blut, wie das viel häufiger der Fall ist, zwischen ra und Knochen (extradural) oder in das Spatium subdurale (subdural) und bei gleichzeitiger Verzung der Arachnoides in das Spatium subarachnoideale ergießen. Am häufigsten ist der extradurale Erß, bei dem es zu einer Ablösung der Dura mater im Bereich der Fossa temporalis kommt. Hämatome tstanden durch Verletzung nur des vorderen Astes, liegen mehr im Bereich der unteren Stirnwindungen, lche durch Verletzung des hinteren Astes im Bereiche des Scheitel- und Hinterhauptlappens. Da die rakranielle Blutung erst nach „Selbsttamponade" zum Stehen kommt, so entwickelt sich das klinisch beutsame Symptom, der Hirndruck, erst allmählich, nach dem sog. „freien Intervall". Anatomisch erklärt h aus der Lage des Hämatoms die Störung der motorischen Zone (Gyrus praecentralis). Hinsichth der Unterbindung der Arterie ist zu berücksichtigen, daß ihr *Stamm*, als an der Basis gelegen, *nur hwer zugänglich* ist und es sich besonders um die Freilegung des Gebietes der beiden Äste, besonders s am häufigsten betroffenen vorderen Astes handelt. Die beiden Äste werden mit Hilfe der *Krönlein*hen *Linien* gefunden. Diese sind (Fig. 73)

1. Linea horizontalis auriculo-orbitalis (verbindet unteren Orbitalrand mit oberem Rande des äußeren ehörganges);
2. Linea horizontalis supraorbitalis, parallel mit der ersten durch den Margo supraorbitalis;
3. Linea verticalis zygomatica, steht senkrecht auf der Mitte des Jochbogens;
4. Linea verticalis articularis steht senkrecht auf dem Kiefergelenk;
5. Linea verticalis retromastoidea steht senkrecht auf dem hinteren Ende des Warzenfortsatzes.

Die Trepanationsstelle für den vorderen Ast liegt am Schnittpunkt von 2 und 5, die für den hinren Ast am Schnittpunkt von 2 und 3. Trotz variablen Verlaufes der Äste gibt dies Schema einen sicheren nhalt, da die Hauptaufgabe der Operation die Ausräumung des Hämatoms ist.

Digitized by Google

Man kann den hinteren Ast auch direkt 2 cm über der äußeren Ohröffnung freilegen. Die sei lichen Anastomosen der Äste erfordern bei einer Unterbindung des Hauptastes natürlich *doppelte* Ligatu

Verletzungen der Sinus durae matris treten leicht ein bei Verletzungen der Schädelkapsel, *sind j doch relativ ungefährlich*, da die Blutung leicht gestillt wird und nur in Ausnahmefällen von dem e öffneten Sinus aus Luft in die Gefäßbahn eintritt. Gefährlicher ist natürlich die vollständige Perforati eines Sinus nach innen *mit Bluterguß in den Subduralraum* und den Erscheinungen des Hirndrucks. D Lage des Sinus sagittalis superior begünstigt die Vornahme intravenöser Injektionen bei Säuglingen.

Beim Erwachsenen erfordert die mediane Lage dieses Sinus Berücksichtigung bei Trepanation in der Scheitelgegend, Punktionen, Balkenstich.

Die Lagebeziehung des Processus mastoides zum Sinus transversus erklärt, daß der Sinus im A schluß an eine auf den Warzenfortsatz von dem Mittelohr fortgepflanzte Eiterung nicht selten miterkran (Sinusthrombose). Von außen gelangt man auf den Sinus von einem Punkte aus, der an der Basis d Processus mastoides 2 cm in horizontaler Richtung nach hinten vom hinteren Rande der äußeren Oh öffnung gelegen ist. Der zum Aufsuchen mehrfach benutzte hintere Rand des Processus mastoides kan nicht für alle Fälle als Orientierungslinie gebraucht werden, da die wechselnde Größe des Process mastoides und die sehr verschieden tiefe Incisura digastrica dieses Fortsatzes zu Täuschungen führ können. Man kann *so zu weit nach vorn* und dadurch in die Pars petrosa des Schläfenbeins gelang (vergl. S. 43, 61, 65).

Da der Sinus cavernosus nur durch eine sehr dünne Knochenplatte von den lufterfüllten, in die Nase höhle ausmündenden Sinus sphenoidales getrennt wird (s. Fig. 65. und S. 90), erklären sich gelegentlic beobachtete tödliche Blutungen aus der Nase infolge *Ruptur des Sinus cavernosus und der in ihm g legenen Karotis nach Frakturen der Schädelbasis*. Die Verletzung der Karotis in dem Sinus, die au von vorn her durch die Fissura orbitalis superior hindurch möglich ist, kann zur Bildung eines *Aneurysm arterio-venosum* und zu einer sich daran anschließenden Stauung in der V. ophthalmica superior führe Indem sich die Pulsationen der Karotis so auf die Venenstauung in der Augenhöhle fortpflanzen und d Bulbus nach vorn drängen, kommt es zu dem Symptom des *pulsierenden Exophthalmus*. Die Verbindu von Sinus cavernosus mit Sinus transversus durch den Sinus petrosus superior erklärt den gelegentlich b obachteten *Übergang der Sinusthrombose des Sinus transversus auf den Sinus cavernosus*. Andrerse kann von vorn her eine Thrombose der V. ophthalmica superior sich nach hinten auf den Sinus cav nosus ausdehnen.

Bei *Freilegung des Ganglion (Gasseri) am Lebenden* zur Exstirpation bei sehr hartnäckigen Trig minusneuralgien von der Schläfengegend aus unter vorsichtigem Aufwärtsdrängen des Schläfenlappens d Großhirns ist außer der A. meningea media (Unterbindung) vor allem der Sinus cavernosus mit d Carotis interna gefährdet. Die Exstirpation des Ganglions führt neben der Beeinflussung der Sensibilität, d der kleinere motorische, dem Ganglion dicht angelagerte Teil des Nerven zugleich entfernt wird, zu ei seitiger Kaumuskellähmung; auch sind Hirndruckerscheinungen nach der Operation nicht selten. Leicht zugänglich als das ganze Ganglion ist der Stamm des Trigeminus kurz vor dem Eintritt in das Ganglio

Aus dem Verlauf der Hirnnerven in und auf der Basis folgt ohne weiteres, daß bei Fraktur oder Karies der Basis dieser oder jener Nerv in Mitleidenschaft gezogen werden kann und daß aus d Störungen, welche in dem Gebiet bestimmter Nerven zur Beobachtung kommen, Rückschlüsse auf d Sitz der Erkrankung gewonnen werden können. Hier kommen besonders in Betracht: Störungen im G biet des *N. facialis* (Gesichtsmuskellähmung) und *N. acusticus* bei Frakturen oder Karies des Felse beins; ferner des *N. abducens, N. oculomotorius, N. trochlearis. N. trigeminus* und *N. opticus* bei Ve letzungen im Bereiche des Sinus cavernosus. Außer Lähmungen der Augenmuskeln kommt klinisch d Anästhesie der Kornea als Symptom einer Schädigung des N. ophthalmicus in Betracht. Für d Lösung der Aufgabe, den Sitz einer Schädigung des N. opticus festzustellen, ist es wesentlich zu wisse daß die ungekreuzten Fasern die temporale Seite, die gekreuzten die nasale Seite der Netzhaut versorge Schädigung der gekreuzten Bahnen, die zur bitemporalen Hemianopsie führt, ist das wesentlichste Sym tom für Hypophysentumoren. Aus dem sub- und intraduralen Verlauf der Nerven ergibt sich auc daß an der Hirnbasis gelegene Tumoren, indem sie die Nerven komprimieren oder an die Schäde basis andrücken, zu *verschiedenen, manchmal hochgradigen Druckerscheinungen* in dem Gebiete d betreffenden Nerven führen müssen. So werden Störungen im Bereich des Geruchs- und Gesichtssinn

Digitized by Google

ıter Umständen auf Tumoren im Bereich der vorderen *Schädelgrube,* Druckerscheinungen im Gebiet :s Ganglion semilunare (Gasseri) und Augenmuskelstörungen auf Sitz in der *mittleren* Schädelgrube hließen lassen. Findet Kompression des Stammes des Trigeminus vor dem Eintritt in die Dura und ne solche des VI. bis XII. Hirnnerven an der Basis statt, so erlaubt dies ebenso, wie Symptome im :reich der Brücke und des Kleinhirns, einen Schluß auf Sitz der Erkrankung in der *hinteren* hädelgrube. Da die Teilung des fünften Hirnnerven in seine drei Äste noch *innerhalb* der Schädelhle liegt, können die Äste *einzeln* bei Erkrankungen an der Innenfläche der Basis Störungen unter:gen.

Hinsichtlich der Arachnoidealzotten ist auf die erst in neuerer Zeit bekannt gewordenen sogenannten „physiologischen Hirnhernien" hinzuweisen, die in vielen Fällen *normale* Sektionsbefunde darellen. Es handelt sich um kleine Flöckchen von Hirnmasse, die nach der Herausnahme des Gehirns der *mittleren Schädelgrube* (nur da!) in Grübchen der Schädelbasis stecken bleiben. Sie stecken wöhnlich in einem Überzug der Arachnoides, während, im Gegensatz zu pathologischen Hirnhernien, : *Pia mater,* über dem Flöckchen fehlt. Sie bildet einen Ring, durch den die Gehirnmasse (normale :hirnmasse) hindurchtritt. Oft stehen diese physiologischen Hernien neben Pacchionischen Granulaɔnen, oft ist auch eine Pacchionische Granulation in ihrem basalen Teil von Hirnsubstanz erfüllt. Die :deutung und Entstehung dieser Gebilde ist noch dunkel.

VI. Topographie des Gehirns.

1. Eingliederung in den Schädelraum.

Durch das *Tentorium cerebelli* (s. Fig. 45, 66, 117, 130a) wird der von dem Hirnteil des hädels umschlossene Raum in zwei, *nur an der Incisura tentorii miteinander zusammen:ngende Räume getrennt:* der größere vordere entspricht an der Basis der vorderen und ittleren Schädelgrube und nimmt das Großhirn auf, der kleine hintere enthält das Kleinrn, die Brücke und das verlängerte Mark und umfaßt das Gebiet der hinteren Schädelube. An einem durch den Hinterkopf — nach hinten von der Incisura tentorii — gehrten Frontalschnitt (s. Fig. 67) entsteht das eigenartige Bild von *vier scheinbar nicht iteinander zusammenhängenden Räumen,* indem die Groß- und Kleinhirnsichel mit dem leinhirnzelt eine kreuzförmige Scheidewand bilden, die die Hemisphären des Groß- und leinhirns gegenseitig abgrenzt. Man mache sich die Richtung eines solchen Durchschnittes ıter Betrachtung anderer Bilder (Fig. 66) klar.

In der *vorderen Schädelgrube* (Fig. 68) liegt der *Frontallappen* des *Großhirns;* hier :ben auf der dünnen Pars orbitalis des Stirnbeins die Gyri und Sulci orbitales den Grund r die starke Ausbildung der Juga cerebralia und der Impressiones digitatae. Medialwärts ht auf der Lamina cribrosa der *Bulbus olfactorius,* der hier die Fila olfactoria in die asenhöhle sendet.

Die *mittlere Schädelgrube* nimmt den *Schläfenlappen* auf. Sein hinterer und lateraler eil tritt in wichtige Lagebeziehung zu dem Dach des Mittelohrs (Tegmen tympani). Hier der mittleren Schädelgrube ist vorn medial die wichtige Stelle, wo das große *Ganglion 'milunare* mit seinen drei Hauptästen gefunden wird (s. S. 45). Der hintere Rand des einen Keilbeinflügels entspricht der zwischen Stirn- und Schläfenlappen gelegenen tiefen *ossa cerebri lateralis* (Sylvii). In dem schmalen medianen Teil der mittleren Schädelrube liegt vorn das *Chiasma nervorum opticorum,* das die Nn. optici entsendet. Weiter inten bettet sich die *Hypophysis cerebri* in die Fossa hypophyseos der Sella turcica ein.

In die Incisura tentorii fällt der sogenannte *Isthmus cerebri,* der ventral durch die irnstiele, dorsal durch die Corpora quadrigemina gebildet wird. Auf dem Tentorium egen die *Okzipitallappen* des Großhirns; die untere Fläche des Tentorium deckt die

Digitized by Google

Fig. 68. Gehirnbasis mit den 12 Hirnnerven und Hirnarterien in dem horizontal durchsägten Schädel gelegen.

obere des *Kleinhirns*, dessen Hemisphären die tiefsten Teile der *hinteren Schädelgrube*, di Fossae occipitales, in geschützter Lage ausfüllen. Auf dem Klivus liegt die *Brücke* der art, daß ihr vorderer Rand *fast* die Höhe des Dorsum sellae turcicae erreicht und sie selbs ungefähr die beiden oberen Drittel des Klivus in Anspruch nimmt; auf dem unteren Klivus drittel bis zum Foramen occipitale magnum ruht der vordere Teil der *Medulla oblongata* die sich nach abwärts bis zum oberen Rand des hinteren Atlasbogens erstreckt. Der Me

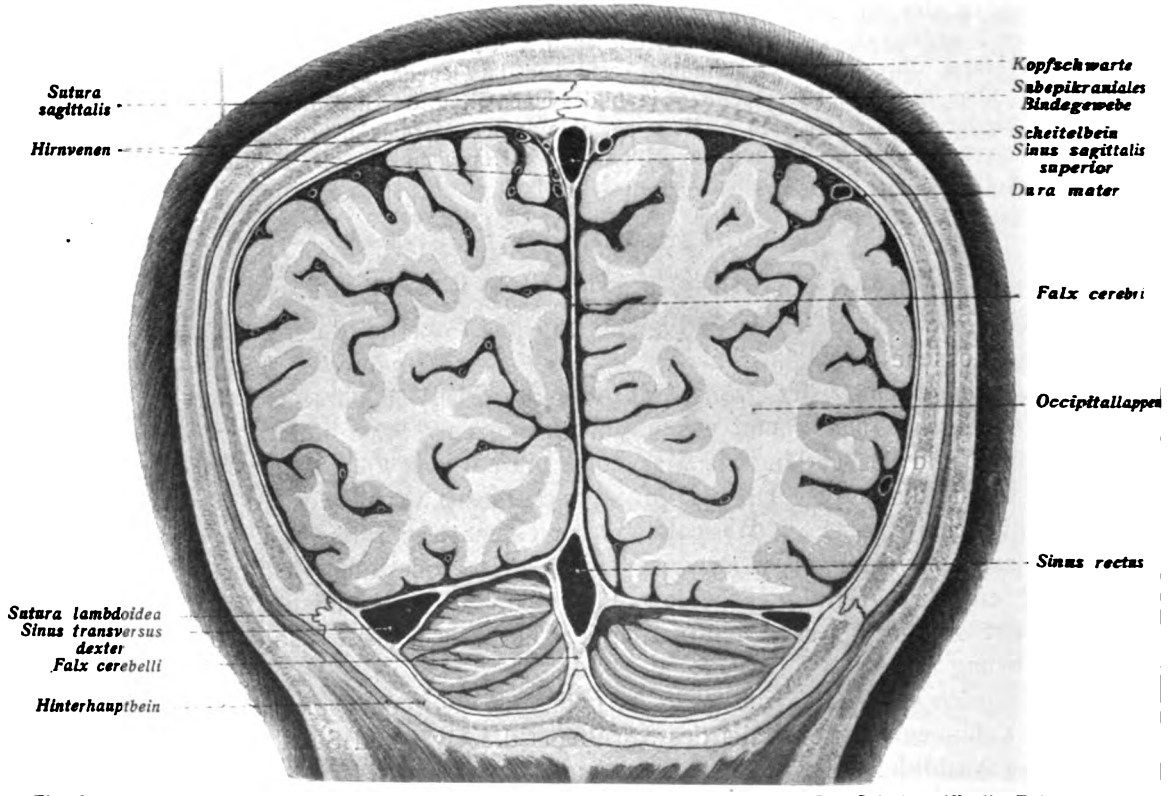

Fig. 67. Frontalschnitt durch den Hinterkopf (Gefrierschnitt). Ansicht von vorn. Der Schnitt trifft die Falx cerebri, Falx cerebelli und Tentorium cerebelli derart, daß sich vier scheinbar getrennte Räume in der Schädelhöhle finden, in denen die beiden Großhirn- und die beiden Kleinhirnhemisphären sichtbar sind.

dianschnitt (s. Fig. 129) lehrt die *fast vertikale Stellung* der Brücke und der Medulla oblongata. Auch beachte man, daß das Großhirn äußeren Verletzungen viel mehr ausgesetzt ist, als das geschützter liegende Kleinhirn.

2. Kraniozerebrale Topographie.

Die untere Grenze des Gehirns, auf die Außenwand des Schädels projiziert, liegt in einer Linie, die durch die Margines supraorbitales und die Protuberantia occipitalis externa (Inion) verläuft. Nur der Schläfenlappen liegt unterhalb dieser Linie.

Das Gehirn ist im Schädel *schwebend* aufgehängt, und zwar schwebend im Liquor des Arachnoidalraumes. Schwebend wird es erhalten durch die Bälkchen, die sich zwischen

Digitized by Google

Fig. 68.

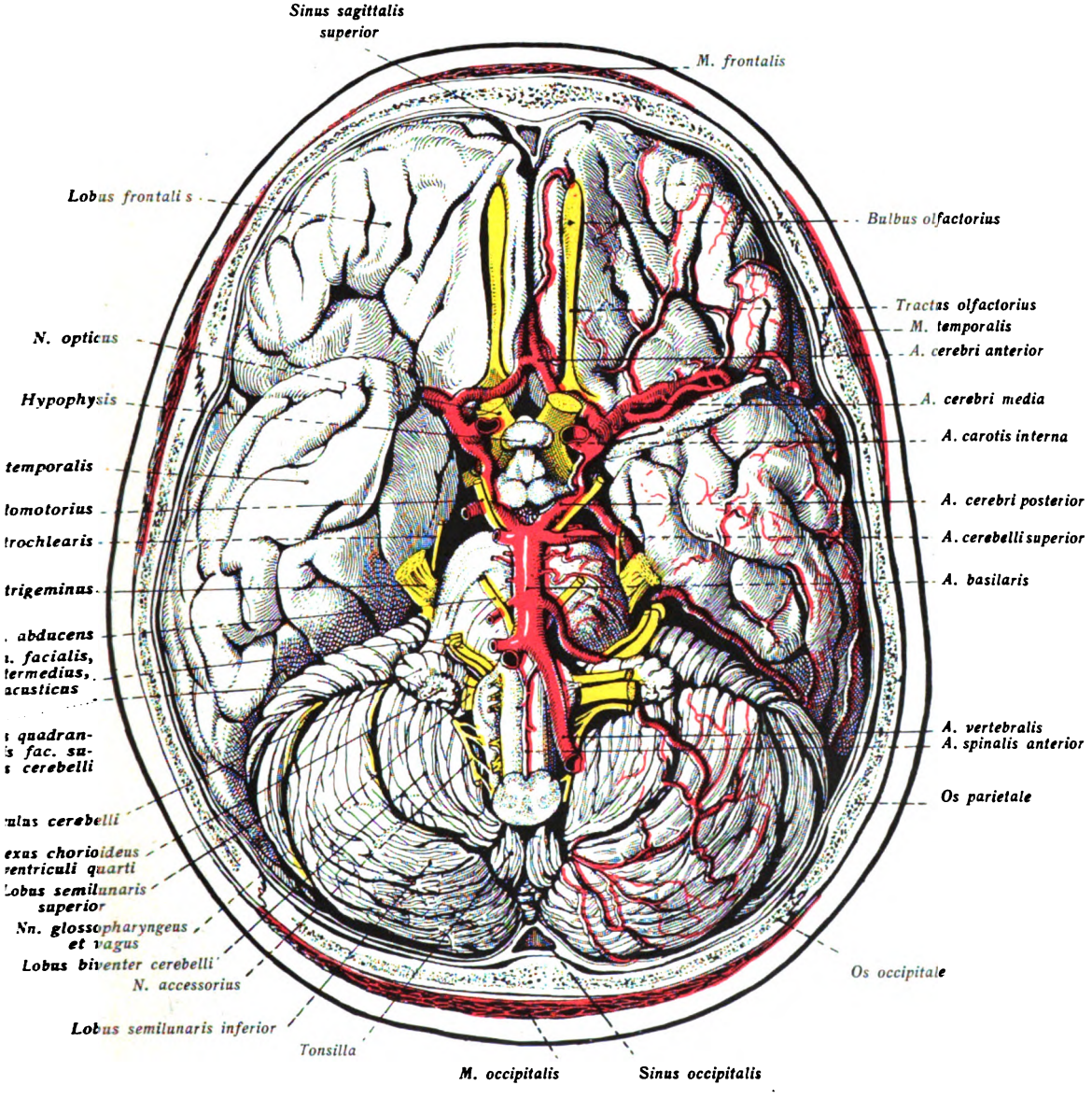

Digitized by Google

Fig. 69.

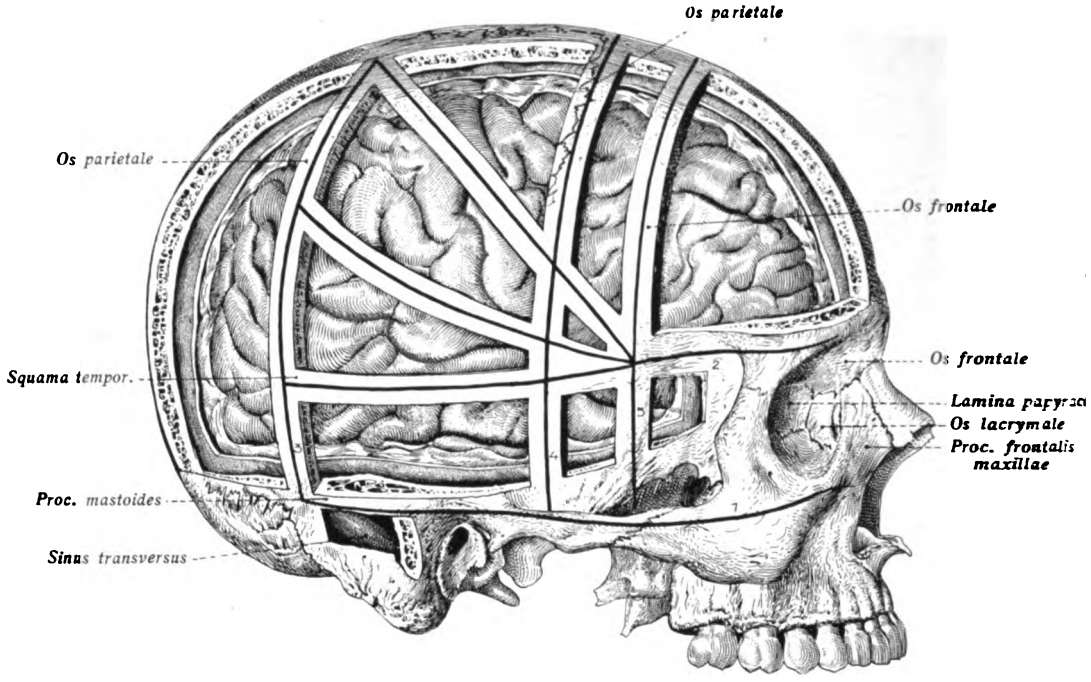

Fig. 70.

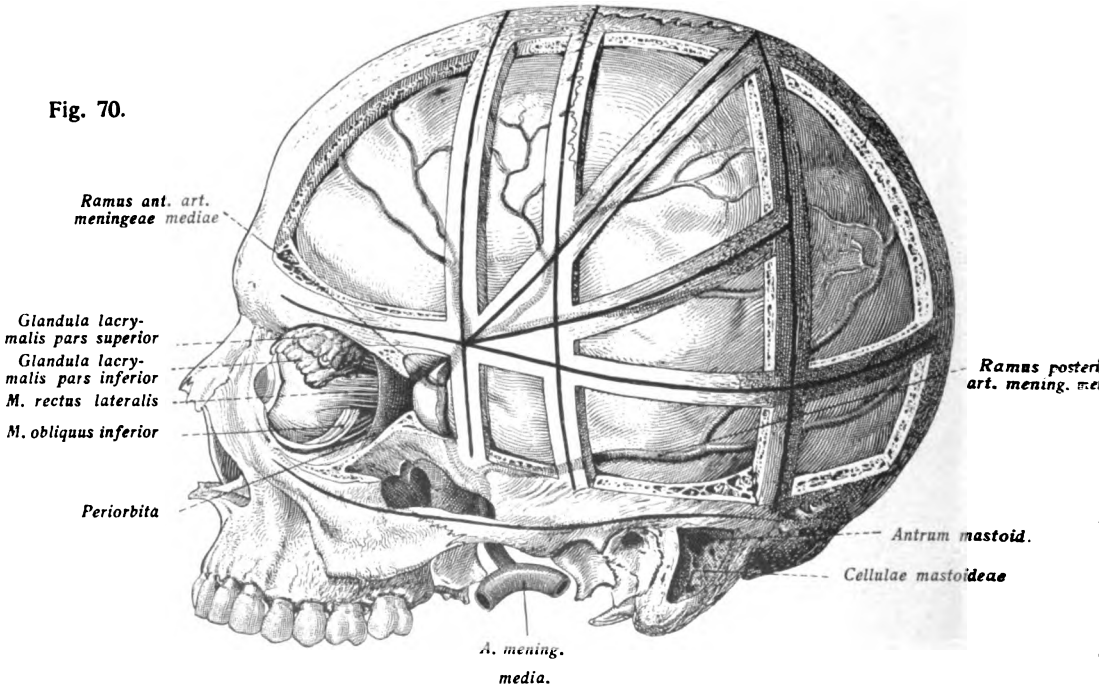

Digitized by Google

Fig. 69 u. 70. Schädel (konserviert durch Einspritzung starker Formollösung in die A. femoralis) mit herausgelten Spangen, die den Krönleinschen Linien entsprechen. Ansicht von links zeigt bei erhaltener Dura mater die Ausng des Gehirns, Situs des Bulbus oculi mit Periorbita und Tränendrüsen, Antrum mastoideum, Zellen des Warzenzes und den Verlauf der A. meningea media, Ansicht von rechts die Lage des Gehirns.

hnoides und Pia ausspannen. Nur an der oberen Fläche zieht die Arachnoides glatt die Furchen und Windungen hinweg; an den Seiten und der Basis senkt sie sich ein Weniges in die Furchen ein, wiederholt also bei praller Füllung des geschlosn Subduralraumes vergröbert das Windungsrelief. Auch die Oberfläche der Arachnoides hrt die Innenfläche des Schädels nicht, ist vielmehr durch die Dura mater und den luralraum davon getrennt. Die an der Oberfläche des Gehirns verlaufenden Arterien

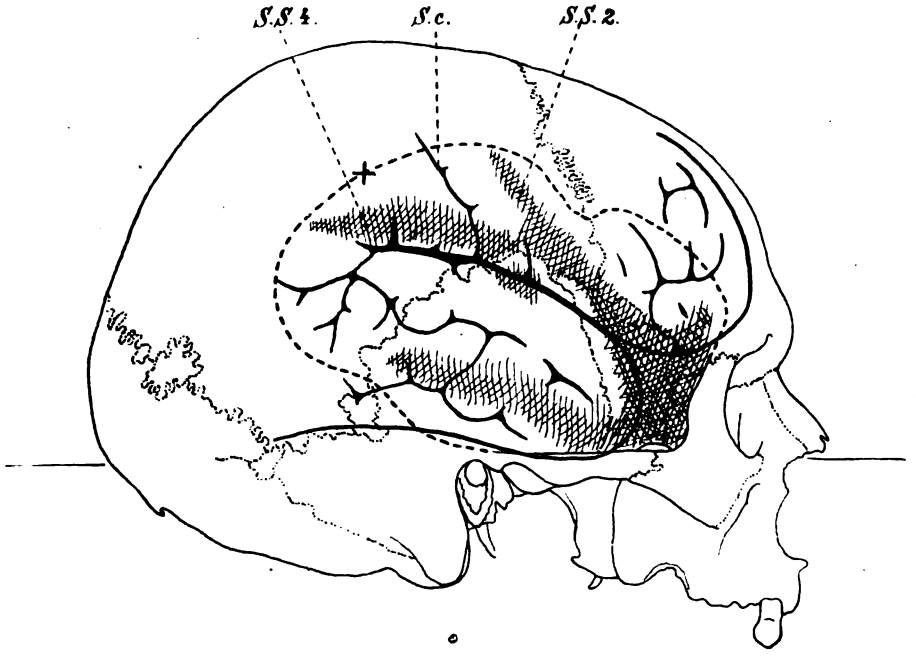

Fig. 71. Kraniozerebrale Topographie nach Fr. W. Müller (Archiv f. Anat. u. Physiol. 1908). Der Schädel ist auf die Ohr-Augenhorizontale orientiert. Die Grenzen der Schädelknochen sind punktiert. Durch + bezeichnet ist die Stelle des Tuber parietale. Schraffiert ist die im Text erwähnte Grube im Bereich des großen Keilbeinflügels, unten eine nach hinten ziehende Furche, die im Allgemeinen der 1. Schläfenfurche des Gehirns entspricht. Die mit SS_2 und SS_4 bezeichneten, schraffierten Flächen stellen zwei Grenzfälle von Einsenkungen des Schädeldaches dar, also variable Mulden am Schädeldach, in die die Grube ausläuft. Es kann also die Mulde entweder steil (SS_2) oder gebogen (SS_4) verlaufen. Nur im letzteren, sehr seltenen Falle, würde sie sich mit dem Ramus posterior der Fossa Sylvii decken. Es ist also allein aus dem Windungsrelief der Schläfengegend des Schädels kein Schluß auf die Lage der Fossa Sylvii möglich. Sc. = Sulcus centralis. Für dessen Projektion gilt natürlich das Gleiche.

also vor Kompressionen geschützt, wenn sich das Gehirn unter dem Einfluß der Pulse gegen die Schädelwand bewegt. Diese Pulsation findet ihren Ausgleich in der hnoidealflüssigkeit, die nach dem Rückenmark hin ausweichen kann. Die Juga cerea und Impressiones digitatae sind nicht unmittelbare „Abdrücke" des Gehirnreliefs, vielmehr Produkte der unter gleichmäßigem Druck rhythmisch die Schädelwand treffen- Arachnoides. Durch diese Juga und Impressionen werden innerhalb der einzelnen

Digitized by Google

Schädelgruben, in denen die Hauptlappen fixiert sind (s. oben), die einzelnen Bezirke d Arachnoides und mit ihr des Gehirns wiederum für sich festgelegt. Verschiebungen d Arachnoides gegen die Dura selbst werden dadurch verhindert *(Fr. W. Müller)*.

Eine Übereinstimmung des Windungsreliefs des Gehirns mit äußerlich am Schä abtastbaren Furchen und Wölbungen besteht demnach als Regel *nicht* (Fig. 71). Wo aber gibt es einige wenige tastbare Unebenheiten, die im Groben Beziehungen zum G hirn besitzen, obwohl auch sie nicht bei allen Menschen gleich gut ausgebildet sind. B Kindern und Frauen sind sie oft leichter nachweisbar als bei Männern, wo die ebenfa

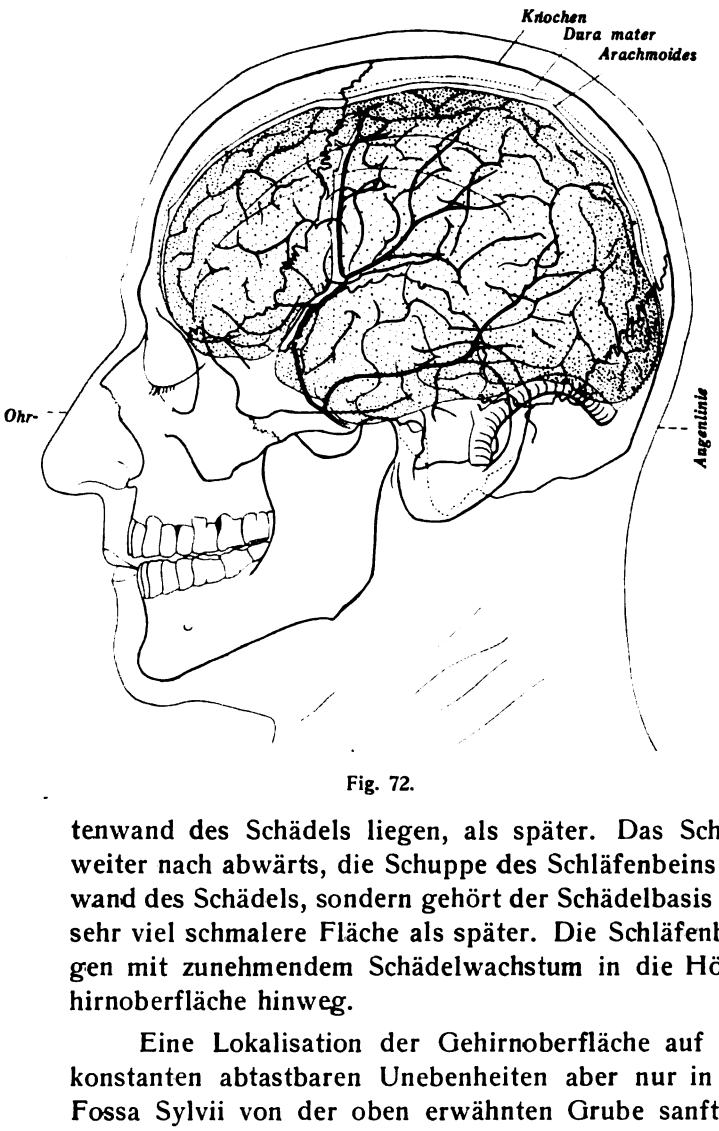

Fig. 72.

als Vorsprünge abtastbaren Vorsprün des M. temporalis das Gehirnrelief v decken. Im Bereich des großen Keilbei flügels, nahe dem Scheitelbein ist ko stant eine Grube abtastbar (Fig. 71), über sich im Bereich des Stirnbeins u unter sich, also im Bereich der Schup des Schläfenbeins und Scheitelbeins ei wulstige Hervorragung abgrenzt. D Grube entspricht der Stelle der Fos Sylvii, die breit zwischen Stirn- u Schläfenlappen liegt (Trunc. foss. S. 5 Der obere Wulst entspricht dem Gyr frontalis III, der untere Wulst dem Gyr temporalis I und II. Letzterer kann b manchen Menschen auch gesondert starker Wulst durch den M. tempora hindurchgetastet werden. Konstant auch die Lage des Tuber parietale üb dem Gyrus supramarginalis. Dies Punkt ist zugleich der einzige, der bere beim Kinde diese Lage besitzt, währe im übrigen beim Kinde ganz andere Te des Gehirns unter den Knochen der S tenwand des Schädels liegen, als später. Das Scheitelbein reicht beim Kinde relativ v weiter nach abwärts, die Schuppe des Schläfenbeins ist niedrig und liegt nicht in der Seit wand des Schädels, sondern gehört der Schädelbasis an; der M. temporalis bedeckt daher ei sehr viel schmalere Fläche als später. Die Schläfenbeinschuppe und der M. temporalis st gen mit zunehmendem Schädelwachstum in die Höhe und schieben sich dabei über die G hirnoberfläche hinweg.

Eine Lokalisation der Gehirnoberfläche auf der Schädelwand ist durch die wenig konstanten abtastbaren Unebenheiten aber nur in großen Zügen möglich. So verläuft Fossa Sylvii von der oben erwähnten Grube sanft nach rückwärts gebogen bis unterh des Tuber parietale. Die mehr oder weniger abgerundete Spitze des Schläfenlappens (P lus temporalis) liegt hinter der oben erwähnten Grube im großen Keilbeinflügel. Eini Anhaltspunkte gewähren dann weiterhin folgende Beziehungen. Es liegt

Digitized by Google

. Die Teilung der Fossa Sylvii in einen Ramus anterior und posterior . . . 4,0—4,5 cm über der Mitte des Jochbogens.
. Das untere Ende des Sulcus centralis etwa 5 cm senkrecht über dem Kiefergelenk.
. Der Gyrus frontalis I und II . . . unter dem Tuber frontale.
. Die Fissura parieto-occipitalis . . . 6 cm oberhalb der Protuberantia occipitalis externa (mit dem Zirkel gemessen).

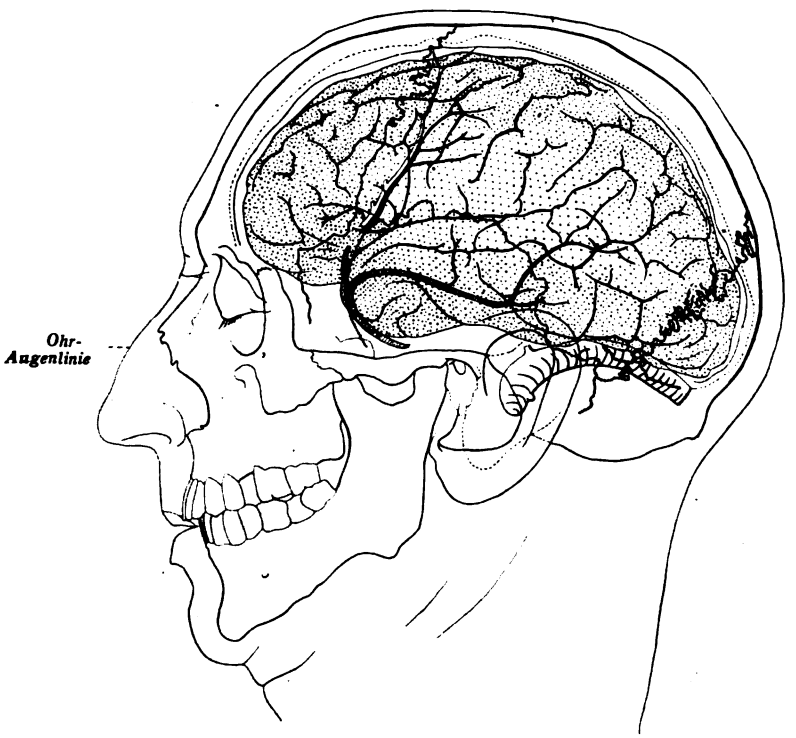

Fig. 73.

Fig. 72, 73. Frontopetaler Typus der Gehirnlage bei kurzem Schädel (Fig. 71) und occipitopetaler Typus bei langem Schädel (Fig. 72). Nach Froriep. Man studiere diese Bilder im Einzelnen durch, indem man die Lage identischer Bezirke (Zentralfurche, Fossa Sylvii usw.) und die Lage der gleichen Gefäße (A. meningea, Sinus transversus) zum Skelett prüft.

Diese Angaben *(Froriep)* haben indes nur relativen Wert und bedürfen in jedem le der *Korrektur nach den Verhältnissen der Schädelform.* Bei langen Schädeln mit rk nach hinten vortretendem Hinterhaupt liegt das Gehirn mehr nach hinten und ab- rts gesenkt (occipitopetaler Typus, s. Fig. 73), während bei kurzen Schädeln, wenig h hinten vortretendem Hinterhaupt und nach aufwärts schauender Protuberantia occipi- s externa das ganze Gehirn (Fig. 72) nach vorn verschoben liegt (frontopetaler Typus). ter „langen" und „kurzen" Schädeln ist hier nur die *absolute Länge* verstanden, wäh- d der Längen-Breitenindex, d. h. ob Lang- oder Kurzschädel, keinen Einfluß besitzt.

Digitized by Google

Wichtig ist dagegen das Maß, das die Entfernung der Protuberantia occipitalis exte vom äußeren Gehörgang angibt. Die Unterschiede in der Lage des Gehirns können in äußersten Fällen, wie die Figuren zeigen, beträchtlich sein. Sie kommen am besten zum A druck in dem Verlauf der unteren Grenze. Diese verläuft im ersten Grenzfall, wie ihn Figur 72 dartut (frontopetaler Typus) so, daß sie mit der horizontalen einen nach ten offenen Winkel von 10° bildet, im zweiten, wie ihn die Figur 73 zeigt (occip petaler Typus), mit der gleichen Linie einen nach vorn offenen Winkel von 15°. Lage der Gehirne in den beiden Schädeln zeigt im ersten Falle die höchste E bung unter dem Tuber parietale mit steilem Abfall nach hinten, im anderen Falle liegt unter der Koronarnaht und senkt sich in sanftem Bogen nach hinten. Die Zentralfu steigt im ersten Falle steil empor, im anderen Falle geht sie schräg nach hinten. Grenzfälle differieren hier um einen Winkel von 11°.

Anwendung.

Für das praktische Bedürfnis werden all diese Bestimmungen am besten durch das Krönlein Schema zusammengefaßt (s. oben und Fig. 69). Verbindet man den Schnittpunkt der Linien 2 u mit dem Punkt, wo die Linie 3 den Scheitel schneidet, so erhält man Zentralfurche. Halbiert man spitzen Winkel, den diese Linie mit der Linie 2 bildet, so erhält man die Verlaufsrichtung der F Sylvii. Der von den Linien 1, 2, 3 und 5 eingeschlossene rechteckige Bezirk enthält dann den Schl lappen (Abszesse. Eindringen in die mittlere Schädelgrube). Auf diese Weise ist es möglich, sich Eröffnung der Schädelhöhle über die Lage der Hauptgebiete des Gehirns klar zu werden, um je der Indikation die Stelle der Eröffnung zu bestimmen. Die exakte Anlage des Liniensystems wird d besondere Apparate erleichtert.

Das Kleinhirn ist einseitig oder doppelseitig nach Abtragung der Nackenmuskulatur und stimmter Teile der Hinterhauptsschuppe zugänglich. Beim Eingriff am Knochen soll die Lage des S transversus beachtet werden. Um ihn zu schonen, darf man die Höhe des Processus mastoides aufwärts nicht überschreiten (Fig. 78).

Die Lokalisationsverhältnisse der Großhirnrinde sind durch das Studium der Kopfverletzu im Kriege in vieler Hinsicht genauer bekannt geworden, als es bis dahin der Fall gewesen ist (K l e i Die beifolgenden Skizzen geben das klinisch Wichtige wieder (Fig. 74, 75).

Die *Stirnwindungen* enthalten vor allem Apparate, die im Dienste der *Affekte* stehen. Affe Störungen folgen den Verletzungen dieser Zone. Abnorme Haltungen und zwangsmäßige Ausdru bewegungen sind an Verletzungen oberer oder tieferer Teile des Stirnhirns geknüpft. Die 3. Stirn dung *(Broca)* enthält Apparate zur Regelung des Gebrauches der motorischen Zentren, insbeson solche für die benachbarten Zentren des Gesichts und der Zunge. Diese sind *einseitig links* (bei R sern) ausgebildet.

Die *vordere Zentralwindung* enthält die motorischen Zentren (Ursprünge der Pyramidenba gruppiert nach Gelenkgebieten; es folgen sich vom Scheitel ab nach abwärts Zehen- und Fußgele Knie- und Hüftgelenk; dann Hals und Rumpf, Schulter- und Ellbogengelenk, Handgelenk, ulnare ger. radiale Finger Gesichtsmuskeln, Zunge. Im obersten Teil der Zentralwindung und im Lob paracentralis liegt das Zentrum für die Regelung der Harnentleerung. — Die kinetischen Engramme Handfertigkeiten liegen beiderseits in der vorderen Zentralwindung. Die das Handeln der linken E mität regelnden Anleitungen, die dem rechten Gehirn zufließen, stammen aus dem linken Scheitella oder aus Balkenfasern des linken Scheitellappens oder dem Balken selbst (und umgekehrt).

Am hinteren Rande der *Zentralfurche,* bereits der *hinteren Zentralwindung* angehörig, ist Schm und Temperatursinn lokalisiert, während in der hinteren Zentralwindung, auch noch den Sulcus p centralis überschreitend, Gelenk- und Berührungsempfindlichkeit lokalisiert ist, zu oberst für Fuß Unterschenkel, dann Oberschenkel, dann Rumpf, dann Oberarm, Unterarm, Hand, Daumen, Trigemi Der hintere Teil des Scheitellappens enthält oberhalb des Endes der Fossa Sylvii Apparate, deren A schaltung zu Bewegungslosigkeit oder Bewegungsarmut mit Katalepsie führt.

Digitized by Google

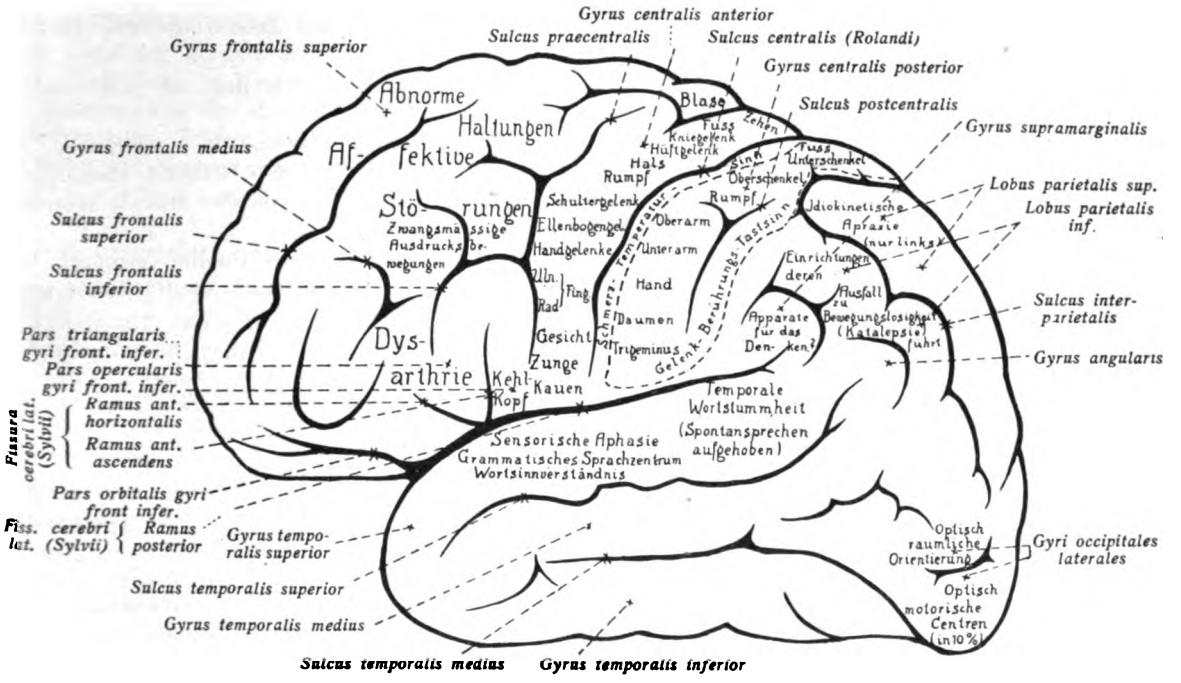

Fig. 74.

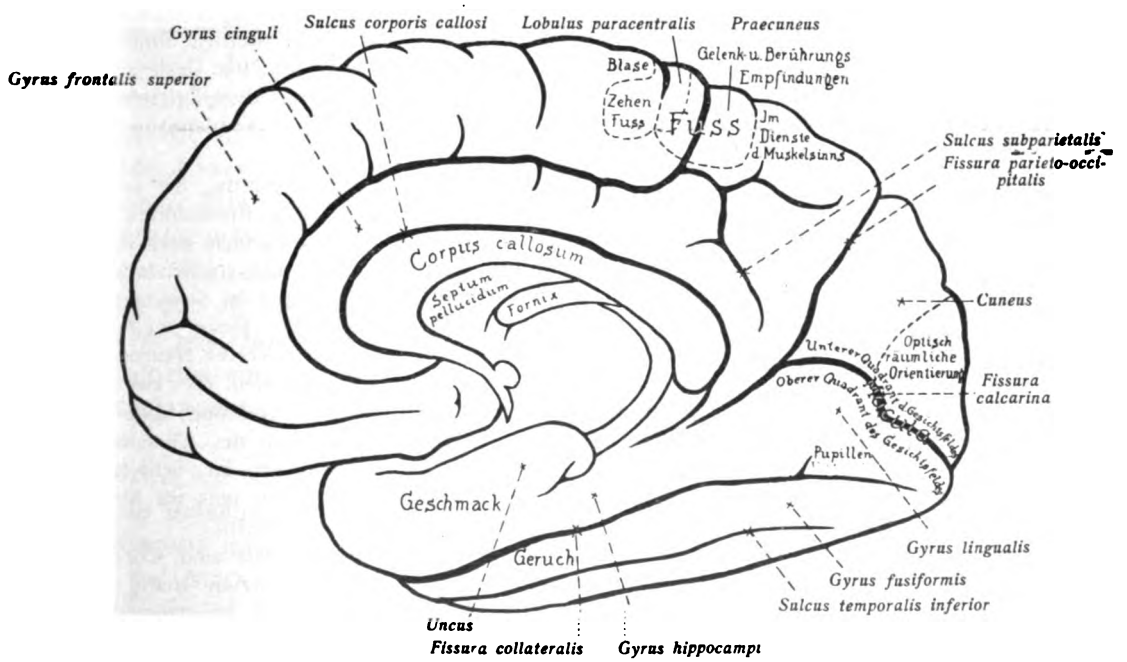

Fig. 75.

Fig. 74, 75. Oberfläche des Großhirns von außen und von medial mit den Rindenbezirken. Unter Benutzung der Umrisse von O. Schultze; eingedruckte Bezirke auf Grund der Darstellung von Kleist: Die Hirnverletzungen in ihrer Bedeutung für die Lokalisation der Hirnfunktionen, Ztschr. für Psychiatrie, Bd. 74. 1918.

Digitized by Google

Im Lobulus parietalis superior und inferior liegt hinter der sensiblen Zone eine Zone für de Muskelsinn. Auch diese scheint nur einseitig links entwickelt zu sein.

Im *Schläfenlappen*, und zwar im Gyrus temporalis superior, mehr vorn, liegt das Zentrum fü das Wortsinnverständnis weiter hinten ein solches für den Sprachimpuls.

Der *Hinterhauptslappen* enthält auf beiden Lippen der Fissura calcarina die Lokalisation de Optikusbahn, und zwar oberhalb der Fissur für die aus der unteren Hälfte der Netzhaut stammende Reize, unterhalb ihrer für die aus der oberen Hälfte des Gesichtsfeldes. Die von der Makula stamme den Reize scheinen in der Tiefe der Fissura calcarina selbst lokalisiert zu sein.

Unterhalb dieses Sehzentrums wird das Zentrum für die Verengerung der Pupille vermutet. Di optisch-räumlichen Erinnerungsbilder werden im Cuneus lokalisiert, können auch in 10 Prozent de Fälle auf die Konvexität des Hinterhauptslappens übergreifen.

Im *Gyrus supramarginalis*, dort wo Scheitel- Schläfen- und Hinterhauptslappen zusammenstoße scheinen Apparate für das Denken vorhanden zu sein. Rechenstörungen sind hier lokalisiert. Für da Rechnen hat die linke Hemisphäre kein Übergewicht. Das höhere (produktive) Rechnen als höhere optische Funktion ist wohl im Hinterhauptslappen lokalisiert.

3. Innere Topographie des Gehirns. (Fig. 79, 80.)

Die für den Klinizisten wichtigsten Verhältnisse deren Kenntnis unerläßlich ist (Lokalisatio des Sitzes von Geschwülsten, Blutungsherden usw.), seien hier kurz zusammengestellt.

1. *Lage der Pyramidenbahn.* Sie sammelt die von den Pyramidenzellen der vorderen Zentra windung ausgehenden Nervenfasern. Die vom oberen und seitlichen Teil der Zentralwindung kom menden Fasern reichen bis ins Rückenmark (kortiko-spinale Bahn), die von den Zentren für Gesicht Zunge usw. kommenden endigen an den Ursprungskernen der motorischen Gehirnnerven (kortiko-bul bäre Bahn). Die kortiko-bulbäre Bahn tritt in der Medulla oblongata auf die kontralaterale Seite über und endet in den motorischen Kernen der Gehirnnerven. (Über die kortiko-bulbäre Fazialisbahn s unten Seite 73.) Die kortiko-spinale Bahn erleidet eine unvollständige Kreuzung (Pyramidenseiten- und Pyramidenvorderstrang). Die gesamte Pyramidenbahn liegt zunächst in der weißen Substanz des Cen trum semiovale und tritt in einige Bündel gesondert. in die *innere Kapsel.* Hier liegt genau im Knie die Bahn des N. hypoglossus dicht davor die des Fazialis. In den vorderen zwei Dritteln des hinteren Schenkels liegt die kortiko-spinale Bahn. Weiter nach abwärts liegt die Pyramidenbahn in der Mitte des Hirnschenkelfußes.

2. *Lage der Schleifenbahn.* Wichtig ist vor allem die sog. *mediale* Schleife. Sie ist das Gegen stück zur Pyramidenbahn, indem sie die mit den hinteren Wurzeln in das Rückenmark eintretenden Reize zum Gehirn leitet. Die langen, aus dem Rückenmark aufsteigenden Bahnen sind solche für Be rührungs- Schmerz-, Temperaturempfindung an Rumpf und Extremitäten und solche für den Muskel sinn der gleichen Gebiete. Erstere (zweites Neuron) kreuzen sich und liegen im Seitenstrang. Sie füh ren die in die graue Substanz des Rückenmarks (erstes Neuron) gelangten Reize weiter nach auf wärts, letztere endigen in den Hinterstrangskernen der Medulla oblongata (erstes Neuron) und laufen (zweites Neuron) sich kreuzend in der Medulla oblongata weiter. Hier treten die zweiten Neuron der sensiblen Hirnnerven hinzu. Das ganze Bündel der zweiten sensiblen Neurone bildet die medial Schleife. Sie liegt im Dach des Hirnschenkels und endet im ventralen Teil des Thalamus. Die von hier ausgehenden Bahnen verbinden den Thalamus mit der Körperfühlsphäre im Scheitellappen und der hinteren Zentralwindung. Diese das dritte Neuron bildenden Bahnen liegen teils im hinteren Dritte des hinteren Schenkels der inneren Kapsel, teils durchsetzen sie den Linsenkern.

Die laterale Schleife, die hauptsächlich zentrale Akustikusbahn ist, tritt zum Corpus geniculatum mediale und hinteren Vierhügel, von wo ein Endneuron zum Gehörzentrum zieht, ebenfalls in hintersten Teil der inneren Kapsel liegend.

3. Bahnen, die das Stirnhirn mit der Brücke verbinden (frontale Brückenbahn), liegen im vor dersten Teil der inneren Kapsel und im medialen Teil des Hirnschenkelfußes. Bahnen, die Scheitel- und Hinterhauptslappen mit der Brücke verbinden, liegen im hinteren Teil der inneren Kapsel und im seit lichen Drittel des Hirnschenkelfußes. Sie sind sensibel und ziehen nach Umschaltungen in der Brück in die kontralaterale Kleinhirnhemisphäre. Im hintersten Teil der inneren Kapsel liegt endlich die von da in den Occipitallappen ausstrahlende *Sehbahn.*

Digitized by Google

Das *Kleinhirn* ist das Tonusorgan des Körpers. Es steht mit allen zentripetalen Bahnen, die uns die Lage des Körpers im Raum orientieren (Muskel-, Gelenk- usw. Empfindungen, N. vestibularis, :nmuskeln usw.) in Verbindung und besitzt zentrifugale, auf die Innervation der Muskeln einwir- e Bahnen. Von den drei Stielen des Kleinhirns führen die Brückenarme und Corpora restiformia zentripetalen Bahnen, während die zentrifugalen durch die Bindearme gehen; weiterhin liegt in r Bahn der Nucleus ruber. Dessen Bahnen, vor allem der Tractus rubro-spinalis, schließen sich an.

4. Gefässe des Gehirns.

Die *arteriellen Zuflußbahnen für das Gehirn* liegen in der A. vertebralis und der)tis interna und bilden an der Basis des Gehirns den in der Cisterna basalis der wei- Hirnhaut gelegenen typischen *Circulus arteriosus (Willisi)* (s. Fig. 68).

Die *A. vertebralis* tritt, bald nach ihrem Ursprung aus der A. subclavia (s. Fig. 164, 179, 183), in das For. transversarium des Querfortsatzes des 6. Halswirbels, durch- die Querfortsätze aller nach oben sich anschließenden Halswirbel, verläuft in dem us art. vert. des Atlas medianwärts (Fig. 92, 93), durchbohrt die Membrana atlantooccipi- posterior, dann die Dura, gelangt vor die Medulla oblongata und vereinigt sich an n vorderem Rande mit der gleichnamigen Arterie der anderen Seite zu der *A. basi-*. Diese liegt in dem Sulcus basilaris des Pons und teilt sich an dem vorderen Rande Brücke in ihre Endäste, die beiden Artt. cerebri posteriores.

Die *A. carotis interna* (s. Fig. 94, 162, 174), in der Höhe des oberen Schildknorpel- es aus der Teilung der Carotis communis hervorgegangen, läuft, ohne Äste abzu- n, neben der lateralen Wand des Pharynx zur Schädelbasis, von der Carotis externa h die Mm. styloglossus und stylopharyngeus getrennt. Ihr Verlauf durch die Schädel- ist bereits oben beschrieben worden (Seite 45).

Nach Durchtritt durch die Dura gelangt die Carotis interna in den Winkel zwischen us und Tractus opticus an die Basis des Gehirns (s. Fig. 68). Hier teilt sie sich in Hauptsätze, die A. cerebri anterior und die A. cerebri media.

Die von der *A. vertebralis* (A. basilaris) zum Gehirn verlaufenden Hauptäste sind:

1. *A. cerebelli inferior posterior*, aus der A. vertebralis zur unteren Kleinhirnfläche.
2. *A. cerebelli inferior anterior* aus der A. basilaris zur unteren Kleinhirnfläche.
3. *A. cerebelli superior;* entsteht aus der A. basilaris am vorderen Brückenrand und stelt sich an der oberen Kleinhirnfläche.
4. *A. cerebri posterior*, der paarige Endast der A. basilaris, von der vorigen durch N. oculomotorius am Ursprung getrennt, zum Hinterhauptlappen und dem größten des Schläfenlappens. Mit der A. carotis interna ist sie durch die *A. communicans po- or* verbunden.
5. *A. auditiva interna* aus der A. basilaris, die durch den Meatus auditorius internus as innere Ohr gelangt.

Von der Carotis interna verlaufen zum Gehirn:

1. *A. cerebri anterior;* sie läuft dorsal vom N. opticus, diesen kreuzend, medial- s und nach vorn zu der gleichnamigen Arterie der anderen Seite, mit der sie sich durch *A. communicans anterior* verbindet; sie umzieht dann das Genu corporis callosi und äuft auf dem Balken, diesen versorgend, nach hinten und verästelt sich an der media- Hemisphärenfläche.
2. Die *A. cerebri media;* dringt in die Fossa cerebri lateralis (Sylvii) ein und tritt tirn-, Scheitel- und Schläfenlappen sowie zur Insel.

Digitized by Google

Fig. 78. Kleinhirn von hinten her durch Abtragung des Hinterhauptbeins freigelegt; Sinus transversus, du pia mater.

Fig. 79. Schema der Pyramiden- und Schleifenbahn unter Zugrundelegung des Schemas von Hermann n ringen Modifikationen. (Aus dem Lehrbuch der Topographischen Anatomie von Frz. Hermann.)

Fig. 80. Schema der Schleifenbahn nach Hermann.

3. *A. chorioidea;* läuft längs des Tractus opticus nach hinten zum unteren Horn Seitenventrikels, um in den Plexus chorioides lateralis einzutreten.

4. *A. communicans posterior* s. oben.

Die *Venen* des Gehirns, deren Übergang in die Sinus oben besprochen wurde, laufen nicht in Begleitung der Arterien, sondern *unabhängig* von ihnen. Dies Verh ist in der Entwicklungsgeschichte der Sinus begründet (s. oben S. 22). Teils ziehe aufwärts zum Sinus sagittalis superior, teils zu dem Sinus der Basis. Aus dem In tritt nach hinten in den Sinus rectus die V. cerebri magna (Galeni), die aus dem sammenfluß der in die Tela chorioides des 3. Ventrikels eingeschlossenen Vena choric und der V. terminalis entsteht.

Anwendung.

Die aus der A. cerebri stammenden, zur Hirnrinde gehenden Äste treten nicht in nennens Anastomose und sind als *Endarterien* aufzufassen. Hieraus folgt, daß bei Verschluß eines Aste B. durch Embolie) das von dem Ast versorgte Rindengebiet außer Ernährung gesetzt wird. St gen in dem innervierten Teile sind die Folge.

Der Circulus arteriosus Willisii, der ja entwicklungsgeschichtlichen Vorgängen sein Dasein dankt (S. 21, 109), reicht als Mittel zur Ausgleichung von Druckschwankungen nur bei jugendl Personen hin. Nicht aber genügt er, um die schweren Folgen aufzuhalten, die sich an einseitige terbindung der A. carotis interna älterer Leute angeschlossen haben, so daß in der Praxis vor di Eingriff gewarnt wird. Dagegen ist einseitige Unterbindung der A. vertebralis statthaft.

VII. Gehörorgan.

An den knorpeligen Gehörgang grenzt *vorn* die Gl. parotis mit ihrem als Pro sus retromandibularis bezeichneten Teil. Die *vordere* und untere Wand des knöche Ganges ist von der dünnen Platte der Pars tympanica (Os tympanicum) des Schlä beins gebildet. Sie ist gleichsam die Scheidewand zwischen dem Kiefergelenk und äußeren Gehörgang (s. Fig. 83), gemeinsam mit der vorderen Wand des knorpeligen

K Knorpel.
i. S. = incisura Santorini.
m. t. Trommelfell.
a + *b* = knorpliger,
c = knöchener Gehörgang.

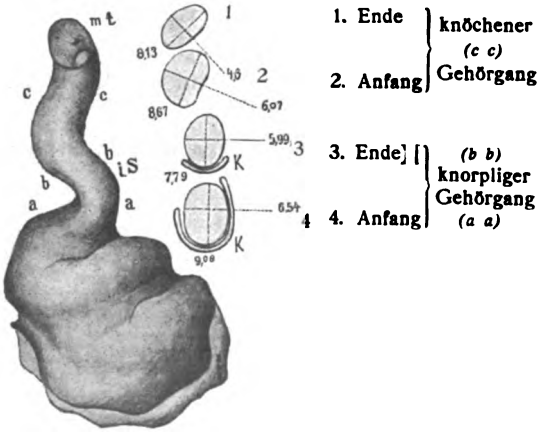

Fig. 76. Metallausguß des äußeren rechten Ohres von oben und Fig. 77 Querschnitte des äußeren Gehörganges (letztere mit Maßangaben des großen und kleinen Durchmessers nach Bezold). Der Ausguß in der Stellung gezeichnet, als ob er aus dem rechten Ohre herausgezogen wäre. (Nach Brühl).

Fig. 76.77.

hörganges. Von dieser L beziehung überzeugt man leicht, indem man den klei Finger in den Gehörgang führt und gleichzeitig K bewegungen ausführt. M fühlt dann durch den kn peligen Gehörgang hindu deutlich die Bewegungen Unterkiefers im Gelenk. *obere* Wand trennt den G von der mittleren Schä grube und ist von spong ser Knochensubstanz gebil

Digitized by Google

Fig. 78.

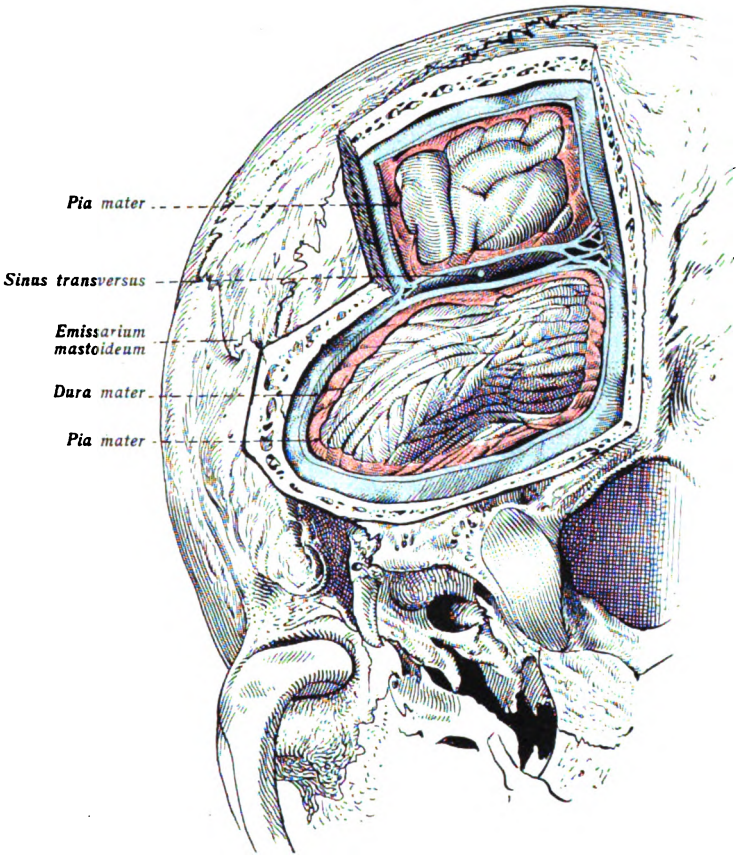

Fig. 79. 80.

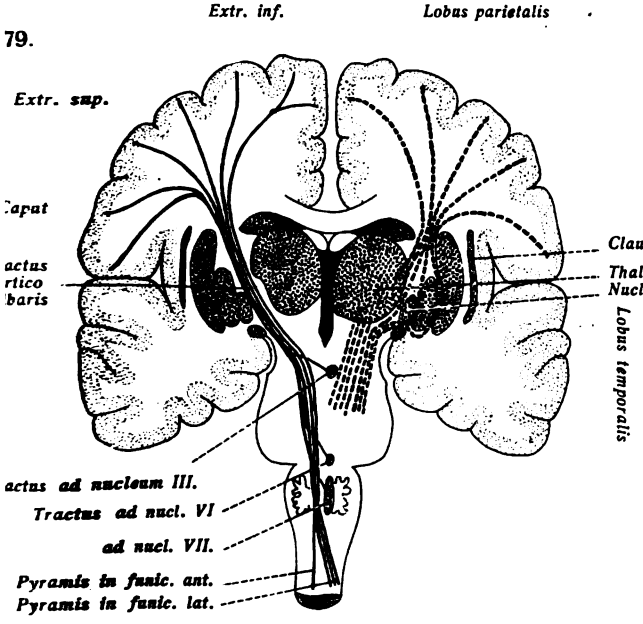

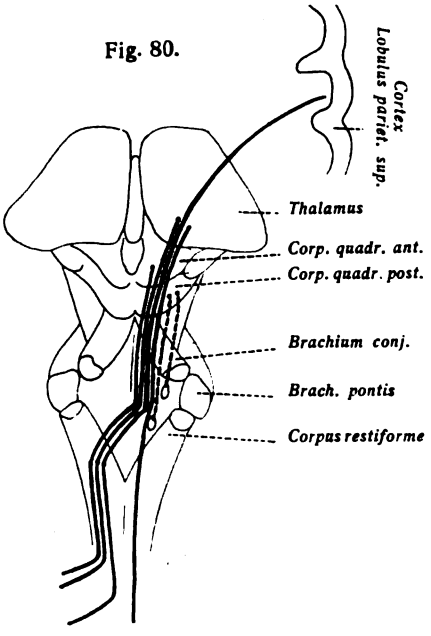

Digitized by Google

Fig. 81.

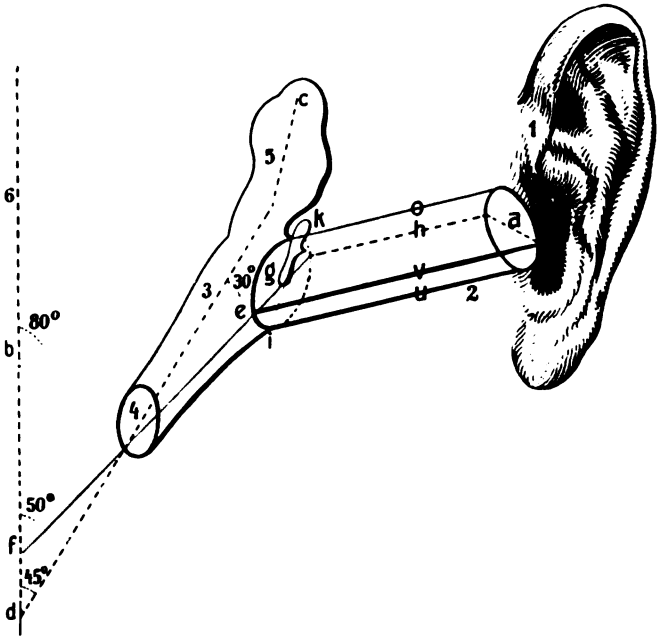

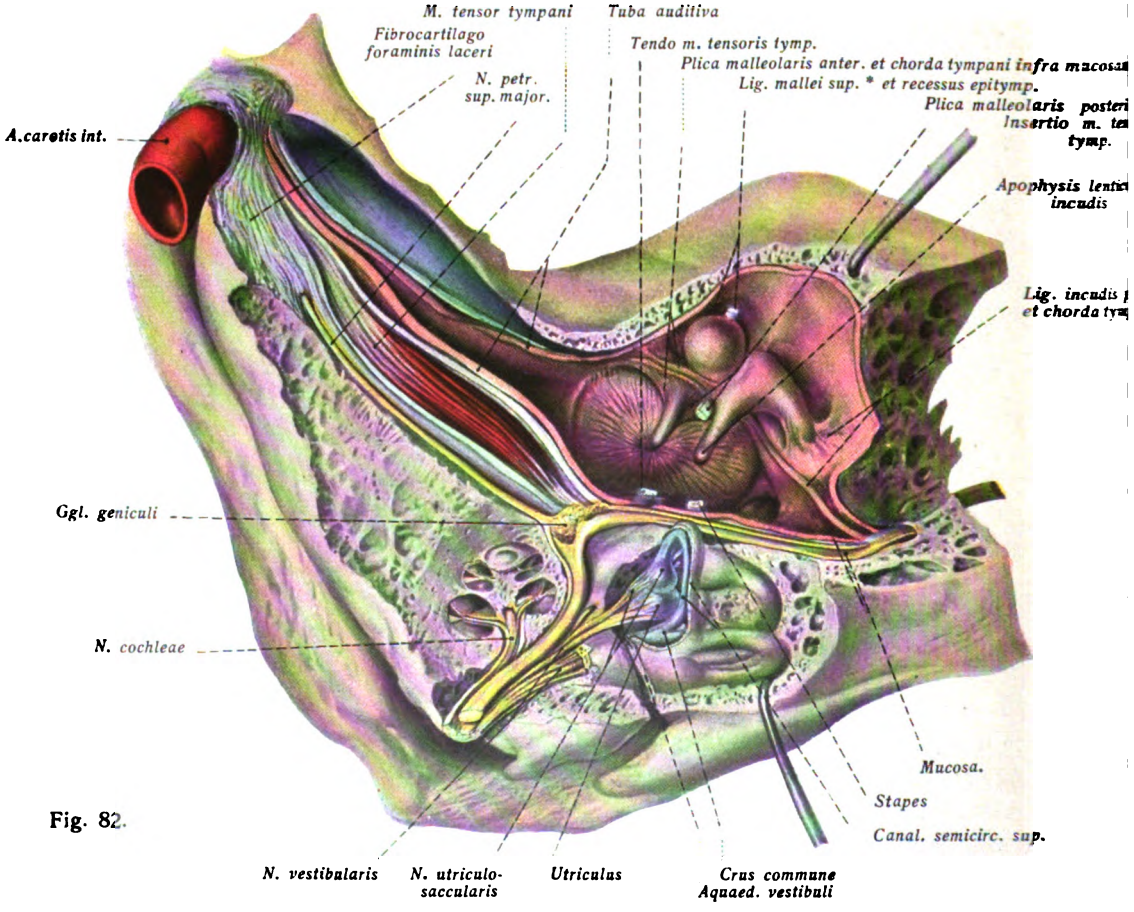

Fig. 82.

Digitized by Google

Fig. 81. Schematische Übersicht über die Lage des Gehörorgans im Schädel: Linkes Gehörorgan von vorne gesehen (nach Brühl). 1. Ohrmuschel, 2. Gehörgang, 3. Paukenhöhle, 4. Tuba Eustachii, 5. Antrum, 6. Medianebene, o obere, untere, v vordere, h hintere Gehörgangswand, a b Gehörgangsachse, c d Antrum—Pauken—Tubenachse, e f Durchmesser der nach vorn verlängerten Trommelfellebene, g Schnittpunkt der Gehörgangachse mit dem Trommelfell, k i vertikale Trommelfellachse. (Nach Brühl.)

∢ g e f b = Deklination des Trommelfells (50°),
∢ a g k = Inklination des Trommelfells (45°).

Fig. 82. Situs des Inneren und Mittelohres. Das Präparat war in Formalin gehärtet und ist dann in Salzsäure entkalkt worden. Die Zeichnung gibt die Verhältnisse eines rechten Gehörorganes wieder; die Sehne des M. tensor tympani ist durchgeschnitten, der Stapes vom Incus gelöst. Die vordere Hälfte des weichen Präparates ist nach vorn, die hintere nach hinten heruntergezogen, um die Tuba auditiva zu demonstrieren.

Nicht selten setzen sich die Cellulae mastoideae in die obere Wand fort. Die *hintere Wand* des knöchernen Gehörganges ist sehr verschieden stark; oft ist sie nur eine dünne Knochenlasse, so daß die Zellen des Warzenfortsatzes dicht angrenzen (s. Fig. 83, 86).

Die Abbildung 76/77 zeigt die Krümmungen des rechten äußeren Gehörganges, von denen die mit a und b bezeichneten dem knorpeligen, die mit c bezeichnete dem knöchernen Gehörgang angehören. Um beide Teile des Gehörganges in eine Ebene zu bringen, muß man demnach die Ohrmuschel nach hinten und oben ziehen.

Das *Trommelfell*, das die innere Wand des Gehörganges und zugleich die äußere Wand der Paukenhöhle bildet, liegt im Kopf so, daß 1. beide Trommelfellebenen sich vorn in einem Winkel von 50° schneiden (Deklination s. Fig. 81, Winkel zwischen hinterer Linie und gestrichelter Medianlinie)

und 2. sich beide Trommelfellebenen *unten* in einem Winkel von 45° schneiden (Inklination; s. Fig. 81 Winkel zwischen gelber und blauer Linie). In den Umfang des Trommelfelles ragen die schlanken Teile der Gehörknöchelchen hinein (Hammergriff, der mit der Mitte des Trommelfells verwachsen ist, *Umbo*, Processus brevis und langer Amboßfortsatz), während die Hauptteile der beiden Knöchelchen und das Hammer-Amboß-Gelenk oberhalb des Trommelfells liegen. Die Unterscheidung des linken und rechten Trommelfells ergibt sich aus der Lage des *Hammergriffs* (Stria malleolaris). Am rechten Trommelfell liegt er rechts oben, am linken links oben.

Die Ausdehnung des *Mittelohres* (Paukenhöhle, *Cavum tympani*) *in querer Richtung ist sehr gering*, so daß die laterale Wand der Paukenhöhle, d. h. das Trommelfell, von der medialen Wand an der engsten Stelle nur ungefähr 2 Millimeter entfernt ist. Nach aufwärts treten die Wände weiter auseinander.

An der Paukenhöhle haben wir *sechs Wände* zu unterscheiden, die als äußere und innere, vordere, untere, hintere und obere bezeichnet werden können. Ganz exakt ist das nicht, da auch die innere Wand der Paukenhöhle sowie das Trommelfell Inklination und Deklination besitzt. Die „äußere" Wand sieht also eigentlich schräg nach vorn und unten und so weiter.

Die seitliche Wand bildet das Trommelfell; die *mediale* Wand wird von der knöchernen Umwandung des Labyrinths gebildet (Promontorium mit Fenestra vestibuli, in der die Fußplatte des Steigbügels beweglich angeheftet ist, und Fenestra cochleae, einer membranös verschlossenen Öffnung in der Wand der Scala tympani). Der vorderen Wand liegt das Knie des Canalis caroticus nahe. Die Arterie liegt im Canalis caroticus des Felsenbeins (s. S. 45) und ist im Bereich der *rot* (Fig. 88) dargestellten Gegend nur durch eine dünne Knochenlamelle von der Paukenhöhle getrennt. Die vordere Wand ist

Digitized by Google

an der medialen Seite unvollständig, da hier die *Tuba auditiva* in die Paukenhöhle einmündet. Die *untere* Wand wird von der Unterfläche der Felsenbeinpyramide gebildet besonders von dem Teil dieser Fläche, der sich der *Bulbus* der V. jugularis anlegt. Dicht auswärts von dieser mündet der Aquaeductus cochleae aus.

Nicht selten ist die an der unteren Fläche des Felsenbeins gelegene *Fossa jugularis* welche den oberen Bulbus der V. jugularis aufnimmt, so stark ausgebildet, daß dadurch die mediale und die untere Wand der Paukenhöhle bedeutend verdünnt und durchscheinend, gelegentlich sogar durchbrochen werden. Diese Stelle war in dem Präparat der Fig. 86 stark ausgebildet. Sie ist *blau* hervorgehoben.

Die *hintere* Wand der Paukenhöhle bildet die Verbindung zu den lufthaltigen Räumen des Warzenfortsatzes, deren niemals fehlender das *Antrum mastoideum* ist (Fig. 70). Die *obere* Wand endlich ist das sehr dünne, in der mittleren Schädelgrube gelegene Dach

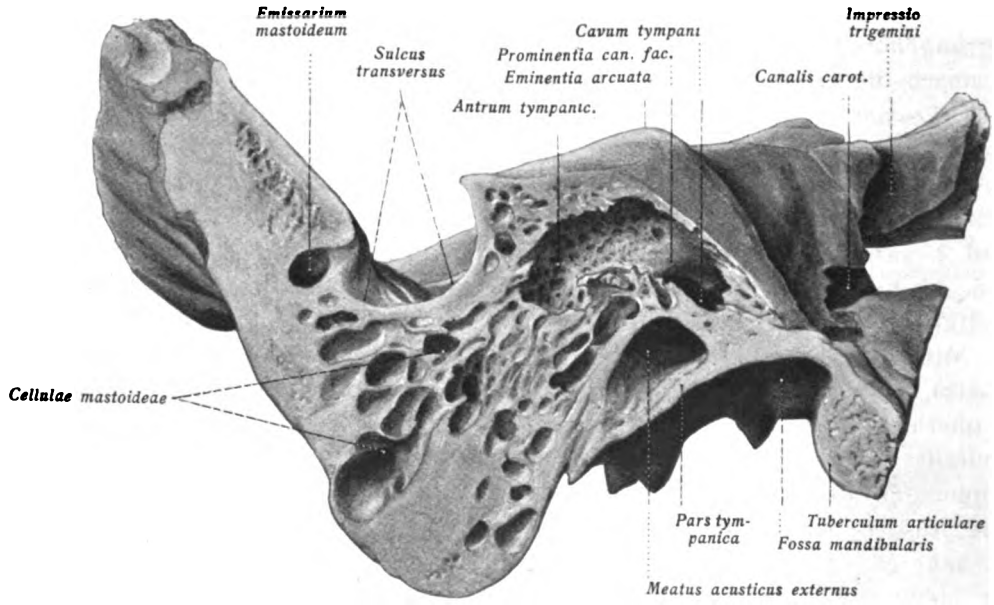

Fig. 83. Sagittalschnitt durch den Warzenfortsatz, äußeren Gehörgang und die Fossa mandibularis.

des obersten, als Kuppelraum (Recessus epitympanicus) bezeichneten Teiles der Paukenhöhle, das *Tegmen tympani*. Es deckt auch noch einen Teil des *Antrum mastoideum*. In der Platte des Tegmen tympani finden sich gelegentlich kleine Lücken. Dann grenzt die Schleimhaut der Paukenhöhle unmittelbar an die Dura mater.

Die *Cellulae* mastoideae sind lufthaltige Räume, die sich an das *Antrum mastoideum* anschließen. Beim Neugeborenen ist nur das *Antrum* vorhanden; es *kann* zeitlebens einziger Hohlraum bleiben. Meist entstehen (bis zum Ende des dritten Lebensjahres) daraus die Zellen des Warzenfortsatzes, die sich nach *hinten* (bis zum Sulcus sigmoides) und ins Hinterhauptsbein erstrecken, nach abwärts bis in die Spitze des Warzenfortsatzes, nach oben und vorn bis in den Proc. zygomaticus. Die *Tube* und das *Antrum* liegen in einer graden, die Paukenhöhle durchsetzenden Linie (vgl. Fig. 85), die schräg gegen die Schädelbasis abfällt.

Digitized by Google

Die Figur 83 macht eine praktisch wichtige Lagebeziehung des Warzenfortsatzes im Durchschnitt deutlich. Man sieht die nahe Lagebeziehung des (den venösen Sinus transversus aufnehmenden) Sulcus transversus zu den Cellulae mastoideae. Deutlicher noch ergibt sich diese Lagebeziehung aus den Fig. 87—89. Sie sind nach Präparaten gezeichnet, in denen die äußere Wand des Warzenfortsatzes und ein Teil seiner Zellen bis auf *die Außenwand des Sulcus transversus* fortgenommen sind. Der Verlauf dieses Sulcus ist durch die Einzeichnung des (natürlich an der Innenfläche des Präparates) verlaufenden Sinus transversus (sigmoides) in blauer Farbe hervorgehoben. Der Sinus und der Sulcus transversus kann so weit in den Processus mastoides vorspringen, *daß er seine Außenwand fast berührt* und nur durch eine dünne Knochenschicht nach außen gedeckt wird. Die Lagebeziehung des Sinus transversus zum Proc. mastoides ist zunächst insofern wechselnd, als der Sinus an der Innenfläche des Processus sehr verschieden weit herunter reicht (vgl. Fig. 48 und 49). Ferner fällt auch der Sinus bald mehr in den Bereich des Processus, bald

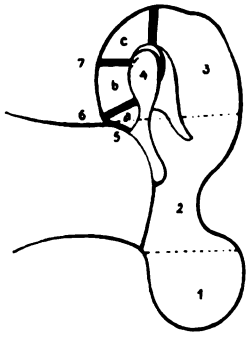

Fig. 84 (nach Brühl).

1. Hypotympanum; 2. Mesotympanum; 3. Epitympanum (innere Abt.); 4. Hammer und Amboß; 5. membr. Shrapnelli; 6. lig. mal. lat.; 7. laterale Hammer-Amboßfalte; 8. lig. mal. sup.; a Prussakscher Raum; b untere, c obere Hammer-Amboßbucht (äußere Abt. des Epitympanum).

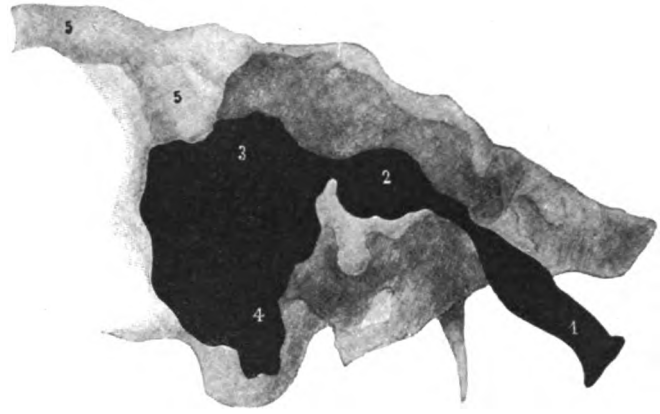

Fig. 85. Radiogramm eines Gehörorganpräparates, bei dem Quecksilber durch die Tuba Eust. in die Mittelohrräume gegossen wurde (nach Brühl).

1. Tuba Eustachii (durch Quecksilber im knorpligen Teil ausgedehnt); 2. cavum tympani; 3. antrum mastoïdeum; 4. cellulae mastoïdeae; 5. sinus transversus.

ist er mehr nach hinten gelagert und dadurch von dem äußeren Gehörgang entfernter (vgl. Fig. 87, 89).

Die *Gehörknöchelchen* liegen zum größten Teil in der oberen Ausbuchtung der Paukenhöhle (Recessus epitympanicus (vgl. Fig. 82 und 84). Sie liegen ganz von der Paukenhöhlenschleimhaut umhüllt (ähnlich, wie die Baucheingeweide vom Bauchfell). Zwischen Hammergriff und langem Ambosfortsatz verläuft die Chorda tympani (vgl. oben S. 19).

In der hinteren Wand der Paukenhöhle liegt der Teil des Fazialiskanals, der unmittelbar hinter dem *Knie* gelegen die Verbindung mit dem abwärtssteigenden Teil des Kanals herstellt, dicht dahinter und oberhalb der durch den *seitlichen Bogengang* gebildete Wulst, beides praktisch äußerst wichtige Stellen. Die Figur 86 zeigt den erwähnten Teil des Fazialiskanals.

Er springt in der gelb gehaltenen Gegend oberhalb der zum Vestibulum labyrinthi führenden Fenestra ovalis mehr oder weniger in die Paukenhöhle vor. Die Wand des

Digitized by Google

Fig. 86. Schläfenbein mit freigelegter Paukenhöhle, Antrum tympanicum und Cellulae mastoideae. Man sieht die Lagebeziehung des N. facialis, der V. jugularis und der A. carotis interna zur Wand der Paukenhöhle. Die betreffenden Stellen sind gelb, blau und rot hervorgehoben.

Fig. 87. Schläfenbein mit aufgemeißeltem Processus mastoides und Eintragung der Lagebeziehung des Sinus transversus (blau konturiert) zum Processus mastoides.

Kanales ist hier dünn, oft durchscheinend, gelegentlich sogar perforiert, so daß der Nerv dann *nur von der Schleimhaut* der Paukenhöhle bedeckt ist. Die Lage des horizontalen Bogenganges ist aus der Fig. 88 ersichtlich, wo der Bogengang aufgemeißelt und grün dargestellt ist.

Vom *Labyrinth (inneren Ohr)* ist für uns nur die allgemeine Lage von Belang. Man kann sich hier leicht folgendermaßen orientieren. Verlängert man am knöchernen Schädel die Achse des schräg nach außen ins Felsenbein eintretenden inneren Gehörganges, so erhält man den Verlauf des Fazialiskanals bis zum *Knie*. Aus der hier gelegenen Öffnung (Hiatus canalis facialis) tritt der N. petrosus superficialis major heraus. *Außen* vom Fazialiskanal liegen die Bogengänge und das Vestibulum, *innen* vom Fazialiskanal liegt der Hauptteil der Schnecke. Vom Bogengangsystem sieht man deutlich stets die Kuppe des *vorderen* Bogenganges. Topographisch und praktisch wichtig ist eine kleine Delle unter dieser Kuppe, die der Rest des bei Kindern vorhandenen, später ganz von schwammiger Knochensubstanz ausgefüllten Loches unter dem Bogengang ist (Recessus subarcuatus). Der hintere Bogengang ist dann leicht zu konstruieren; er liegt parallel der hinteren Fläche des Felsenbeins.

Um die Lage der *Schnecke* zu bestimmen, unterrichte man sich über die Lage des von den Nervenöffnungen durchbohrten Bodens des inneren Gehörganges. Diese Bodenplatte stellt die Basis der Schnecke dar; auf ihr steht der Modiolus der Schnecke annähernd senkrecht.

In dem Winkel zwischen Schnecke und Bogengängen liegt das Tegmen tympani.

Die *Tube* ist in ganzer Ausdehnung in Fig. 82 sichtbar. Wichtig ist, daß die knöcherne Tube nicht am Boden, sondern an der Decke der vorderen Wand in die Paukenhöhle eintritt (Fig. 85), so daß ihre Mündung für den Abfluß von flüssigem *Inhalt* der Paukenhöhle unzweckmäßig liegt. Auch die Tube hat eine Inklination und Deklination, die in ihren Winkeln zur Medianebene und Horizontalebene annähernd denen des Trommelfells entsprechen. Die Verbindung der knöchernen mit der knorpeligen Tube ist, wie man an jedem Präparat mit der Metallsonde feststellen kann, die engste Stelle des Kanales, denn die Sonde findet hier einen Widerstand. Der Beginn der knorpeligen Tube liegt unterhalb des das Foramen lacerum erfüllenden faserknorpeligen Gewebes; sie tritt hier in Beziehung zu den Gaumenmuskeln (Fig. 139) und senkt sich, um unter allmählicher Verbreiterung die seitliche Wand des Nasenrachenraums zu durchsetzen.

Anwendung.

Äußeres Ohr. Die Lagebeziehung des knorpeligen Gehörganges zur Glandula parotis macht es verständlich, daß *Schwellungen und Tumoren der Drüse zu Verengerungen des Ganges und Beeinträchtigung des Gehörs* führen können. Von dem Kiefergelenk können Erkrankungen auf den Gehörgang übergehen. Auch *bricht gelegentlich das Os tympanicum* und dringt in den Gehörgang ein, wenn bei *Sturz* auf das Kinn das Köpfchen des Unterkiefers nach hinten ausweicht. Infolge der Lagebeziehungen zwischen der hinteren und auch gelegentlich der oberen Wand des Ganges zu den Celullae mastoideae kann bei Eiteransammlungen in diesen (nach Mittelohrentzündung) *der Eiter in den Gehörgang durchbrechen.*

Die oben erwähnte Möglichkeit, den äußeren Gehörgang zu strecken, spielt bei der Einführung des Ohrenspekulums eine Rolle. — Das *Caerumen* ist eine Mischung des flüssigen, pigmentierten Se-

Digitized by Google

Fig. 86.

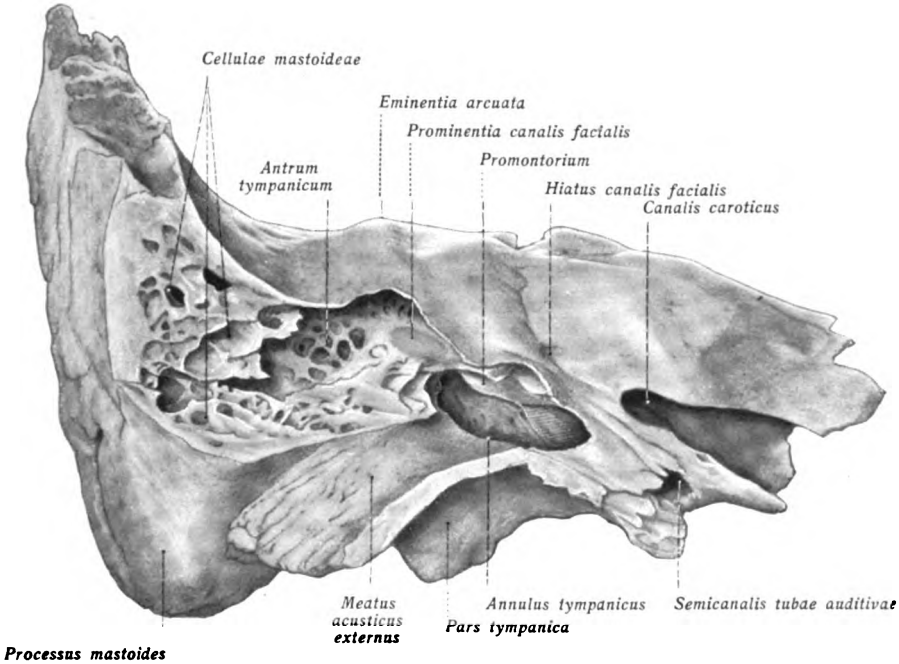

Fig. 87.

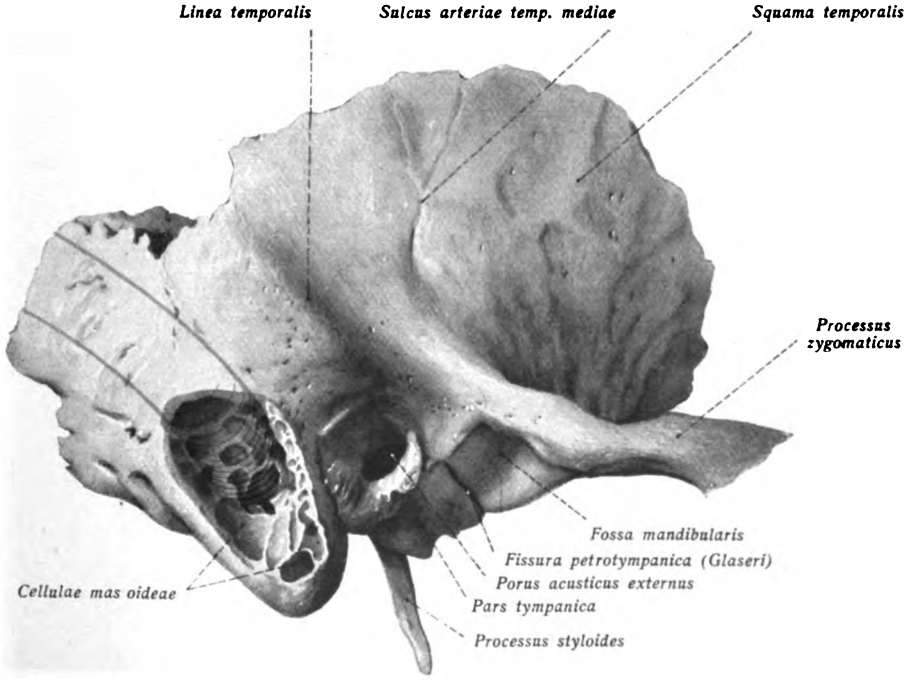

Digitized by Google

Fig. 88.

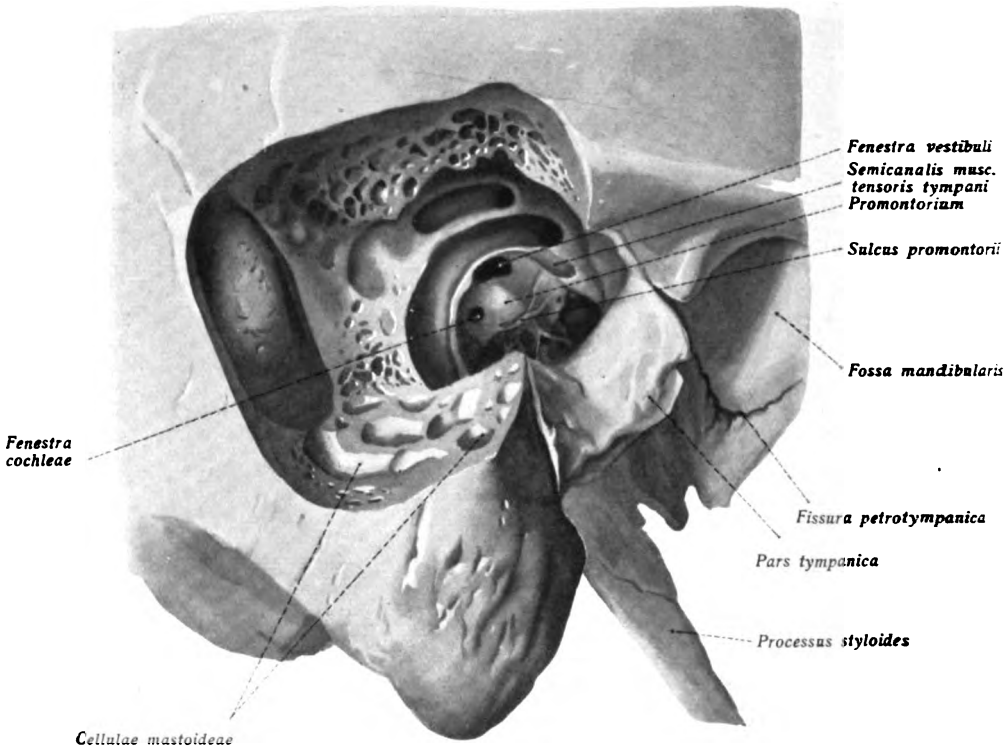

Fig. 89.

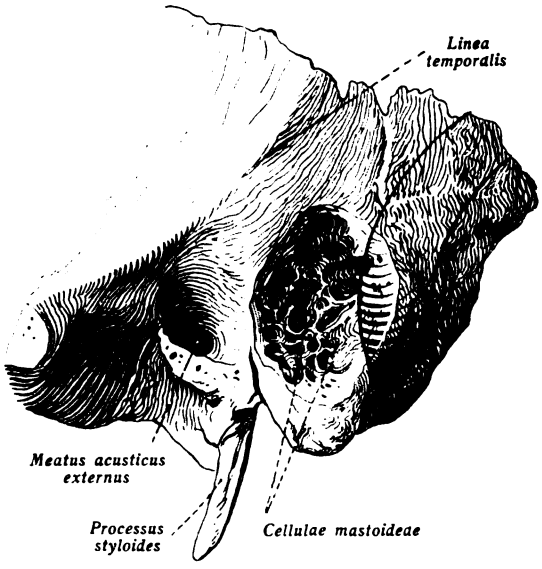

Digitized by Google

Fig. 88. Cellulae mastoideae, Antrum mastoideum und Cavum tympani mit Meatus acusticus externus unter usnahme der Gehörknöchelchen und des Trommelfelles geöffnet. Auch der Canalis facialis (gelb) und darüber der ontale Bogengang (grün) sind aufgemeißelt. Die Anlagerungsfläche des Sinus transversus ist blau, die der Carotis a rot hervorgehoben. Nach einem Berliner Präparat aus der Ohrenklinik von Prof. Kirchner.

Fig. 89. Wie Fig. 87. Der Sinus projiziert sich nach außen, aber mehr auf die hintere Region der Basis des ssus mastoides.

s der Caeruminaldrüsen (Knäueldrüsen der Haut des äußeren Gehör-s) mit dem von Haarbalgdrüsen gelieferten Talg. — Hustenreiz bei hrung des Trommelfells erklärt sich durch die Verästelung des N. auri-is n. vagi, der zum Trommelfell tritt.

Die schiefe Lage des Trommelfells und seine durch den Hammergriff gende Einnabelung hat zur Folge, daß nur ein kleiner Sektor parallel Eingangsebene des Gehörganges steht. Einfallendes Licht kann also von diesem Sektor zurückgeworfen werden (Lichtreflex Fig. 90. Seine nderungen bei Änderung der Lage und der Spannung des Trommelfells!).

Fig. 90. Normales Trommelfell (nach Brühl).
1. kurzer Fortsatz; 2. Hammergriff; 3. Umbo; 4. Reflex; 5. Amboß-Steigbügelgelenk.

Da der Umbo dem Promontorium am nächsten liegt und exzentrisch vorn gerückt ist, so ist der hintere untere Quadrant am weitesten vom o entfernt, ist also als Stelle für die Parazentese am meisten geeignet. Pars flaccida des Trommelfells entsteht dadurch, daß hier der faser-belige Randring, in den das Trommelfell eingefalzt ist, fehlt. Es gibt demnach auch keine Membrana propria des Trommelfells, die Schleim-der Paukenhöhle und das Integument der oberen Wand des Gehör-s liegen hier dicht aneinander. Die verschiedene Spannung der Pars tensa und Pars flaccida führt zur ng der beiden *Grenzfalten* (Fig. 91). Die Pars flaccida ist normal niemals durchbohrt. Sie bildet 84) zusammen mit dem innersten Teil der oberen Wand des knöchernen Gehörgangs die vordere l des Recessus epitympanicus.

Die vier Quadranten des Trommelfells (Fig. 91) gestatten es, wichtige dahinter liegende Teile rer Lage zu bestimmen. Es projizieren sich auf den *vorderen oberen* Quadranten das Ostium tym-um tubae; auf den *vorderen unteren* Quadranten der Canalis caroticus; auf den *hinteren unte-*Quadranten die Fenestra cochleae, auf den *hinteren oberen* Quadranten außer dem langen Am-rtsatz und Steigbügel die Fenestra vestibuli und Chorda tympani.

Die *Lymphbahnen* des äußeren Ohres und des Trommelfelles, sogar auch ein Teil der Lymph-en des Mittelohres, die durch das Trommelfell hindurch mit jenen des Gehörganges kommuni-ı, haben gemeinsame Wege. Unmittelbar *vor* dem äußeren Gehörgang gelegene Drüsen und solche halb der Ohrmuschel nehmen die Lymphe aus den genannten Gebieten auf. Auch können die hknoten auf *und in* der Gl. parotis erreicht werden. Hier liegen also die regionären Schwel-n und Abszesse bei Otitis externa, Furunkeln des äußeren Gehörgangs, Myringitis und Otitis ı. Andere Bahnen, nur vom hinteren Teil der Ohrmuschel ziehen zu Drüsen hinter dem Ohr. ere Etappen, die auch *direkt* erreicht werden können, sind die submaxillaren, oberflächlichen und Zervikaldrüsen.

Mittelohr. Die Dünnheit des Tegmen tympani erklärt die Möglichkeit der Zerstörung des Knochens Mittelohreiterungen und Durchbruch unter die Dura mater oder den *Übergang der Entzündung die Hirnhäute* auf präformierten Bahnen (Gefäßkanälchen). Geht die Eiterung auf das Gehirn so bildet sich der *Schläfenlappenabszeß*, da der Lobus temporalis auf dem Tegmen tym-aufliegt. Der Übergang der Eiterung aus dem Mittelohr auf die Hirnhäute ist dann besonders ermöglicht, wenn infolge kleiner Defekte im Tegmen tympani die Schleimhaut der Paukenhöhle nweise unmittelbar von der Dura überlagert wird (s. o.). Die Karies des Felsenbeins hat ebenso lie Basisfraktur im Bereich des Felsenbeins schon zu starken Blutungen aus der Carotis interna in Mittelohr und von hier durch das Trommelfell oder die Tuba auditiva und den Mund nach außen irt. Durch die Beziehungen zum Bulbus venae jugularis droht die Gefahr einer Sinusthrombose. hinten besteht bei Eiterungen im Mittelohr die Möglichkeit der Fortleitung in die Zellen des enfortsatzes, während nach innen, besonders bei chronischen Mittelohreiterungen die Gefahr der etzung ins Labyrinth zu beachten ist. Der Einbruch ins Labyrinth vollzieht sich in der Mehrzahl

Digitized by Google

der Fälle durch die Fenestra vestibuli oder den hinteren Bogengang (s. o.), seltener durch Fisteln d Promontorium.

Inneres Ohr. Labyrintheiterungen haben auf mehreren Wegen die Möglichkeit, zum Schädelinnen durchzubrechen. Hierbei sind in fast 50 Proz. aller Fälle die Nervenbahnen der Weg der Infekti (zum Porus acusticus internus). In fast einem Drittel der Fälle schreitet die Infektion durch den Aqu ductus vestibuli fort und führt zum Empyem des Saccus endolymphaticus. Daneben kommt der Aqu ductus cochleae, der in den Arachnoidalraum führt und Bogengangsfisteln in Betracht. Alle We haben das Gemeinsame, daß sie in die *hintere Schädelgrube* führen, somit *Kleinhirnabszesse* zur Fo haben können.

Der *Saccus endolymphaticus*, der als lymphdruckregulierendes Organ mit der Endolymphe in V

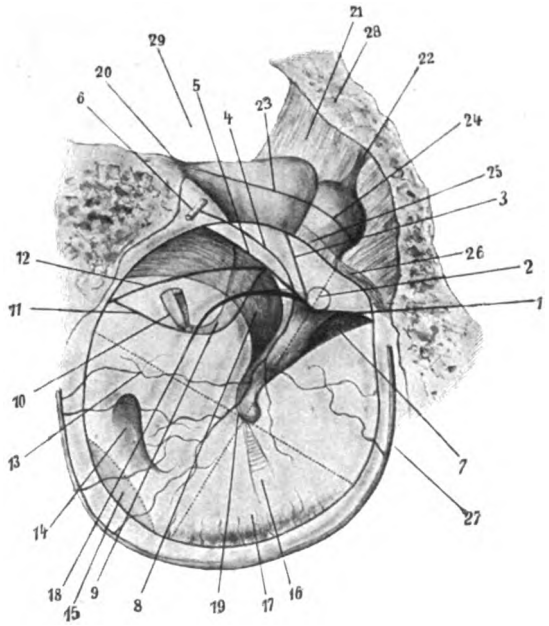

Fig. 91 Das Trommelfell und die Gehörknöchelchen (Schema) (nach Brühl).

1. Vordere Grenzfalte; 2. processus brevis; 3. obere Falte; 4. a. manubrii mallei; 5. hintere Grenzfalte; 6. Ast d. a. auricularis profunda; 7. vordere, 8. hintere Trommelfelltasche; 9. langer Amboßschenkel; 10. Steigbügel; 11. tendo m. stapedii; 12. chorda tympani; 13. Anastomose der a. manubr. mall. mit peripherischem Gefäßkranz; 14. fenestra cochleae; 15. bulla jugularis; 16. Lichtreflex; 17. cellulae tympanicae; 18. hintere Falte; 19. Umbo; 20. lig. incudis posterius; 21. lig. incudis superius; 22. lig. mallei superius; 23. laterale Amboßfalte (Ursprungslinie); 24. laterale Hammerfalte; 25. lig. mallei externum; 26. lig. mallei anterius; 27. peripherer Gefäßkranz; 28. tegmen tympani; 29. limes antri.

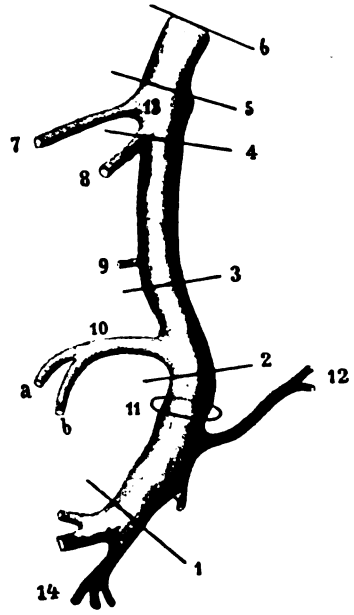

Fig. 91a.

n. facialis von der Schädelbasis bis zum pes anseri (nach Strümpell aus Brühl).

1—6. Grenzen der Verletzungsstellen; 7. n. petr superficialis major; 8. Anastomose mit n. petr superficialis minor; 9. n. stapedius; 10. chorda tymp a) Geschmackfasern, b) Speichelsekretion; 11. fora stylomastoïdeum; 12. n. auricularis posterior; 13. g lion geniculi; 14. pes anserinus.

bindung steht, liegt nach lateral vom inneren Gehörgang, durchschnittlich 3 cm von der Außenflä der Pars mastoidea entfernt. Der Sack liegt zwischen die beiden Blätter der Dura mater eingeschlos ist 1,0 bis $1^1/_2$ cm lang und erstreckt sich von innen oben nach außen und unten, so daß sein Fun in unmittelbare Nähe, ja hie und da in Kontakt mit der Wand des Sinus sigmoides kommt Sin thrombose!).

Die Nervenschädigungen bei Mittelohr- und Labyrintherkrankungen betreffen natürlich den N. fa lis und N. acusticus (cochlearis und vestibularis). Ein Schema des *N. facialis* gibt beistehende Figur 9 Die Symptome der peripherischen Lähmungen gestatten die Bestimmung, an welcher Stelle der

Digitized by Google

cialis geschädigt ist. Lähmungen der Gesichtsmuskulatur: Sitz am Austritt aus dem Foramen stylo-astoideum. — Lähmung der Gesichtsmuskulatur nebst Geschmackstörungen und verminderter Speichel-kretion: Sitz in der Paukenhöhle am unteren Teil des absteigenden Verlaufsstückes (Chorda tympani); e gleichen Symptome nebst Gehörstörungen (Feinhörigkeit): Sitz distal vom Ganglion geniculi (Chorda d N. stapedius). Die gleichen Symptome nebst Gaumenmuskellähmung (Sitz am Ganglion geniculi. iorda, N. stapedius N. petros. sup. major).

Erkrankungen des *N. vestibularis* führen zu Bogengangssymptomen (Nystagmus) und Gleich-wichtsstörungen. Im Kleinhirn kennt man jetzt bereits bestimmte Herdsymptome. Im Wurm liegen e tonischen Zentren für die Rumpfmuskulatur, in den Hemisphären die tonischen Zentren für die eichseitigen Extremitäten. (Lobus semilunaris superior und inferior *Auswärts*tonus und *Abwärts*tonus Lobus biventer *Einwärts*tonus.) Der N. vestibularis zieht mit einem Teil seiner Fasern ungekreuzt m Wurm und den Kernen des Kleinhirns (*Baranys* „Zeigeversuch"). Die *Lymphbahnen* der *Pauken-hle* und *Tube* vereinigen sich mit denen des Rachens (siehe S. 92). Die Lymphbahnen des inneren ires stehen mit dem Subarachnoidalraum in Verbindung (Fortleitung von Entzündungen!).

VIII. Regio mastoidea. (Fig. 55a, 73, 74, 86—89, 92, 93.)

Sie ist von außen her durch *vier Muskeln* überlagert. Diese sind: die Insertion des sternocleidomastoideus, unter dieser die Insertion des M. splenius capitis, darunter e Insertion des M. longissimus capitis. Alle ei liegen an der Außenfläche des Warzen-tsatzes. Mehr in der Tiefe liegt der aus der isura mastoidea entspringende hintere Bi-terbauch. *Unter* diesen vier Muskeln in sehr steckter Lage fließt die starke A. occipitalis. r Processus mastoides, bei Kindern schwach wickelt, enthält in *wechselnder Ausbildung* Warzenfortsatzzellen, die vermittelst des trum mastoideum mit der Paukenhöhle kom-nizieren. Auch bei fehlenden Zellen ist das trum stets ausgebildet. Seine Projektion ch außen liegt hart nach außen und hinten n äußeren Gehörgang und unterhalb des Be-nes der Linea temporalis. Gegen das Schä-innere hin (hintere Schädelgrube) springt Konvexität des Sinus sigmoides gegen die s mastoidea vor. Seine Projektion liegt in Norm in der Mitte zwischen höchster Er-enheit des Proc. mastoides und seinem hin-en Rande.

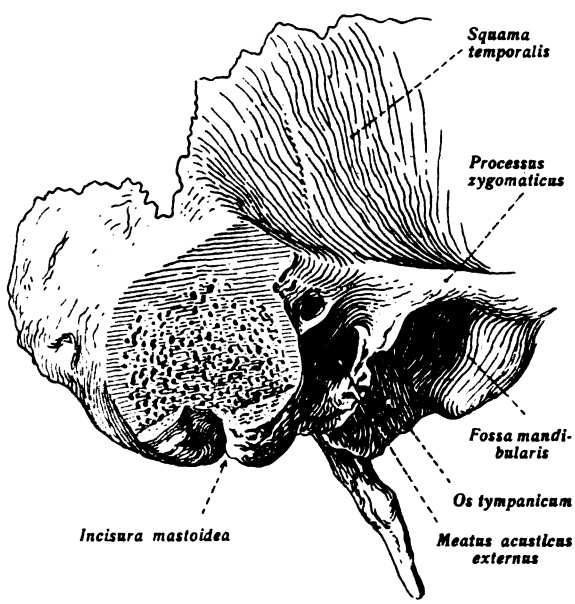

Fig. 92.
Schläfenbein mit aufgesägtem Processus mastoides, in welchem die Cellulae mastoideae kaum ausgebildet sind.

Anwendung.

Das *Antrum mastoideum* bildet, da es eingeschaltet ist zwischen der Paukenhöhle und den Cel-e mastoideae, die Bahn, auf welcher oft die Eiterungen des Mittelohres nach hinten sich auf die lulae mastoideae fortpflanzen. Die äußere Wand des Warzenfortsatzes muß dann eröffnet werden, sie nur selten so dünn ist, daß der Eiter *spontan* nach außen durchbricht und eine Eitersenkung längs M. sternocleidomastoideus eintritt.

Bei der Eröffnung des Warzenfortsatzes ist zu berücksichtigen, daß gelegentlich die *Zellen des tsatzes sehr gering entwickelt* sind oder fehlen (s. Fig. 92). Ferner ist hierbei die gelegentlich oberflächlich, d. h. *weit nach außen gedrängte Lage* des Sinus transversus zu bedenken, da es zu

Digitized by Google

Fig. 93. Situs der Arteria vertebralis im tiefen Nackendreieck.
Fig. 94. Situs der Art. occipitalis in der Regio mastoidea.

plötzlichen unerwarteten Blutungen aus dem Sinus kommen kann. Diese Lage des Sinus in Betracht ziehen ist gleichfalls bei den nicht selten nötigen operativen Eingriffen am Sinus von Bedeutung (z. Sinusthrombose und nachfolgender Pyaemie von den mit Eiter erfüllten Zellen des Warzenfortsat aus mit oder ohne die Komplikation des Kleinhirnabszesses). Die Figuren 87—89 geben eine V stellung von der Lage des Sinus hinter dem Ohre. Die Angabe, daß der Sinus zwischen dem meisten prominierenden Punkte der Basis des Processus mastoides und dem häufig (aber nicht imm prominierenden und palpablen Unterende der Linea temporalis am sichersten gefunden wird, trifft allgemeinen zu, wenn man von dieser Stelle aus *nach hinten* eindringt. Andernfalls gelangt man das Cavum tympani (vgl. S. 48). Übrigens ist das untere Ende der Linea temporalis an der genann Stelle durchaus nicht immer ausgeprägt und daher nicht immer fühlbar. Auch ist zu bedenken, d der Sinus recht weit hinten (nahe dem Hinterrande des Processus) liegen kann. Dringt man weit n vorn bis in die Paukenhöhle vor (z. B. bei Radikaloperation der Otitis media), so kommen der h zontale Bogengang und der *N. facialis vor allem in Gefahr* (s. Fig. 88), dessen bei Mittelohre zündungen oder Caries des Felsenbeins bedrohter Lage bereits oben gedacht worden ist.

IX. Gesichtsteil des Kopfes.

Das Gebiet ist nach aufwärts gut abgrenzbar durch die Margines supraorbitales u die Jochbögen. Seitlich bildet der vordere Rand des M. sternocleidomastoideus, unt der Unterkiefer die Grenze.

Das gesamte Gebiet läßt sich topographisch in die Regio orbitalis, nasalis, auricula und mastoidea sondern. Diese, von denen die beiden letztgenannten schon abgehand worden sind, besitzen nähere Bezeihungen zu Sinnesorganen. Die Regio oralis umschli den Eingang in den Verdauungstraktus. Den Rest bildet die eigentliche Gesichtsgege die wiederum in ein oberflächliches und tiefes Gebiet geschichtet ist.

a) Gefäße und Nerven des Gesichtes. (Fig. 60 und 94.)

Arterien des Gesichtes:

1. *A. maxillaris externa* aus der A. carotis externa.
2. *A. temporalis superficialis.*
3. *Äste der A. maxillaris interna.*
4. *Äste der A. ophthalmica.*

1. Die *A. maxillaris externa* betritt am *vorderen Rand des M. masseter* über den R des Unterkiefers hinweg das Gesicht. Sie verläuft von diesem Punkte aus in einer Li zum inneren Augenwinkel. Längs dieses Verlaufes liegt sie, stark geschlängelt auf d M. buccinator und M. caninus zur Seite der Nase, wo sie als *A. angularis* mit der der Orbita kommenden A. dorsalis nasi (aus der A. ophthalmica) anastomosiert. Vorher det sie in der Ausbildung wechselnde Anastomosen mit der A. buccinatoria und A. infraorbitalis (also mit dem Gebiet der A. maxillaris interna). Im Gesicht gehen der Arterie die in der Mittellinie mit denen der anderen Seite anastomosierenden *Aa. biales inferior et superior* hervor.

2. Die A. temporalis superficialis tritt zwischen Unterkiefer und Insertion M. sternocleidomastoideus auf das Gesicht, durchsetzt die Glandula parotis und t sich in Endäste (Ramus frontalis, Ramus parietalis) dicht oberhalb der Ohrmuschel. Hauptast ist die A. transversa faciei.

Digitized by Google

Fig. 93.

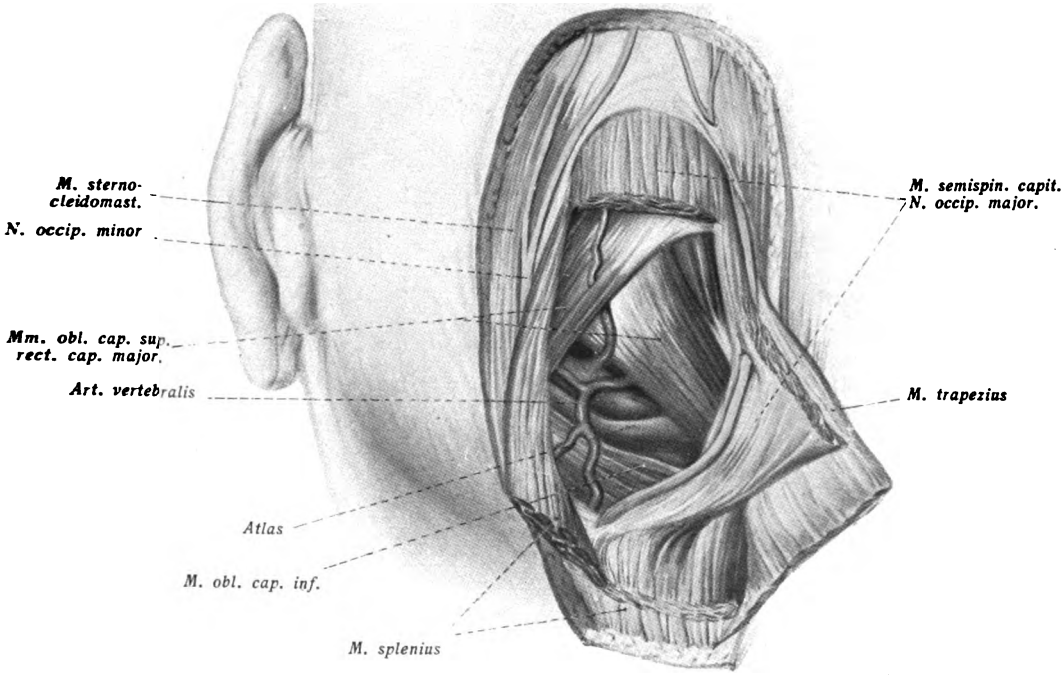

Arcus tendineus inter m. trapezium et sternocleidomastoideum

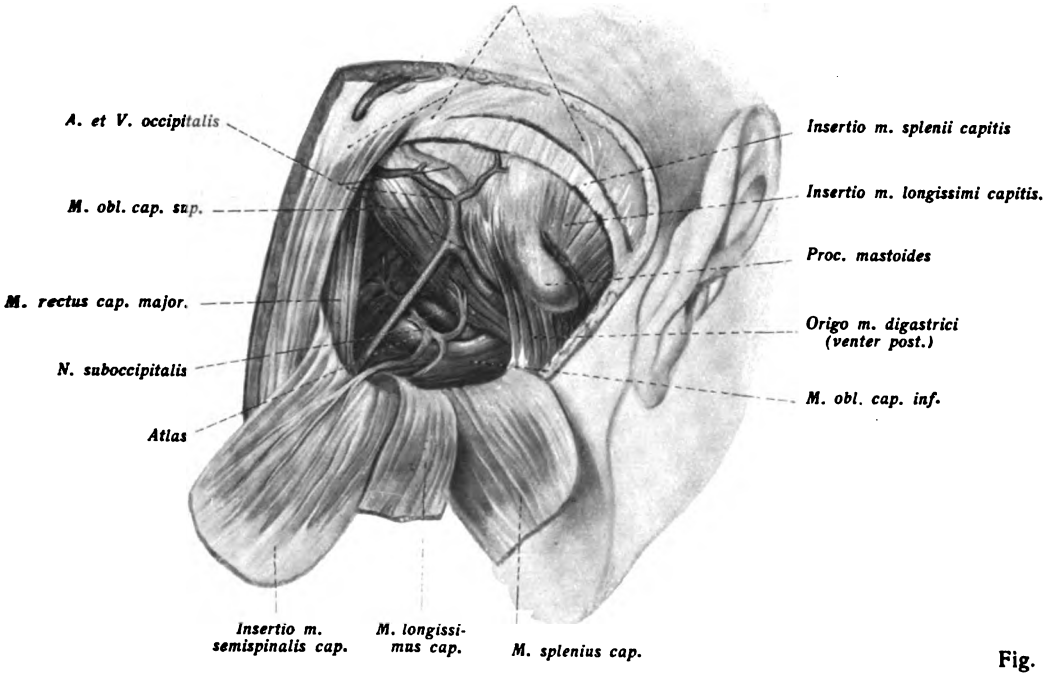

Fig. 94.

Digitized by Google

Fig. 95.

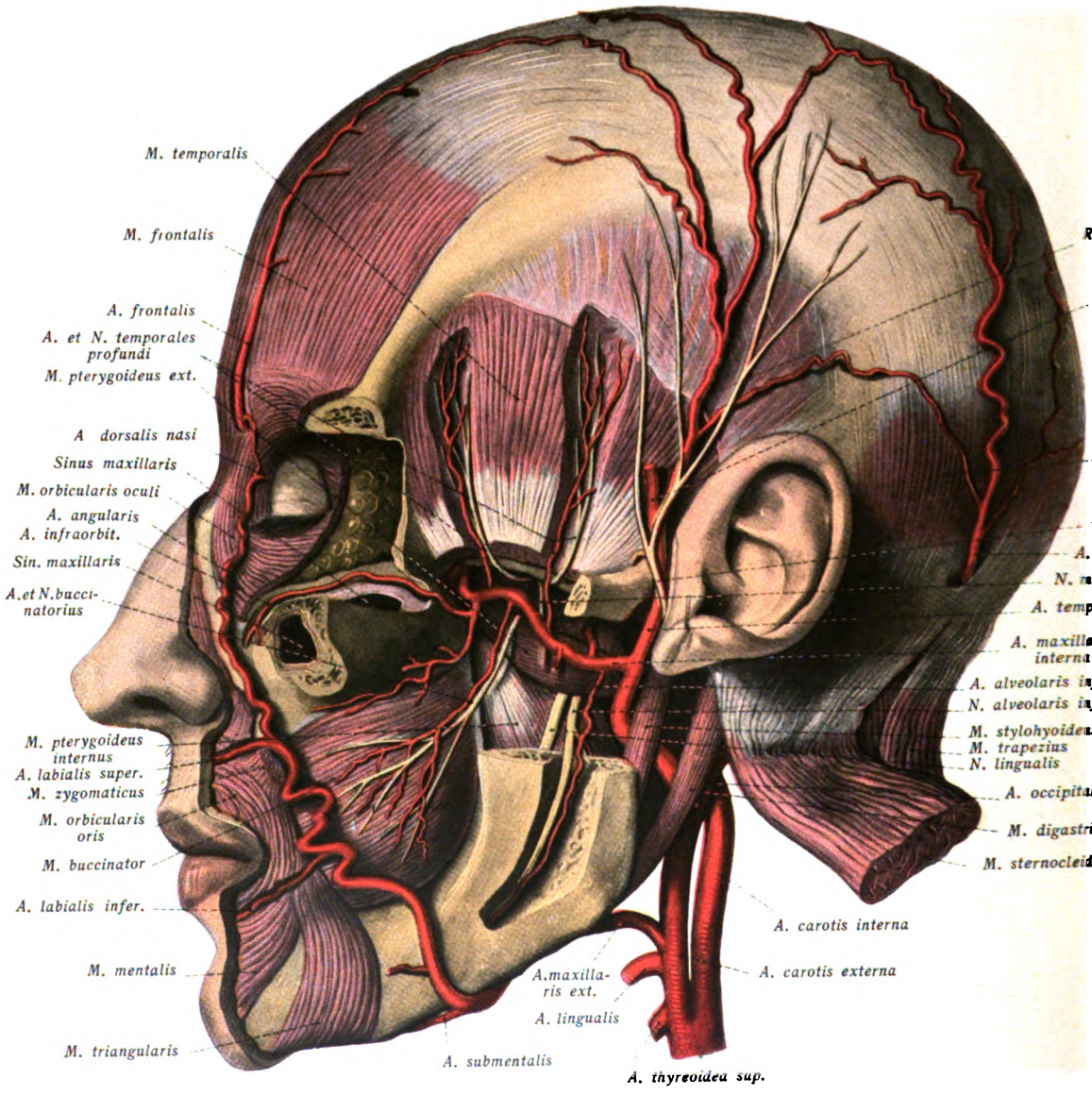

Digitized by Google

Fig. 95. Ausbreitungsgebiet der Aa. maxillaris externa und interna, sowie des Ramus III mandibularis n. trigemini.

3. Äste der A. maxillaris interna, die auf das Gesicht treten, sind die A. infraorbitalis, e oberhalb des Jochbogens austretende kleine A. zygomatico-orbitalis und die A. mentalis, ; Endast des A. alveolaris inferior. Der Stamm der A. maxillaris interna findet beim efergelenk, der tiefen Gesichtsregion und der Nasenhöhle Besprechung.

4. Gesichtsäste der A. ophthalmica sind die zu den Augenlidern (Aa. palpebrales me- ales superior und inferior) und die A. dorsalis nasi (s. A. maxillaris externa).

Die *Hauptvene* des Gesichtes ist die an der Nasenwurzel als Vena angularis aus der na frontalis und V. supraorbitalis hervorgehende *Vena facialis anterior* (s. Fig. 59a), e hinter der A. maxillaris externa und oberflächlicher als diese, doch unter dem M. zygo- ticus hindurch zum Unterkieferwinkel verläuft, wo sie sich mit der V. facialis posterior der in die V. jugularis interna mündenden V. facialis communis vereinigt. Die *V. facialis sterior* stellt die in der Parotis verlaufende Verlängerung der V. temporalis dar, die ter dem Hals des Unterkiefers aus der Fossa pterygopalatina den Abfluß des Plexus erygoideus empfängt. Über die Vv. ophthalmicae s. S. 79.

Von den *Nerven* des Gesichtsteiles des Kopfes kommen, abgesehen von den bei dem rnteil des Kopfes erwähnten (s. S. 40), sensible und motorische in Betracht.

1. *Sensible Nerven.* Sie stammen vor allem vom Trigeminus her, aber auch vom auricularis magnus (Plexus cervicalis), der die Haut über der Parotis und die Außen- che der Ohrmuschel versorgt.

Alle drei Äste des Trigeminus beteiligen sich an der Versorgung des Gesichtes mit siblen Nerven.

a) Der *N. ophthalmicus* entsendet Äste zum oberen Augenlid und zur Nasenwurzel . supratrochlearis), ferner versorgt er die Nasenspitze und angrenzende Teile des Nasen- kens.

b) Der *N. infraorbitalis* ist der starke am Foramen infraorbitale austretende Zweig s zweiten Trigeminusastes; er verläuft, durch die Fissura orbitalis inferior in die Augen- le gelangend, in deren Boden, also im *Dach des Sinus maxillaris* nach vorn, einge- lossen in den gleichnamigen *Sulcus* und *Canalis infraorbitalis* (s. Fig. 41, 127 und 131). versorgt das untere Augenlid, die Seitenfläche der Nase, die Oberlippe und Wangen- gend.

c) Der *N. alveolaris inferior* (s. Fig. 94) durchzieht als ein vom 3. Trigeminusast nmender Zweig den Canalis mandibulae, versorgt die Zähne des Unterkiefers und tritt Foramen mentale *unterhalb des ersten Backzahnes* zur Haut der Kinngegend (s. g. 41). Ein weiterer starker Ast ist der N. auriculo-temporalis, der um das Kiefer- enk herumtretend zur Schläfen- und Parotisgegend zieht.

Die Hautgebiete dieser drei Nerven lassen also grundsätzlich ein sehr einfaches Zo- gebiet erkennen. Eine Horizontale durch die Lidspalte und von hier zur Nasenspitze ogen, grenzt den ersten und zweiten Ast voneinander ab. Eine Horizontale durch die ndspalte und von da über das Jochbein nach aufwärts, etwa in die Linea temporalis mündend, umgrenzt das Gebiet des 2. Trigeminusastes. Die Kinn-Scheitellinie (vom n, längs des Unterkieferrandes zur Ohrmuschel, vor dem Tragus vorbei und von da n Scheitelhöcker empor) grenzt das Gebiet des 3. Trigeminusastes gegen die Halsner- ab. Von diesen treten Äste des Plexus cervicalis (Rami anteriores) in die Haut un-

Digitized by Google

Fig. 96. Situsbild der Regio infraorbitalis. Formalinhärtung des Präparates.

Fig. 97. Regio facialis profunda. Aus der Glandula parotis ist ein Stück nebst dem Ductus parotideus herausg schnitten und nach rechts hinübergelegt. Die Schnittfläche links im Präparat sichtbar, nebst dem sie durchsetzender facialis. Der M. masseter ist nebst seinem Nerven nach oben zurückgelegt, aus dem Unterkiefer soviel herausgemeiß daß die in den Canalis alveolaris eintretenden Gebilde sichtbar werden. Formalinhärtung des Präparates.

ter, vor und hinter dem Ohr (N. auricularis magnus und N. occipitalis minor). Bei dies grundsätzlichen Abgrenzung ist aber für die *Praxis die Überschichtung* der Hautnerve gebiete in Betracht zu ziehen (siehe weiter unten).

2. *Motorischer Nerv* ist der N. facialis. *Er versorgt sämtliche Hautmuskeln an Ko und Hals,* ferner den hinteren Bauch des M. biventer und den M. stylohyoideus. Es i also unrichtig, zu sagen, daß er nur die „mimische Gesichtsmuskulatur" versorge. Na dem Austritt aus dem Knochen bettet sich der Nerv bald in die *Gl. parotis* ein, an der vorderem Rande alsdann die zahlreichen Äste aus dem Plexus facialis auf dem M. masset nach vorn und oben zu den Gesichtsmuskeln verlaufen. Auf die Außenfläche projizie liegt der N. facialis nach dem Austritt aus dem Foramen stylomastoideum in der Höl der Wurzel des Ohrläppchens vor dem fühlbaren Vorderrand des Proc. mastoides. (W teres s. unten.)

Die Haut des Gesichtes gibt dem Arzt wegen ihrer Dünnheit und ihres Gefäßreichtums ein wi tiges diagnostisches Hilfsmittel bei Beurteilung des Ernährunszustandes oder der Kreislaufverhältnis seines Patienten (z. B. Rötung, Blässe, Zyanose). Sie ist im Gegensatz zu der Haut der Kopfschwa (s. S. 38) sehr verschieblich, was wiederum zugleich mit dem Gefäßreichtum ihre *Verwendung bei p stischen Operationen sehr begünstigt.* In dem im Gegensatz zur Kopfschwarte lockeren Subkut gewebe finden *Blutergüsse diffuse Ausbreitung,* so daß die Bildung von scharf umschriebenen Beul nach Kontusionen unterbleibt und bei Wassersucht Gedunsenheit des Gesichtes eintritt.

b) Oberflächliche Gesichtsgegend.

Unterhalb der Haut liegt eine derbere Faszie nur an den Stellen, wo keine Hautmu keln vorhanden sind. Da Faszien stets durch Verschiebung von Muskeln gegeneinand oder gegen die deckende Haut entstehen, so ist es klar, daß Muskeln, die sich *mit* d Haut verschieben, keine Faszie über sich haben können. Mithin liegt nur über der Paro und dem M. masseter eine Faszie (Fascia parotideo-masseterica) sowie über der ganz Schläfengegend (F. temporalis).

Wichtig ist es, daß auch am Gesicht eine stärkere Fettmasse konstant vorkommt, das Cor adiposum malae zwischen M. masseter und M. buccinator. Es ist besonders bei Kindern kräftig a gebildet (Fig. 98), ist aber auch beim Erwachsenen nicht ohne Bedeutung für den Gesichtsausdru Die volle Wange ist, wie die gewölbte Schläfe (Fig. 98), die Folge der Existenz dieser Bildungen, erst bei höheren Graden der Abmagerung schwinden. Dann erst entstehen die eingefallenen Schlä und Wangen der Kachektischen. Auch das Orbitalfett gehört hierher (eingefallene Augen bei extre Abmagerung).

Gewöhnlich teilt man die oberflächliche Gesichtsgegend in fünf einzelne Region ein: Die Regiones infraorbitalis, zygomatica, buccalis, mentalis und parotideo-masseteri Die Regio infraorbitalis ist wichtig wegen des hier austretenden N. infraorbitalis. D Austrittsstelle liegt dicht unterhalb des Margo infraorbitalis, etwa in seiner Mitte, ob halb des ersten Prämolarzahnes. Mit ihm tritt die A. infraorbitalis aus. Der M. orbi laris und quadratus labii superioris liegt über beiden Gebilden. Äste des Fazialis kreu ihren Verlauf (Fig. 96).

Die Regio *buccalis* umfaßt die *Wange,* eine von Haut und Schleimhaut gebilde bis zur Mundspalte reichende Falte, die den M. buccinator in sich faßt. An diesem

Digitized by Google

Fig. 96.

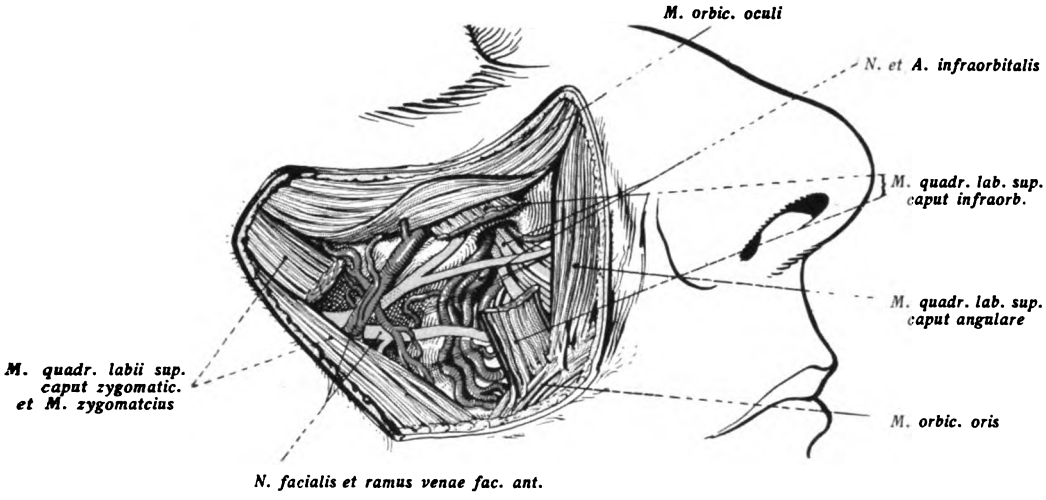

Fig. 97.

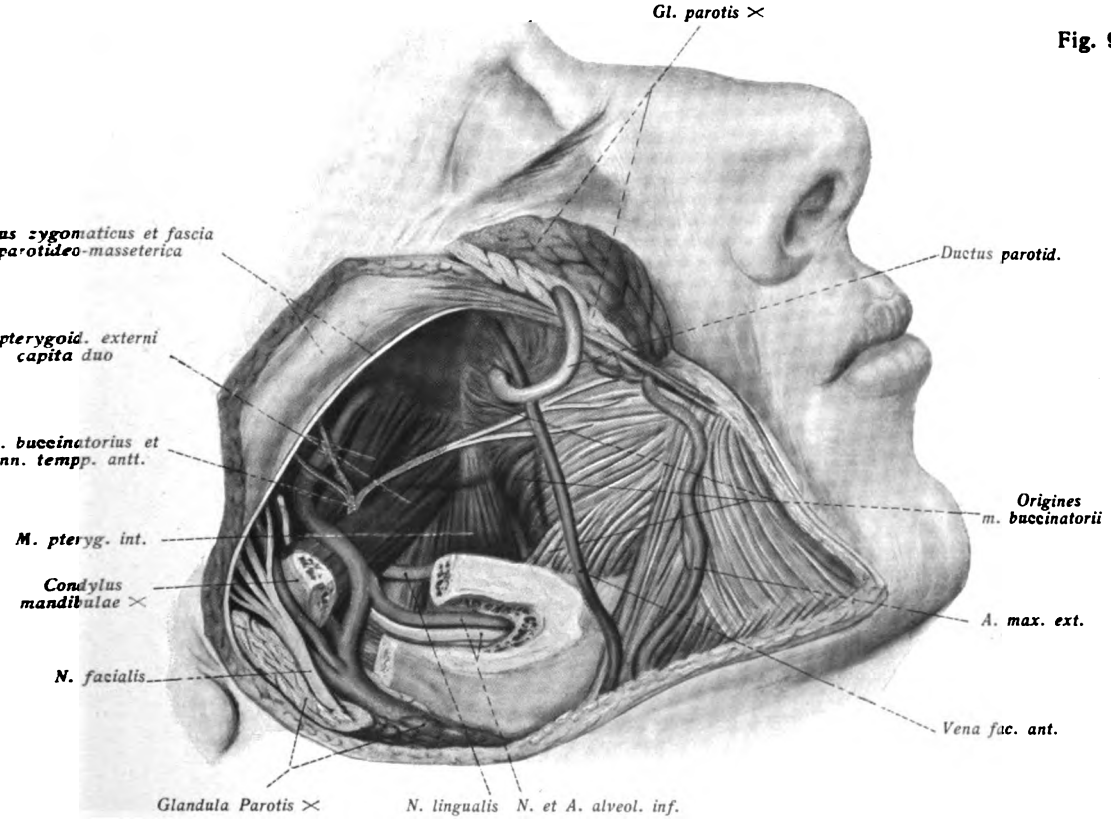

Digitized by Google

Fig. 98.

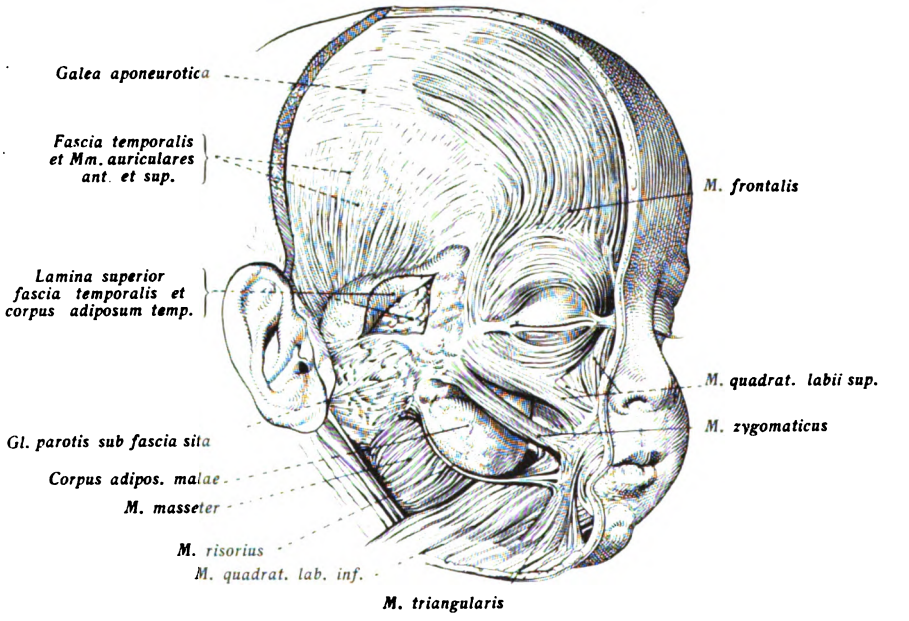

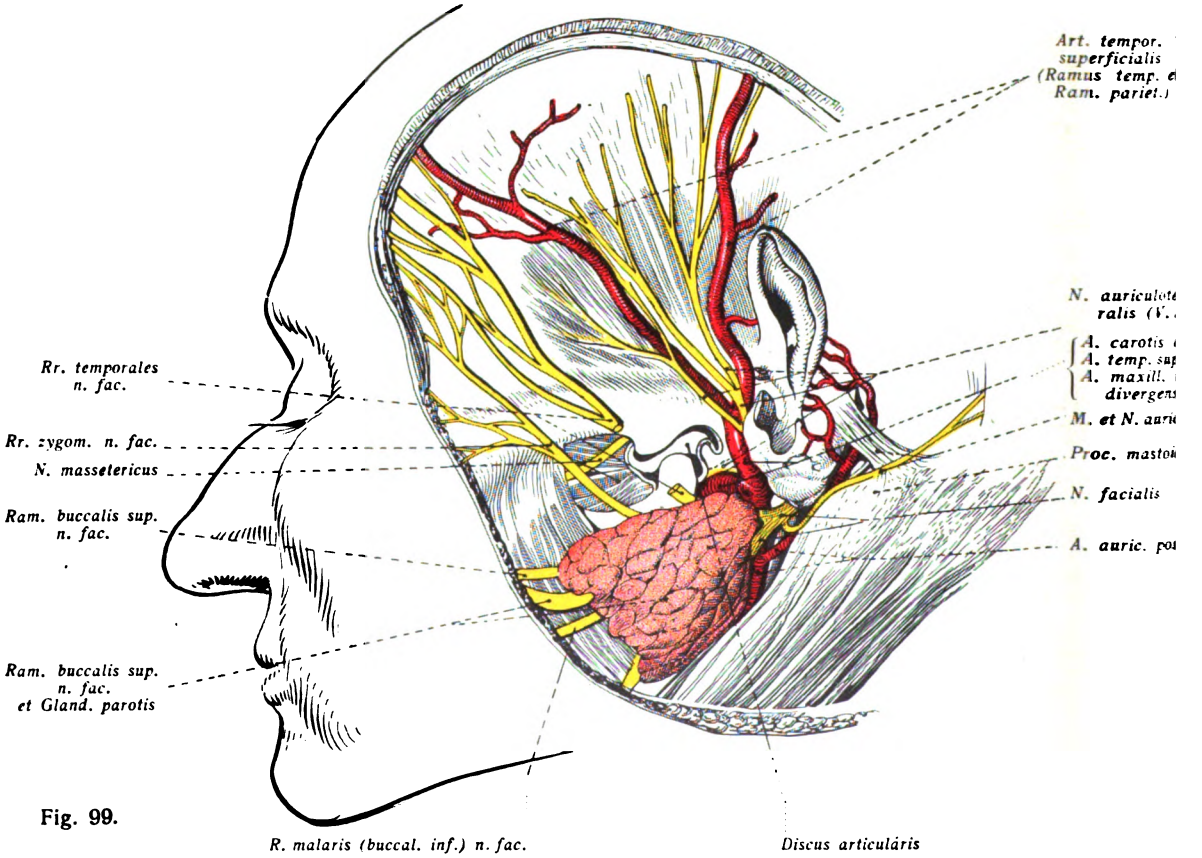

Fig. 99.

Digitized by Google

Fig. 98. Das Corpus adiposum malae eines einjährigen Kindes. Gleichzeitig zur Demonstration des Temporalfettes ischen beiden Blättern der Schläfenfascie und der Gesichtsmuskeln. Besonders deutlich der aus dem M. triangularis gezweigte über dem M. quadratus lab. inf. liegende M. risorius.

Fig. 99. Topographie des Kiefergelenkes.

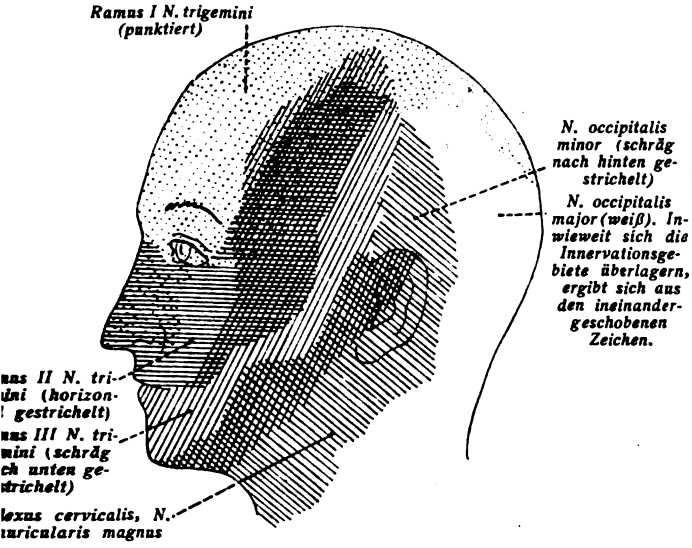

Fig. 100. Die sensiblen Bezirke am Kopfe.

Fig. 101. Glandula parotis aus einem durch Formalininjektion erhärteten Kopfe herauspräpariert, in der Ansicht von innen.

ie obere, vom Hamulus des Flügelfortsatzes und Alveolarrand des Oberkiefers kom-ende, eine untere, vom Alveolarfortsatz des Unterkiefers kommende und eine breite ittlere, von der Raphe pterygo-mandibularis kommende Portion zu unterscheiden. Der isible N. buccinatorius durchsetzt ihn, um zur Wangenschleimhaut zu treten, ferner fin-t man hier in der Höhe des 2. oberen Mahlzahnes den Durchtritt des Ductus parotideus ehe unten). Seitlich liegt zwischen M. buccinator und M. masseter das bereits er-ihnte Corpus adiposum malae. In der sich unten anschließenden *Regio mentalis* liegt r Austritt des N. mentalis, der gewöhnlich unterhalb des Zwischenraums zwischen 1. d 2. Prämolarzahn gelegen ist.

Die wichtigste Gegend ist die, in der die Glandula parotis liegt (Regio parotideo-isseterica). Die Fascia parotideo-masseterica erstreckt sich, als Fortsetzung der Tem-ralfaszie, vom Jochbogen nach abwärts über die Drüse und den Masseter hinweg. Nach nten setzt sie sich auf den M. sternocleidomastoideus fort, *entsendet aber ein tiefes att*, das am Rande des M. sternocleidomastoideus und vor dem Processus mastoides die Tiefe dringt, hier bis zur Seitenwand des Pharynx vordringt und an der Innenfläche s M. pterygoideus internus vorbei, am Unterkieferast und Kiefergelenk wieder Anschluß das oberflächliche Blatt gewinnt. Diese von Faszie ausgekleidete, tiefe Bucht ist die ossa retromandibularis. Jeder vermag sie am eigenen Kopfe abzutasten, wenn er den nger vor den äußeren Gehörgang legt und dann den Mund weit öffnet. Der tastende nger sinkt dann alsbald in die Grube ein. Nach abwärts erstreckt sich diese Räumlich-it bis in die Regio submaxillaris, wie sie in der Tiefe bis gegen die seitliche Pharynx-and vordringt. Hier ist also eine scharfe Abgrenzung des „Gesichtes" nicht vorhanden.

Die Glandula parotis (s. Fig. 60) deckt den hinteren Teil des M. masseter sowie s Kiefergelenk zu. Mit einem retromandibularen Teil erstreckt sie sich in die erwähnte

Digitized by Google

tiefe Fossa mandibularis hinein. Die Drüse hat daher, wenn sie in ihrer natürlichen Lag erhärtet ist, auch eine deutlich rechtwinklig geknickte Form (Fig. 101). Vielfach erstrec sie sich auch in die Fossa submaxillaris hinein, wird also auch topographisch hier, a Halse, aufgefunden.

Der *Ductus parotideus*, öfters von einer Glandula parotis accessoria begleitet, kreu 1—2 cm unterhalb des Jochbogens in Begleitung der aus der A. temporalis kommend A. transversa faciei nach vorn verlaufend, den M. masseter. Er verläuft in der Linie, die d Anwachsungsstelle des Ohrläppchens mit dem Mundwinkel verbindet. Am vorderen Ran des M. masseter verläßt er diese Linie, schlingt sich um den Rand herum in die Tiefe u durchbohrt den M. buccinator, um *in der Höhe des zweiten oberen Mahlzahnes in d Mundhöhle auszumünden.* Hier ist von dem Munde aus die Mündung der Sondierung z gänglich, wenn man die Wange vom Mundwinkel aus nach außen und vorn von den Zä nen abzieht.

Die teils oberflächlichen, teils tiefen in die Drüse eingebetteten *Lymphknoten d Parotisgegend* sind oben (S. 40) erwähnt worden. In die Substanz der Parotis ist die carotis externa eingelagert, die hier innerhalb der Drüse hinter dem Unterkieferrand ih *Endteilung* in die A. temporalis superficialis (in Begleitung des N. auriculo-temporali und die A. maxillaris interna erfährt. Mit der A. carotis externa finden wir die nach ob in die V. temporalis übergehende *V. facialis posterior.* Tiefer noch zwischen der Drü und der Pharynxwand liegen die A. carotis interna und V. jugularis interna nebst den gr ßen Nervenstämmen (s. später Regio parapharyngea). Der Nerv der Parotis ist der auriculo-temporalis, der seine sekretorischen Fasern aus dem Ganglion oticum (N. petros superfic. min.) bezieht. Der N. facialis (Fig. 60) teilt sich innerhalb der Drüse in zwei Äs die bei Kindern in spitzem, bei Erwachsenen in sehr stumpfem, oft fast gestreckten Wi kel auseinandertreten. Sie bilden miteinander den Plexus parotideus; mit dem oberen As geht der N. auriculo-temporalis eine Anastomose ein. Aus dem stärkeren oberen Ast geh die Rami temporales, zygomatici und buccales hervor. Sie treten am Gesichtsrande der P rotis zutage und ziehen über den Jochbogen zu den Muskeln des äußeren Ohres, M. fro talis und M. orbicularis (Rr. temporales), — Mm. orbicularis, zygomaticus, quadratus lal sup. (Rr. zygomatici), Muskeln des Mundes, der Wange, der Nase (Rr. buccales). — D untere Ast gibt gleichfalls einige Rami buccales ab, sodann den R. marginalis (M. quadr tus inferior und mentalis) und den R. colli (Platysma). Topographisch wichtig ist, *daß ke Facialisast zwischen Muskeln und Haut tritt.* Die Nerven liegen zwischen oberflächlich und tiefer Muskelschicht (s. o. S. 20).

c) Topographische Anatomie des Kiefergelenkes.

Seine knöchernen Komponenten sind der Condylus mandibulae und das Schläfenbe an diesem die Fossa glenoidalis und das nicht immer gleich stark ausgebildete Tuberculu articulare. Der Gelenkspalt ist völlig in zwei Etagen getrennt durch den Discus articulari Die Gelenkkapsel ist an der hinteren Seite schlaff und spannt sich erst, wenn der Unte kiefer nach vorne gleitet. Seitlich ist sie sehr straff und durch das Lig. collaterale e ternum verstärkt. Der Discus articularis bildet die eigentliche Gelenkpfanne. In ihr stel der Condylus in der Ausgangsstellung so, daß er gegen die Hinterfläche des Tuberculu articulare drückt. Die Fossa glenoidalis ist daher, weil dem Belastungsdruck entzoge ganz dünn und bildet eine durchscheinende Stelle in der mittleren Schädelgrube, wenn ma

Digitized by Google

en Schädel gegen das Licht hält. Im Kiefergelenk sind zwei Hauptbewegungen möglich: . Öffnung und Schließung (Scharniergelenk), 2. Vorwärts- und Rückwärtsgleiten (Schiebe-elenk). *Beide Bewegungen sind am Lebenden aber nur kombiniert möglich,* so daß — vie am eigenen Kopf abtastbar (Finger in den Gehörgang!) der Condylus mandibulae eim Öffnen des Mundes nach vorn gleitet und zugleich tiefer, auf das Tuberculum articulare tritt. Bei einseitig-abwechselnder Vor- und Rückwärtsschiebung entsteht die Mahlewegung. Öffnende Kräfte sind, außer der eigenen Schwere des Unterkiefers, der vordere Biventerbauch, der M. mylo-hyoideus und M. genio-hyoideus, Antagonisten die Mm. nasseter, pterygoideus internus und vorderer Teil des M. temporalis. Der M. pterygoideus externus zieht den Unterkiefer nach vorn; er zieht auch den Discus articularis mit, n den er wie in eine Endsehne mit einem Bündel seiner Fasern einstrahlt. Antagonistisch virken die von hinten parallel dem Jochbogen nach vorn ziehenden Bündel des M. temoralis.

Das Kiefergelenk (Fig. 99) wird bedeckt: Nach außen von der Gl. parotis und den beren Ästen des N. facialis (Rami temporales). Auch die A. transversa faciei zieht seitich von dem Gelenk vorbei. Unmittelbar *vor* dem Gelenk liegt auf der Insertion des M. terygoideus externus der N. massetericus und die gleichnamige Arterie. *Hinter* dem Kiergelenk liegt unmittelbar die Pars tympanica des Schläfenbeins, die in der Norm aber echanisch durch das Gelenk nicht beansprucht wird. Medial schlingt sich der mächtige tamm der A. maxillaris interna um das Kiefergelenk herum, der hier die beiden wichigsten Äste dieser Verlaufsstrecke (A. meningea media und A. alveolaris inferior) abgibt. leichfalls medial vom Kiefergelenk liegt der N. auriculo-temporalis und die Chorda tymani. Nach Abtragung des M. masseter und Entfernung des Jochbogens wird der gesamte M. temporalis darstellbar. Wird die Insertion dieses Muskels am Processus coronoides abelöst, so kann man nach Abtragung eines Teiles des Unterkiefers

d) die tiefe seitliche Gesichtsgegend (Fig. 94 u. 97)

bersehen. Sie zeigt als muskulöse Hauptbestandteile den M. pterygoideus externus, desen beide Ursprungsköpfe (vom Planum infratemporale des großen Keilbeinflügels und ler äußeren Lamelle des Flügelfortsatzes) zwischen sich einen Spalt lassen und den M. pterygoideus internus. Die vorliegende Gegend enthält das Ausbreitungsgebiet der A. maxillaris interna. An ihr unterscheiden wir vier Verlaufsstrecken, nämlich 1. die hinter dem Colum mandibulae, 2. die zwischen den Kaumuskeln, und zwar gewöhnlich längs der Außenläche des M. pterygoideus externus (oder in selteneren Fällen zunächst an der Innenfläche lieses Muskels), 3. die einen nach vorn konvexen Bogen am Tuber maxillare bildende und l. die das Endstück in der Fossa pterygo-palatina bildende Strecke. Aus der *ersten Strecke* kommen:

1. *A. auricularis profunda* zum Kiefergelenk und äußeren Gehörgang.

2. *A. tympanica* (ant.) durch die Fissura petrotympanica zur Paukenhöhle.

3. *A. alveolaris inferior* zum Canalis mandibulae für die Zähne des Unterkiefers. Sie tritt am Foramen mentale mit dem gleichnamigen Nerv als A. mentalis aus.

4. *A. meningea media,* das stärkste Gefäß der ersten Strecke, durch das Foramen spinosum in die Schädelhöhle (s. S. 42).

Aus der *zweiten Strecke* kommen vornehmlich Muskeläste.

Digitized by Google

Der *dritten Strecke* entspringen eine oder auch zwei Artt. alveolares superiores posteriores, die, in Knochenkanälchen eintretend, die Molar- und Prämolarzähne des Oberkiefers versorgen (Fig. 136).

In der Flügelgaumengrube zerfällt die Arterie in ihre beiden Endäste, und zwar:

1. *A. infraorbitalis* nach vorn im Sulcus und Canalis infraorbitalis bis zum Austritt aus dem Foramen infraorbitale; gibt Artt. alveolares superiores anteriores zu den oberen Schneidezähnen und zum Eckzahn ab.

2. *A. sphenopalatina*, medialwärts durch das gleichnamige Loch aus der Flügelgaumengrube in die Nasenhöhle (s. später).

Die *Nerven* dieser tiefen Gegend gruppieren sich um den M. pterygoideus externus. *Über* ihn hinweg tritt der Ramus masticatorius (zu Masseter und Temporalis). Zwischen seinen beiden Köpfen tritt der N. buccinatorius hindurch, um mit mehreren Ästen den M. buccinator zu durchsetzen.

Am unteren Rande des Muskels erscheinen die Endäste des 3. Trigeminusastes. Der N. alveolaris inferior liegt nach hinten und tritt mit der A. alveolaris in das Foramen alveolare ein. Der N. lingualis, der hoch oben (s. Fig. 135) die Chorda tympani aufgenommen hat, läuft an der Außenfläche des M. pterygoideus internus fort in die Regio submaxillaris (s. Seite 129).

Anwendungen.

Hinsichtlich der oberflächlichen Gesichtsgegend.

Daß bei entzündlichen Schwellungen der Parotis besonders Kaubewegungen und Versuche, den Mund zu öffnen, Schmerzen hervorrufen, erklärt sich ohne weiteres aus ihren Lagebeziehungen zur Fossa retromandibularis. Da diese in der Tiefe auf den Pharynx führt, so erklärt es sich, daß größere von der Parotis ausgehende Geschwülste durch Kompression des Pharynx zu Schlingbeschwerden führen. Die Begrenzung durch den äußeren Gehörgang erklärt den gelegentlichen Durchbruch von Parotisabszessen in den äußeren Gehörgang.

Für die *Schnittführung* im Gesicht ist die Lage der Fazialisäste von entscheidender Bedeutung. Hierfür gilt auf Grund der anatomischen Verhältnisse Folgendes (Fig. 102). Alle oberflächlichen Inzisionen, die die Gesichtsmuskulatur oder die Parotis nicht erreichen, können ohne Rücksicht auf den Verlauf der Fazialisäste vorgenommen werden (siehe oben, Lagerung der Äste). Tiefe Inzisionen, die durch die Muskulatur gehen, oder die Parotis spalten oder solche, die in dem Gebiete zwischen Drüse und hinterem Rande der Gesichtsmuskulatur geführt werden (tiefe Abszesse, plastische Operationen, Tumoren, Exstirpationen, Resektionen usw. müssen den Verlauf der Fazialisäste berücksichtigen. Projektion des Stammes vom tiefsten Punkte der Incisura intertragica bis zur Mitte des Unterkieferastes. Nachteilig werden bei Fazialisverletzungen die Aufhebung des Lidschlusses und Beeinträchtigung der Bewegungen von Mund, Lippen, Wangen, Nase. Für den Lidschluß verantwortlich sind die Rami zygomatici und rami temporales, die die Nerven von seitwärts und die Rr. buccales, die sie *von medial und innen heraufführen* (zum M. procerus nasi und M. corrugator supercilii). Die gesamte Muskulatur der Oberlippe, Nase, nebst M. triangularis wird von den Nn. buccales versorgt. Der R. marginalis versorgt den M. quadratus labii inf. und mentalis. Der wichtigste Ast ist mithin der große, sich parallel dem Jochbogen und Infraorbitalrand, überall etwa 3 cm vom Knochen entfernt hinziehende Stamm, der Mund- und Nasenbewegungen vorsteht und Lidschluß bewirken kann *selbst nach Ausschaltung* der Rr. zygomatico-temporales. Eine Anzahl Stellen sind *fazialisfrei* (Kreis in Fig. 102). Solche sind: die hintere Gegend des Kiefergelenks, die untere Parotisgegend, der muskulöse Teil des Masseter. Besonders gefährlich, weil reich an Fazialisästen, sind auf der anderen Seite die vordere Gegend des Kiefergelenks, der sehnige Teil des Masseter, der Lauf des Ductus parotideus, die Mitte des Jochbogens. Zur Vermeidung der Fazialisstämme sind zahlreiche Schnittführungen angegeben worden, deren Indikationen die Praxis lehrt. Hier sind eine ganze Anzahl von ihnen abgebildet.

Die peripherischen Lähmungen des N. facialis gehören zu den häufigsten Lähmungen überhaupt

Digitized by Google

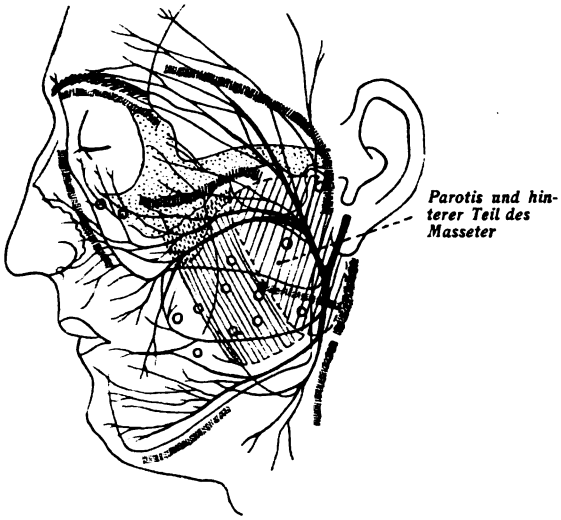

g. 102. Lage der Facialisäste auf die Oberfläche des esichts projiziert; die von Facialisästen freien Stellen rch Kreise angedeutet; die wichtigsten Schnittführungsmethoden gestrichelt. (Nach Bockenheimer.)

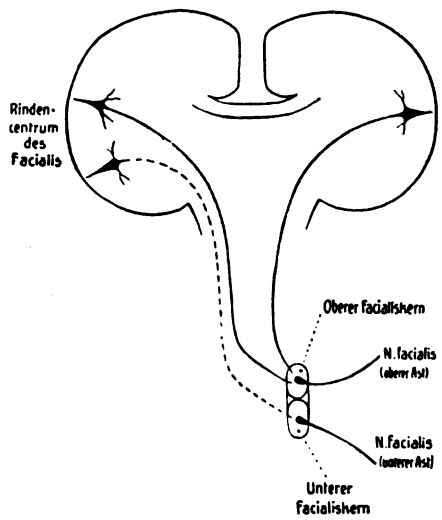

Fig. 103. Schema der zentralen Bahn des Facialis. Nach Villiger, die peripherische Innervation. Leipzig. Engelmann.

unterscheiden sich von den zentralen Lähmungen (d. h. solchen des 1. Neurons) dadurch, daß bei teren der obere Ast (Rami zygomatici und rami temporales) freibleibt, wahrscheinlich weil der re Kern doppelseitig, der untere nur einseitig mit der motorischen Rinde in Verbindung steht.

Die Kenntnis der Austrittsstellen (s. o) des 2. und 3. Trigeminusastes sind wichtig für Einlei- der Lokalanästhesie oder Exstirpation (Trigeminusneuralgie). Anästhesie des 2. Trigeminusastes Foramen infraorbitale ist bis auf den Nasenrücken hin wirksam, ferner unteres Augenlid, Ober-e, Nasenflügel (Haut und Schleimhaut), Zahnpulpa der Incisivi und Kaninus, sowie Zahnfleisch Periost dieser Gegend. Das Foramen ist zugänglich entweder von außen her durch Einstich oder ltung der Haut, oder — für blutige Aufsuchung besser — vom Vestibulum oris her. Auch ober- des Orbitalrandes kann der Nerv am Boden der Orbita erreicht werden. Weitergehende Anästhe- (übrige Zähne, Gaumen, Highmorshöhle, ist nur durch Einstich und Einspritzung in die Fossa ygo-palatina zu erreichen. Wenn man aber die einzelnen Zähne behandeln will so genügt Injektion Zahnfleisch her, weil der Plexus dentalis superior (nicht der inferior!) nur durch eine dünne Knolamelle von der Schleimhaut getrennt ist.

Hinsichtlich des Kiefergelenkes. Aus den anatomischen Verhältnissen erklären sich die Symne der Luxation. Die normale Bewegung bei der Öffnung (s. o.) ist bereits als physiologische luxation aufzufassen. Eine völlige Luxation tritt ein, wenn der Kondylus nicht auf dem Tubercu- articulare stehen bleibt, sondern weiter vorn an ihm wieder in die Höhe tritt. Wo kein Tuberm da ist (bei Kindern und individuell beim Erwachsenen, dagegen *kein* Greisenmerkmal), kann keine Luxation auftreten. Die Kapsel reißt nicht (Schlaffheit, Nachgiebigkeit ihres hinteren Teils). Unterkiefer steht vorn wie verhakt (Kontraktion vor allem der vordersten Fasern des M. temlis und Spannung des lateralen Seitenbandes) und läßt sich nicht schließen. Die Mm. masseter pterygoideus internus müssen bei dem nach vorn luxierten Kiefer den Kieferwinkel heben, also Sinne stärkerer Abhebelung der Zahnreihen voneinander wirken. Die Fossa glenoidalis ist, wie von außen fühlen kann, leer. — Bei Exartikulation und Resektion ist die Lage der A. maxillaris rna zu beachten! Die Insertion der Muskeln am Unterkiefer macht die schräge Durchtrennung des erkiefers bei Resektionen nötig.

Hinsichtlich der tiefen Gesichtsregion. Vom Munde aus wird durch Einstich das Gebiet des lingualis und N. alveolaris unempfindlich gemacht, wenn man außerhalb des Einganges in den Cas alveolaris beginnend und dann in den Kanal eindringend das Anästhetikum einspritzt. Die beiden

Digitized by Google

Fig. 104. Begrenzung der knöchernen Augenhöhle. Stirnbein rot, Keilbein braun, Tränenbein grün, Siebbein u Proc. orbitalis des Gaumenbeins blau, Oberkiefer orange, Jochbein gelb.

Fig. 105. Frontalschnitt, der knöchernen Augen-, Nasen- und Kieferhöhlen.

Fig. 106. Austritt des I. Trigeminusastes und der Stirnäste der A. ophthalmica.

Nervenstämme liegen hier etwa $1^1/_2$ cm auseinander. Einstichstelle ist das kleine dreieckige Fel das man am eigenen Munde zwischen letztem unterem Molaren und der scharfen Kante des Pro coronoides fühlen kann. Es wird hierdurch Anästhesie der halben Zunge, des Zahnfleisches u der Zähne erreicht. Außen erstreckt sich die völlige Anästhesie nur auf einen kleinen Teil der Lipp wegen des Ausstrahlens des N. auricularis magnus in das Gebiet des N. mentalis. (Fig. 100.)

Die Lymphbahnen der Wange, des Kinns, der Schläfen- und Stirngegend sind in ihren weiter Verlauf von denen der Nase, der Lippen und des äußeren Ohres nicht scharf zu sondern; die d Wange und des Kinnes ziehen zu den submentalen und submaxillaren Drüsen hin, *können auch zu d Drüsen der anderen Körperseite hinübertreten.* Die Lymphgefäße der oberen Teile des Gesichtes zieh zu den Lymphknoten der Parotis, können auch unter Überspringung dieser Drüsengruppe zu den ob flächlichen oder tiefen Zervikaldrüsen ziehen (am vorderen Rande des M. sternocleidomastoideus od unter diesem Muskel neben der Vena jugularis interna).

X. Die Augenhöhle. (Fig. 104, 105, 123, 127.)

Die *knöcherne Augenhöhle* wird von *sieben* Knochen begrenzt (Os frontale, Os et moidale [lamina papyracea], Os maxillare, Os lacrymale, Os zygomaticum, Os sphenoid [Ala major, facies orbitalis und Ala minor] und Os palatinum [Proc. orbitalis]). Sie ka ihrer Gestalt nach mit einer *vierseitigen Hohlpyramide* verglichen werden, deren Basis i Bereich des Margo supra- und infraorbitalis (Aditus orbitae) und deren Spitze am F ramen opticum (für N. opticus und A. ophthalmica) gelegen sind.

Die *laterale* Wand besteht vorn aus der Orbitalfläche des Jochbeins, hinten aus d Facies orbitalis des großen Keilbeinflügels, oben und vorn aus dem Processus zygomaticus d Stirnbeins. In dieser Fläche liegt das kleine Foramen zygomatico-orbitale (für den N. zyg maticus des 2. Trigeminusastes). Es führt nach außen in zwei Kanäle: Canalis zygomatic facialis zur Wange und C. zygomatico-temporalis zur Schläfengegend für die gleichnamig Äste des N. zygomaticus. Die laterale Wand trennt die Orbita von der Schläfengrube.

Außer durch das zur Aufnahme des Sehnerven und der A. ophthalmica bestimmte *F ramen opticum* wird die Verbindung der knöchernen Augenhöhle mit der Schädelhöl durch die *Fissura orbitalis superior* vermittelt (für die Nn. oculomotorius, trochlear ophthalmicus und abducens und die V. ophthalmica).

Die *untere* Wand wird von der Orbitalplatte des Oberkiefers (Facies orbitalis c poris maxillae) eingenommen, die hier den vorn unterhalb des Margo infraorbitalis du das Foramen infraorbitale ausmündenden Canalis und Sulcus infraorbitalis enthält (f den gleichnamigen Nerven [aus dem R. maxillaris trigemini] und die Arterie [aus der maxillaris interna], s. Fig. 127). Vorn seitlich trägt zur Bildung der unteren Wand nc ein Teil der Facies orbitalis ossis zygomatici und ganz hinten noch der Processus orbita des Gaumenbeins bei. Die untere Wand trennt die Orbita von der Kieferhöhle (vgl. S. 8

Die *obere* Wand, gebildet von der sehr dünnen Pars orbitalis des Stirnbeins (s. F 41, 104 und 127) und hinten zum kleineren Teil von dem kleinen Keilbeinflügel, bildet vc seitlich unter dem Processus zygomaticus die für die Aufnahme der Tränendrüse bestimn *Fossa glandulae lacrymalis*, vorn medial dagegen die kleine Fovea trochlearis (gelegentli lich auch eine Spina trochlearis), die Fixationsstelle der Sehne des M. obliquus superi Medial liegt in dem Margo supraorbitalis die *Incisura oder das Foramen supraorbitale* f

Digitized by Google

Fig. 104.

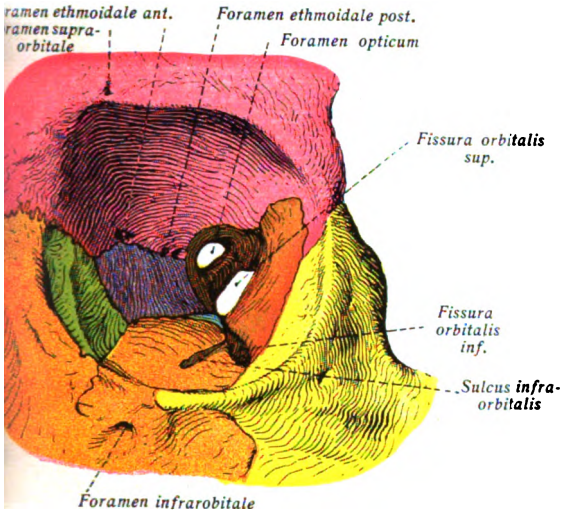

Fig. 106.

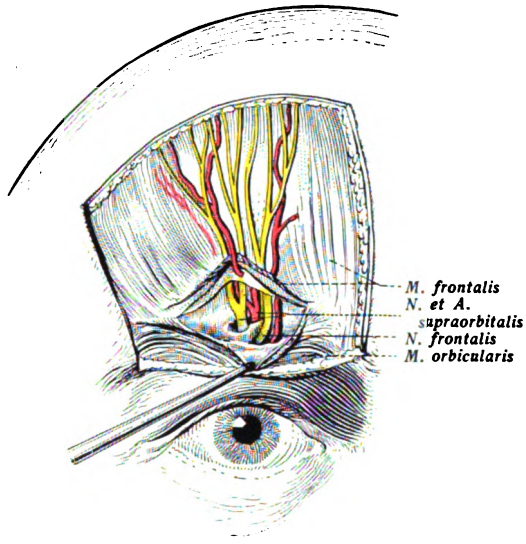

Fig. 105.

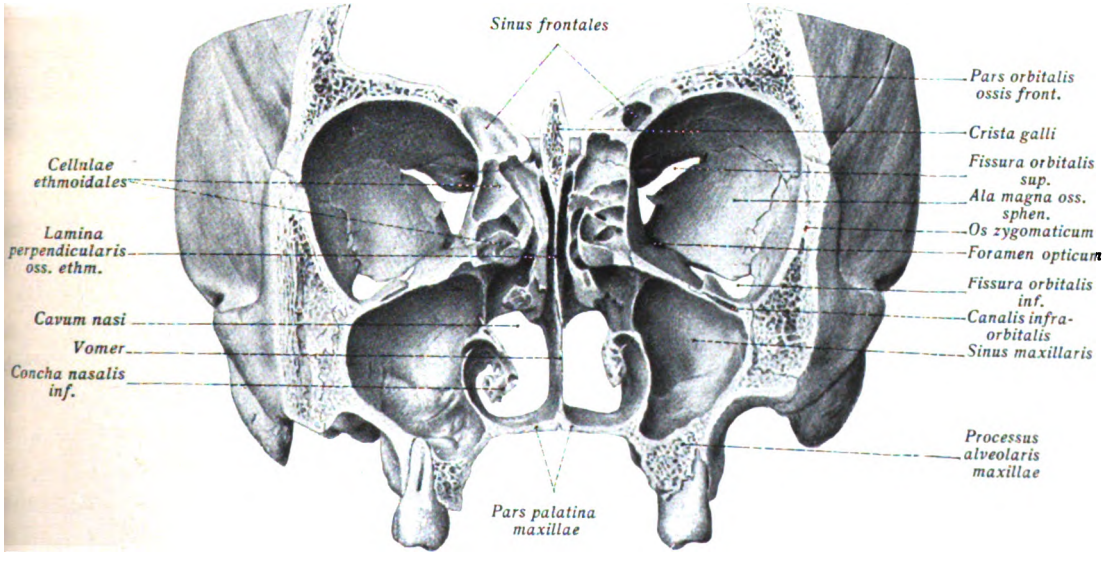

Digitized by Google

Fig. 107.

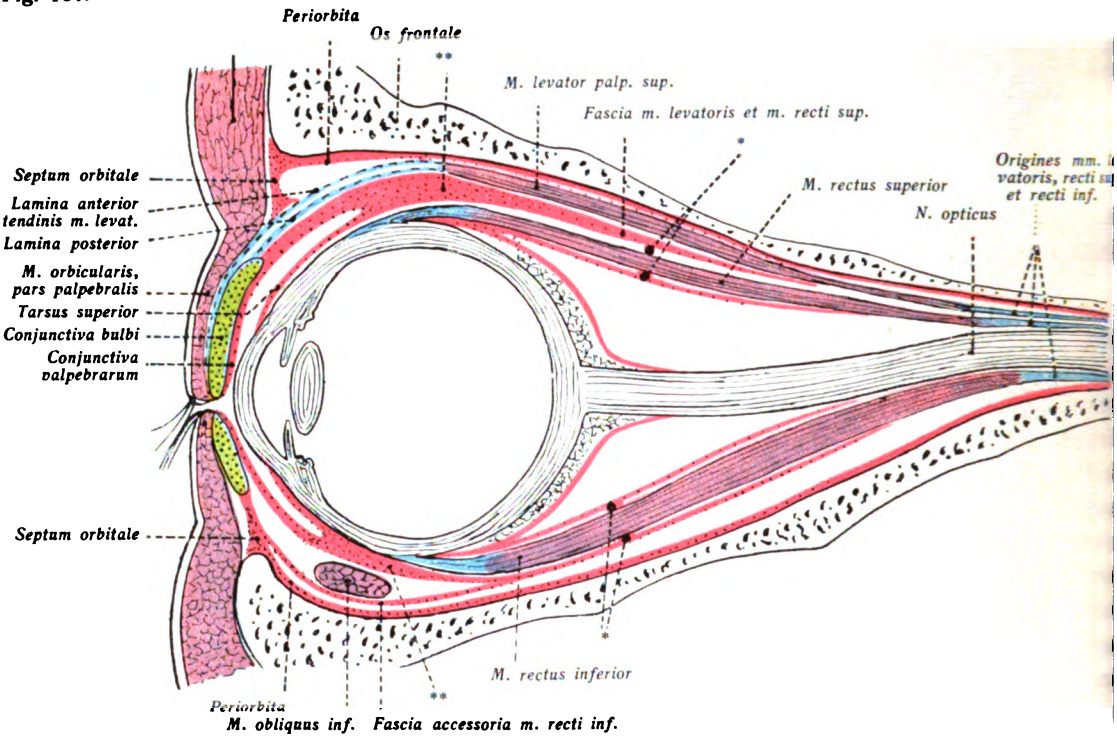

Fig. 108.

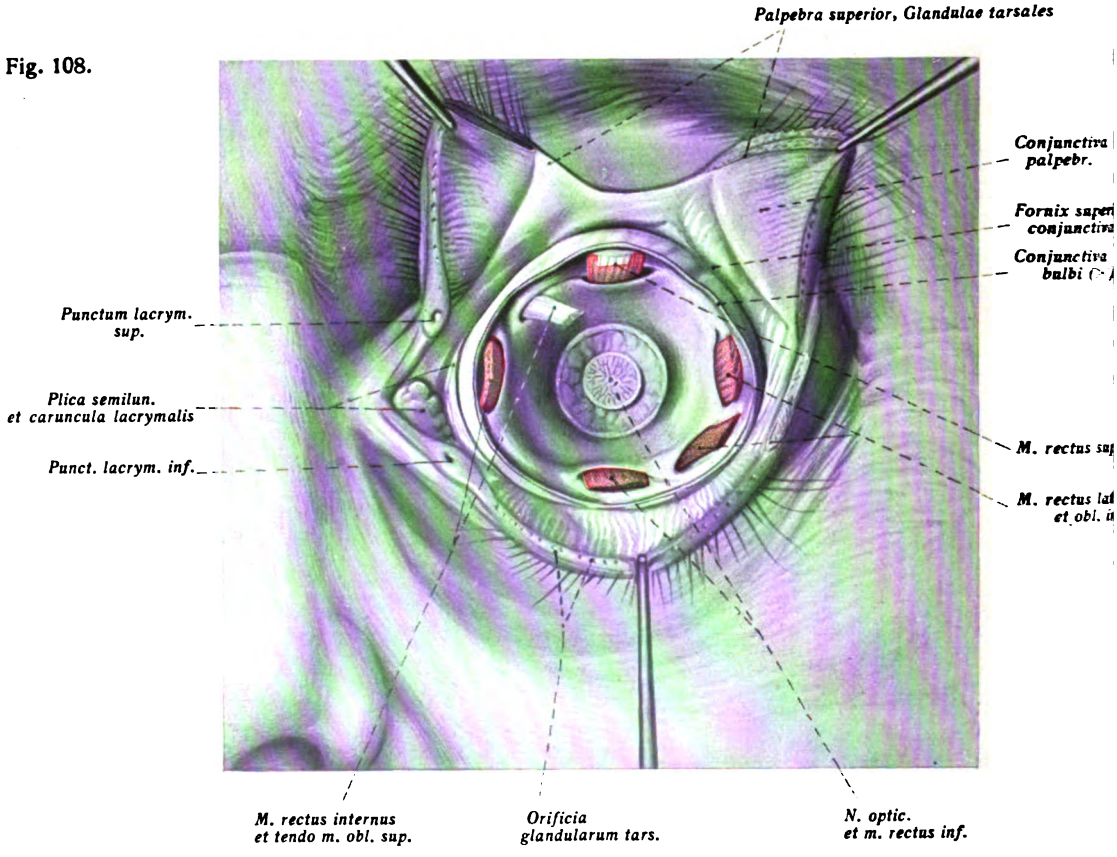

Digitized by Google

Fig. 107. Schematischer Längsschnitt durch den Bulbus innerhalb der Orbita. Änderung des von O. Schultze gebenen Schemas nach der Darstellung von H. Virchow (Abhdlg. der Berl. Akademie 1902). Sehnenplatten des M. levator lpebrae superioris blau, Fascia bulbi und sonstige bindegewebige Hüllen rot.

*) Verbindungen zwischen Muskeln und Fascienscheiden.

**) Verbindung der Tenonschen Kapsel mit dem Fornix conjunctivae.

Fig. 108. Fascia bulbi mit hindurchtretenden Muskeln. Beziehungen der Fascia bulbi zum Fornix conjunctivae.

n Nerven und die Arterie gleichen Namens. Die obere Wand trennt die Orbita von der hädelhöhle, öfters auch von der nach hinten weit ausgedehnten Stirnhöhle (s. S. 88).

Die *mediale* Wand wird von dem zarten Os lacrymale, weiterhin von der Lamina pyracea des Siebbeins und hinten von einem Teil der lateralen Fläche des Keilbeinrpers gebildet. Vorn liegt, begrenzt von der Crista lacrymalis anterior maxillae, d. i. m medialen Ende des Margo infraorbitalis, und der Crista lacrymalis posterior des ränenbeins die *Fossa sacci lacrymalis* zur Aufnahme des Tränensacks; von hier aus sonert man leicht nach abwärts den unter der unteren Nasenmuschel ausmündenden *Canalis solacrymalis*. Weiter hinten an der medialen Wand liegen die Foramina ethmoidalia anrius et posterius, von denen das erstere in die Schädelhöhle (für N. et A. ethmoidalis ter.), das letztere in die hinteren Siebbeinzellen führt (für N. et A. ethmoidalis post.). er größte Teil der medialen Wand trennt die Orbita von den Cellulae ethmoidales. Hier nn der sehr dünne Knochen (besonders bei alten Leuten) zum Schwund kommen, so daß nn dem Periost der Orbita die Schleimhautauskleidung der Cellulae ethmoidales streckenise unmittelbar anliegt.

Am *stärksten* ist die laterale Wand der Orbita. Die übrigen Wände sind *schwächer* d dadurch zu Perforationen vorgebildet (s. Fig. 105).

Das die Orbita auskleidende Periost (Fig. 107) ist die *Periorbita*. Eine vom Periost s Orbitalrandes ausgehende derbe Bindegewebsplatte findet, in frontaler Richtung aphragmaartig ausgespannt, am freien Rande des Tarsus der beiden Lider ihr Ende. Sie ent zur Verstärkung des Abschlusses der Lider gegen den Orbitalinhalt. Sie heißt *ptum orbitale*. Die aus der Orbita zur Stirngegend verlaufenden Nerven und Gefäße rchbohren dies Septum orbitale, das von der Endsehne des M. levator palpebr. superioris rchsetzt wird. Lateral heftet sich diese septale Bindegewebsplatte an den knöchernen bitalrand, die Raphe palpebralis lateralis bildend. Medial befestigt sich das Septum an r Crista lacrymalis posterior und verwächst hier mit dem Ligamentum palpebrale mediale.

Das *Orbitalfett* (Corpus adiposum orbitae) findet nach dem Bulbus zu seine glatte grenzung durch die *Fascia bulbi (Tenonsche Fascie* [s. Fig. 107]), in der der Bulbus i seinen Bewegungen, wie in einer Gelenkpfanne, rollt. Zwischen der Faszie und m Bulbus liegt ein von Lymphe erfüllter Spaltraum, *Spatium interfasciale (Tenoni)* er der Tenonsche Raum. Die Faszie verliert sich nach der Hornhaut hin allmählich das der Sklera aufgelagerte Bindegewebe, entsendet aber Faszikel zum Fornix conjuncae und zum Septum orbitale, so daß die mit der Fascia bulbi verlöteten Augenmuskeln direkt auch eine Spannung jener fibrösen Apparate vornehmen können. Die sechs Augenuskeln nämlich werden dort, wo sie mit ihren Sehnen zur Sklera treten, von Scheiden der scia bulbi umhüllt, so daß nach Herausnahme des Bulbus die Stümpfe der sechs Musln durch je einen Schlitz der Faszie hindurchtreten (Fig. 108).

Digitized by Google

Fig. 109. Ausdehnung des Konjunktivalsackes durch einen schwarzen Kreis bezeichnet.

Die Fascia bulbi sondert den gesamten Inhalt der Orbit in zwei Teile, den präfaszialen und den retrofaszialen. Zu präfaszialen Teil gehören Lider, Konjunktiva, Tränendrüse Tränenwege und der Bulbus selbst. Retrofaszial liegen d Augenmuskeln und die Gefäße und Nerven der Orbita.

Die *Augenlider* (s. Fig. 107) gehen aus Hautfalten he vor, die den anfangs freiliegenden Bulbus während des En bryonallebens überwachsen. An der *Lidkante* geht die äuße Haut in die Bindehaut oder Konjunktiva über, die als *Co junctiva palpebrarum* die Innenfläche der Lider überzieht u sich am *Fornix conjunctivae* auf die *Conjunctiva bulbi* u schlägt. Diese reicht bis zum Kornealrande. Unter der fe losen Haut liegt der M. orbicularis oculi, der sich über de vorderen Orbitalrand ausdehnt und aus der Pars orbitalis, Pars palpebralis und den kl nen Bündeln der Pars lacrymalis, die hinter dem Tränensack verlaufen, besteht. Ih Festigkeit erhalten die Lider durch die Bindegewebsplatte des Lidknorpels, *Tarsus* (Fi 107, 108), der oben stärker als unten ausgebildet ist. Er schließt im oberen Lid 20—3 im unteren etwas weniger *Glandulae tarsales (Meibomi)* ein, alveoläre, den Talgdrüs nahestehende Drüsen, die vor der Lidkante, also noch im Bereich der äußeren Haut, au münden. Vor ihnen ragen die in 2—3 Reihen angeordneten Zilien aus dem Lidrande hera Die Endsehne des M. levator palpebrae sup. liegt, nachdem sie das Septum orbitale durc setzt hat, der Vorderfläche des Tarsus locker auf und reicht bis zur unteren Lidkante.

Conjunctiva palpebrarum, C. bulbi und vordere Fläche der Hornhaut begrenz den bei Lidschluß geschlossenen, spaltförmigen *Konjunktivalsack*, der mit dem Forn conjunctivae unter den Lidern abschließt und der Mitte der Lidränder gegenüber am tie sten ist, so daß der auf die Außenfläche linear projizierte Fornix ungefähr einer *Kreislin* (s. Fig. 109) entspricht, deren Durchmesser vom lateralen zum medialen Lidwinkel ve läuft. Die mehr oder weniger leukozytenreiche Conjunctiva palpebrarum *ist fest mit de Tarsus verwachsen.*

Die in der *Fossa lacrymalis* des Stirnbeins gelegene *Tränendrüse* (Figur 73), beste aus einem größeren oberen (Pars orbitalis) und einem kleinen unteren (Pars palp bralis), von dem ersteren nicht immer scharf abgegrenzten Teil, schmiegt sich mit ein konvexen Fläche der Fossa an und erreicht mit ihrem vorderen Rand den Margo supr orbitalis. Zwischen beiden Drüsenkomplexen zieht sich ein Teil der Endsehne des l levator palpebrae superioris vor seiner Ausbreitung auf dem Tarsus hindurch. In d Fornix conjunctivae münden oberhalb des lateralen Lidwinkels ungefähr zehn feine Gän des Drüsenapparates ein. Die beiden *Tränenröhrchen* (Fig. 110), von denen das unte etwas weiter und kürzer als das obere ist, sind ungefähr 0,5 mm dick, aber dur Sonden bis zum dreifachen Durchmesser erweiterungsfähig. Sie beginnen am medial Ende der Lidränder mit dem *oberen und dem unteren Tränenpunkt*, Puncta lacrymalia, d man leicht am eigenen Auge im Spiegel sehen kann. Diese liegen auf den niedrigen P pillae lacrymales. Sie tauchen in den die Tränenflüssigkeit sammelnden *Tränensee*, Lac lacrymalis, ein, aus dem sie sich füllen, um die Flüssigkeit in den in der Fossa sacri lacr malis gelegenen *Tränensack*, Saccus lacrymalis, medialwärts abzuleiten. Dieser gewin

Digitized by Google

seinem oberen Teil
ne *Lagebeziehung zu*
'm medial angelagerten
ıteren Ende der Stirn-
öhle. Hinten wird er
ngriffen von der Pars
crymalis des M. orbi-
laris, deren Kontrak-
ɔn zur Entleerung des
ränensackes nötig ist
gl. Figg. 110, 111).
ɔn ihm läuft der *Duc-*
s *nasolacrymalis* in
m knöchernen gleich-
migen Kanal nach ab-
irts, um *unter dem vor-*
ren Ende der unteren
ısenmuschel, also in
m unteren Nasengang,
szumünden (siehe Fig.
0). Die Richtung des
ınges ist nicht genau
rtikal abwärts, sondern
was medial und rück-

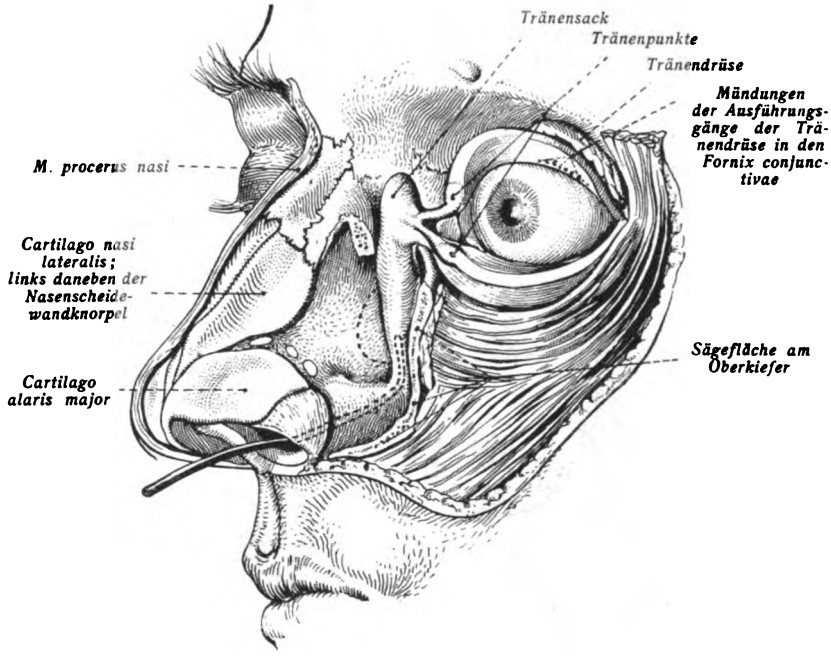

Fig. 110. Abführende Tränenwege. Kombination eines Präparates, bei dem durch Abtragung des Nasenbeines, des Stirnfortsatzes, des Oberkiefers und eines Stückes des Flügelknorpels die Nasenschleimhaut von außen freigelegt worden ist, mit der Originalabbildung von O. Schultze. Durch die ovale Öffnung des Tränennasenkanals ist eine Sonde eingeführt.

ırts, wobei jedoch geringe Variationen vorkommen. Der Verlauf des Ganzen entspricht ıer von dem medialen Lidwinkel nach dem Zwischenraum zwischen dem 2. Prämolar- ın und dem 1. Molarzahn gezogenen Linie.

Der den wichtigsten Teil des Orbitalinhaltes bildende *Bulbus* füllt die Orbita nicht llig aus. Er liegt derart in dem vorderen weiten Teil der Augenhöhle, daß die Kuppe der ɔrnhaut bei geradeaus gerichtetem Blick im Mittel in eine Höhe mit der vertikalen Verıdungslinie der Mitten des oberen und unteren Orbitalrandes fällt (s. Fig. 107). Hierbei rührt er nirgends den Orbitalrand; vielmehr bleibt allenthalben zwischen dem Bulbus d dem Orbitaleingang ein Raum um den Bulbus. Wie man es am eigenen Auge leicht ıtstellen kann, liegt außen der Bulbus vom Knochen unbedeckt, also ungeschützt. Ins nere des Auges projiziert, liegt der Knochen hier in der Höhe der Processus ciliares. ıch von medial ist der Bulbus wenig geschützt, am meisten von oben, weniger von ten her. Der durch den Canalis opticus eintretende *Sehnerv* verläuft ungefähr in der ingsachse der Orbitalpyramide zur hinteren Bulbusfläche, die er einige Millimeter nasalirts von dem hinteren Pol (s. Fig. 127) erreicht; während dieses Verlaufes verläuft der n der Pia- und Durascheide umgebene Nerv nicht genau geradlinig, sondern in Krümmun- n (s. Fig. 117). Ein horizontaler günstiger Gefrierschnitt trifft die Nerven in einer ɔene liegend und in fast gestrecktem Verlauf.

Der Raum hinter der Fascia bulbi wird von dem orbitalen Fett, den willkürlichen ıgenmuskeln, den Blutgefäßen, Nerven und Faszien ausgefüllt.

Digitized by Google

Fig. 112. Muskeln des Bulbus. Ansicht von oben.
Fig. 113. Hindurchtritt der Orbitalnerven durch die Fissura orbitalis superior, ihre Beziehungen zum Anu tendineus Zinnii. Farben wie in Fig. 116.

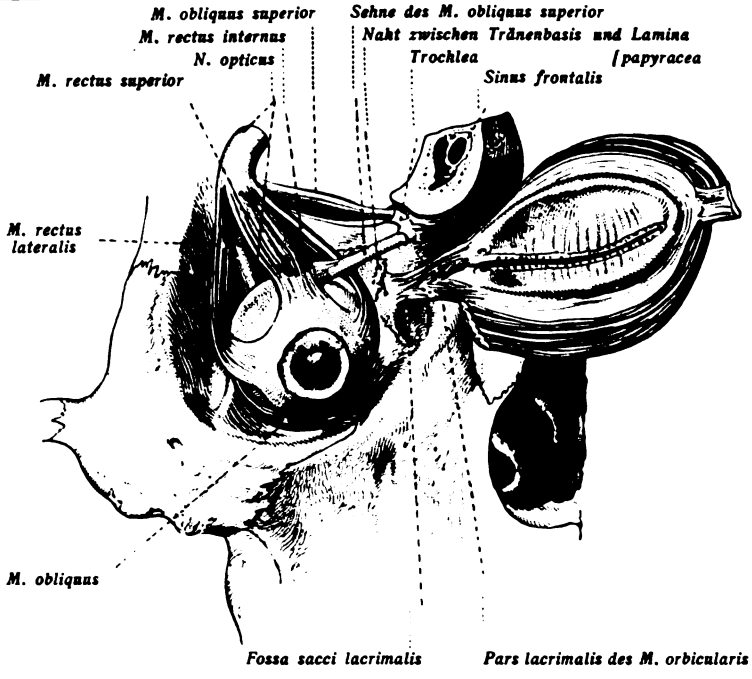

Fig. 111. Rechter Bulbus oculi in situ mit Augenmuskeln; pars lacrimalis des M. orbicularis oculi von innen.

Die *Augenmuskeln* Fig. 107, 111, 112, 1 127) entspringen mit A nahme des von dem Boc der Orbita hinter dem med len Teil des Margo inf orbitalis entspringenden obliquus inferior alle von Umrandung des Canalis ticus. Ihre Ursprungssehı sind hier zu einer einh lichen sehnigen Scheide (A nulus tendineus Zinnii) v einigt, die den Sehnerven seinem Hindurchtritt du das Foramen opticum hüllt. Die Muskeln bilder ihrem Verlauf bis zum E bus eine, wenn auch ni völlig geschlossene H pyramide, deren Basis un fähr in dem Äquator des E bus liegt. Die *Mm. recti superior, lateralis, inferior* und *medialis* setzen an dem obe lateralen, unteren und medialen Umfang des Bulbus vor dessen Äquator mit weißglän den platten Sehnen an, derart, daß im Mittel der M. r. sup. 7,7 mm, der M. r. later. 6,9 r der M. rectus inf. 6,5 mm, der M. rectus medial. 5,5 mm vom Kornealrand entfernt in Gewebe der Sklera übergehen. Der *M. obliquus superior*, durch seine lange Sehne der Trochlea an die Fovea trochlearis fixiert, läuft mit seiner Sehne unter dem M. rec superior hindurch, um auf der oberen Bulbusfläche hinter dem Äquator zwischen der Ins tion des oberen und des lateralen M. rectus zu inserieren. Der *M. obliquus inferior* lateralwärts und nach hinten gerichtet, verläuft unter dem M. rectus inferior und se gleichfalls hinter dem Äquator, und zwar an der temporalen Bulbusseite zwischen satz des M. rectus lateralis und Opticuseintritt an. Der *M. levator palp. superioris* bede den M. rectus superior fast ganz und strahlt in den Tarsus des Oberlides aus. Die Seh *durchbohren* die Fascia Tenoni, nachdem die Faszien der Muskeln mit dieser verwachs sind (Fig. 107, 108).

Die *Arteria ophthalmica* ist der einzige nicht das Gehirn versorgende Ast der Car interna. Da aber die Netzhaut entwicklungsgeschichtlich ein „Lobus opticus" des Gehi ist und ihre Hüllen den Gehirnhüllen morphologisch gleichwertig sind, so wird die Vers gung durch einen Ast der Gehirnarterie erst recht als gesetzmäßig erkannt. Die A. o thalmica geht aus der letzten nach vorn konvexen Krümmung der Carotis interna (s. S. hinter dem Canalis opticus hervor und tritt *mit dem N. opticus durch das Foramen optic*

Digitized by Google

Fig. 112.

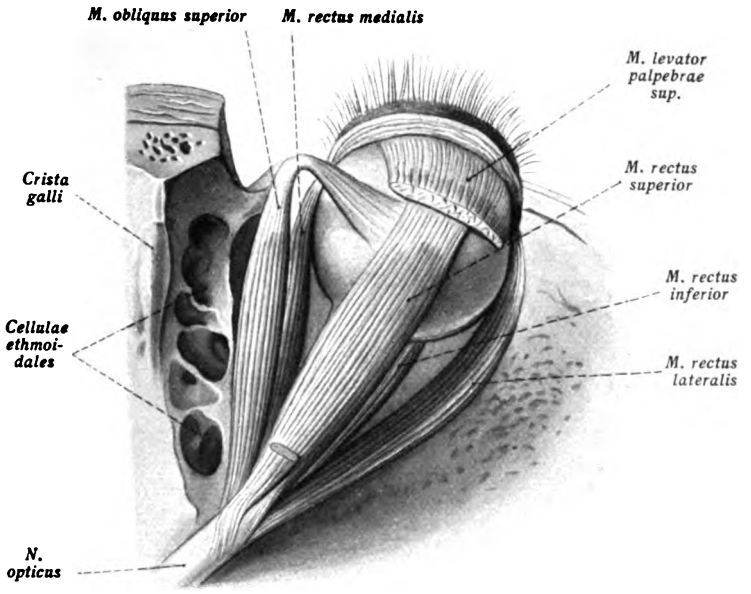

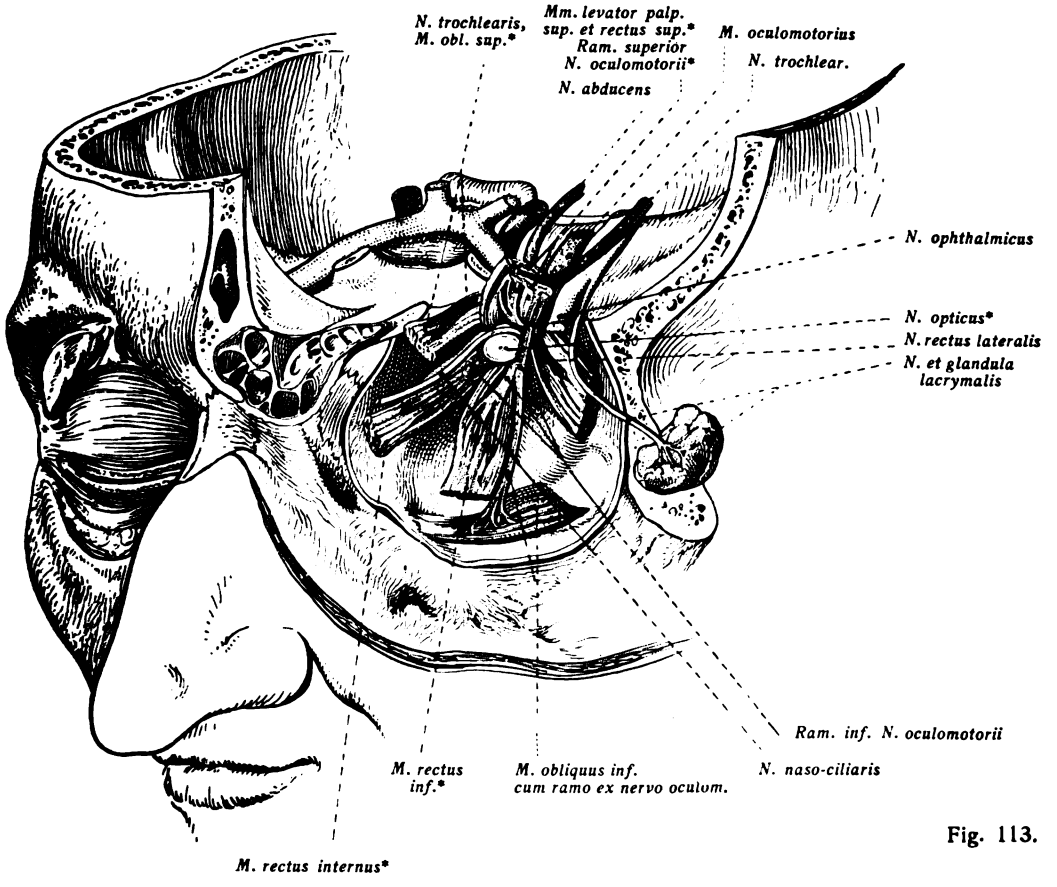

Fig. 113.

Digitized by Google

Fig. 114.

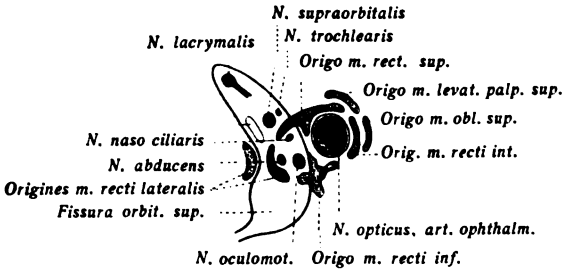

Fig. 115.

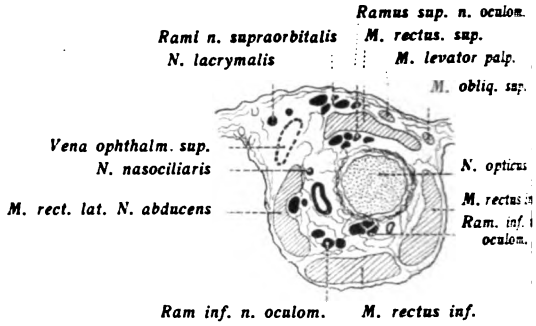

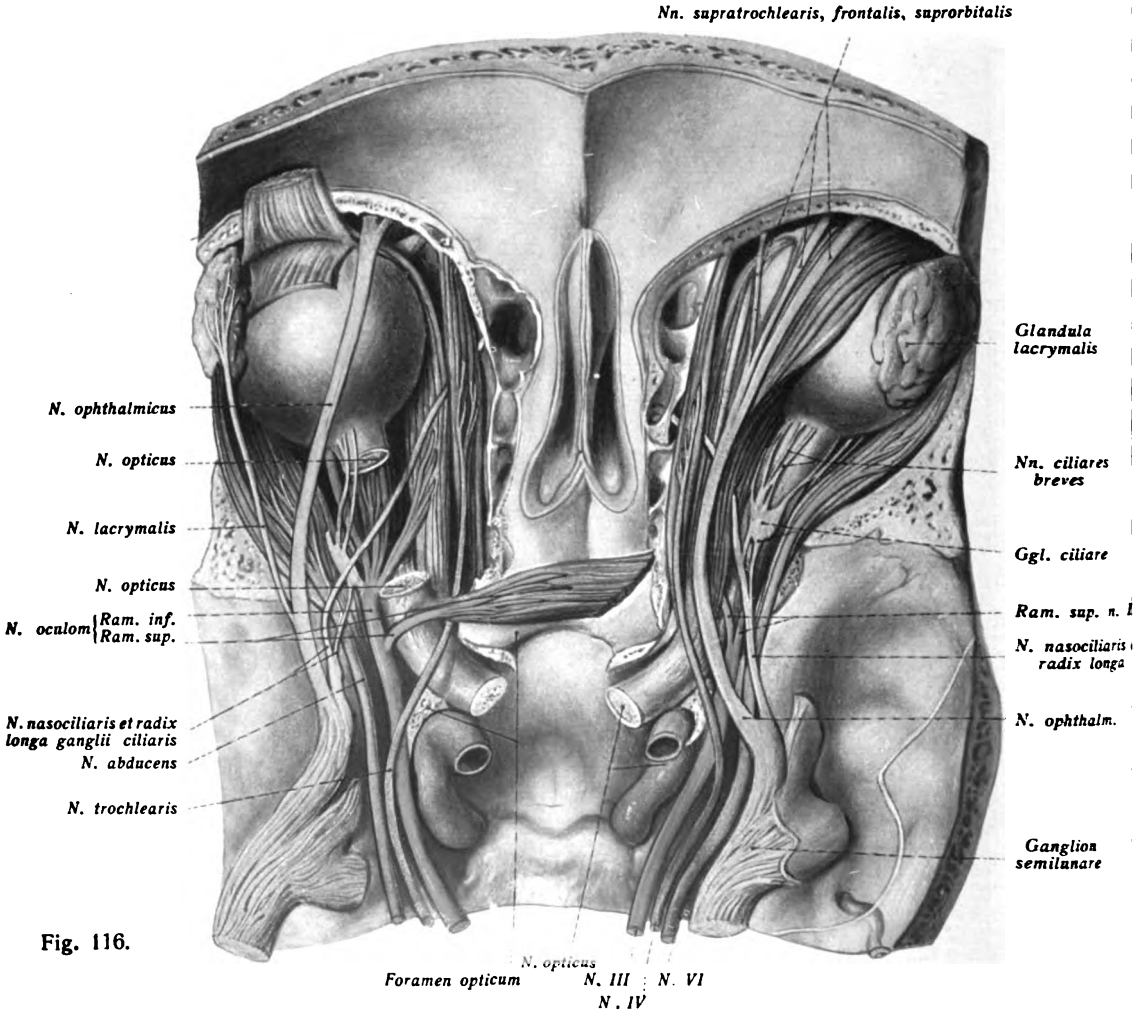

Fig. 116.

Digitized by Google

Fig. 114. Fissura orbitalis superior, Ursprung der Augenmuskeln, Situs der Nerven. Nach Merkel, aus dessen ıdbuch der topographischen Anatomie.

Fig. 115. Situs der Nerven und Gefäße im hinterem Drittel der Orbita. Nach Merkel, ebendaher.

Fig. 116. Nerven der Orbita, rechts in situ, links auseinandergelegt. N. ophthalmicus gelb, N. abducens rot, N. omotorius blau, N. trochlearis grün.

die Augenhöhle, zuerst nach unten, dann lateral von diesem gelegen. Sie zieht dann zwi- en N. opticus und M. rectus superior medialwärts über den N. opticus und weiterhin gs des M. obliquus superior nach vorn. Unterhalb der Trochlea verläßt sie die Orbita l zerfällt in ihre *Endäste*, die *A. dorsalis nasi* (zur Anastomose mit der A. angularis, n Endast der A. maxillaris externa) und die *A. frontalis* sowie die A. palpebrales me- les zu den Lidern. Äste sind: A. lacrymalis zur Tränendrüse und nach außen zu den lern Artt. palpebrales laterales; A. supraorbitalis, der stärkste Ast, dicht unter der ıiorbita gelegen und durch Foramen oder Incisura supraorbitalis nach außen; *Artt. eth- idales anterior* und *posterior* durch die gleichnamigen Löcher, die erstere, wichtigere mit n N. ethmoidalis anterior zur Schädelhöhle (A. meningea anterior) und Nasenhöhle (A. alis anterior); ferner Muskeläste und die wichtigen *inneren* Augenarterien *Artt. ciliares ıteriores breves et longae, Artt. ciliares anteriores* und die kleine wichtige Endarterie, *A. centralis retinae*, deren Verlauf in der Achse des Sehnerven durch die entwicklungs- chichtliche Tatsache erklärt wird, daß sie bei der Einstülpung des anfangs hohlen genblasenstiels von ihm umschlossen wird.

Die *Venen der Augenhöhle* sammeln sich in zwei stärkeren Stämmen. Die *Vena oph- lmica superior*, die stärkere von beiden, liegt zunächst medial, geht dann zwischen N. icus und M. rectus superior hindurch lateralwärts und mündet durch die Fissura orbita- superior hindurch in den Sinus cavernosus. Am medialen Augenwinkel steht sie in Ana- mose mit der Vena angularis (von der V. facialis anterior) und der Vena frontalis : *V. ophthalmica inferior* entsteht am medialen Teil des Bodens der Orbita und mündet s in die V. ophthalmica superior kurz vor deren Austritt aus der Orbita, teils durch die sura orbitalis inferior in die Flügelgaumengrube zum Plexus venosus pterygoideus und zur V. facialis posterior und anterior. Auch mit den Venen der Nasenhöhle bestehen Ver- dungen. Die untere Vene kann auch fehlen. Alle Venen sind klappenlos.

Die *Nerven der Augenhöhle*, der sensible erste Trigeminusast, *N. ophthalmicus*, mit drei en und die Augenmuskelnerven, *Nn. oculomotorius, trochlearis* und *abducens* (s. Fig. 64, 3—117) treten sämtlich durch die Fissura orbitalis superior in die Augenhöhle ein, und zwar daß drei Nerven außerhalb des Annulus tendineus durch den von Dura mater erfüllten ılt der Fissura orbitalis superior hindurchziehen, drei andere aber innerhalb des Kegels Augenmuskeln ihren Weg in die Orbita nehmen. Jene ersten sind am weitesten außen, N. lacrymalis, dann der N. supraorbitalis. Dicht neben ihm am weitesten medial der trochlearis. Durch den Annulus tendineus treten die Nn. oculomotorius und abducens und er ihnen der N. nasociliaris. Weiter nach vorn (Fig. 115), wenn die Pyramide der Augen- skeln sich weiter entfaltet, treten die Nerven auch weiter auseinander. Am oberfläch- ısten und nach Aufmeißelung der Orbita von der Schädelhöhle aus unter der Periorbita ort auffindbar ist der *N. frontalis* (auf dem M. levator palpebrae superioris), aus dem ophthalmicus, dessen bereits oben bei der Kopfschwarte gedacht worden ist. Dicht me- l von ihm, ihm teilweise eng angelagert, zieht derN. trochlearis zum M. obliquus su- rior. Gleichfalls oberflächlich aber weit lateral liegt der *N. lacrymalis* (zur Tränendrüse).

Digitized by Google

Unterhalb der beiden oberen Muskeln (Levator palpebrae und Rectus superior) findet man z nächst den diese beiden Muskeln versorgenden oberen (schwächeren) Ast des N. oculom torius. Der N. nasociliaris liegt eine Etage tiefer. Er hat sich nach medial gewendet, um zw schen dem hinteren Teil des M. rectus superior und dem N. opticus in Beziehung zum *Gan lion ciliare* zu treten und die Nn. ciliares longi abzugeben; alsdann zerfällt er in die Nn. i fratrochlearis (zum oberen Augenlid, Tränensack, medialen Augenwinkel), ethmoidal posterior (schwach, Schleimhaut des Siebbeinlabyrinthes, durchs For. ethmoidale posteriu und N. ethmoidalis anterior. Letzterer ist die Fortsetzung des Stammes und tritt zwisch den Mm. obliquus superior und Rectus medialis zum Foramen ethm. ant. (s. o. S. 44). einer dritten Etage, unterhalb des Sehnerven und erst nach dessen Beiseitedrängung od Exstirpation (s. Fig. 115, 116) gut sichtbar zu machen, liegt der N. abducens, der von Anfa an neben seinem Muskel (R. lateralis) liegt, überhaupt die tiefste Lage von allen Nerven bei Durchtritt einnimmt und der tiefe Ast des N. oculomotorius. An diesem sieht man alsba zwei kräftige, pinselartig aufgeteilte Äste zu den Mm. Rectus internus und inferior trete während der starke Ast zum M. obliq. inferior hart am inneren Rande des M. rect inferior nach vorne zieht.

Das Ganglion ciliare ist dem Sehnerven seitlich aufgelagert und wird vom M. rect lateralis überdeckt. Zu ihm tritt die Radix longa (sensitiva). Sie wird durch ein oder me rere Fädchen aus dem N. nasociliaris dargestellt. Als Radix brevis (motorica) fungier kurze dicke Stämmchen aus dem unteren Ast des N. oculomotorius. Diese führen die (aut nomen!) Fasern für die Verengerung der Pupille und die Akkommodation. Die sympat schen Verbindungen treten aus dem Geflecht der A. carotis interna aus dem Sinus cavernos hinzu. Sie führen unter anderem die Fasern der Erweiterung der Pupille mit sich. wird das Ggl. ciliare zu einem kleinen Zentralorgan für den Bulbus, das mit diesem dur die N. ciliares breves verbunden ist. Schließlich finden wir zwei Zweige des zweiten Trig minusastes, des N. maxillaris, nämlich den schwachen mit dem N. lacrymalis anastomos renden N. zygomaticus zwischen Knochen und Periorbita und den wichtigen N. infraorbita (s. S. 67) ebenfalls noch im Bereich der Orbita. Der erstere ist wichtig, weil er die Ba darstellt, auf dem die sekretorischen Reize zur Tränendrüse gelangen (durch den N. pe sup. major und das Ganglion sphenopalatinum).

Anwendung.

Hinsichtlich des Lidapparates besitzen die Drüsen praktische Bedeutung als Sitz der *Hordeo* eitriger Entzündungen von Lidranddrüsen oder Meibomschen Drüsen. (Hiernach werden Hordeola terna und interna unterschieden.) *Chalazien* sind kleine Geschwülste. Sie gehen von den Meibomsch Drüsen und ihrer Umgebung aus, veranlaßt durch Sekretverhaltung.

Normale Funktion des Orbicularis palpebrarum ist Voraussetzung eines normalen Abflusses Tränenfeuchtigkeit, da die Muskelwirkung den Tränensack erweitert und die Flüssigkeit aspiriert. I hinten gelegenen Pars lacrymalis kommt dabei eine auspressende Wirkung zu. Für Sondierung des T nensacks bietet das untere Tränenröhrchen durch Kaliber und Verlauf (s. o.) den geeigneten Weg.

Die Fascia bulbi ist durch ihre Verbindung mit dem Bindegewebe der Konjunktiva an deren F nices und durch die innigen Beziehungen zum Septum orbitale wie auch zu den Augenmuskeln diejen Einrichtung, die den Bulbus fixiert und sein Hervortreten nach vorn unter normalen Umständen v hindert, während durch die Nachgiebigkeit des Fettgewebes und die leichten Krümmungen des S nerven eine Rückwärtsverlagerung des Bulbus in geringen Grenzen möglich ist. Der normal gelage Bulbus überschreitet mit dem Scheitel der Hornhaut nie die Ebene des Septum orbitale. Ist dies

Digitized by Google

l, so liegt *Exophthalmus* vor. Bei der normalen Lage ist zu beachten, daß der knöcherne Rand der ›ita dem Bulbus nur mangelhaften Schutz gewährt; am besten von oben her, wo der Margo supra-italis den Bulbus deckt, weniger von unten her, noch weniger von der nasalen, am wenigsten von i temporalen Seiten. Nasal entspricht die Knochenwand etwa dem Hornhaut-Iriswinkel, temporal so-erst der Ora serrata des Bulbus. Von seitwärts kommende Einwirkungen können demnach am leich-ten zu schweren Verletzungen führen.

Verengerungen der Orbita (Geschwülste der Wandungen und Nebenhöhlen der Nase) oder Ver-ßerung des Orbitalinhaltes (Tumoren, Ergüsse, Eiterungen) führen zum Exophthalmus.

Symptomatisch sind Lidschwellungen bedeutsam, da sie auftreten können als Folge weiter zu-kliegender Veränderungen vor allem an den abführenden Blutbahnen (Thrombose der Orbitalvenen, Sinus cavernosus). Die Beziehungen der Dura mater-Sinus zueinander machen es verständlich, daß Symptome gleichzeitig Ödeme der Warzenfortsatzgegend auftreten können (Sinus transversus, Emis-ium mastoideum). Hämatome der Augenlider, besonders des unteren sind symptomatisch von gro-Bedeutung (basale Schädelbrüche!). Die V. orbitalis superior sammelt das Blut aus den Lidern Stirn, der Nase und den Tränenwegen. Sie zieht ganz außen durch die Fissura orbitalis superior len Sinus cavernosus. Die V. orbitalis inferior sammelt das Blut aus den übrigen Teilen der Orbita steht mit den Venen des Gesichts und der Nasenhöhle in Verbindung, nach rückwärts mit der V. thalmica superior. Entzündungen im Gesicht (Furunkel, Karbunkel) können so zu Venenthrombosen 'en, die sich in die Orbita und die Stirnsinus fortsetzen.

Der Ausbreitung entzündlicher Prozesse und Eiterungen nach außen hin gebietet das Septum orbi-Halt. Dies Septum darf aber gleichwohl nicht als starre Platte angesehen werden, wird es doch i Heben des Lides faltenartig nach oben emporgerafft. Nur der ringartige Wulst am Knochenrand innachgiebig und unverschieblich.

Auch für Operationen (Exstirpation des Bulbus) ist die Anatomie der Tenonschen Kapsel von ler Bedeutung, da sie nebst der Conjunctiva bulbi erhalten wird und dadurch nebst den in den Kap-:hlitzen befestigten Stümpfen der Augenmuskeln den Prothesen Beweglichkeit gibt.

Von großer Bedeutung für das Verständnis von Orbital- und Sehnervenerkrankungen sind im 'e des letzten Jahrzehnts die Kenntnisse geworden, die wir von den Varietäten der *Nebenhöhlen Nase* erhalten haben (Fig. 117). Schon in der Norm treten die Nebenhöhlen topographisch zur Or-in enge Beziehungen. Die untere Wand bildet die oft sehr dünne Decke des Sinus maxillaris; in medialen Wand liegen die vorderen Siebbeinzellen, im innersten Teil der oberen Wand der Sinus talis. Entzündungen der Nebenhöhlen können, zumal bei den in etwa 3 auf Tausend vorkommenden iszenzen der Knochenwand zu Orbitaleiterungen unmittelbar hinführen. Abnorme Sekretfüllungen Nebenhöhlen können ihre Wandungen so stark vorbuchten, daß in der Orbita Raumbeengung mit phthalmus eintritt. Viel wesentlicher aber sind die außerordentlich häufigen Varietäten in der Aus-ung der Höhlen, deren Kenntnis für den praktischen Arzt heutzutage unerläßlich ist, wenn er t in diagnostische Irrtümer verfallen und die Notwendigkeit rhinologischer Behandlung schein-r Orbitalleiden außer acht lassen will. Die hier in Betracht kommenden Verhältnisse sind folgende:

1. Der Stirnsinus kann sich weit über die Orbita hin ausdehnen, bis an die Grenze des kleinen beinflügels.

2. Die Keilbeinhöhle, die in der Regel vom Boden der Orbita durch eine dicke Schicht von igiosa getrennt ist, kann sich so weit ausdehnen. daß sie von unten her bis an die Durchtritts-e des Sehnerven reicht. Es kann sogar eine so starke Ausdehnung *einer* (z. B. der *rechten*) beinhöhle vorkommen, daß sie die Durchtrittsstelle des *linken* N. opticus erreicht.

3. Die hinterste Siebeinzelle, die gewöhnlich *vor* der Keilbeinhöhle und in der horizontalen te des Stirnbeins liegt (Frontoorbitalzelle), kann eine große Kavität darstellen und sich bis zur rittsstelle des Sehnerven, ja medial um ihn herum an seine untere Seite ausdehnen, so daß dann Sehnerv in einer zarten, papierdünnen, dem Keilbein angehörigen Knochenhülse durch einen wei-Hohlraum, eben die Frontoorbitalzelle, hindurch verläuft. Wie bei der Keilbeinhöhle ist auch hier lehnung bis zum kontralateralen Sehnerven beobachtet worden.

Treffen solche anatomische Verhältnisse mit Entzündungen der Nebenhöhlen zusammen wie sie

Digitized by Google

Fig. 117. Horizontalschnitt des Kopfes in der Richtung der Lidspalten (Gefrierschnitt). Die beiden Augenhöh sind so getroffen, daß die Sehnerven in der ganzen Länge bis zu dem teilweise noch erhaltenen Chiasma opticum h liegen. Das Kleinhirn liegt noch unter dem vollkommen erhaltenen Tentorium cerebelli in der hinteren Schädelgru In der Incisura tentorii sind die beiden Pedunculi cerebri (Hirnstiele getroffen; das Großhirn ist ganz entfernt. 1 = Duralscheide des Sehnerven, 2 = Vierhügel, 3 = Kopfschwarte.

bei Erkrankungen der Nasenhöhle eintreten können, so kann ein Übergreifen des Prozesses auf d gleichseitigen oder kontrolateralen oder auch auf beide Sehnerven (Blindheit!) die Folge sein.*)

Die *Lymphwege* der Orbita zerfallen in zwei in praktisch-klinischer Hinsicht zu sondernde (biete. Nur allein die Konjunktiva (bulbi, palpebrarum) und die Lider haben Lymphgefäße, wi rend Bulbus und Orbita nur Lymphspalten besitzen, die (namentlich Spatium Tenoni vermittelst (Scheiden des Sehnerven) in Beziehung zu den Spalträumen der Hirnhäute stehen. Der Bulbus verh sich auch hierin, wie es seine Entwicklung dartut, als *Gehirnteil.* Fortleitungen krankhafter Verän rungen finden also hier vorzugsweise gegen die Hirnhäute hin statt.

Der integumentale Anteil dagegen (Lider, Konjunktiva, Tränenapparat) steht auch mit dem i gumentalen Lymphgefäßsystem in Verbindung. Die Hauptbahn führt seitwärts zu den Lymphkno auf und innerhalb der Gl. parotis und weiterhin zu den oberflächlichen zervikalen Drüsen am unte Pol der Gl. parotis. Ein kleinerer Bezirk (medialer Teil des unteren Augenlids, Tränenapparat, inn ster Winkel des oberen Augenlides sendet seine Lymphe mit der Vena facialis anterior nach abwä zu den Gl. submaxillares). Diese Bahnen spielen bei Tumoren und Tuberkulose der Lider usw. e Rolle.

XI. Die Nasenhöhle.

Das *Knochengerüst* (vgl. Fig. 105, 118, 119) der Nasenhöhle besteht aus 14 Knoch vier unpaarigen (Keilbein, Siebbein, Stirnbein, Vomer) und fünf paarigen (Nasenbein, Trän bein, Oberkiefer, Gaumenbein, unteres Muschelbein). Die *Apertura piriformis* wird bildet durch den unteren Rand der Nasenbeine, die Incisura nasalis des Oberkieferbe und die medialen Teile des Processus alveolaris maxillae. Die *Choanen* sind begrenzt der hinteren kurzen Kante des Vomer, dem Processus pterygoides des Keilbeins und Pars horizontalis des Gaumenbeines.

An der Bildung des *Daches* (s. Fig. 118) oder der oberen Wand der knöchernen senhöhle beteiligen sich vorn die *Nasenbeine,* dann die Pars ethmoidalis des *Stirnbeins* die nach der Schädelhöhle den dünnwandig-porösen Abschluß bildende *Lamina cribr* des Siebbeins (für den Durchtritt der Riechnervenfasern), hinten endlich der die gro Keilbeinhöhlen einschließende *Körper des Keilbeins.*

Der *Boden* oder die untere Wand der Nasenhöhle fällt bei geradeaus gerichte Blick sanft nach hinten ab und ist schwach rinnenförmig ausgehöhlt. Er besteht aus *Processus palatinus des Oberkieferbeins* und der *Pars horizontalis des Gaumenbe* die sich in der Sutura palatina transversa vereinigen.

Die *mediale Wand* oder die *vertikale Scheidewand* der beiden Höhlen ist fast s nach der einen oder der anderen Seite verbogen, gelegentlich so stark, daß dadurch die senhöhle einseitig stark verengt oder sogar durch Anlagerung an die Seitenwand *schlossen* werden kann.

Das Septum osseum setzt sich zusammen aus der *Lamina perpendicularis des S beins* und dem *Vomer,* der sich mit seinen Alae der unteren Fläche des Keilbeinkör

*) Entgegen dem Charakter dieses Grundrisses muß an dieser Stelle der Praktiker doch auf wichtigste *Quelle* hingewiesen werden, die ihn über alle hier auch nicht annähernd zu berücksichti den Einzelheiten belehrt. Es ist die Abhandlung von *A. Onodi:* Die topographische Anatomie der senhöhle und ihrer Nebenhöhlen im Handbuch der speziellen Chirurgie des Ohres und der oberen L wege, herausgegeben von *Katz, Preysing* und *Blumenfeld.* Würzburg 1912.

Digitized by Google

Fig. 117.

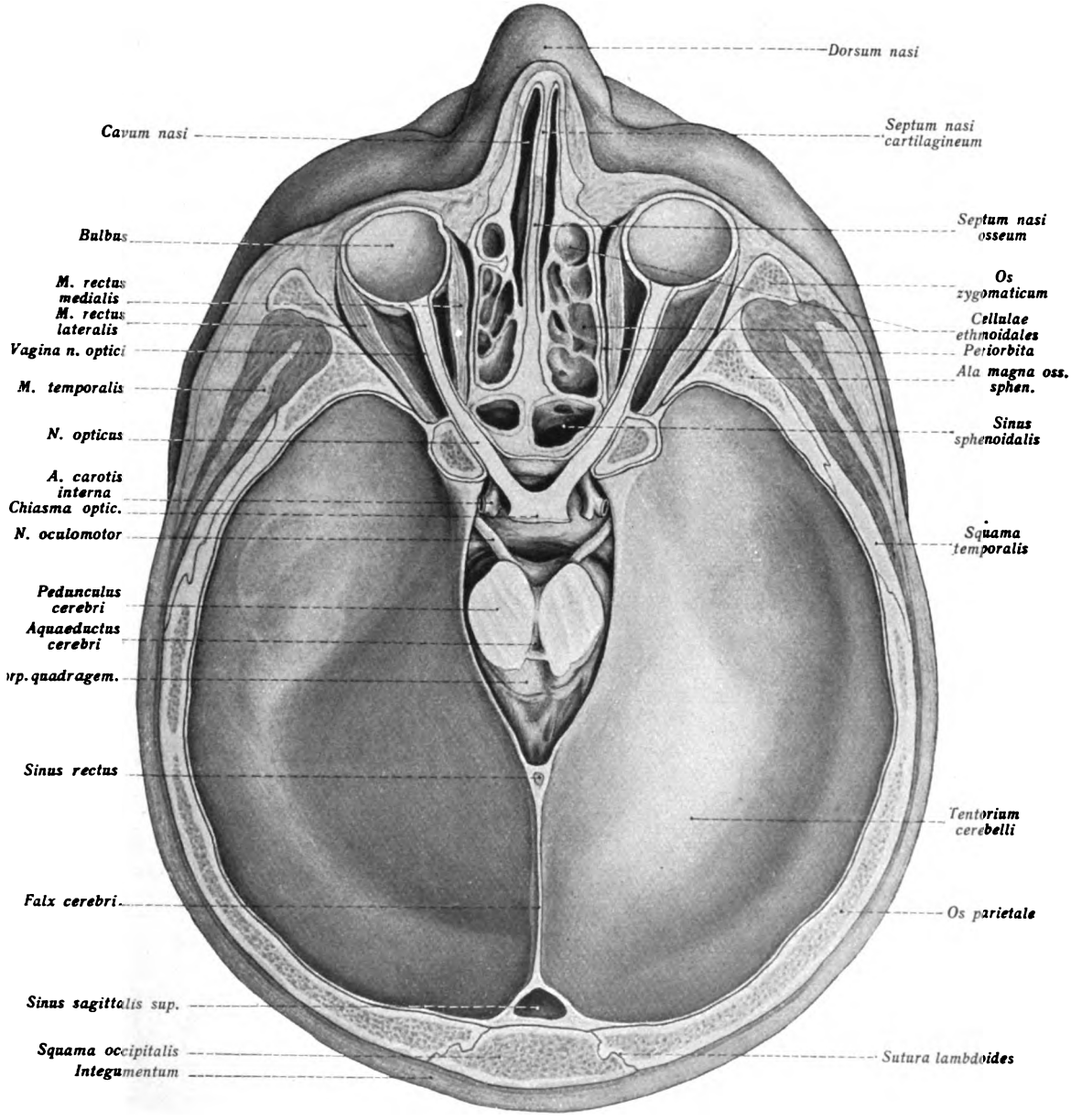

Digitized by Google

Fig. 118.

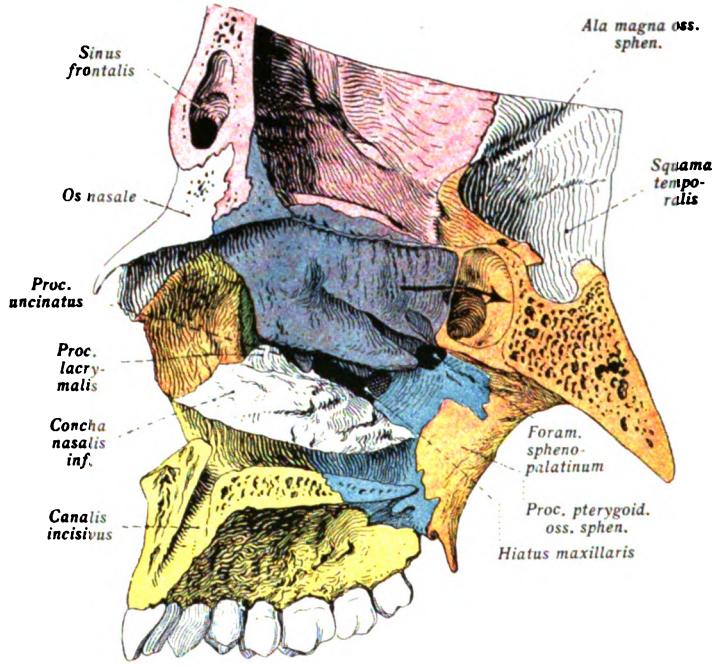

Fig. 119.

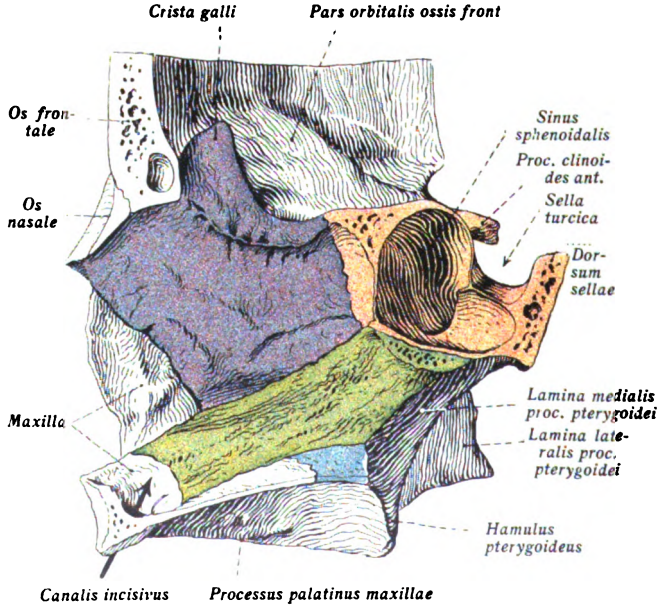

Digitized by Google

Fig. 118. Knöcherne Nasenhöhle; Seitenwand. Stirnbein rot, Siebbein violett, Keilbein braun, Oberkiefer gelb, ntere Muschel weiß, Gaumenbein blau.

Fig. 119. Mediale Wand der knöchernen Nasenhöhle. Keilbein braun Siebbein violett, Vomer grün, Processus ›rizontalis des Gaumenbeins blau.

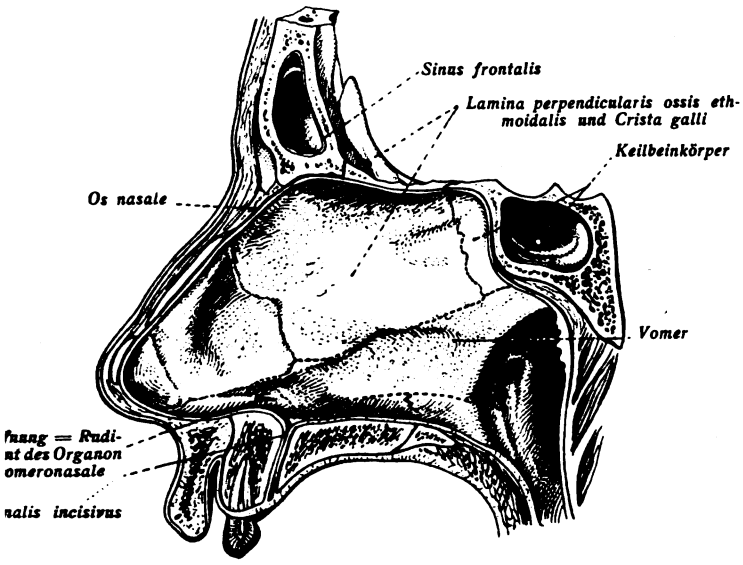

g. 120 Situs des Organon vomeronasale. Nasenscheidewand von Schleimut überzogen, Knochengrenzen hindurchschimmernd gedacht und punktiert.

anlegt, mit seinem unteren Rand der Crista nasalis des harten Gaumens aufliegt, mit dem hinteren freien Rand die beiden Choanen trennt und sich mit dem hinteren Teil seines vorderen Randes der Lamina perpendicularis des Siebbeins anfügt. Vorn wird das Septum durch das Septum cartilagineum, die *Cartilago quadrangularis* (Cartilago sept. nasi), vervollständigt. An der Nasenscheidewand ist des dort liegenden Rudimentes des Organon vomero-nasale zu gedenken (s. Fig. 120).

Die *laterale Wand* gewinnt durch das Vorhanden-in der *Nasenmuscheln* und die Mündungsstellen zahlreicher *Nebenhöhlen* (s. Fig. 122) nen komplizierten Bau. Oben und vorn kommen in Betracht das *Nasenbein,* der *Proces-s frontalis maxillae* und das *Os lacrymale,* weiter innen die mediale Fläche des *Corpus axillae* mit der weiten Mündung (Hiatus) des Sinus maxillaris, das *Siebbeinlabyrinth* (s. g. 105 und 117) mit den beiden (seltener drei) *Siebbeinmuscheln* (mittlere und obere asenmuschel) und hinten die *Pars perpendicularis* des Gaumenbeines und der *Processus erygoides* des Keilbeins. Die untere *Nasenmuschel,* an der Crista conchalis des Oberefer- und Gaumenbeins angeheftet, stellt einen selbständigen Knochen dar. (Vgl. die Aufhlung der Gesichtsknochen S. 16.)

Zwischen dem Boden der Nasenhöhle und der unteren Nasenmuschel liegt der *untere,* rischen unterer und mittlerer Muschel der *mittlere,* zwischen mittlerer und oberer der *ere Nasengang.* Die Nasengänge kommunizieren unterhalb der freien Ränder der uscheln nach dem Septum hin *breit* mit dem Hauptraum der Höhle, sind natürlich von rn nach hinten gerichtet und nehmen von unten nach oben an Länge und Weite ab ig. 122).

Kommunikationen der Nasenhöhle. Mit der Mundhöhle hängt die Nasenhöhle am elettierten Präparat durch den knöchernen *Canalis incisivus* zusammen, der vorn am den der Nasenhöhle neben dem Septum doppelt beginnt und vorn am harten Gaumen t einfacher Mündung in die Mundhöhle ausmündet. Dieser Kanal ist indes obliteriert; ne Mündung ist am harten Gaumen durch die Papilla palatina bezeichnet (mit der nge hinter den mittleren Dentes incisivi abtastbar). Von der Augenhöhle führt der *Calis nasolacrymalis* herunter, der vorn im unteren Nasengang mündet; mit der Schädel-

Digitized by Google

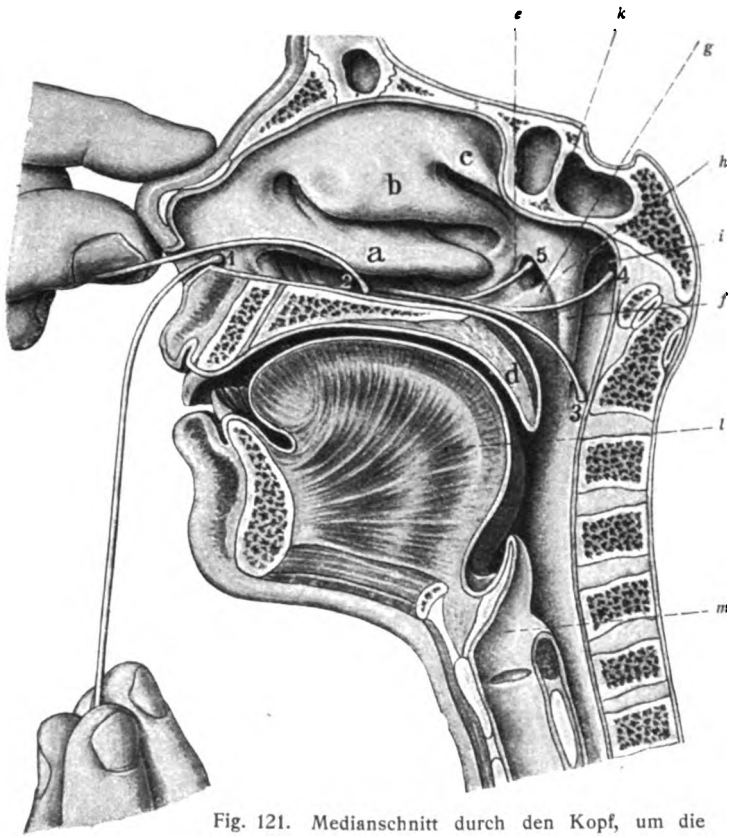

Fig. 121. Medianschnitt durch den Kopf, um die Einführung des Katheters in das Tubenostium zu zeigen (nach Brühl).

1. Der Katheterschnabel ist auf dem Nasenboden aufgesetzt.
2. " " ist gehoben und im unteren Nasengang vorgeschoben.
3. " " hat die hintere Rachenwand erreicht.
4. " " ist nach außen, in die Rosenmüllersche Grube herumgedreht.
5. " " ist aus der Rosenmüllerschen Grube über den Tubenwulst herübergezogen und dann in das Tubenostium hineingefallen, wobei er sich etwas nach außen und oben gedreht hat.

a) untere Muschel,
b) mittlere Muschel,
c) obere Muschel,
d) uvula,
e) Plica salpingo-palatina,
f) Plica salpingo-pharyngea,
g) Levatorwulst,
h) Tubenwulst,
i) Rosenmüllersche Grube,
k) Keilbeinhöhle,
l) Zunge, m) Epiglottis,

höhle besteht Verbindung durch die zahlreichen Löcher der *Lamina cribrosa* (für die Fila olfactoria), und in die Flügelgaumengrube (Fossa sphenopalatina) führt das *Foramen sphenopalatinum* [siehe Fig. 118] (für die A. sphenopalatina und die Nn. nasales posteriores superiores).

Der an dem isolierten Oberkieferbein sehr weite *Hiatus maxillaris* wird durch An- und Überlagerung benachbarter Knochenteile bedeutend eingeengt. Diese sind: die Pars perpendicularis ossis palatini, die untere Nasenmuschel mit dem Proc. maxillaris und ethmoidalis und der Proc. uncinatus des Siebbeins.

Die *Haut der äußeren Nase* ist da, wo sie auf knöcherner Grundlage ruht, verschieblich; mit der *knorpeligen* äußeren Nase (Cartilago lateralis nasi, Cartilago alaris major) dagegen ist sie fest verwachsen. Die Haut ist vornehmlich im Bereich der Flügel reich an großen, zum Teil mit bloßem Auge sichtbaren Talgdrüsen. Am Nasenloch geht die äußere Haut mit den Haaren (Vibrissae) und den Talgdrüsen in die Schleimhaut der Nasenhöhle über und behält unter allmählichem Schwund der Drüsen und Haare den Charakter der Epidermis bis in die Gegend der Apertura piriformis. Dieser Teil der inneren Nase wird als *Vestibulum nasi* bezeichnet.

Nur die *Schleimhaut* der auf die obere und öfters auch auf kleine Regionen der mittleren Muschel, sowie auf die gegenüberliegenden Teile des Septum nasi beschränkten, kleinen *Regio olfactoria* trägt Riechepithel. Die Schleimhaut der *Regio respiratoria* haftet ohne daß sich ein submuköses Gewebe findet, direkt dem Periost an und besitzt durch Reichtum an Venengeflechten den Charakter *kavernösen* Gewebes, das besonders auf den freien Rändern der unteren und mittleren Muschel gut ausgebildet ist. An den Mündungen

Digitized by Google

ler Nebenhöhlen setzt sich die Schleimhaut unter fast vollständigem Verlust der Drüsen ınd starker *Verdünnung* in die Auskleidung der Höhlen fort.

Gefäße und Nerven der Nasenhöhle. Der stärkste arterielle Ast ist die von der Flügelgaumengrube aus durch das Foramen sphenopalatinum eintretende *A. sphenopalatina* aus ler A. maxillaris interna zur lateralen und medialen Wand der Höhle. Dazu kommen die leinen Aa. ethmoidales (anterior et posterior) aus der A. ophthalmica, sowie Anastomosen ıit der A. maxillaris externa im Bereich der Nasenflügel und mit den Gaumenarterien.

Die *Venen* der Nasenhöhle sind besonders stattlich entwickelt und bilden oberflächche und tiefe Netze, sowie das kavernöse Gewebe auf den Muscheln. Nach der Augen-

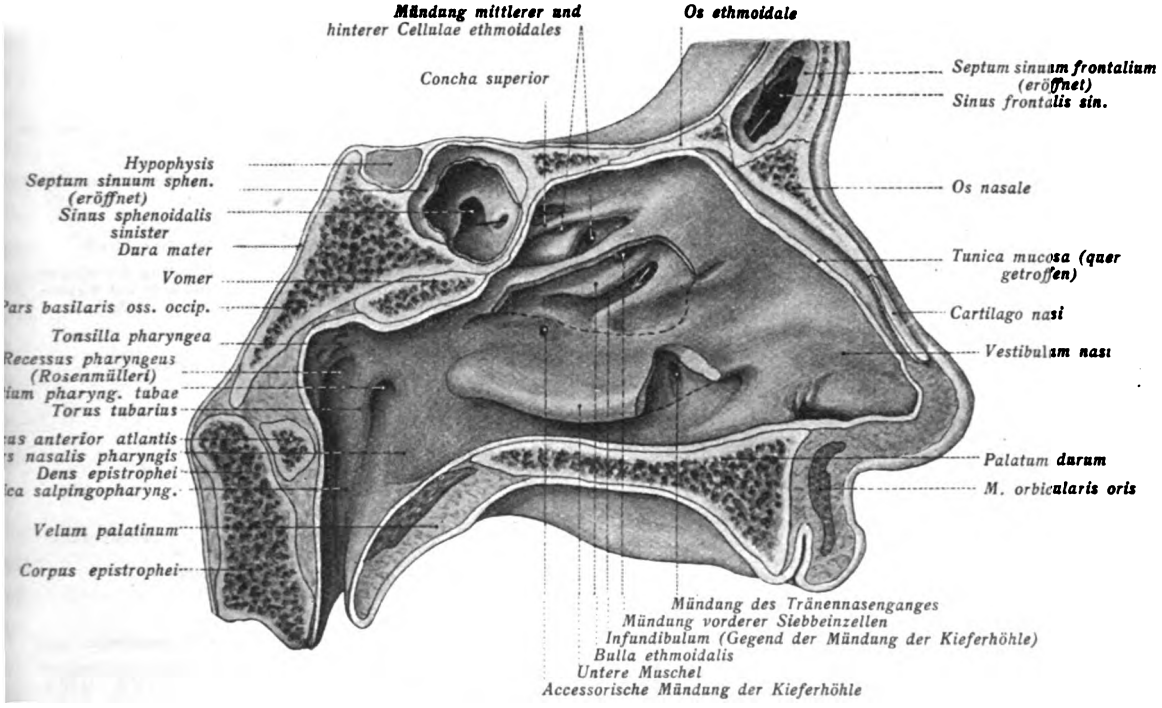

Fig. 122. Seitenwand der linken Nasenhöhle. Die mittlere Muschel ist fast ganz abgeschnitten, um die darunter gelegenen Teile und Mündungen zu sehen. Aus der unteren ist vorn ein Stück herausgenommen. Der ursprüngliche Rand der Muscheln ist punktiert. Die obere Muschel ist intakt. Die Mündungen der linken Keilbein- und Stirnhöhle sind durch Pfeile deutlich gemacht.

öhle findet durch Venae ethmoidales (in Begleitung der gleichnamigen Arterien) Abfluß ı der V. ophthalmica superior statt. Auch bestehen durch die Lamina cribrosa Verbinıngen mit dem Sinus longitudinalis superior und den Venen der Schädelhöhle. Mit der . sphenopalatina laufen Venen, die durch das For. sphenopalatinum aus der Nasenhöhle ı den Venengeflechten der Flügelgaumengrube führen. Das Foramen coecum *ist nur ·im Kind, nicht mehr beim Erwachsenen,* ein Emissarium.

Unter den *Nerven der Nasenhöhle* ist, abgesehen von den spezifischen Sinnesnerven, :n *Fila olfactoria* (s. S. 34), der sensiblen vom 1. und 2. Ast des Trigeminus stammen·n Schleimhautnerven zu gedenken. Von dem N. ophthalmicus, dem 1. Ast des N. trigeinus, gelangt der *N. ethmoidalis anterior* (vom N. nasociliaris) durch das Foramen ethm.

Digitized by Google

anterius und nach kurzem subduralem Verlauf durch die Schädelhöhle und die Lami cribrosa nach dem Vestibulum nasi und mit einem äußeren Ast am unteren Rand d Os nasale zur Haut des Nasenrückens. Die Hauptästchen kommen von dem in der Flüg gaumengrube gelegenen Ganglion sphenopalatinum des Ramus (II.) maxillaris n. trigem und treten durch das gleichnamige Loch als *Nn. nasales posteriores superiores* zur se lichen und medialen Wand der Nasenhöhle. Auf dem Septum läuft einer von ihnen na vorn als *N. nasopalatinus Scarpae* bis zum Canalis incisivus und durch den Kanal z

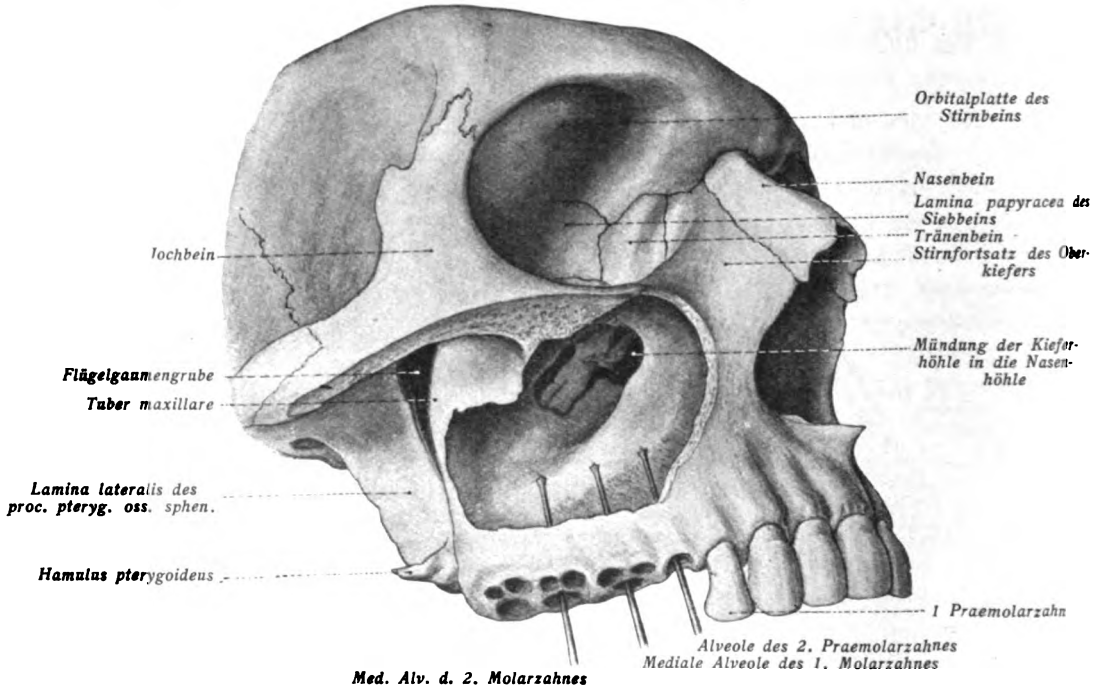

Fig. 123. Schädelteil mit von außen aufgemeißelter Kieferhöhle, um deren Mündung in die Nasenhöhle und die Beziehungen der Zahnalveolen zu dem Boden der Höhle zu zeigen. Die Alveolen sind von unten durchbohrt.

Gaumenschleimhaut. Die *Nervi nasales posteriores inferiores* gehen von dem im Canal pterygopalatinus nach abwärts ziehenden N. palatinus anterior nach vorn zur Schlei haut der Nase ab.

Nebenhöhlen (Sinus paranasales) der Nase. Sie sind Räumlichkeiten, die mit d Nasenhöhle in unmittelbarer Verbindung stehen. Die Schleimhaut der Nasenhöhle set sich unmittelbar in sie fort (s. o.). Wir unterscheiden:

1. Die Oberkieferhöhle (Sinus maxillaris, Highmori) geht vom mittleren Nasengang au
2. Die Stirnbeinhöhle (Sinus frontalis) geht ebenfalls vom mittleren Nasengang au
3. Die Siebbeinzellen gehen vom oberen und mittleren Nasengang aus.
4. Die Keilbeinhöhle geht vom oberen Nasengang aus. Sämtliche Nebenhöhlen en stehen erst nach der Geburt und erreichen ihre volle Ausbildung erst zur Zeit der Puberta Die topographischen Verhältnisse liegen also bei Kindern anders, als bei Erwachsene und bei Kindern verschiedenen Alters wiederum verschieden.

Digitized by Google

Die *Kieferhöhle* ist beim Neugeborenen eine sehr enge Tasche, die sich lateralwärts zum Canalis infraorbitalis erstreckt. Bis zum siebenten Lebensjahre bleibt sie klein, beginnt mit dem Auftreten der bleibenden Zähne stärker zu wachsen und erreicht, während die Backzähne hervorkommen und der Oberkiefer an Höhe zunimmt, ihre endgültige Größe.

Die *Stirnhöhle* beginnt ihre Entwicklung erst im ersten bis dritten Lebensjahre und ist im zwölften Lebensjahre völlig ausgebildet.

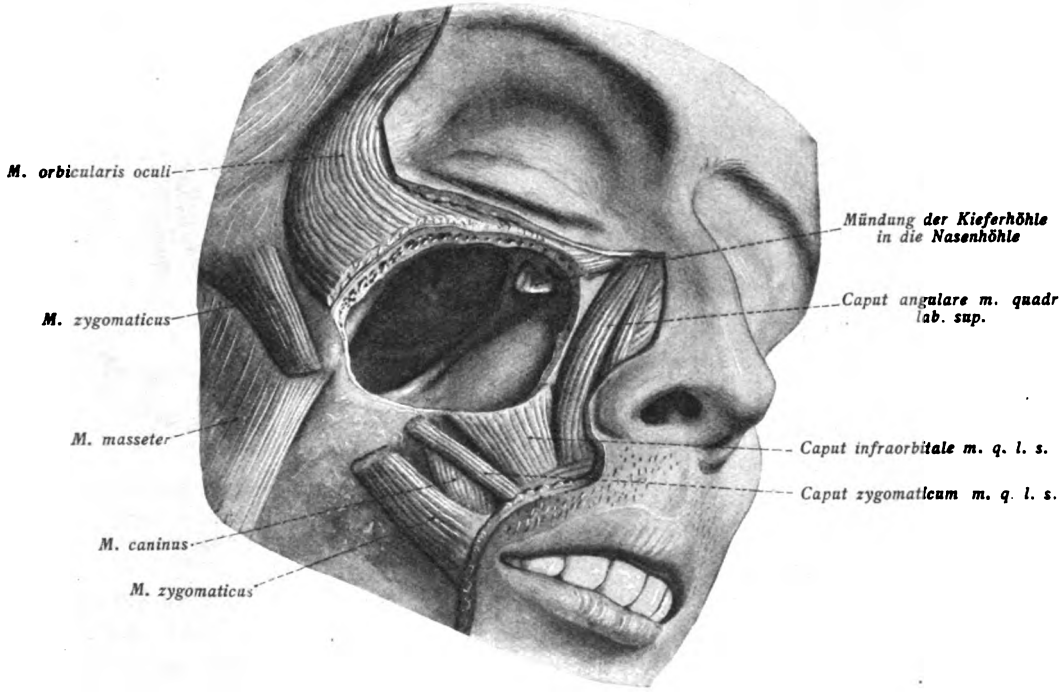

Fig. 124. Kieferhöhle von außen geöffnet.

Die *Keilbeinhöhle* ist beim Neugeborenen stecknadelkopfgroß, um die Pubertätszeit sie bis zur Sphenookzipitalfuge ausgedehnt. Die Entwicklung all dieser Höhlen geht vor sich, daß das Knochengewebe resorbiert wird und die Schleimhaut den weichen Knochenwänden folgt. Die lufthaltigen Räume entstehen auf Grund des mechanischen Prinzips des Knochenbaues, daß möglichste Festigkeit mit möglichster Leichtigkeit verbunden werde. Die Knochenmasse *kann* hier fehlen, weil mechanische Beanspruchung durch Muskelzug nicht stattfindet. Bei Tieren mit schwerem Kopf (Wiederkäuern) oder Tieren, die besonders gering an Gewicht sein müssen (Vögeln) ist dies Prinzip der Pneumatisation in höchster Vollendung durchgeführt.

Topographisch-anatomisch ergeben sich beim Erwachsenen sehr komplizierte Verhältnisse, da diese Höhlen gegen die Nachbarschaft (Orbita, Schädelhöhle, Sinus cavernosus, Gehirn, Mundhöhle) vorgetrieben sind und dadurch die Schleimhaut der Nasenhöhle mit diesen Organen in sehr innige, aber individuell äußerst wechselnde Beziehungen bringen.

1. Die *Kieferhöhle* ist gegen die Augenhöhle durch die Orbitalplatte des Oberkiefers begrenzt (vgl. Fig. 105, 123), dehnt sich nach hinten weit aus und erfüllt das Corpus

Digitized by Google

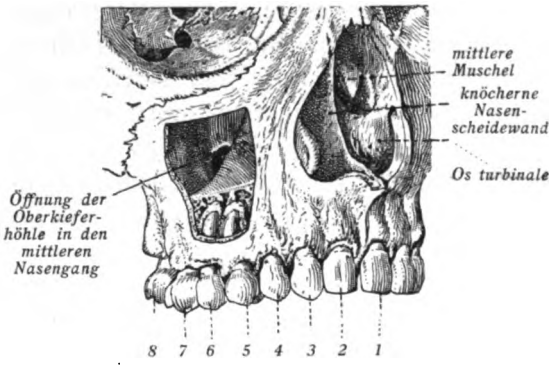

Fig. 125. Situs der Zahnwurzeln zur Oberkieferhöhle. Die Wurzeln des 2. dens praemolaris und des 1. dens molaris ragen, nur von dünnen Spongiosabälkchen überkleidet gegen die Oberkieferhöhle vor. 1. 2. Incisivi, 3. Caninus, 4. 5. Praemolares, 6—8. Molares.

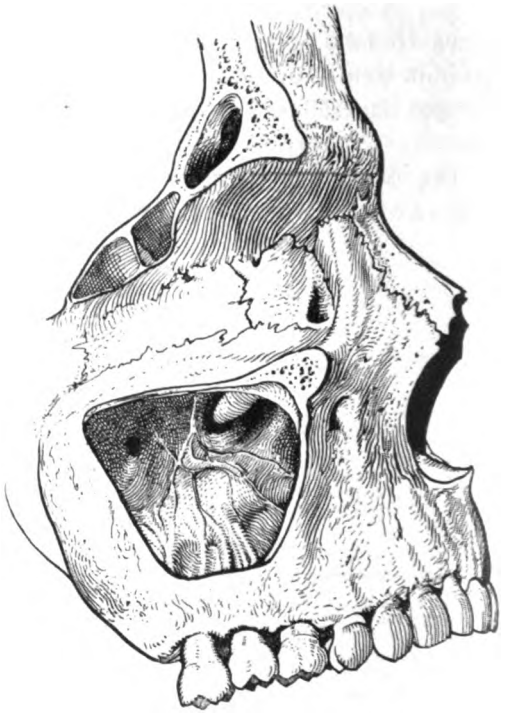

Fig. 126. Oberkieferhöhle, von Schleimhaut ausgekleidet. Neben der normalen, rechts sichtbaren Öffnung eine abnorme kleine, kreisrunde links im Bilde inmitten der Schleimhaut

maxillae; am Boden bilden die Zahnalveolen (Fig. 125) hinterer Backzähne, besonders der letzten, öfters in die Höhle vorspringende bukkelförmige Erhabenheiten, oder die Alveolen sind gelegentlich am höchsten Punkt gegen die Kieferhöhle hin geöffnet, so daß die Spitze der Zahnwurzel *nur von der Schleimhaut* der Kieferhöhle bedeckt wird. Die tiefste Stelle der Kieferhöhle ist über der Wurzel des ersten Molarzahnes gelegen; der zweite Prämolarzahn reicht mit seiner Alveolarkappe meist bis an die Bodenlamelle des Antrum Highmori. Nach vorn davon hebt sich der Boden der Höhle, so daß der erste Prämolaris und der Kaninus in der Regel bereits durch dickere Spongiosamassen von der Höhlung getrennt sind; nach hinten steht der zweite Molaris und auch der Weisheitszahn im Bereich der Höhlung.

Die *Mündung der Höhle* (s. Fig. 124, 125, 126) liegt in dem unter der mittleren Nasenmuschel gelegenen Infundibulum, ist also erst nach Abtragung der mittleren Muschel deutlich zu sehen. Sie wird hier nach vorn hin knöchern umrandet durch den Processus uncinatus des Siebbeins (Fig. 118). Oft finden sich hinter der Hauptmündung eine *zweite* oder auch mehrere akzessorische Mündungen am Rande oder unter dem Rande der mittleren Muschel (s. Fig. 126). Das ganze Gebiet in der Umgebung des Processus uncinatus ist in mannigfacher Weise unvollständig verknöchert, so daß fontanellenartige Bildungen entstehen, die gelegentlich zu akzessorischen Öffnungen werden können.

2. Die *Stirnhöhle* (vgl. auch oben S. 75) liegt *paarig* in der Pars frontalis des Stirnbeins, so daß man an ihr eine vordere (frontal), hintere (zerebral) und mediale (Septum interfrontale) Wand, sowie die Basis unterscheiden kann. Letztere trägt die Öffnung, die in den mittleren Nasengang führt. Nicht immer bleibt die Stirnhöhle auf diesen Raum beschränkt. Sie kann sich in die Pars orbitalis ausdehnen (Recessus orbitalis) oder gegen die Lamina papyracea, so daß sie die Orbita von oben umfaßt. Andererseits kann sie beiderseits sehr klein sein oder fehlen. Ist sie einseitig klein, so kann sie

Digitized by Google

urch eine stärkere Höhle der anderen Seite ersetzt sein. Die Ausbildung der *Arcus superiliaris* hat niemals etwas mit der Ausbildung der Stirnhöhlen zu tun. Die Mündung der tirnhöhle (Ostium frontale) liegt meist am Ende eines trichterförmigen Kanals (Ductus naso-frontalis) im vorderen Teil des Hiatus semilunaris (zwischen Processus uncinatus und Bulla ethmoidalis). Doch ist das keineswegs die Regel; es kann auch der Ductus naso-frontalis unabhängig von jener Stelle weiter nach vorn in einer besonderen Rinne Recessus frontalis) ausmünden, auch kommen doppelte Ausmündungen an beiden tellen vor.

Die das Siebbeinlabyrinth erfüllenden, an Größe und Zahl sehr wechselnden *Cellulae thmoidales*, die den oberen Teil der seitlichen Nasenhöhlenwand gegen die Orbita hin

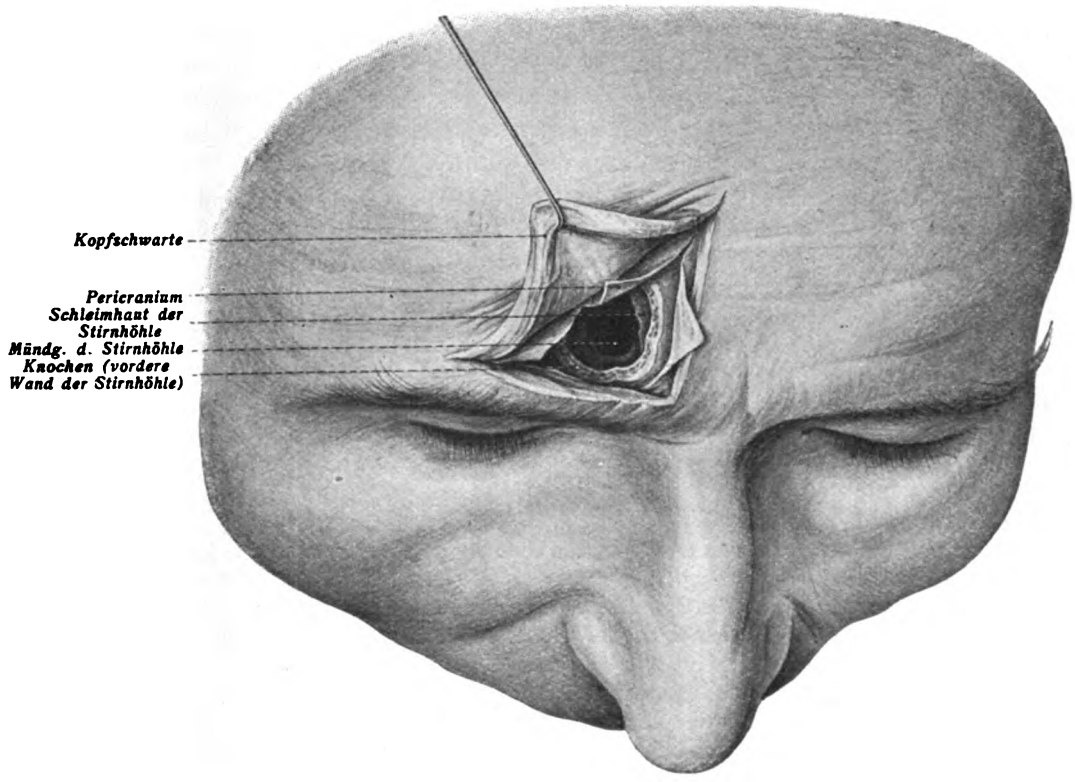

Fig. 127. Rechte Stirnhöhle von vorn geöffnet.

füllen, werden in solche des mittleren („vordere") und solche des oberen („hintere") ıseganges gesondert. Gegen die Schädelhöhle wird das Siebbeinlabyrinth durch die nne Lamina horizontalis des Stirnbeins abgeschlossen. In der obigen Fig. 122 ist e mittlere Muschel nah an ihrem Ansatz abgetragen, so daß man den nach vorn en gerichteten länglichen Schlitz des Hiatus semilunaris gewahrt. In dem *vorderen* il ist eine von der Stirnhöhle aus eingeführte Sonde sichtbar. Weiter *hinten* gelangt ın in der Tiefe des Hiatus in die normale Mündung der Kieferhöhle. Oberhalb dieses atus pflegt eine der Siebbeinzellen stärker vorgewölbt zu sein; so entsteht die *Bulla*

Digitized by Google

Fig. 128. Frontalschnitt des Kopfes (Gefrierschnitt) durch die Augen- und Kieferhöhlen.
Fig. 129. Medianschnitt des Kopfes. Gefrierschnitt.

ethmoidalis, und oberhalb dieser münden die *vorderen* Siebbeinzellen. Die *mittleren* un *hinteren* Siebbeinzellen dagegen münden in den *oberen* Nasengang. Manchmal findet sic noch eine vierte Nasenmuschel weiter oberhalb; die mittleren Zellen können dann in de oberen Nasengang, die hinteren zwischen der dritten und vierten Muschel ausmünden.

Im einzelnen herrschen hinsichtlich der Ausmündung große Schwankungen. Beson dere Bedeutung kommt, wie schon oben (S. 81) beschrieben, der *hintersten* Zelle (Cellul fronto-orbitalis) zu.

In dem hintersten Teil des Daches der Nasenhöhle und der Schädelbasis sehr genähe liegt die paarige *Keilbeinhöhle*. Ihre *obere* Wand, im Bereich der Sella turcica gelegen, is *sehr dünn* (sog. Trigonum praesellare). Hier liegt das Chiasma nervorum opticorum und di Hypophyse der Höhle unmittelbar an. Die untere Wand, meist dick, oft aber auch papie dünn, bildet den obersten, hintersten Teil des Daches der Nasenhöhle und in wechselnde Ausdehnung auch des Pharynx. Die seitlichen Wände tragen die *Carotis interna* un stehen zum Sinus cavernosus und seinen Nerven in Beziehung. Hinten kann sich der Sinu bis gegen das Os occipitale ausdehnen. Die *vordere* Wand enthält die natürliche Öf nung der Keilbeinhöhle. Sie liegt gewöhnlich im Recessus sphenoethmoidalis, d. h. ein Furche zwischen vorderer Keilbeinhöhlenwand und hinterem Ende des Siebbeins.

In der Figur 122 findet sich auch noch die Mündung des *Ductus nasolacrymalis* (S. 77) dargestellt, indem ein Teil der unteren Nasenmuschel vorn entfernt wurde. Sie i beim Lebenden allenfalls von dem Nasenloch aus zugänglich. Die Mündung der Tu auditiva liegt 1 cm hinter dem hinteren Ende der unteren Nasenmuschel, nach hinten dur den die Auffindung mit der Sonde erleichternden *Tubenwulst* (Torus tubarius) begren (s. auch Fig. 129). Vom Nasenloch ist die Tubenmündung 6 bis 7 cm entfernt; 1 cm hi ter dem Tubenwulst liegt der *Recessus infundibuliformis* (Rosenmüllersche Grube).

Anwendungen.

Die praktische Bedeutung der Nebenhöhlen für die Pathologie der Orbita und des Sehorgans sind ob im Zusammenhang erwähnt worden (vgl. Fig. 129a, 129b). Hinsichtlich der *Untersuchung* der Nasenhöl ist vom topographisch-anatomischen Standpunkt zu bemerken, daß die Räumlichkeit, in die wir ohne weit Maßnahmen unmittelbar Einblick besitzen, der *mittlere* Nasengang ist. Durch die Rhinoscopia pos rior dagegen werden alle drei Nasengänge, Septum und Muscheln sichtbar. Es ist zugleich das Bi das wir nach Eröffnung der hinteren Pharynxwand am anatomischen Präparat vor uns sehen (Fig. 13 Erschwert wird die Rhinoscopia anterior durch die so häufigen Verbiegungen der Nasenscheidewan sie haben zum Teil ihren Grund in *Wachstumsstörungen* und sind zu unterscheiden von denjenig die gelegentlich entstehen, indem von der Schädelbasis durch die Lamina cribrosa Tumoren in die Nas höhle vorwachsen und das Septum nach der gesunden Seite *verdrängen*. Die Sondierungen der Neb höhlen sind am Lebenden nicht immer ausführbar.

Zahlreiche Variationen der Mündungsverhältnisse machen sie oft unmöglich. Die Mündung d Oberkieferhöhle liegt sehr versteckt, ist oft doppelt und mehrfach vorhanden. In die Stirnhöhle g langt man bei normaler Ausbildung, wenn man die Sonde von der Spina nasalis externa am vorde Rande der mittleren Muschel vorbeiführt. Mündet die Stirnhöhle aber durch Vermittlung einer Siebbe zelle aus, so kann die Sondierung unmöglich werden. Zur Keilbeinhöhle gelangt die Sonde von d Spina nasalis externa über die Mitte der mittleren Muschel. Der Canalis naso-lacrymalis wird am l sten von oben her sondiert; der Katheterismus der Tube erfolgt durch den unteren Nasengang. der Rosenmüllerschen Grube fängt sich der Tubenkatheter (vgl. Fig. 121).

Für die *Kieferhöhle* sind die Beziehungen zu den Zähnen wichtig. Nicht nur können Zahnschm zen Anfangssymptome von Veränderungen der Höhlenwand sein (Tumoren), sondern — was viel häu

Digitized by Google

Fig. 128

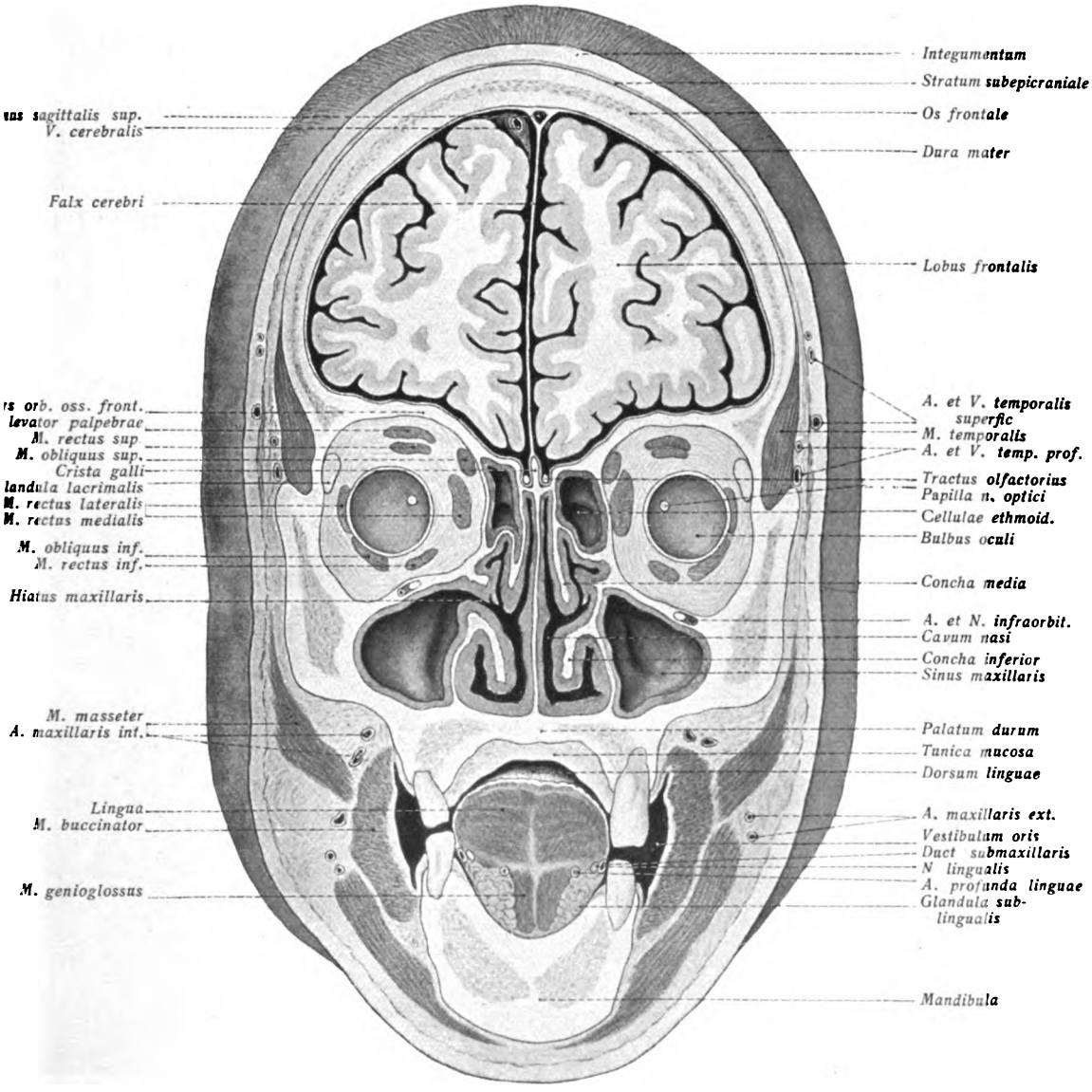

Digitized by Google

Fig. 129 a.

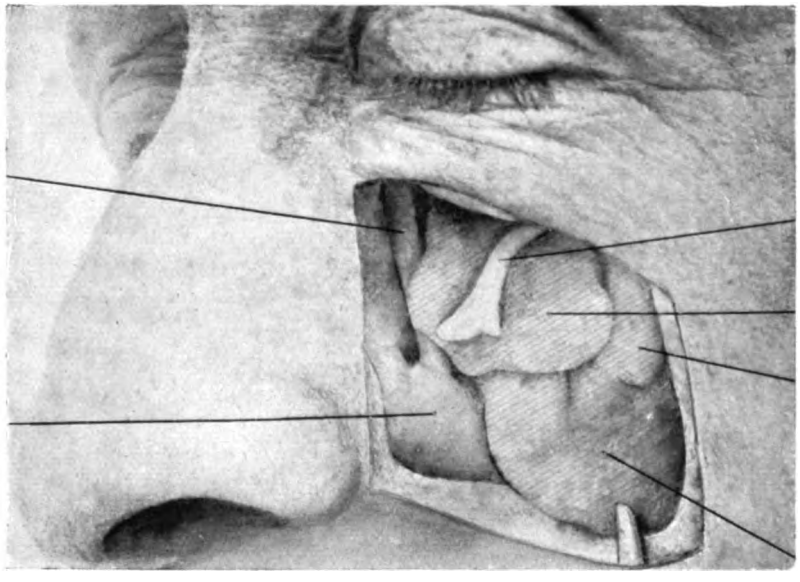

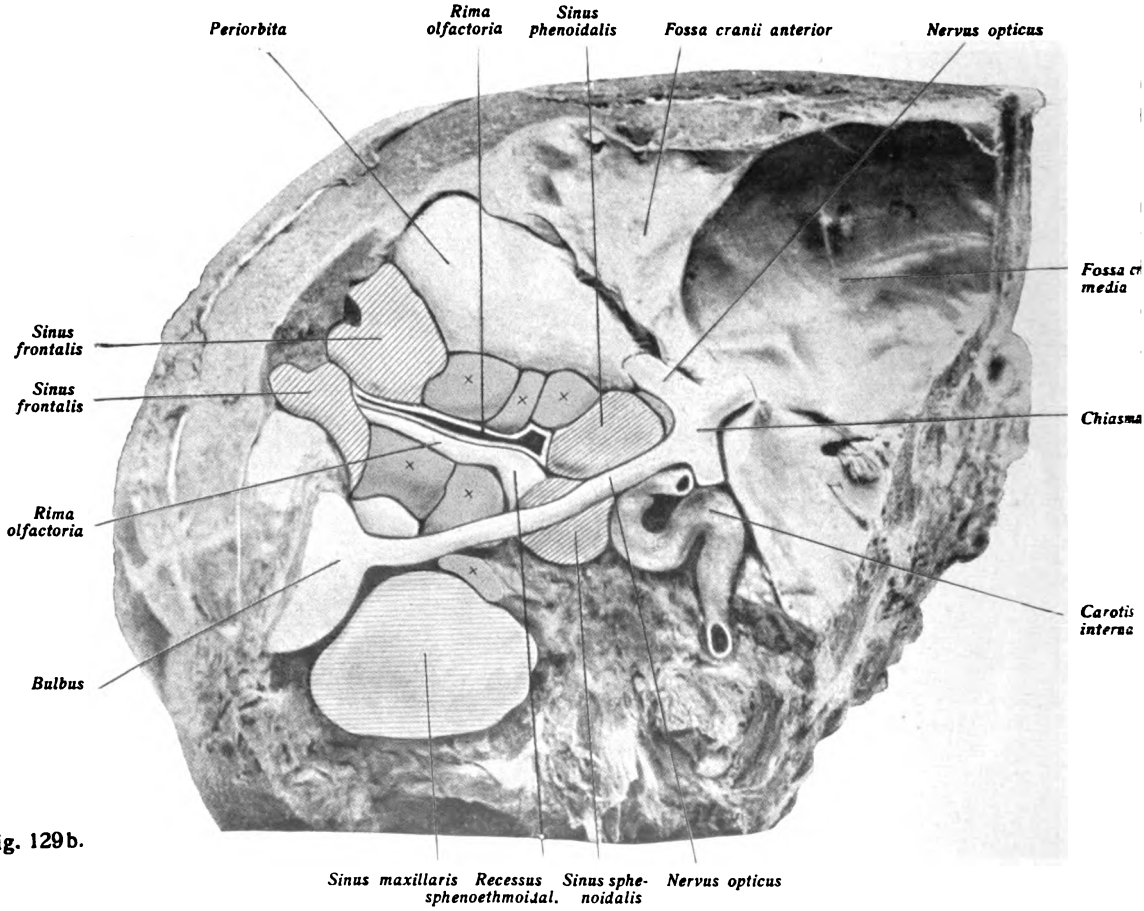

Fig. 129 b.

Digitized by Google

Fig. 129.

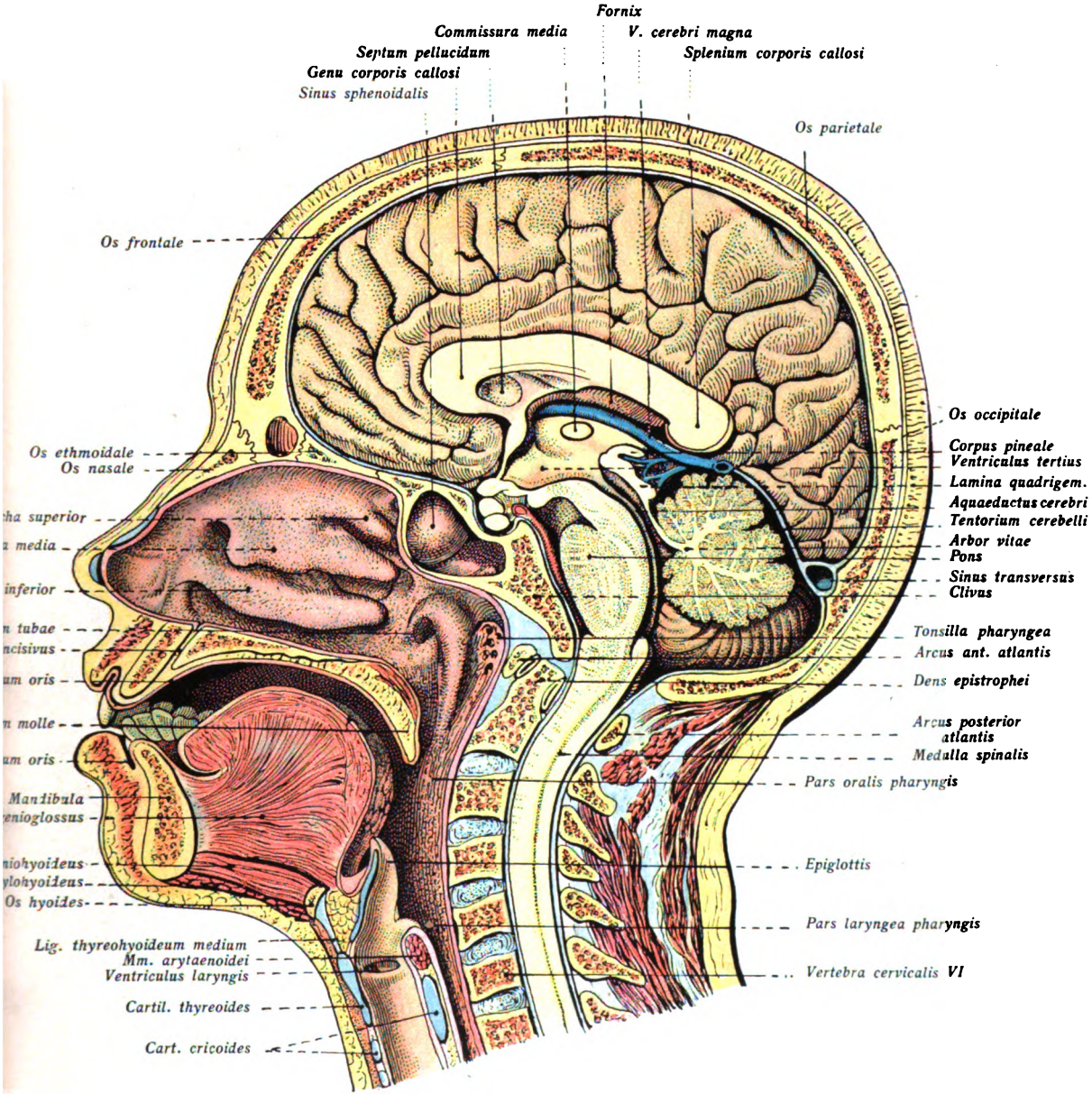

Digitized by Google

Fig. 130.

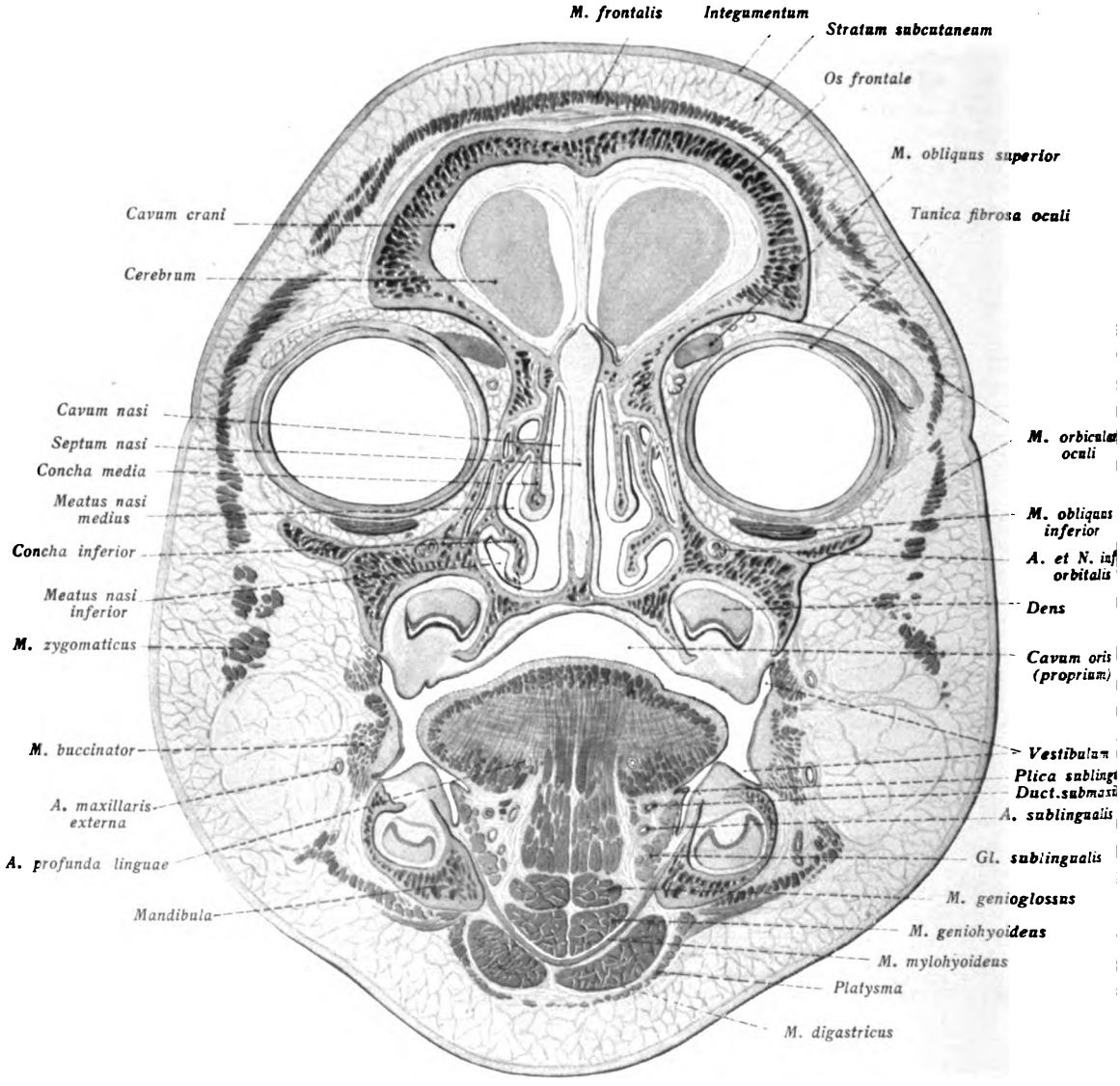

Digitized by Google

Fig. 129a. (Aus Onodi, Topogr. Anat. der Nasenhöhle u. ihrer Nebenhöhlen.) Die Knochenwände der Nasenhöhle l der Kieferhöhle sind entfernt. Die Schleimhaut der Kieferhöhle, des ductus nasolacrymalis und der Nasenhöhle sind alten. Natürliche Größe.

Fig. 129b. Die Knochenwände der Augenhöhle, der vorderen Schädelgrube und der Nebenhöhlen sind entfernt. Die enhöhlen sind blasenförmig erhalten. ×××××× cellulae ethmoidales anteriores et posteriores. Beziehungen des en Sehnerven zur linken Keilbeinhöhle. Natürliche Größe.

Fig. 130. Frontalschnitt des Kopfes vom Neugeborenen (Mikrotomschnitt.)

r der Fall ist — Erkrankun- n der Zahnwurzeln können die Oberkieferhöhle über- ten (Empyem). Die Bestim- ng des *tiefsten* Punktes ist die Ausführung der Radikal- ration erforderlich. Eröff- igen der Oberkieferhöhle inen vorgenommen werden nach Extraktion des 1. Mo- s oder der Nachbarzähne Durchbohrung der etwa h darüber liegenden Kno- nschicht. 2. von der Fossa ina aus (Inzision in der Über- gsfalte zwischen Wange und eolarfortsatz vom Eckzahn zu den hinteren Molaren). vom mittleren Nasengange

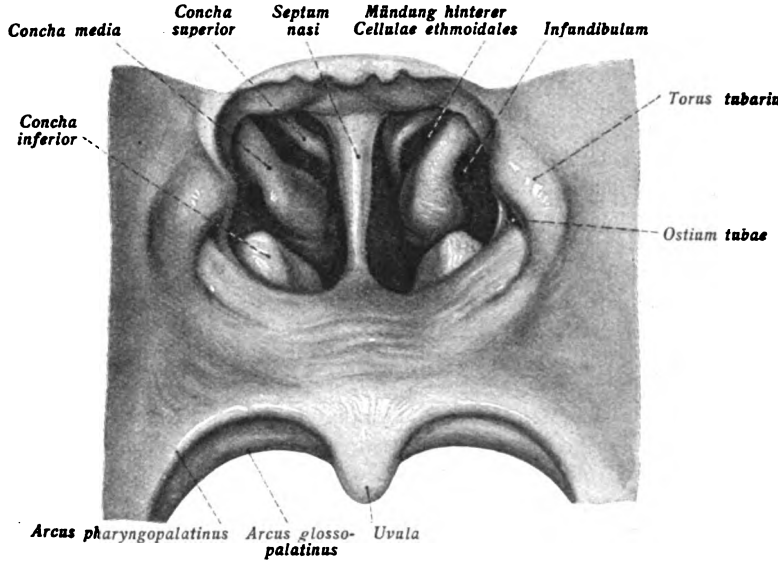

Fig. 131. Eingang in die Nasenhöhle von der Pars nasalis pharyngis aus (Bild der Rhinoscopia posterior).

Die *Stirnhöhle* wird bei Stirn- lenkatarrh gelegentlich in der ig. 127 dargestellten Weise fnet, wobei die aus der Figur ersichtlichen Schichten zu durchtrennen sind. Hierbei hat man zu chten, daß die vordere Wand der Höhle viel stärker ist als die hintere. Indessen ist doch für e Indikationen diese Eröffnung nicht ausreichend. Es gibt Verfahren (*Killian*sche Radikaloperation .), bei denen die *untere* Wand einer in die Pars orbitalis ausgedehnten Stirnhöhle gleichfalls rese- t und eine freie Kommunikation mit der Nasenhöhle hergestellt wird. Bei diesem Verfahren bleibt Margo supraorbitalis, vor allem aus kosmetischen Gründen, erhalten. Besondere Schwierigkeiten itet die Behandlung der seitlichen Rezesse (s. o. Recessus orbitalis). Auf dem gleichen Wege ist das *Siebbeinlabyrinth* zugänglich, dessen chirurgische Behandlung aber meist von der Nasenhöhle n der Regel unter Abtragung der mittleren Muschel — her erfolgen kann.

Die Wichtigkeit der Lagebeziehung der *Keilbeinhöhle* zu dem Sinus cavernosus und der A. ca- interna wurde bereits auf S. 48 hervorgehoben. Hier sei hinzugefügt, daß Eiterungen in der Keil- höhle (Empyem) durch die dünne Wand der Höhle hindurch seitlich auf den *Sinus cavernosus* über- n und hier zu Sinusthrombose führen können. Diese Thrombose wird dann die in den Sinus ca- osus und seine Wand eingelagerten Nerven (s S. 46) in Mitleidenschaft ziehen können.

Eröffnung der Keilbeinhöhle erfolgt von der Nasenhöhle aus. Zugleich ist dieser Weg der ein- gangbare, um durch die Keilbeinhöhle hindurch zur Hypophysis zu gelangen.

Bei Betrachtung der Seitenwandbilder der Nasenhöhle (s. Fig. 105, 117, 118, 122, 127 und 129) he man sich auch klar, daß der chronische Schnupfen auf die *Tube*, die *Stirn-* und *Kieferhöhlen* nach hinten auf den *Rachen* übergehen kann, und daß von der Nasenhöhle ausgehende *Tumoren* durch die Choanen nach dem *Schlundkopf* und in die *Mundhöhle*, ferner in die *Kieferhöhle*, in *Siebbeinzellen*, in die *Orbita* auch durch den hinteren Teil der seitlichen Nasenwand, in der Gegend Foramen sphenopalatinum in die *Flügelgaumengrube* und von ihr nach außen hin bis in die *Schlä- rube* oder durch die Fissura orbitalis inferior *in die Augenhöhlen ausdehnen können*. In der

Digitized by Google

Fig. 132. Blick von oben her auf den Mundboden. An dem in Formalin gehärteten Präparat wurde die Zung getragen. Man sieht auf den Stumpf des M. genioglossus. Die Zungenwurzel und die Epiglottis ist erhalten. Die Äst Unterkiefers sind durchgesägt, der freie Rand des M. mylohyoideus ist sichtbar gemacht. Rechts Caruncula saliva natürlicher Lage, links 2 Sonden in den Ausführungsgängen. Plica sublingualis rechts erhalten.

Fig. 133. N. hypoglossus und Arteria lingualis in ihren wichtigen Beziehungen zum M. hypoglossus von dargestellt.

seitlichen Nasenwand kann es vorn durch Katarrhe und durch Neubildungen zu Störungen im Ber des Tränennasenkanals kommen.

Die *Lymphbahnen* der Nase sind äußere und innere. Die äußeren, die von der äußeren Fläche Nase und aus der Schleimhaut im Bereich der knorpeligen Teile (Vestibulum) herstammen, beg sich zu den submaxillaren und den in der Parotisgegend gelegenen Lymphknoten, um dann zu den fen Zervikalknoten zu ziehen. Die Hauptmasse der Lymphe strömt in den Nasengängen nach hi und abwärts bis zur Tubenöffnung. Hier tritt eine Teilung des Stromes ein, indem eine kleinere von Lymphgefäßen quer durch die Pharynxwand nach außen zieht zu einem tiefen Zervikalknoten Winkel zwischen Vena jugularis interna und Vena fac. communis (Fig. 177) oder auch vorher zu Ly knoten neben der Tuba auditiva und zu den weit außen liegenden oberflächlichen Zervikalknoten. andere Bahn führt weiter nach abwärts zu einer oder mehreren Lymphknoten im Spatium parapha geum (Retropharyngealdrüse), von wo aus dann der Abfluß zu den tiefen Zervikalknoten erfolgt. fektionen dieser wichtigsten Station der Nasenlymphbahnen von der Nase her können möglicherw auch für die Entstehung des Retropharyngealabszesses in Frage kommen.

Lymphbahnen der Nebenhöhlen sind nur vom Sinus maxillaris bekannt. Die Hauptmasse Gefäße schließt sich den übrigen Lymphgefäßen der Nasenwand an, wie es auch von den übrigen benhöhlen auf Grund ihrer Genese angenommen wird. Im Sinus maxillaris hat man indessen Kommunikationen mit den Lymphgefäßen des Periosts, ja Verbindungen durch den Knochen nach a hin, ferner Bahnen, die in die Zahnalveolen hineinführen, wahrgenommen.

Vom Arachnoidalraum sind Lymphbahnen zur Regio olfactoria und dem obersten Teil des tums festgestellt worden, mehr bei Kindern als bei Erwachsenen. Man hat sie in Verbindung mit Infektionsweg bei Meningitis epidemica gebracht.

XII. Die Mundhöhle.

In Übereinstimmung mit ihrer Funktion, die Nahrungsaufnahme zu vermitteln, scheint die Mundhöhle nicht in dem Maße wie die Nasenhöhle von knöchernen Wandun umgeben; vielmehr bilden vielfach nur *dehnbare* und *verschiebliche* Weichteile die grenzung. Zur knöchernen Stütze tragen der harte Gaumen (Processus palatinus maxil und Proc. horizontalis ossis palatini) mit den die Zähne bergenden Alveolarfortsätzen der Unterkiefer bei. Als *hintere Grenze* der Mundhöhle gegen den Pharynx bezeich wir an der Zunge die an dem Foramen coecum und dem Sulcus terminalis gelegene Gre von Zungenrücken und Zungenwurzel (Zungengrund [s. Fig. 137 und 142]), seitlich u oben den Arcus palatopharyngeus (s. Fig. 144) und die Uvula. Diese Stelle nennen die *Rachenenge, Isthmus faucium*. Die *obere Grenze* — das Dach der Mundhöhle — in einfacher Weise durch den weichen und den harten Gaumen gegeben. Als *untere Gre* — gegen den Hals ist der *M. mylohyoideus* (s. Fig. 131, 132) aufzufassen, der allerdi nur vorn eine Abgrenzung bildet, während nach hinten von ihm der Inhalt der Mundhö ohne scharfe Grenze in die Halsorgane fortgesetzt erscheint (s. Fig. 132). Die seitli und vordere Abgrenzung geschieht durch die Wangen- und Lippenschleimhaut, den buccinator und die diesem aufgelagerten Teile (Fig. 135).

Wir unterscheiden den Vorraum der Mundhöhle, das Vestibulum oris, von der Mun höhle im engeren Sinne, dem Cavum oris (proprium).

1. *Vestibulum oris*. Der hufeisenförmige Spalt wird nach vorn von den Lippen u Wangen, nach lateral von den *Wangen* begrenzt. Die Grundlage der Wange bildet d

Digitized by Google

Fig. 132.

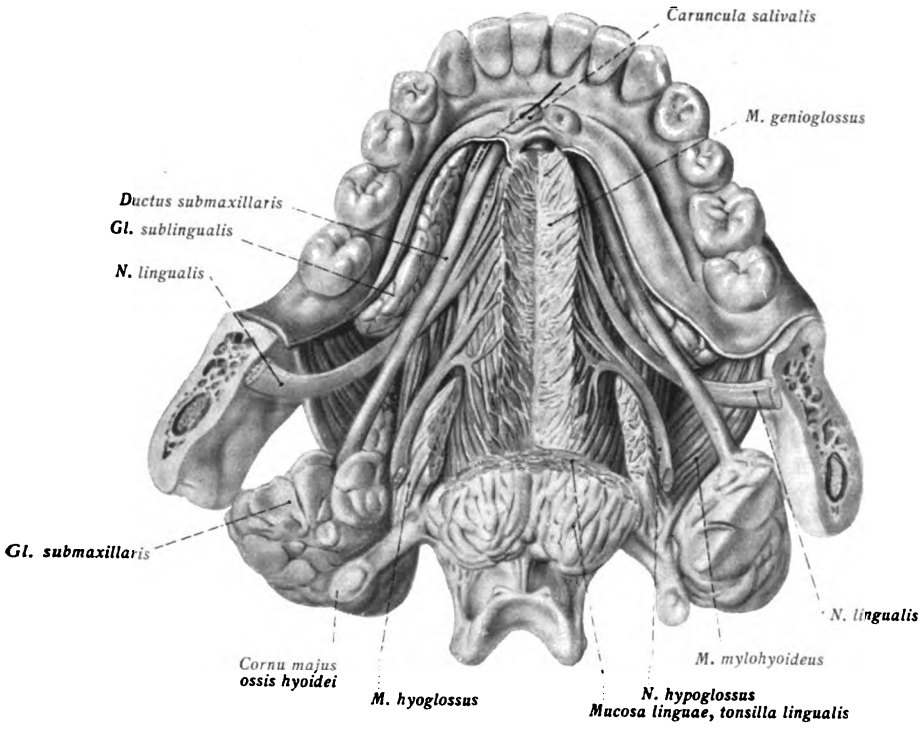

Fig. 133.

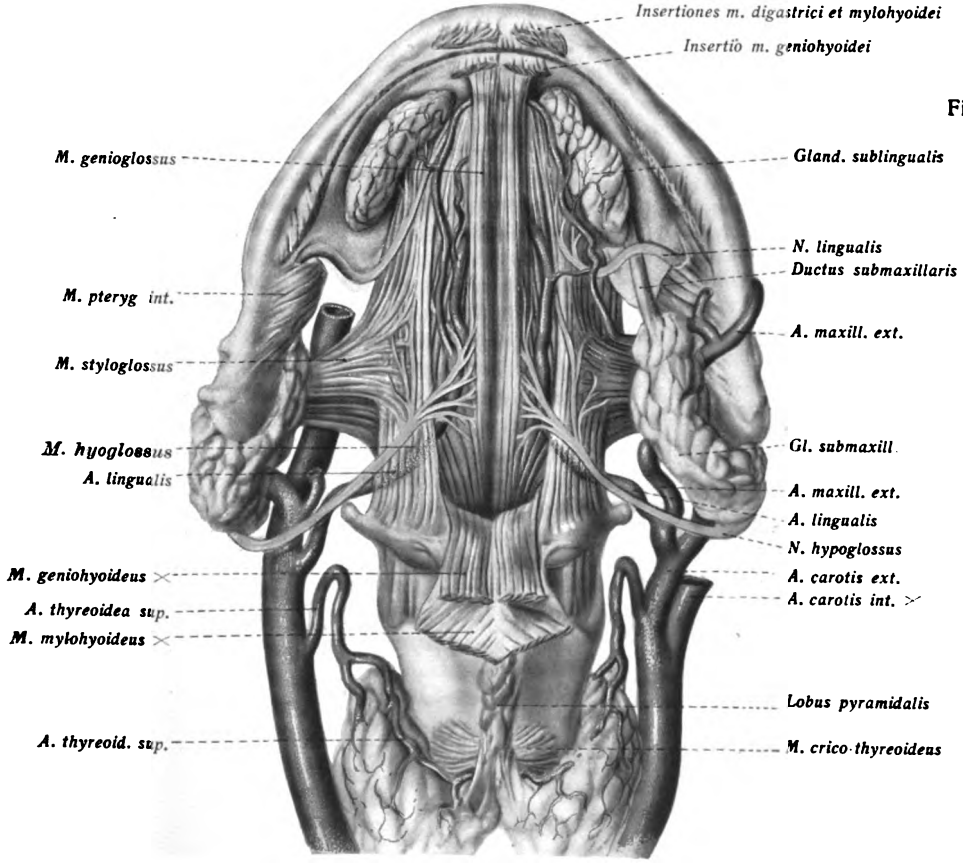

Digitized by Google

Fig. 134.

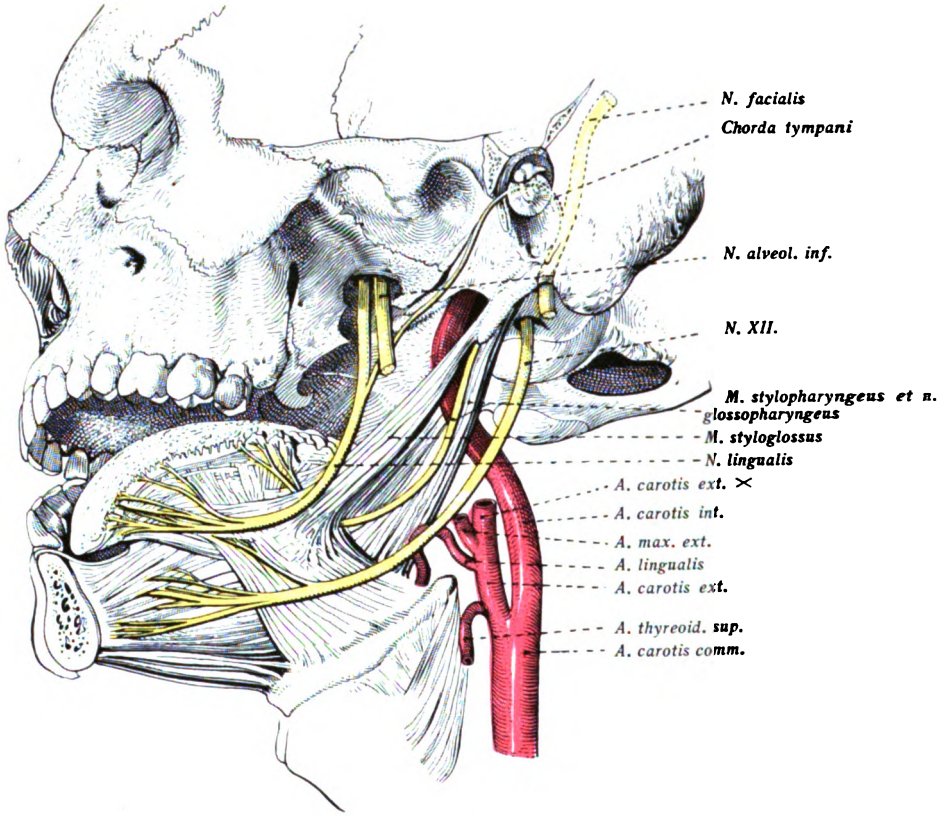

Fig. 135.

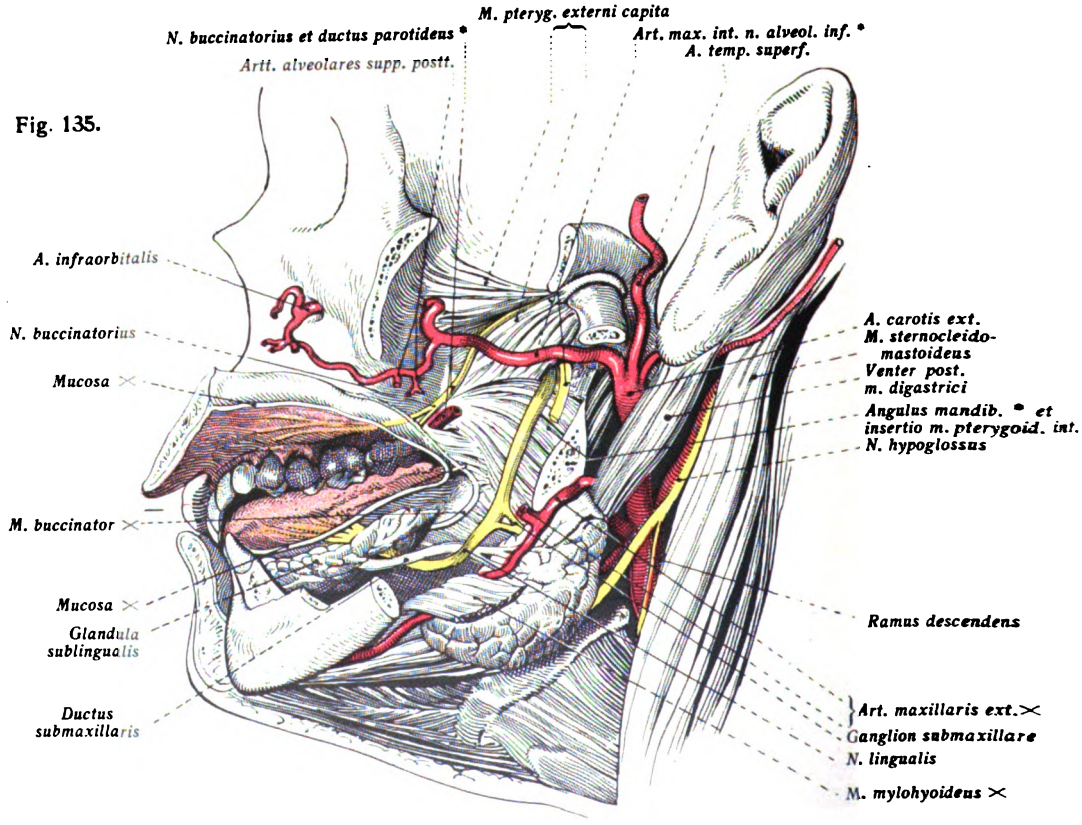

Digitized by Google

Fig. 134. Die drei Zungennerven von links her nach Wegnahme des Unterkiefers dargestellt (schematisiert).
Fig. 135. Plica sublingualis von außen präpariert. Die gesamte Wange mit M. buccinator ist am Unterkiefer abtragen und nach aufwärts geschlagen worden. Der gesamte Unterkiefer ist abgemeißelt bis auf den Gelenkteil, eine dünne ochenplatte am Angulus (Insertion des M. pterygoideus internus) die Symphyse und ein Stück des unteren Randes. Der es Ursprunges beraubte M. mylohyoideus ist nach unten gedrängt. Sichtbar auch die Fossa retromandibularis und das tium pharyngeum.

. buccinator; innen liegt die Wangenschleimhaut, auf der sich der N. buccinatorius (Ras III. N. trigemini) ausbreitet. Außen liegt dem Muskel der Wangenfettpfropf auf (s. en Seite 68 und Fig. 98). Der Ausführungsgang der Gl. parotis durchsetzt den Muskel d bildet gegenüber dem zweiten oberen Molarzahn eine feine, jedoch am Lebenden ndierbare Öffnung. Die mediale Begrenzung des Vestibulum oris bildet der Proc. alveois des Oberkiefers mit den Zähnen. Führt man bei aufeinander geschlossenen Zahnhen den Zeigefinger bis nach hinten in den Vorraum ein, so stößt man hinten auf harten Vorderrand des *Ramus mandibulae*, vor welchem man um den hintersten Mahln herum in eine *Lücke* gelangt. Durch diese besteht bei vollständig erhaltenem Gebiß *einzige Kommunikation* — abgesehen von feinen Spalten zwischen den Zähnen — t dem Cavum oris. Wird die Spitze des Zeigefingers dem fühlbaren Vorderrand des mus mandibulae an genannter Stelle aufgelegt und werden gleichzeitig die Zähne ruckise fest aufeinander gepreßt, so fühlt man deutlich den nach vorn vorspringenden rderrand des sich kontrahierenden M. masseter.

2. *Cavum oris.* Wir unterscheiden topographisch den *Boden* der Mundhöhle, die cke und den *hinteren Abschluß.* Das Studium all dieser Teile ist leicht am eigenen nde vor dem Spiegel unter Benützung vollen Sonnenlichtes möglich und sollte nicht erlassen werden.

Der *Boden* der Mundhöhle wird hauptsächlich von dem M. mylohyoideus (von der ea mylohyoidea bis zur Raphe und dem Zungenbeinkörper) gebildet, während der M. iohyoideus (von der Spina mentalis interna zum Zungenbeinkörper) nur unterhalb der nge, dicht neben der Mittellinie Anteil am Boden der Mundhöhle hat. Den oben von ndhöhlenschleimhaut, unten von der Haut des Halses überkleideten M. mylohyoideus aphragma oris) fasse man zwischen Daumen und Mittelfinger der eigenen Hand. Man et dadurch die *Seitenteile* des Mundbodens ab, zwischen denen ein unpaariger, mittlerer l den in die Zunge ausstrahlenden M. genioglossus und damit die Zunge selbst trägt. r Querschnitt (Fig. 130) zeigt diese Verhältnisse sehr klar. Man sieht zugleich die ge der wichtigsten Gefäße (im Querschnitt). Die Art. profunda linguae (Endast der . lingualis) liegt außen neben dem M. genioglossus und einwärts-aufwärts vom M. lonidinalis inferior. Dicht neben der Arterie liegt der Stamm des N. hypoglossus (in der ur nicht gezeichnet). Die Art. sublingualis liegt mehr in der Tiefe in dem nischenförmi Spalt jederseits neben der Zunge. Dicht über ihr liegt der Ductus submaxillaris und — nicht eingezeichnete — Stamm des N. lingualis. Sehr gut übersieht man die Verhältse auch bei dem Blick von oben her, wenn die Zunge selbst abgetragen worden ist. g. 132.)

Wir betrachten zunächst die Zunge, sodann die paarigen seitlichen Teile des Mundlens.

Die *Zunge* liegt bei geschlossenem Munde dem Gaumen an. Ihre Basis reicht bis n Kehldeckel. Nach Erhebung des freien Teiles der Zunge gewahrt man (am eigenen

Digitized by Google

Fig. 137. Zunge und aufgeschnittener Schlundkopf mit farbiger Bezeichnung der Innervierungsgebiete. N. lingu rot, N. glossopharyngeus blau, N. laryngeus superior n. vagi violett.

Fig. 138. Harter Gaumen, an einem Formalinpräparat schichtweise dargestellt.

Munde vor dem Spiegel) in der Mitte die als Frenulum bezeichnete, mediane Schleimha falte und die Enden der beiderseitigen vorspringenden Sublingualwülste (Plicae subl guales) mit den *Caruncula e salivales* (Fig. 132, 136). Man mache sich klar, daß die Zun funktionell eine dreifache Bedeutung besitzt (als motorisches Organ — als Organ s feiner Sensibilität — als Sitz des Geschmacksorgans), und daß daher an ihr *drei versch dene* Apparate und Nerven in Betracht kommen (Muskeln und N. hypoglossus, eine den Endigungen des N. lingualis versehene Schleimhaut und Papillae vallatae mit den digungen des N. glossopharyngeus; allerdings verlaufen durch die Chorda tympani a Geschmacksfasern zum N. lingualis). Die Muskeln der Zunge zerfallen in die beiden Gr

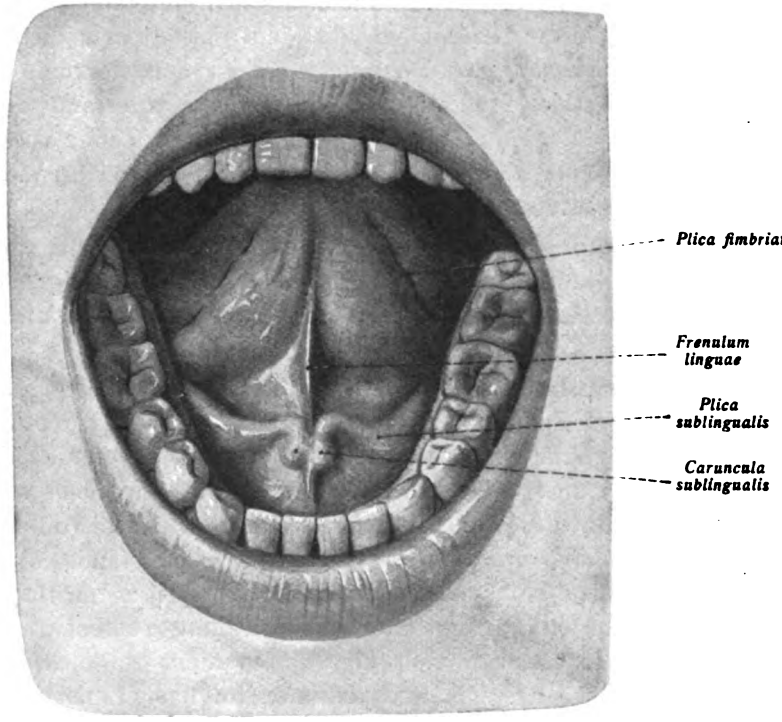

Fig. 136. Regio sublingualis bei erhobener Zungenspitze dargestellt.

pen der von Skelettei kommenden und in Zunge nur endigenden M keln („Außenmuskeln": genio-, stylo-, hyogloss und die in der Zunge e springenden und endig den Muskeln („Binnenm keln": M. longitudinalis perior, inferior und tra versus). Alle genann Muskeln werden von ech Hypoglossusfasern aus Medulla oblongata verso (Über den R. descend hypoglossi s. später S. 1

Bei der Betrachtu von der Seite (Fig. 1 verlaufen die drei gena ten Nerven in drei Bö zur Zunge. Der N. glos pharyngeus liegt am we sten schädelwärts und schreibt den kleinsten Bogen, der N. lingualis liegt weiter abwärts und bildet einen gro Bogen, der N. hypoglossus liegt am weitesten abwärts und beschreibt den größten Bogen. drei Nerven liegen mit der Konvexität ihrer Bögen außerhalb der Mundhöhle, der N. glos pharyngeus reicht ins Spat. parapharyngeum (Fig. 143), zwischen den Mm. stylo-glossus stylo-pharyngeus, der N. lingualis reicht bereits ins Gebiet des Halses (Trigonum subma lare [Fig. 163]), der N. hypoglossus weit an den Hals (Trig. carotic. und submax. [Fig. 178]). Auch hierin ist also die Grenze zwischen Kopf und Hals nicht scharf (s. oben S.

Der N. glossopharyngeus durchbohrt die Pharynxwand (mit seinem R. linguali liegt unterhalb der Tonsilla palatina und zieht im Bogen gegen das Foramen coecum h Äste zu den Papillae vallatae abgebend.

Digitized by Google

Fig. 137.

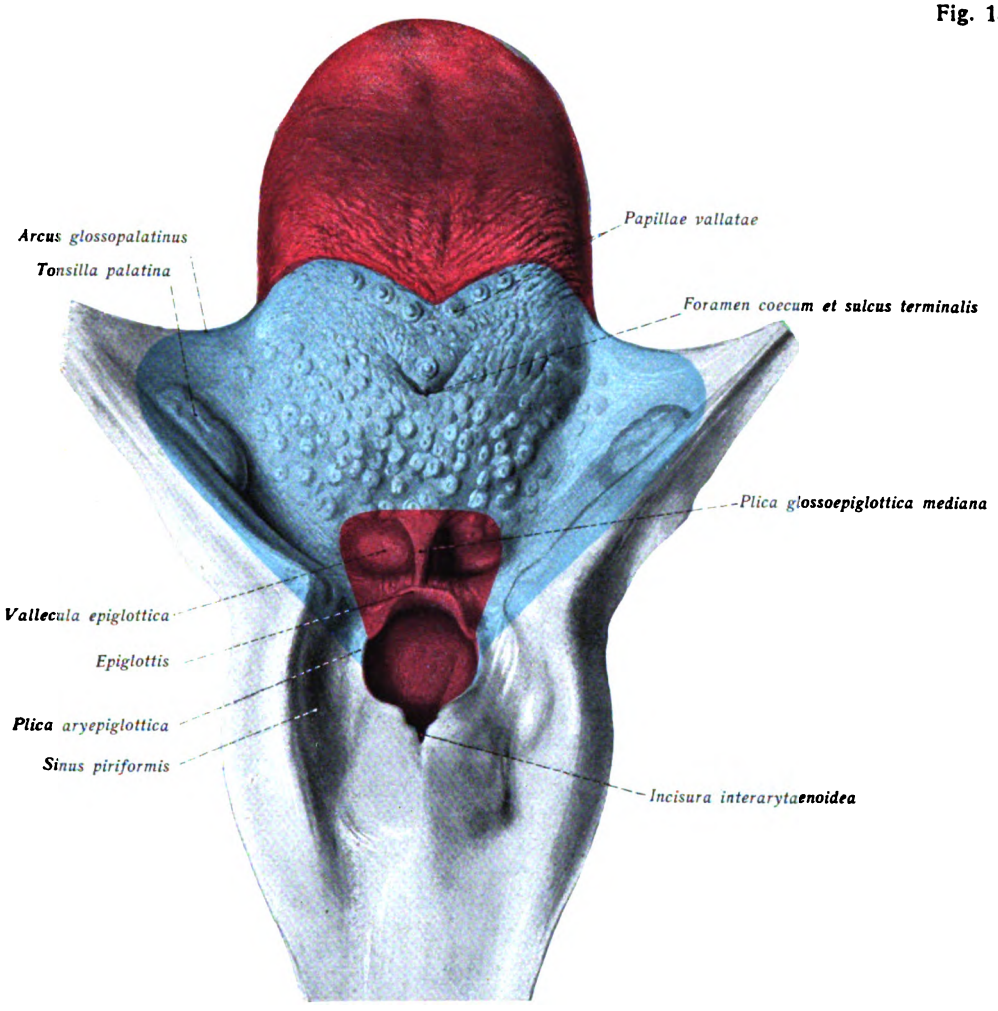

Fig. 138.

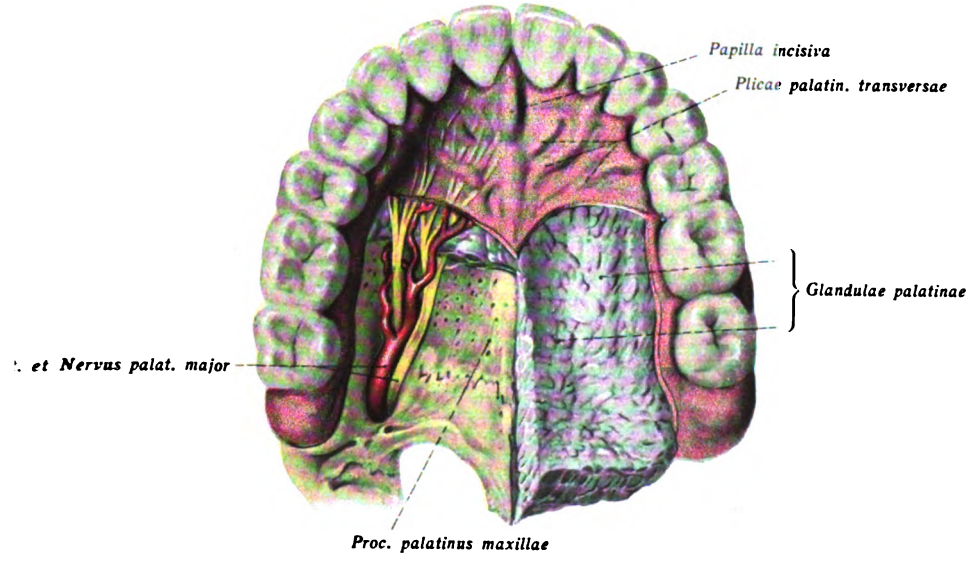

Digitized by Google

Fig. 139.

Fig. 140.

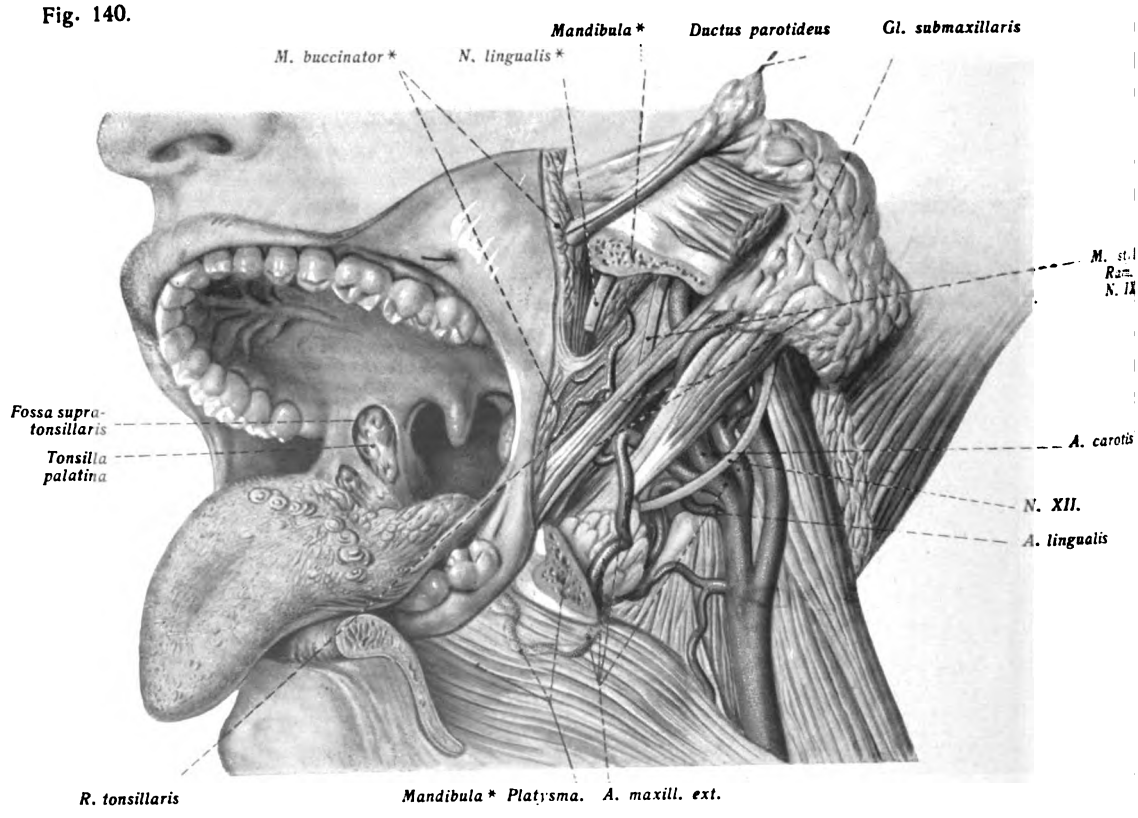

Digitized by Google

Fig. 139. Ursprünge der Gaumenmuskeln in ihren Beziehungen zur Tuba auditiva. (Aus Brühl, Ohrenheilnde.) Das Keilbein in Verbindung mit beiden Schläfenbeinen, von vorne gesehen: Die Tuba Eustachii mit ihren uskeln. Schläfenbeine punktiert. Es bedeuten: 1. Schläfenbein; 2. Keilbeinkörper; 3. superficies orbitalis; ala minor, a ala major; 5. fiss. orbit. sup.; 6. Spitze des durch die fiss. orbit. sup. durchscheinenden Felsenbeins mit ner Zacke des m. levator veli palatini.; 7. m. levator veli patatini (petrosalpingostaphylinus) (blau); 8. Tuba Eustachii norpliger Teil); 9. proc. pterygoïdeus; 10. m. tensor veli palatini (sphenosalpingostaphylinus) (rot), um den hamulus ufend; 11. Ursprung des m. tens. veli palat. an der Tube, der spina angularis und der Umgebung des for. ovale u. spisum; 12. m. azygos uvulae; 13. uvula; 14. mm. palatopharyngei; 15. mm. glosso-palatini; 16. canalis caroticus; 17. velum latinum.

Fig. 140. Tonsilla palatina und Art. palatina ascendens. Links ist die Wange nebst M. buccinator durchgeschnitten d nach oben zurückgeschlagen, der M. constrictor pharyngis superior ist erhalten. Der Unterkiefer ist durchgesägt, das ück des Kieferwinkels weit nach oben und außen hinaufgeschoben.

Der N. lingualis betritt die Mundhöhle oberhalb des M. stylohyoideus in Begleitung es Ductus submaxillaris. Er liegt zunächst lateral von ihm, kreuzt ihn dann, indem er nter ihm hinzieht, und gelangt zur Zungenschleimhaut (Fig. 132, 135).

Der N. hypoglossus betritt das Gebiet der Zunge *außen auf* dem M. hypoglossus nd zieht quer über ihn hinweg zur Außenfläche des M. genioglossus. Der vor dem Kehlckel gelegene Teil des Zungengrundes (Valleculae linguae) erhält noch sensible Fasern n dem *N. laryngeus superior N. vagi*. In der Fig. 137 sind die verschieden innervierten egionen mit verschiedener Farbe bezeichnet (s. Figurenerklärung).

Die *Arterien der Zunge* stammen von der *Arteria lingualis*. Aus der Carotis externa n Halse entsprungen (s. S. 129/30), tritt die Arterie oberhalb des großen Zungenbeinhornes nter den *M. hyoglossus* und läuft in der Zunge als A. profunda linguae zwischen M. ngitud. inf. und M. genioglossus geschlängelt nach vorn (vgl. Fig. 134, 163, 174, 178). bgesehen von der zur Zungenwurzel aufwärts bis in die Gegend der Papillae vallatae eigenden schwachen *A. dorsalis linguae* ist ihr Hauptast die *A. sublingualis* (Fig. 135, 74), die unter der Gl. sublingualis nach vorn bis zum Zahnfleisch der Schneidezähne verläuft. berhalb und beiderseits vom Frenulum linguae liegt die A. profunda linguae relativ he unter der Schleimhaut. Starke Anastomosen zwischen beiden Arterien sind nicht rhanden.

Jederseits neben der Zunge (Fig. 132) liegt ein Spalt, der seitlich von einer individuell rschieden kräftig ausgebildeten Schleimhautfalte begrenzt wird. Es entspricht diese Falte r oberen Kante der *Glandula sublingualis*. Die Schleimhaut schlägt sich von den Seiten- nd der Unterfläche der Zunge auf die *Plica sublingualis* hinüber, um dann von da aus, nter innigerer Verwachsung mit dem Periost des Alveolarfortsatzes als *Zahnfleisch* (Gingiva) weiter zu laufen.

Der *M. mylohyoideus* (Fig. 132) bildet eine gebogene Platte mit freiem hinterem nde. Unten ist dieser Platte die *Glandula submaxillaris* angelagert, die mit einem eil ihrer Masse den freien Rand des Muskels hinten überragt, auch oft mit einem hakenrmigem Fortsatz umgreift (Fig. 132, 135); von da aus zieht der Ductus submaxillaris hart nwärts von der, oberhalb des Muskels liegenden Gl. sublingualis nach vorn. Im vorren Drittel seines Verlaufes gesellt sich der Ductus sublingualis hinzu; beide bleiben s zur Mündung hin gesondert. Diese liegt auf der pilzhutförmigen Erhabenheit (Fig. 132) r Caruncula salivalis. Das Verhältnis zwischen Ductus submaxillaris und N. lingualis langt in den Fig. 132, 135 zur Ansicht. Außer der Hauptmasse der Glandula sublingualis mmen, über ihr gelegen, kleine Läppchen vor, deren Ausführungsgänge gesondert (Ductus bling. minores) neben der Plica sublingualis ausmünden.

Digitized by Google

Zahlreich sind am Boden der Mundhöhle die regionären kleinen Schleimdrüsen ; ei Gruppe von ihnen liegt auf beiden Seiten der Unterfläche der Zunge, neben dem Fren lum. (Gll. linguales anteriores, auch *Nuhn*sche Drüse genannt.)

Das *Dach der Mundhöhle* bildet *harter* und *weicher Gaumen.* Am harten Gaum bildet die Schleimhaut eine Längserhebung (Raphe palati), die vorn in die Papilla incisi ausläuft (vgl. Fig. 138). Quere Erhabenheiten (Plicae transversae) stellen mechanisch be Kauakt wirksame Stellen stärkerer Verhornung dar. Ein mächtiges, zusammenhängend Lager von Schleimdrüsen liegt zwischen Schleimhaut und Knochen. Die Gefäße des hart Gaumens stammen aus der A. palatina major. (Endast der A. palatina descendens a der A. maxillaris interna.) Als Nerven verzweigen sich die Nn. palatinus anterior u medius (vom Ganglion sphenopalatinum) zur Schleimhaut des harten Gaumens, währe vorn die Gegend der Papilla incisiva von Ästen des N. nasopalatinus (Scarpae) versor wird.

Die Grenze der Mundhöhle gegen den Pharynx bildet der weiche Gaumen (Gaume segel, Zäpfchen und die beiden Gaumenbögen mit der zwischen ihnen liegenden To sillarnische, Recessus tonsillaris).

Die dem weichen Gaumen zugrunde liegende Muskulatur (Fig. 139) besteht aus dem v und seitlich gelegenen M. tensor veli palatini (Innervation aus dem Gl. oticum durch Portio minor des 3. Trigeminusastes), dem mehr rückwärts gelegenen M. levator veli palat (Innervation zweifelhaft, entweder aus dem Facialis (N. petr. sup. major) oder dem Glos pharyngeus) und dem M. uvulae (Inn. wie der Levator). Nach abwärts ziehen der palato-glossus seitlich zur Zunge und der M. palato-pharyngeus zur Pharynxwand. Letzte beide bilden die Grundlage der gleichnamigen beiden Gaumenbögen. Die Mm. tens (Ursprung vom großen Keilbeinflügel) und Levator veli palatini (Ursprung von der Unt fläche der Felsenbeinpyramide) gewinnen durch Ursprünge an der *Tubenwand* wichti funktionelle Beziehungen zur Tube und zum Mittelohr (s. weiter unten S. 101ff., auch üb ihre Rolle beim Schluckakt s. unten).

Diese Muskulatur wird vorn von Mundschleimhaut, hinten von Rachenschleimhaut üb zogen. Der Isthmus faucium stellt die Verbindung zwischen Mund- und Rachenhöhle h

Das praktisch wichtigste Gebilde dieser Gegend ist die Gaumenmandel (Tonsilla pa tina [Fig. 140, 142, 144]). Normal tritt sie nicht oder nur wenig über die Fläche der Schlei haut als ein grübchentragendes Feld hervor, so daß sie, weil in der Nische zwischen d beiden Gaumenbögen gelegen, am Lebenden oft nicht sehr ins Auge fällt. *Sie liegt d hinteren Gaumenbogen an.* Mit den Balgdrüsen der hinter dem Foramen coecum senkre nach abwärts gerichteten Oberfläche der Radix linguae gehört sie in die Gruppe *lymphoiden Organe* hinein. Die Grübchen und Gruben an der Oberfläche der Tonsi sind die Öffnungen blinder Buchten (Einsenkungen des Epithels) in deren Wand (also su epithelial) Lymphfollikel*) gelegen sind. Die in den Keimzentren dieser Follikel e stehenden Lymphozyten treten in das Epithel ein oder durch es hindurch in die Mundhöl hinein. Hier bilden die abgestorbenen Lymphozyten die sogenannten Speichelkörperch

Die Gefäße und Nerven des weichen Gaumens stammen aus den gleichen Quell wie die des harten Gaumens. Die *Tonsille* besitzt eine besondere Arterie, die A. to

*) Sprachrichtig wäre die epitheliale Einsenkung als „Follikel" zu bezeichnen, da Folliculus „Säckchen" bedeutet.

Digitized by Google

llaris aus der A. palatina ascendens (A. maxillaris externa). Sie ist in Fig. 140 besonders ırgestellt. Die A. palatina ascendens tritt zwischen den M. stylo-glossus und stylo-pha- ngeus, also mit dem N. glossopharyngeus hindurch nud verästelt sich zwischen den Mm. vator und tensor veli palatini. Sie gibt die erwähnte A. tonsillaris ab.

Anwendungen.

Die in physiologischer Hinsicht wichtigen Abflußwege des Speichels zeigt Fig. 141. Bei ruhiger altung der Zunge findet der Speichel seinen Abfluß 1. aus dem Vestibulum durch den Spalt hinter m letzten Molarzahn (Cavum salivale parotideum, nach der Hauptquelle). 2. Dorsal in der Rinne, e der Zungenrücken median mit dem harten Gau- en bildet (Cav. saliv. linguale) durch Isthm. fauc. Unter der Zungenspitze sammelt sich der Speichel Cavum salivale sublinguale, beiderseits vom enulum bis zu den Incisivi hin. Von hier Abfluß das 4. Cavum salivale laterale, seitwärts zwischen inge und Plica sublingualis. Jenseits des Isthmus ıcium findet Vereinigung aller Ströme neben der iiglottis statt; von da aus durch den Sinus piri- mis in die Speiseröhre. *(Hasse.)*

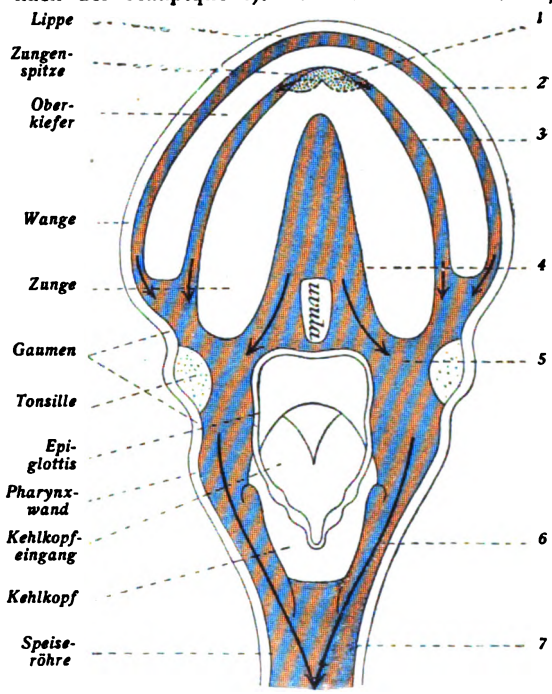

Fig. 141. Schema zur Darstellung der Abflußwege des Speichels. (Nach Hasse.) 1. Sammelstelle für das Sekret der Glandula submaxillaris und Sublingualis. 2. Vestibulum oris für den Speichel aus der Parotis. 3. Abfluß-weg seitlich neben der Zunge für den Sublingualis- und Submaxillarisspeichel. 4. Abflußweg oberhalb des Zungen-rückens. 5. Vereinigung der drei Abflußbahnen im Isthmus faucium. 6. Dessen weitere Bahn neben der Epiglottis im Sinus piriformis. 7. Vereinigung der beiderseitigen Ströme im Oesophagus.

Der Mißbildungen an Lippe und Gaumen ist reits gedacht worden (S. 23 ff.). Desgleichen der m Vestibulum ausgehenden Operationen am N. taorbitalis (S. 73) und an der Highmorshöhle 91). Ebenso der Eingriffe zur Einleitung der kalanästhesie der Mundschleimhaut. In der Mund- hle wird der N. lingualis neben dem 2. unteren olarzahn gefunden.

Die Lücke, welche zwischen dem Ramus mandi- lae und dem hintersten Mahlzahn die vom Vesti- lum oris aus fühlbare Kommunikation zwischen sem und dem Cavum oris proprium darstellt, kann Kieferklemme zur Einführung *flüssiger Nahrung* ıutzt werden, wenn nicht nach Ausfall von Zähnen ıstigere Kommunikationen zwischen Vestibulum und vum oris bestehen.

Topographisch-anatomische und entwicklungsge- ichtliche Kenntnisse sind erforderlich zum Ver- ndnis der häufigen *Zysten* der Mundhöhle, vor m der Zunge. Die Klinik unterscheidet der Haupt- he nach (abgesehen von Angiomen, Lymphan- men:

1. *Zysten* von Schleim- oder Speicheldrüsen aus- ıend (Rententionscysten). Sie können von der Gl. ıualis anterior *(Nuhn)* ausgehen, oder in der Nähe Papillae vallatae liegen, wo die starken in den Graben der umwallten Papillen einmündenden serösen *Ebnerschen)* Drüsen die Grundlage abgeben; oder im Bereich der Radix linguae, wo tief in Zunge eingebettete Schleimdrüsen, neben den Follikeln, vorkommen.

2. *Zysten* in *nicht* drüsigen Spalträumen. Hierher gehören die in Resten des Ductus thyreoglossus ıstehenden Zysten (über diesen s. später S. 107). Charakteristisch ist bei diesen die Auskleidung Zystenwand mit *Flimmerepithel.* Entsprechend der Verästelung des Duktus können sie oberfläch- oder tief, bis hinab zum Mundboden oder zur Epiglottis in die Substanz der Zunge eingebettet en.

Digitized by Google

3. *Ranula* liegt stets *unter* der Zungenspitze, scheint anatomisch nicht einheitlich zu sein (Reste de Ductus thyreoglossus [Flimmerepithel!], Nebenausführungsgänge der Gl. sublingualis [Ductus sub linguales minores], Hauptausführungsgänge der Gl. submaxillaris oder sublingualis). Das Hinabreiche in die Regio submaxillaris wird durch den seltenen Befund erklärt, bei dem die Gl. sublingualis durc die Substanz des M. mylohoideus Drüsenläppchen hindurchtreten läßt. 4. *Dermoidzysten* (s. unten S. 108

Für die Operationen an der Zunge oder um inoperable Tumoren im Wachstum zu hemmen, wir vielfach die doppelseitige Unterbindung der A. lingualis nötig (s. darüber weiter unten S. 138).

Die *Tonsillen* sind Sitz der Tonsillitis und Peritonsillitis („*Angina*", „Enge" ist der umfasse dere Begriff = akut entzündliche Erkrankungen des weichen Gaumens; wird aber nach dem vornehmlic erkrankenden Teil auch mit „Tonsillitis" gleichbedeutend gebraucht). Disponierend ist besonders da Vorhandensein der tiefen Buchten (Lakunen) für die Entstehung lakunärer Entzündungen, ferner di *normale Existenz mikroskopischer Wunden im Epithel* (Hindurchwandern der Lymphozyten!) für di Entstehung parenchymatöser Entzündung (Tons. phlegmonosa) und der Peritonsillitiden. Letztere breite sich in dem lockeren Gewebe zwischen beiden Platten des Gaumensegels nach oben und unten aus (Keh kopfödem!). Nachbarschaft der A. carotis interna (Arrosion)! Senkungsabzesse am Hals. Die Au breitung eines Tonsillarabszesses ins peritonsilläre Gewebe tritt vorzugsweis in der Fossa supratonsillari (vgl. Fig. 140) ein, weil hier die Substanz der Tonsille am schmalsten ist. Auch können, da hier die L kunen unmittelbar bis ins peritonsilläre Gewebe reichen, lakunäre Entzündungen auch unmittelbar i peritonsillären führen. Bei der *Inzision* soll die Mitte der Verbindung zwischen Basis der Uvula un letztem Molaren als Einstichstelle gewählt und dann das Messer streng in der Sagittalebene geführt we den, um größere Gefäße (A. palatina asc., A. pharyngea asc., A. palatina posterior) zu vermeiden.

Bei der Exstirpation hyperplastischer Gaumenmandeln sind stärkere Blutungen in der Norm nic zu erwarten (Fig. 140). Doch kann der Ramus tonsillaris der A. palatina ascendens abnorm stark sein auch kann an Stelle dieser Arterie die A. maxillaris externa selbst eine ungewöhnliche Krümmung b dicht an die Tonsille heran beschreiben und dadurch zu Komplikationen der einfachen Operation Anla geben.

Die Kenntnis der Abflußwege der *Lymphe* und die Lage der *regionären Lymphknoten* ist fü die Diagnose und Behandlung entzündlicher Prozesse und bösartiger Tumoren an Lippen, Zunge un Tonsillen unerläßlich.

Lippen und *Wangen* entsenden ihre Lymphe unmittelbar zu den zunächst gelegenen submentale und submaxillaren Lymphknoten, d. h. den auf dem vorderen Biventerbauch und seitlich am Ran des Unterkiefers bis zum Kieferwinkel hin gelegenen. Auch die unterhalb der Parotis gelegenen Lymp knoten (Gl. cervic. superficiales) werden von den Lippen aus erreicht. Weiter nach abwärts samme sich die Lymphgefäße in tiefen, neben der Vena jugularis gelegenen Lymphknoten (Gl. cervic. profi

Die Zahnpulpen selbst sind ohne Lymphgefäße. Entzündungen der Pulpa *ohne* Beteiligung d Periosts führen *nie* zu Lymphdrüsenschwellungen. Von der Wurzelhaut der Zähne und dem Zahnfleis dagegen ziehen die Lymphbahnen ebenfalls zu den submentalen und submaxillaren Drüsen. Die su mentalen scheinen lediglich die Lymphe aus dem Gebiet der vier unteren Inzisivi aufzunehmen.

Die *Lymphbahnen der Zunge* sind marginale, hintere und tiefe. Sie folgen den Blutgefäß und Nerven und dringen durch den Mundboden hindurch, oder ziehen mit dem Ductus submaxillar ins Submaxillardreieck oder durchbohren weiter hinten die Pharynxwand. Die regionären Drüsen si die submaxillaren, die submentalen und die oberflächlichen Zervikaldrüsen. Vor allem aber erre chen sie die Drüsen an der Vena jugularis interna neben der Karotisteilung. Von hier kann d Lymphstrom aufwärts der Vena jugularis zu höher gelegenen Knoten folgen und abwärts bis zu d supraklavikularen Drüsen gehen. Auch ist festgestellt worden, daß direkte Verbindungen zwischen d Zunge und supraklavikularen Drüsen bestehen. Verhängnisvoll (für die Verbreitung des Zungenkar noms) ist die Tatsache, daß von *jedem* Gebiet der Zunge *alle,* auch die entfernter liegenden Lymp knoten erreicht werden *können,* und ferner, daß die Lymphe von jeder Stelle der Zunge auch zu all Lymphknoten der anderen Seite des Halses fließen kann. Es gibt auch Lymphknoten auf dem Di phragma oris dicht neben der Glandula sublingualis so daß bei Zungenkrebs frühzeitige Infektio der Glandula sublingualis eintreten kann.

Digitized by Google

Die Lymphbahnen des Mundbodens folgen in ihrem Verhalten im allgemeinen dem der Zungenahnen.

Die *Tonsillen* vereinigen ihre Lymphbahnen mit denen des Rachens (s. u.). Sie insbesondere ssen die Lymphe zu den tiefen Lymphknoten neben der Vena jugularis strömen oder unter Durchrechung der Pharynxwand zu retropharyngealen Drüsen. von denen aus dann die tiefen zervikalen parapharyngealen) Lymphknoten erreicht werden. Diese Bahnen sind insofern von klinischer Beutung, als nicht nur tiefe Halsphlegmonen, akute Lymphadenitiden und der akute Retropharyngealszeß von Eiterungen der Tonsillen ausgehen können, sondern vor allem, weil die Tonsillen zweifels auch eine Eingangspforte für Tuberkelbazillen bilden, so daß tuberkulöse Schwellungen der Halsmphknoten von da aus aetiologisch verständlich werden.

XIII. Pharynx.

Der nach hinten an die Mundhöhle angeschlossene *Schlundkopf, Pharynx,* geht vom opf ohne scharfe Grenze in den Hals über (s. Fig. 129 u. 142). Mit seiner Beschreibung eten wir also bereits in das Gebiet des Halses ein. Der *Pharynx* besitzt 1. eine eigene brös-muskulöse Wandung. Neben der Pharynxwand liegt 2. ein charakteristisch gestalter, topographisch bedeutsamer Spaltraum, das *Spatium parapharyngeum.* 3. Das Innere es Pharynx zeigt wichtige Verbindungen zur Nasenhöhle, zum Mittelohr, zur Mundhöhle id zum Kehlkopf.

1. *Pharynxwand.* (Fig. 143.) Sie stellt im Querschnitt eine gebogene, nach vorn konkave nie dar, die mit ihren Endpunkten an Skeletteilen des viszeralen Gebietes (Unterkiefer, ungenbein, Kehlkopf) befestigt ist. Die oberste Strecke der Befestigung tritt vom Unterefer auch zur Schädelbasis (längs der Raphe pterygomandibularis von der Lingula des nterkiefers bis zum Hamulus des Flügelfortsatzes) empor. An der Schädelbasis heftet ch die Pharynxwand ebenfalls längs einer gebogenen Linie an, die durch folgende unkte bestimmt wird (hier ist eine Schädelbasis zum Studium heranzuziehen!): Hamulus es Flügelfortsatzes, mediale Lamelle des Flügelfortsatzes, Foramen lacerum (wo der ubenknorpel überbrückt wird). Spina angularis des Keilbeins, Spitze der Felsenbeinyramide, Körper des Hinterhauptbeins bis zum Tuberculum pharyngeum, sodann auf der ideren Seite rückläufig wieder bis zum Hamulus des Flügelfortsatzes. Der oberste Teil der harynxwand ist fibrös (Fascia pharyngobasilaris); nur in der hinteren Mittellinie und n Hamulus pterygoideus tritt die Muskulatur unmittelbar an die Schädelbasis heran. ie Ausgestaltung der Pharynxwand als eines Hohlmuskels, der vorn an festen Skeletteilen itspringt, erklärt seine Funktion, da bei der Kontraktion, die reflektorisch von oben nach iten abrollt, die Wand an die viszeralen Skeletteile herangezogen wird. *(Konstriktoren.)*

Der vom Unterkiefer (und der Schädelbasis) entspringende Teil wird als Constrictor iperior, der vom Zungenbein kommende als Constrictor medius, der vom Kehlkopf komende als Constrictor inferior bezeichnet. Diese drei Muskeln überlagern sich von unten ach oben dachziegelartig. Der M. constrictor superior nebst dem M. stylopharyngeus ird vom N. IX, die beiden anderen vom N. X. versorgt (R. pharyngei und N. ryngeus superior). Doch treten all diese Nerven erst in einen, mit sympathischen Nerven emischten Plexus pharyngeus ein, ehe sie zum Pharynx treten. Die Arterien stammen is der A. pharyngea ascendens und A. thyreoidea superior.

Nach oben reicht der Pharynx bis an die Schädelbasis, nach unten bis in die Höhe es VI. Halswirbels (bei Kindern und jüngeren Personen nicht so tief). *Hinter* dem Pharynx egt die Fascia pharyngea. Samt dieser ist der Pharynx durch *lockeres, verschiebliches,* an

Digitized by Google

Fig. 142. Medianschnitt des Pharynx und der angrenzenden Teile. Pars nasalis pharyngis gelb, Pars oralis grün, Pars laryngea blau.

Lymphbahnen reiches und in der Höhe der oberen Halswirbel einige Lymphknoten bergendes Bindegewebe, an die *Fascia praevertebralis* geheftet, die nur durch die dünne Schicht der prävertebralen Muskulatur (mm. longus capitis et colli) von der Wirbelsäule getrennt ist. In diesem lockeren Gewebe, das eigentlich den Namen „Faszie" zu unrecht führt (s. Fig. 169), erfährt der Pharynx bei Schlingbewegungen seine Verschiebungen. Dieses Gewebe setzt sich nach abwärts vor der Wirbelsäule bis in den Thorax (in das Mediastinum) hinab fort und endet am Zwerchfell.

Seitlich vom Pharynx liegt

2. das *Spatium parapharyngeum*. Es ist namentlich neben Constrictor superior und medius tief und erscheint bei der Betrachtung von hinten her (Fig. 143) als ein annähernd prismatischer Raum, dessen innere Fläche der Pharynx, dessen seitliche Fläche der Unterkiefer mit dem M. pterygoideus internus, der M. sternocleidomastoideus und der hintere Biventerbauch nebst dem M. stylohyoideus bildet; die Kante des Prisma liegt vorn an der Raphe pterygomandibularis. Dieser von einer Faszie ausgekleidete Raum setzt sich (vgl. oben S. 69) vor dem M. sternocleidomastoideus hinter das Kiefergelenk und in die Regio parotideomasseterica, wie auch nach vorwärts in die Regio submaxillaris fort. Außen oben (bei der Betrachtung der Figur, d. h. von hinten) ragt der Proc. styloides in die Gegend hinein und es ziehen von ihm aus die Mm. styloglossus und stylopharyngeus quer durch das Spatium parapharyngeum hindurch.

Hier sind dicht aneinandergeschlossen lebenswichtige Gebilde gelagert: am weitesten nach außen (immer bei der Betrachtung von hinten her) die Vena jugularis interna, außen daneben der Insertionsteil des M. sternocleidomastoideus mit dem ihn durchsetzenden Ramus externus des N. accessorius. Einwärts von der Vene liegt die A. carotis interna, vorwärts von dieser die A. carotis externa mit ihren Halsästen, von denen die A. pharyngea ascendens nach innen an die Pharynxwand tritt. Hinter der Carotis interna (dem Beschauer des Präparates Fig. 143 am nächsten) liegt der N. vagus mit dem Ganglion nodosum und der Grenzstrang des Sympathicus mit dem Ganglion cervicale supremum. Außen zwischen Vene und Arterien liegt der Stamm des N. hypoglossus, der nach vorn hin abbiegt, und ganz in der Tiefe, zwischen den Mm. styloglossus und stylopharyngeus, der N. glossopharyngeus, dessen Ramus pharyngeus zum Konstriktor zieht, während der Ramus lingualis nach vorn abbiegt. An keiner anderen Stelle des Körpers findet sich auf kleinstem Gebiete eine solche Anzahl wichtiger Arterien und Nerven zusammengedrängt.

Weiter nach abwärts vereinfacht sich das Bild. Der N. glossopharyngeus, N. hypoglossus und N. accessorius sind abgebogen; anstatt beider Karotiden liegt nur die A. carotis communis und die A. thyreoidea superior da. Der Grenzstrang ist hinter der A. carotis geblieben, während der N. vagus zwischen Karotis und Vene mehr nach vorn getreten ist. Im unteren Teil hat der Pharynx die Seitenlappen der Schilddrüse und die Epithelkörperchen hinter sich.

3. Das Innere des Pharynx besitzt, wie nach der Eröffnung von hinten (s. Fig. 144) deutlich wird, eine *dreifache* Verbindung nach vorn hin. Der obere, an die Schädelbasis angeschlossene Teil öffnet sich in die *Nasenhöhle durch die Choanen*. Dieser Teil bildet die *Pars nasalis pharyngis* (Epipharynx). Sie wird von der Seitenwand der Nase durch

Digitized by Google

Fig. 142.

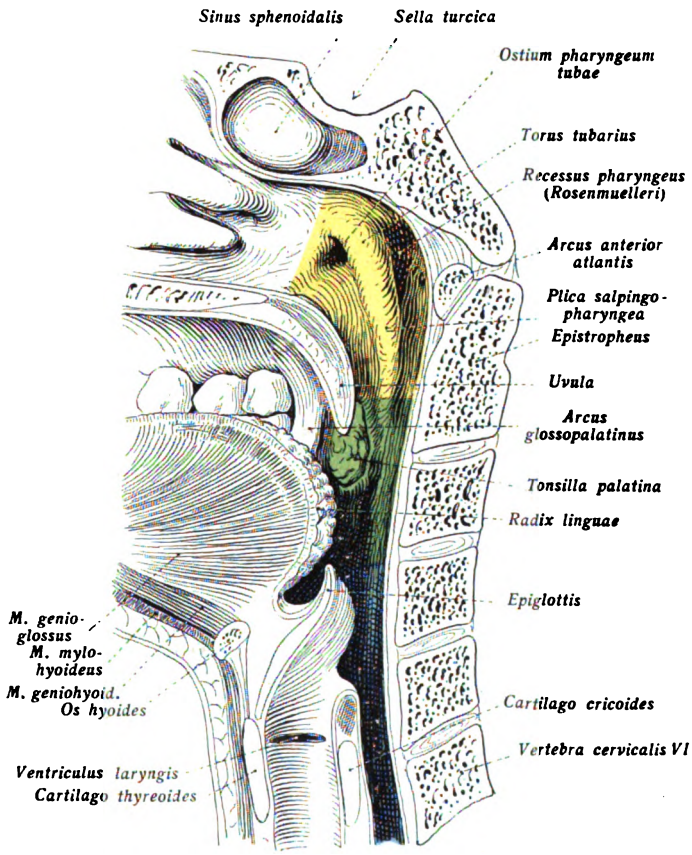

Digitized by Google

Fig. 143.

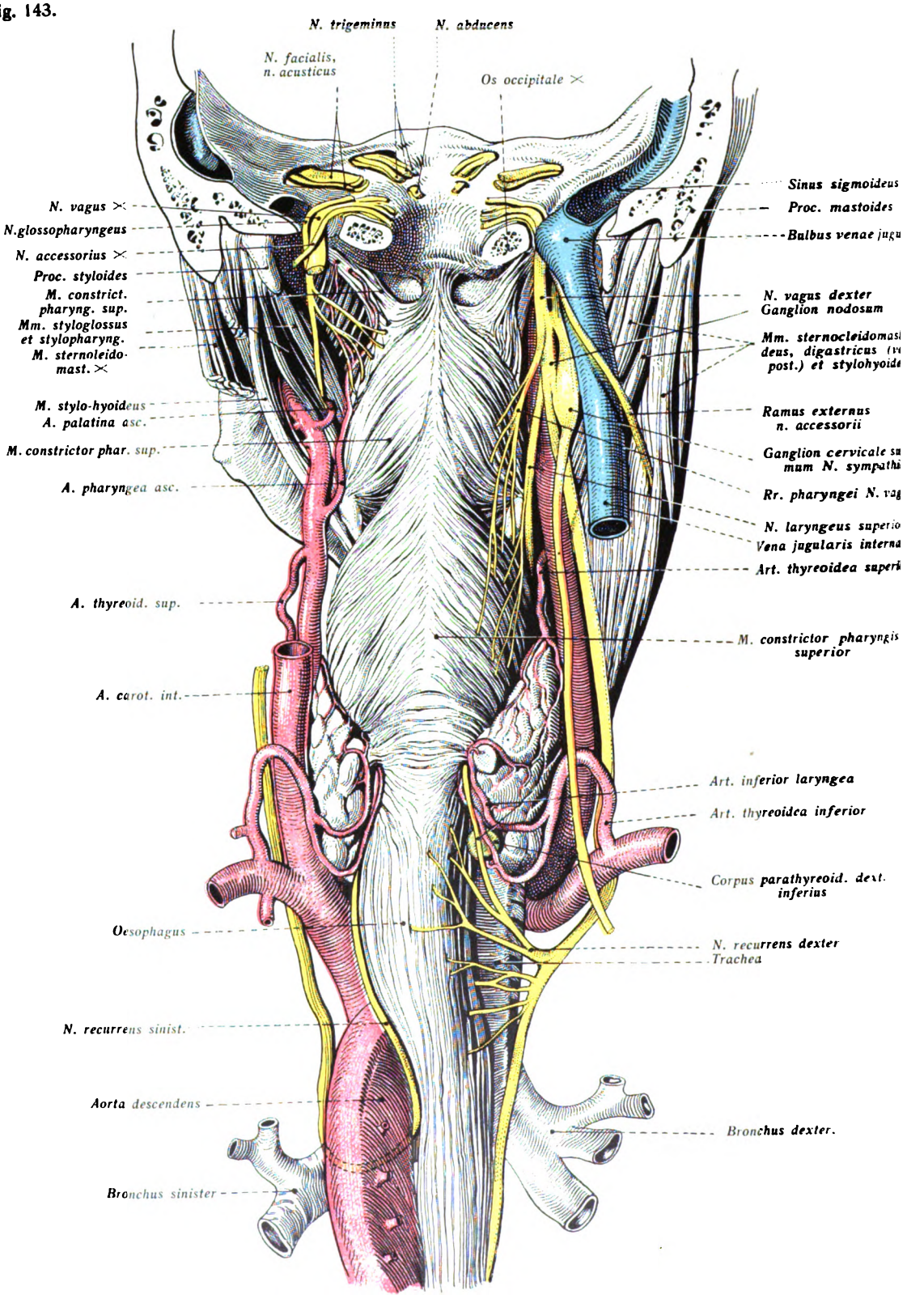

Digitized by Google

Fig. 143. Pharynx von hinten präpariert, Spatium parapharyngeum mit Gefäßen und Nerven. Rechts ist die Vena ıgularis, links die A. carotis interna abgetragen. Präparat aus einem mit Formol injizierten Körper. — Die Innervation es Pharynx ohne den Plexus pharyngeus vereinfacht dargestellt.

en verschieden ausgeprägten, von der Tubenmündung vertikal abwärts verlaufenden Sulus nasopharyngeus abgegrenzt. Seine untere Grenze ist durch das Gaumensegel gegeben. n der Pars nasalis finden wir genau in der Verlängerung des hinteren Endes der unteren Nasenmuschel die *Mündung der Tuba auditiva* (s. S. 62 und Fig. 122 und 142). Von em sie nach hinten begrenzenden, durch das Ende des Tubenknorpels hervorgerufenen *ubenwulst* (Torus tubarius) läuft nach abwärts die *Plica salpingopharyngea* (s. Fig. 122, 29 und 142). Hinter dem Tubenwulst liegt die taschenartige Rosenmüllersche Grube, Reessus pharyngeus, und näher der Medianlinie die individuell verschieden ausgebildete *onsilla pharyngea*, die bis in die Rosenmüllersche Grube reicht. Sie liegt *auf der festen nterlage* des Hinterhauptbeins an der Schädelbasis. Über ihr grenzt noch der Sinus sphenoidalis an den höchsten Teil der oberen Rachenwand an.

Die *Pars oralis* (Mesopharynx) schließt sich als zweiter Teil nach abwärts an. Er eht nach vorn durch die Rachenenge (s. S. 96) in unmittelbarer Verbindung mit der *undhöhle*. Die untere Grenze dieses Teiles gegen den dritten Teil des Pharynx *(Pars yngea)* liegt in einer durch die aufgerichtete Kehldeckelspitze gelegten Horizontalebene.

Die Pars laryngea (Hypopharynx) steht mit dem *Kehlkopf* in Verbindung. Sie reicht is zu dem in der Höhe des sechsten Halswirbels (s. Fig. 142) gelegenen Übergang des chlundkopfes in den Schlund, in derselben Höhe, in der auch am unteren Rand des Ringorpels, die Grenze von Larynx und Trachea liegt. Der Aditus laryngis wird (s. Fig. 137 nd Fig. 130) oben von dem *Rand der Epiglottis*, seitlich von den *Plicae aryepiglotticae* grenzt, in denen die mehr oder weniger vorspringenden Tubercula cuneiformia et cornilata — hervorgerufen durch die gleichnamigen Knorpelchen — im laryngoskopischen ild verschieden ausgeprägt erscheinen (s. Fig. 167). Hinten in der Medianlinie schließt er Kehlkopfeingang ab mit der *Incisura interarytaenoidea* (Interarytänoidealspalt). Vom ande der Epiglottis geht zum Pharynx die *Plica pharyngoepiglottica*. Seitlich liegen meal von den Platten des Schildknorpels die *Recessus* (Sinus) *piriformes* (s. Fig. 137), in eren oberem Teil eine *Plica nervi laryngei* sichtbar sein kann (durch den N. laryngeus perior hervorgerufen).

Anwendungen.

Der Medianschnitt der Mundhöhle und des Pharynx macht ohne weiteres klar, daß die Zunge, enn sie anschwillt, die *Epiglottis* auf den Kehlkopfeingang *herabdrücken* kann, so daß die Traeotomie nötig wird. Auch ist verständlich, daß durch Lähmung der Muskulatur bei tiefer Narkose e *Zunge mit dem Kehldeckel nach hinten sinken kann, so daß die Atmung gestört wird.*

Gleichfalls ist aus dem Medianschnitt verständlich, daß es bei dem Lebenden durch die Unterchung mit dem Finger möglich ist, von der *Mundhöhle aus das Gaumensegel nach oben zu umeifen* und an der oberen Fläche abzutasten, wie auch den Vomer, die Umgebung der Choanen und e hintere Rachenwand mit der *Rachentonsille* abzutasten. Auch ist zu begreifen, daß man durch die genannte *Rhinoscopia posterior* unter Einführung eines Spiegels vom Munde aus bis an die hintere achenwand das Reflexbild der Choanen und der Nasenmuscheln von der Mundhöhle aus gewahren nn (vgl. Fig. 130). Auch der Weg, auf dem die Rachentonsille exstirpiert wird, ist hiernach anamisch klar.

In der Pars nasalis des Pharynx spielt praktisch die Tubenmündung eine große Rolle (Forttung von Entzündung, Möglichkeit des Katheterismus, Lufteinblasen [Valsalva, Politzer]). Den Vorng der Einführung des Katheters stellt in seinen einzelnen, durchaus von den anatomischen Verhält-

Digitized by Google

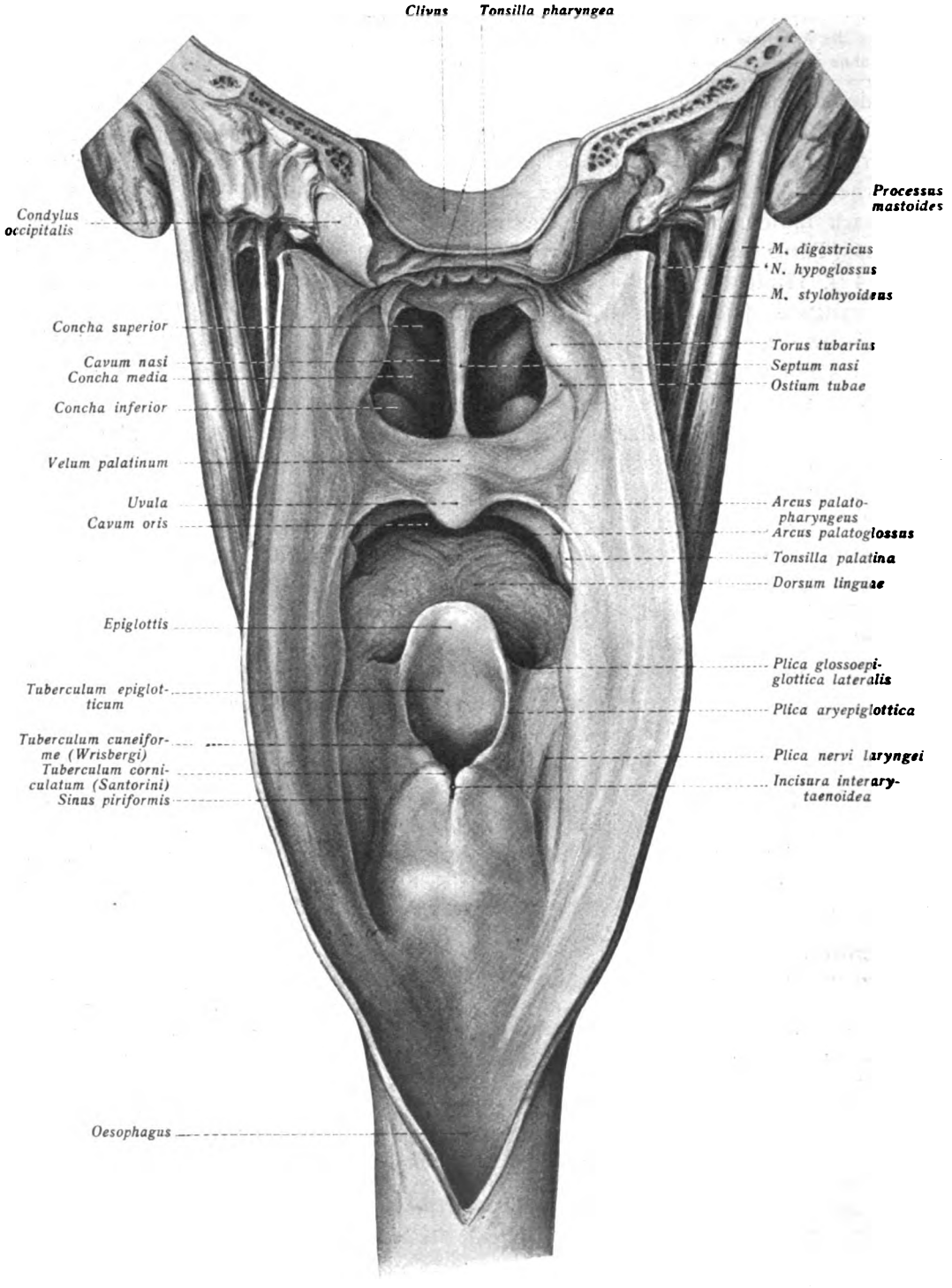

Fig. 144. Schlundkopf, von hinten der Länge nach aufgeschnitten, mit den drei Kommunikationen nach vorn hin: zur Nasenhöhle, zur Mundhöhle, zum Kehlkopf.

Digitized by Google

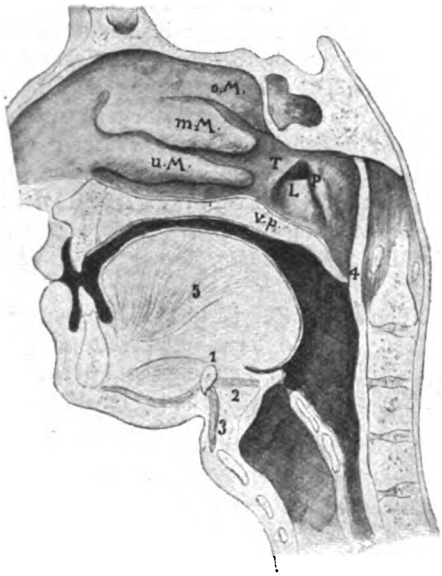

Fig. 145. Medianschnitt durch den Kopf beim Schlingen (nach Brühl).

u. M. untere Muschel.
m. M. mittlere „
o. M. obere „
v. p. velum palatinum.
T. Tuba Eustachii
P. Plica salpingo-phar.
L. Levatorwulst (stark).
1. Zungenbein.
2. lig. hyo-epiglotticum.
3. lig. thyreo-hyoideum.
4. Passavantscher Wulst.
5. Zunge.

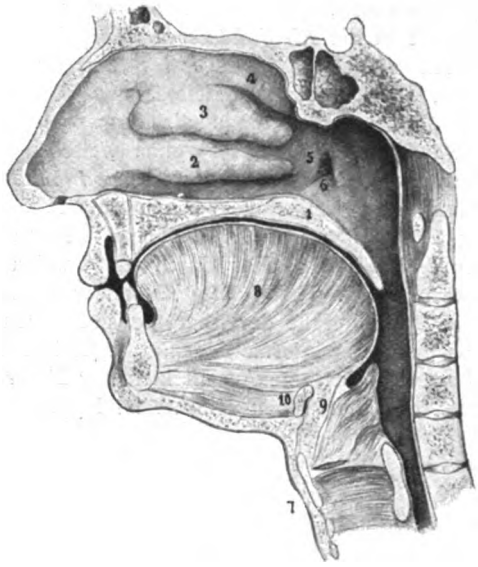

Fig. 146. Medianschnitt durch den Kopf bei ruhiger Atmung (nach Brühl).

1. velum palatinum bei ruhiger Atmung
2. untere Muschel.
3. mittlere „
4 obere „
5. ostium pharyngeum tubae Eustachii.
6 Levatorwulst (schwach).
7. Kehlkopf
8. Zunge
9. Epiglottis.
10. Zungenbein.

ssen abhängigen Phasen die Fig. 121 dar. Während des hluckaktes erweitert sich die pharyngeale Mündung der ıbe (Wirkung des Levator veli palatini), der durch diesen uskel hervorgerufene Levatorwulst springt stark hervor. aher geschieht das Einblasen der Luft im Momente des hluckens).

Die Pars oralis ist bedeutsam wegen der sich hier ıllziehenden Kreuzung des Atmungs- und Speiseweges (Gehr des Verschluckens). Die verschiedene Stellung der :gulierungsapparate zeigt Fig. 145 und Fig. 146. Anders :gen die Verhältnisse beim Säugling und jungen Kindern. ie Kürze des Halses führt hier zu einem Hochstand des :hlkopfes, so daß die Epiglottis in den Nasenrachenraum ıporragt und Schlucken bei offenem Atmungsweg mögh ist. (Kontinuierliches Saugen der Kinder. *Hasse.)*

Das Retropharyngealgewebe ist *der Sitz der Retroıaryngealabszesse.* Seines Ausgangs von Abszessen der tropharyngealen Drüsen ist bereits oben gedacht worden. ie Nähe der Wirbelsäule gemahnt auch an andere Urırünge (Karies der Wirbelkörper). Der Retropharyngealıszeß kann durch Druck von hinten auf Pharynx, Choanen, aumensegel, Kehlkopfeingang und Trachea zu Schlingıd Atembeschwerden führen und bei günstiger Lage von :r Mundhöhle aus eröffnet werden. Da dieses lockere ewebe den Oesophagus bis in den Brustraum beleitet, bildet es eine Bahn, auf der sich die Retro-

Fig. 147. Die venösen Geflechte des Pharynx, der ventrale auf dem Ringknorpel gelegene, der dorsale in der Höhe des M. constrictor inferior; Reproduktion einer Abb. von Elze (Anat. Anz. Bd. 51. 1918).

Digitized by Google

pharingealabszesse nach *abwärts bis in das Mediastinum ausbreiten*, mit der Pleura in Berührung kommen und in die *Pleurahöhle durchbrechen* oder durch Übergang auf das Perikardium zu Perikarditis führen können. *Die Lage des Pharynx* zu den *Halswirbeln* ermöglicht es, bei Frakturen und Luxationen der Wirbel die stattfindenden Veränderungen durch die Digitaluntersuchung und Inspektion von dem Munde aus zu diagnostizieren; so lehrt z. B. die Lage des vorderen Atlasbogens zur hinteren Pharynxwand (s. Fig. 129, 142) ohne weiteres, daß bei *Luxation des Atlas nach vorn dieser als harte Prominenz in der hinteren Rachenwand* fühlbar wird. Von der Vorderfläche der Halswirbelsäule, dem Clivus, dem Keilbeinkörper ausgehende Geschwülste finden (Medianschnitt Fig. 129) *nach dem Pharynx hin geringen Widerstand* und können durch die *Choanen* in die *Nasenhöhle* und von hier in deren *Nebenhöhlen* oder durch die Lamina cribrosa in die *Schädelhöhle*, ferner gegen den weichen Gaumen nach der *Mundhöhle* hin wachsen.

Die Lymphgefäße der Pharynxwand ziehen fast alle zu den tiefen Zervikaldrüsen, die außen neben der Vena jugularis interna liegen. Abgesehen von der oben (S. 92) erwähnten retropharyngealen Drüse kommen auch eine Anzahl kleinerer hinter dem Pharynx bis gegen den oberen Pol der Schilddrüse hin vor (über Venengeflechte im Hypopharynx vergleiche später S. 124 und Fig. 147).

Digitized by Google

Topographische und angewandte Anatomie des Halses.

I. Morphologische Einleitung in die Topographische Anatomie des Halses.

Wie beim Kopfe, so bieten sich auch beim Halse dem Praktiker oft Abweichungen von en normalen Verhältnissen dar, die nur auf Grund besonderer entwicklungsgeschichtlicher nd vergleichend-anatomischer Kenntnisse richtig beurteilt und demgemäß behandelt wer-en können. Zu den Punkten, die hier zu besprechen sind, gehören die Schicksale der Kie-enbögen, die Entstehung der epithelialen Auswüchse des Schlunddarmes und die auf ge-etischer Basis beruhenden Anomalien der Wirbelbildung am Halse.

1. *Die Kiemenbögen und ihre Schicksale.* Unter Hinweis auf früher gegebene Abbil-ungen ist an die Anordnung der Kiemenbögen des menschlichen Embryo zu erinnern. ie zwischen den Bögen liegenden Gewebsteile sind beim Menschen in der Regel nie-als durchbrochen. Es nähert sich vielmehr nur die epitheliale Auskleidung des Schlund-armes (des späteren Pharynx) der epithelialen Hautdecke, indem sich vom Schlund her *ussackungen* zwischen die Kiemenbögen erstrecken (Schlundtaschen), denen von außen r *Furchen* entgegenwachsen (Kiemenfurchen). Zwischen Schlundtaschen und Kiemen-rchen bleiben Substanzbrücken erhalten, aus zwei Epithelplatten bestehend (Verschluß-atten). Der menschliche Embryo besitzt fünf Schlundtaschen, aber nur vier Kiemen-gen, deren erster vor der ersten, deren letzter hinter der dritten Schlundtasche liegt, und chs Gefäßbögen, deren fünfter rudimentär bleibt. Nur die beiden ersten Schlundtaschen d die beiden ersten Kiemenbögen sowie die erste Kiemenfurche gewinnen für die äußere usgestaltung des Halses Bedeutung. Die beiden Bögen wachsen stark aus und schieben ch über die sehr klein bleibenden folgenden Bögen (den dritten und vierten) hinüber wie die Züge eines Fernrohres übereinander" [Fig. 148]). Mit dem sie medial verbin-nden Hautbezirk senkt sich der zweite Bogen so weit nach abwärts, daß er mit der ustwand verwächst. Dadurch gerät jederseits ein spaltförmiger, allseitig von der Anlage r äußeren Haut überkleideter Rezeß in die Tiefe des Halses. Dieser versenkte Spalt-um ist die *Halsbucht* (Sinus cervicalis, praecervicalis). Vorübergehend liegt also die eite Kiemenfurche in der äußeren Mündung dieser Bucht, die sich dann durch Verwachsung t der Brustwand schließt. Von den fünf Schlundtaschen muß demzufolge die zweite s fünfte im Bereiche der Halsbucht, in der Tiefe ihre *blinde* Endigung finden. Die ßeren Kiemenfurchen 2—5 bleiben zeitweilig zu Gängen (Ductus branchiales) ausgezogen, halten. Diese Ductus müssen demnach anfangs eine gemeinsame Mündung nach außen be-zen (Fig. 149 links). Sehr bald lösen sich die Verbindungen zur 4. und 5. Tasche, später ch die zur 3. und 2. ab, die gesamten Epithelstränge lösen sich auf und verschwinden (Fig. 9 rechts). Normalerweise schließt sich auch die Halsbucht, wenigstens beim Menschen, rch Verwachsung spurlos, die epithelialen Wände verkleben und gehen zugrunde. Aus dem, s oben (S. 16) über die aus den Kiemenbögen hervorgehenden Teile gesagt wurde, folgt, ß das Gebiet der Kiemenfurchen und Kiemenbögen beim Erwachsenen *in der Höhe des ngenbeins und darüber im Trigonum submaxillare* zu suchen ist. Ein sogenannter Sulcus vicalis bezeichnet hier eine Zeitlang als Spur der Halsbucht die Grenze zwischen Kopf d Brust. Die in der Tiefe verborgenen Teile des 3. und 4. Kiemenbogens tragen bei Bildung des Zungenbeins und bilden ferner (4. Bogen) auch das Skelett des Kehl-

Digitized by Google

Fig. 149. Schematische Darstellung der Schlundtaschen und ihrer Derivate. Links (vom Beschauer) ist ein prim veres Stadium dargestellt. Rechts ist die Halsbucht (Sinus cervicalis) und die von da ausgehenden Verbindungen zu Schlundtaschen (gelb) als zurückgebildete Epithelreste dargestellt. a Spitze der ersten, b Spitze der 2. Schlundtasche. Lage des M. sternocleidomastoideus ist — obwohl er in dieser Entwicklungsphase noch nicht so weit ausgebildet ist in seiner endgültigen Lage durch einen Querschnitt und durch punktierte Linien dargestellt. Zum Teil unter Benütz einer Abbildung von Kollmann.

Fig. 151 und 151a. Ein Fall von vollständig erhaltenem 2. und 3. Visceralbogen bei einem Erwachsenen (v. Eggeli 1919). Es bedeutet 1 Körper des Zungenbeins, 2 processus styloides, 3 kleines, 4 großes Zungenbeinhorn. Knöche Teile schwarz. Kehlkopfknorpel punktiert, Bindegewebe gestrichelt. Rechts ist der 2. 3. und 4. Bogen vollständig halten, auch das obere Horn des Schildknorpels erreicht den 3. Bogen. Links ist die Bildung des 3. Bogens unvollstän

kopfs; ihre Muskulatur liefert die Pharynx- und Kehlkopfmuskulatur, ihre Nerven sind d Glossopharyngeus (dritter Bogen) und Vagus (vierter Bogen).

2. *Die aus den Schlundtaschen entstehenden Organe.* Die Spitzen der fünf Schlun taschen liegen, auf den Erwachsenen bezogen, an folgenden Stellen: 1. im Grunde d Paukenhöhle am Trommelfell; 2. in der Fossa supratonsillaris; 3. im Sinus piriformis d Kehlkopfes oberhalb der Plica nervi laryngei; 4. und 5. unterhalb des N. laryngeus i unteren Teil des Sinus piriformis. Ihre Entwicklung ist mit der Ausbildung ihrer an d Verschlußplatten anstoßenden blinden Enden nicht abgeschlossen, vielmehr bilden si zwischen diesen blinden Enden und dem Pharynx engere Röhren aus, die bei der 2. Tasc kurz sind, bei der 3., 4. und 5. dagegen zu längeren, nach abwärts gegen das Sternum a wachsenden Bildungen werde. Die (Fig. 149 rechts) blinden Enden geraten dadurch in w tere Entfernung vom Pharynx und kommunizieren vermittelst dieser Gänge mit ihm den vorher genannten Stellen durch enge Öffnungen. Später obliterieren diese als Duct pharyngo-branchiales bezeichneten Kanäle und schmelzen ein. So verlieren die ursprün lichen Aussackungen ihre Beziehungen zum Schlunde und bleiben noch eine Zeitlang allseitig geschlossene Säckchen („Schlundtaschenreste") bestehen, bis auch sie zugrun gehen. Diese Entwicklung ist in der Norm gegen Ende des 1. Fötalmonats abgeschlosse

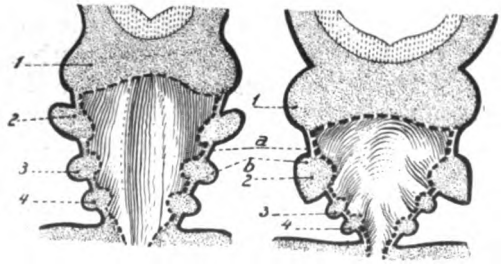

Fig. 148. Schematische Darstellung der Kiemenfurchen, Schlundtaschen und Visceralbögen. Nach Abbildungen von Testut und O. Hertwig. 1, 2, 3, 4 Kiefer-, Zungenbein-, 3. u. 4. Kiemenbogen, a Verschlußplatte zwischen 2. Schlundtasche u. 2. Kiemenfurche. b Besonders hervorgehoben der 2. Visceral-(Zungenbein-)bogen, der brustwärts auswachsend die folgenden Kiemenbogen überlagert. Die Halsbucht entsteht, wenn b die Brustwand erreicht hat. Die Verschlußplatten der 3. und 4. Spalte und der 3. und 4. Kiemenbogen liegen dann von der Oberfläche abgedrängt in der Tiefe. Die Abbildungen zeigen ein früheres (links) und ein späteres (rechts) Stadium. Die hintere Pharynxwand ist entfernt, man sieht auf die vordere Pharynxwand.

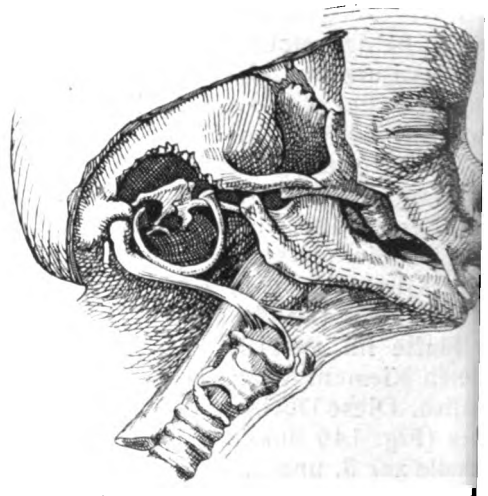

Fig. 150. Schlundbogenskelett in seiner natürlichen am Schädel. Der Annulus tympanicus ist erhalten, Trommelfell entfernt; der Unterkiefer ist nach geschoben, um den Verlauf des Meckelschen Kn bis zum Hammer zu zeigen. Sichtbar sind: A Hammer und Meckelscher Knorpel (1. Visceralb Proc. styloides, Lig. stylo-hyoideum (2. Visceralb großes Zungenbeinhorn (3. Visceralbogen). Ca thyreoides, cricoides und Trachealringe.

Digitized by Google

Fig. 149.

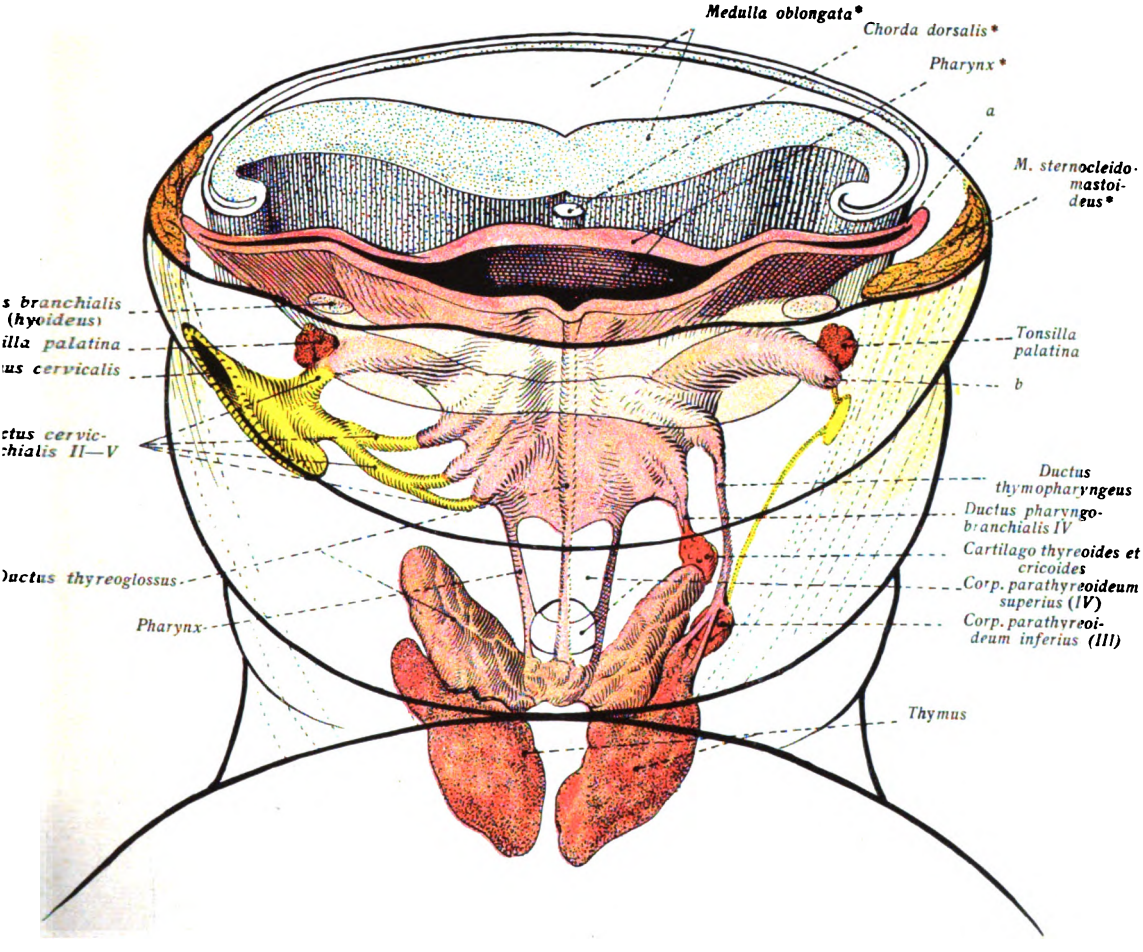

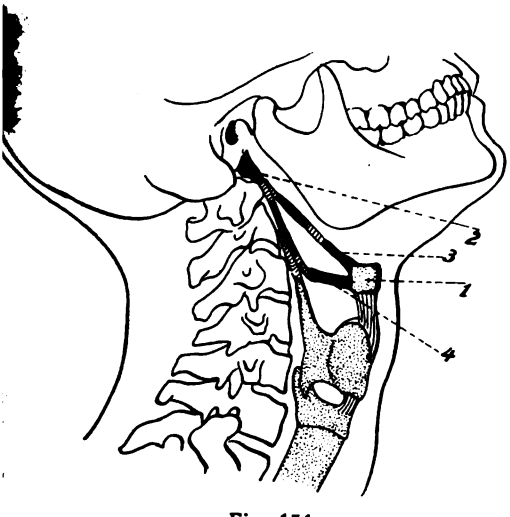

Fig. 151.

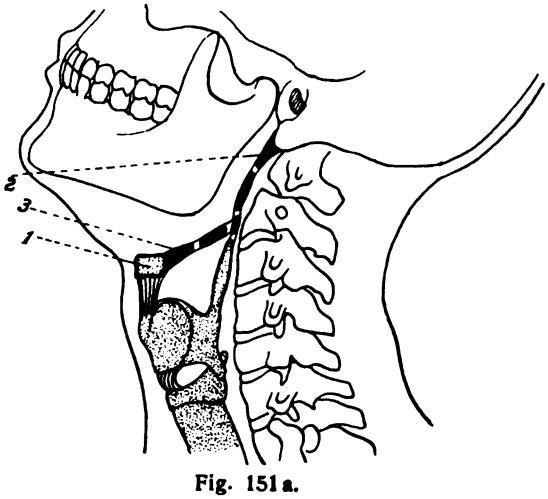

Fig. 151a.

Digitized by Google

Fig. 152.

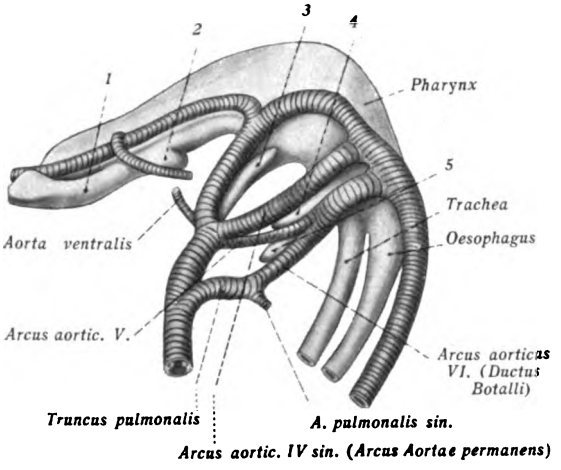

Fig. 152a

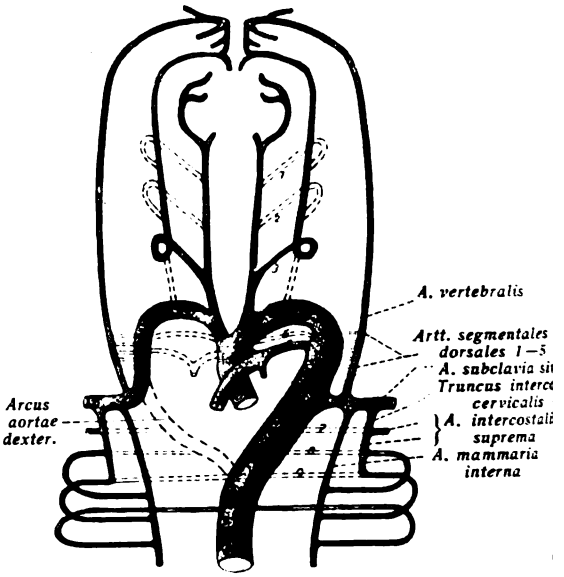

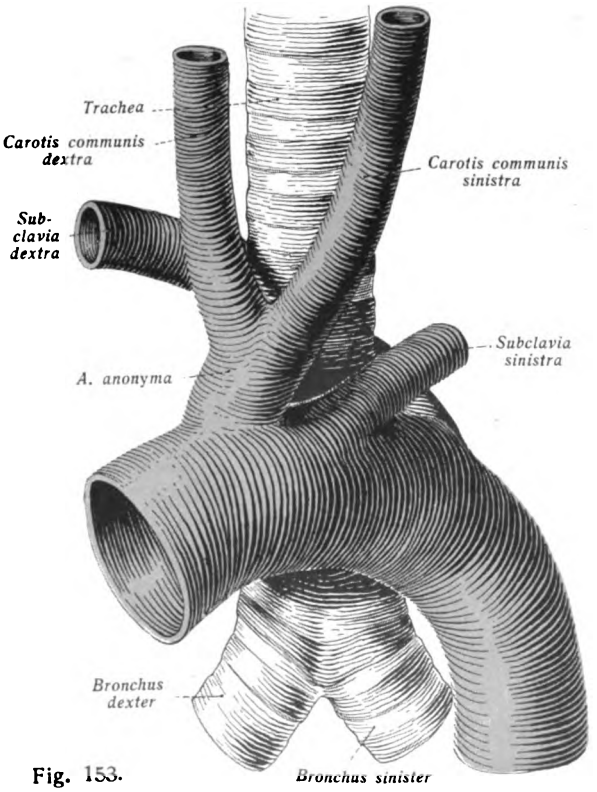

Fig. 153.

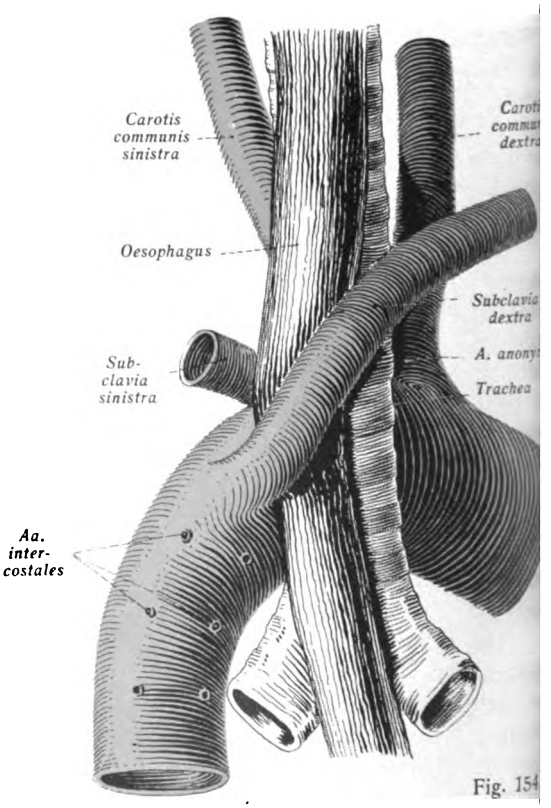

Fig. 154

Digitized by Google

Fig. 152. Aortenbogen der linken Seite eines menschlichen Embryo von 9 mm größter Länge (Ende des 1. Monats). Der Pharynx ist isoliert dargestellt. Die Aortenbögen liegen in Vertiefungen der Wand des Kopfdarms, die Schlundtaschen treten deutlich hervor. Am Truncus arteriosus hat sich der Truncus pulmonalis von dem Truncus Aortae abgespalten. 2, 3, 4, 5 erste bis fünfte Schlundtasche. Zwischen 1 und 2 der zweite, zwischen 2 und 3 der dritte Aortenbogen.

Fig. 152a. Schematische Darstellung der Umbildungen im Gebiet der Kopf-, Hals- und Thoraxarterien, kombiniert aus den Schemata Fig. 445 und 446 von *Broman*. Anastomose zwischen A. carotis interna und A. vertebralis schematisch einander stark genähert (vgl. Fig. 25).

Fig. 153. Abnormer Ursprung der aus dem Aortenbogen kommenden Hauptstämme, wobei die A. subclavia dextra am weitesten nach links aus dem Bogen entspringt und hinter Trachea und Oesophagus (vor der Wirbelsäule) nach rechts hinüberläuft. Ansicht von vorne.

Fig. 154. Das Präparat der Figur 153 von hinten dargestellt.

Die Bedeutung der blinden Schlundtaschen und damit der Schlundtaschenreste besteht aber darin, daß ihr Epithel das Material für die *Thymus* und die *Epithelkörperchen* liefert. Es ist eine in ihren letzten Gründen nicht aufgeklärte Besonderheit dieser seitlichen Gegenden des Schlunddarms, daß sie lymphoiden Bildungen den Ursprung geben. Die Spitze der 2. Tasche liefert die epithelialen Buchten, in deren Umgebung die Follikel der Tonsilla palatina (aus dem Mesenchym) entstehen. Aus dem blinden Ende der 3. Schlundtasche, und zwar aus ihrem ventralen Teil, geht die Thymus als eine epitheliale Wucherung hervor. Wenn, was entgegen der älteren Ansicht *(Stöhr)* wahrscheinlich ist, auch das lymphoide Gewebe der Thymusrinde mesenchymatöse Herkunft hat, so würde der epitheliale Anteil der Thymus dem Epithel der Tonsillarbuchten gleichwertig sein. Die großen Hassalschen Körperchen der Thymus mit ihrem Inhalt wären dann als vom Mutterboden seit abgesprengte Follikelbuchten aufzufassen. Tonsille und Thymus wären dann gleichartige „lymphoepitheliale" Organe *(Mollier)*. Auch die 4. Schlundtasche liefert an gleicher Stelle bei vielen Säugetieren, aber nicht beim Menschen, Thymusgewebe. Die 3. und 4. Schlundtasche ist ferner in ihrem mehr dorsal, d. h. rückwärts von der Thymus gelegenen Bezirk der Mutterboden für die eigentümlichen Epithelkörperchen *(Maurer)*, die trotz ihrer Unscheinbarkeit lebenswichtige Organe sind. Auch aus der 5. Schlundtasche (oder — falls nicht ganz sicher feststeht — unmittelbar hinter ihr aus der Pharynxwand) entsteht ein unscheinbares Gebilde, das in weiterer Entwicklung Ähnlichkeit mit Schilddrüsengewebe gewinnt, ohne indes echtes Schilddrüsengewebe zu liefern. Es liegt im Inneren der Schilddrüsensubstanz.

Die *Thymus* schließt sich beim Menschen also in ihrer Entwicklung an jenen oben genannten Ductus pharnygo-branchialis tertius an, den man daher auch Ductus thymo-pharyngeus genannt hat. Sie stellt ein paariges Organ dar, das jederseits vor den Venae jugulares und den Karotiden gelegen, beim Längenwachstum des Halses schließlich in die obere Thoraxapertur und ins Mediastinum hineinrückt. Ebenso weit nach abwärts, d. h. also bis zum oberen Pol der Thymus wird demnach auch der Ductus thymo-pharyngeus ausgezogen; Reste von ihm sind nach neueren Untersuchungen sogar bei jedem siebenten bis achten Menschen erhalten.

Das erste, oberste Epithelkörperchen rückt mit der Thymus ebenfalls weit hinab und nimmt, auf den Erwachsenen bezogen, in die untere Gegend der Schilddrüse zu liegen, während das zweite, distale Epithelkörperchen, der vierten Schlundtasche angehörig, am Ende des kürzeren Ductus pharyngo-branchialis IV und V („communis") gelegen, im endgültigen Zustande *oberhalb* des ersten liegen bleibt.

Die Schilddrüse selbst entsteht als eine Aussackung des Schlundes vorn in der Mitte. Diese Aussackung ist das spätere Foramen coecum der Zunge. Von hier aus wächst ein langer Gang, der Ductus thyreo-pharyngeus zwischen erstem und zweitem Viszeralbogen nach abwärts. Dieser Gang läuft also hinter dem Zungenbein und zieht vor dem Kehlkopf nach abwärts. Unterhalb des Kehlkopfes bildet der Gang einen queren Wulst, den späteren Isthmus der Schilddrüse und unter starker seitlicher Entfaltung ihre seitlichen Lappen.

Digitized by Google

Man vergleiche für die Schilderung die schematische Skizze (Fig. 148) und die folgend Figur 149, die links (vom Beschauer) schematisch den ursprünglichen Zustand, rechts de nach Untergang der Halsbucht und der Ductus cervico-branchiales bestehenden zeigt.

Das hier Vorgetragene eröffnet wenigstens zum Teil das Verständnis für die topographisch Anatomie der Halsfisteln und mancher anderer abnormer Erscheinungen am Halse. Einiges davon i trotzdem auch heute noch genetisch nicht ganz klar (s. u.).

1. *Persistenz von Viszeralbögen.* Oft findet der Chirurg zwischen Processus styloides und kleine Zungenbeinhorn einen knorpeligen, oder auch knöchernen Stab, der zwischen den Mm. styloglossus u stylopharyngeus liegt. Es ist der sich in der Norm (Fig. 150) zum Lig. stylohyoideum umbilden Teil des 2. Viszeralbogens. Sehr viel seltener ist völlige Persistenz der gesamten Anlage, wie sie d beistehenden Skizzen 151a und b *(v. Eggeling)* zeigen.

2. *Halsfisteln.* Diese werden eingeteilt in mediale und laterale Fisteln. Die *mediale* Halsfist ist die abnorme Öffnung des abnormerweise ganz oder in einzelnen Bezirken erhalten gebliebenen Duct thyreopharyngeus. Der Anfangsteil dieses Kanals bleibt oft bestehen und kann zystische Geschwüls im Zungengrund oder unterhalb des Zungenbeins bilden (Bochdaleksche Schläuche). Es kann auch und zwar sehr häufig — der ganze Gang zwar obliterieren, aber Schilddrüsengewebe ausbilden. Da entsteht die als „Lobus pyramidalis" der Schilddrüse bekannte Hemmungsbildung (Fig. 172). Reste d Anfangsteils des Ganges sind in über 30 Prozent der Fälle nachgewiesen worden. Diese Gän oder Zysten sind, da sie vom Zungengrunde ausgehen, meist mit geschichtetem Plattenepithel, Schlei drüsen, lymphoiden Zellen versehen; auch Flimmerepithel ist nachgewiesen worden, das dann w Material der Pars nasalis des Pharynx stammt. Auch Kröpfe können sich aus diesen Resten e wickeln. Öffnet sich ein solcher Gang nach außen, so entstehen die medialen Halsfisteln, deren Öffnu stets in der Mittellinie des Halses, bis in die Gegend der Schilddrüse hinab liegt.

Die *seitlichen* Halsfisteln sollten als *„Kiemenfisteln"* nur bezeichnet werden, wenn sie wirkli Durchbrechungen der Verschlußmembranen darstellen. Nach der ganzen Sachlage kann das nur Bereich der beiden ersten Spalten vorkommen, da nur diese beiden unmittelbare Beziehungen zur Ha oberfläche behalten. Solche Fisteln können äußere, innere und komplette sein. Fisteln im Bere der 1. Spalte werden ihre innere Mündung in der Gegend des Ostium pharyngeum tubae haben u werden im Bereiche des Kieferwinkels, unterhalb oder innerhalb der Ohrmuschel ausmünden. Tu und äußeres Ohr sind dabei meist mangelhaft ausgebildet. Innere Fisteln der 2. Spalte werden v der Supratonsillarbucht oder deren nächster Umgebung ausgehen müssen. Die äußere Mündung ka nur oberhalb des Zungenbeins, im Submaxillardreieck liegen (Persistenz und mangelnder Verschluß d Sinus cervicalis). Im allgemeinen sind aber diese Fisteln der 2. Spalte seltener. In der Regel öffn sich die seitlichen Halsfisteln nach abwärts vom Zungenbein, seltener neben dem Kehlkopf, fast i mer dicht oberhalb des Sternoklavikulargelenkes. Die Öffnungen liegen stets am vorderen Rande d M. sternocleidomastoideus. Diese Lage (am vorderen Rande des Muskels und oberhalb des Sternokla kulargelenks) kann nur durch Zurückführung der Fisteln auf die erwähnten blinden, von den unter Schlundtaschen hinabwachsenden Gänge erklärt werden (Ductus pharyngo-branchialis III = Duct thymo-pharyngeus, und Ductus pharyngo-branchialis IV + V [communis]). Es handelt sich also h eigentlich um inkomplette, dann nach außen durchbrechende Fisteln der 3. (seltener 4. und 5.) Schlun tasche. Ein solcher Fistelgang muß *vor* den großen Halsgefäßen liegen und müßte distal vom glosso-pharyngeus (Nerv des III. Bogens) in den Pharynx, und zwar im Sinus piriformis einmünd Dies scheint aber nicht immer der Fall zu sein; die innere Mündung der seitlichen Halsfisteln lie vielmehr in vielen Fällen in der Gegend der Mandel in der Tonsillarbucht oder im Arcus pala pharyngeus, also im Bereich der 2. Schlundtasche. Daß hier Kombinationen von Störungen vorlieg können ist anzunehmen, obwohl über solche nichts bekannt ist.

Noch andere abnorme Verhältnisse finden durch die Entwicklungsgeschichte des Halses ihre Au klärung. Hierzu gehört vor allem die Tatsache, daß oft die Schilddrüse weiter nach abwärts verlagt ist als in der Norm. Der Ductus thyreo-pharyngeus hat sich in diesen Fällen weiter nach abwärts au gedehnt als oben beschrieben. So findet man die Schilddrüse gelegentlich an der oberen Thoraxapt tur liegen oder teils am Halse, teils im Mediastinum oder auch ganz im Mediastinum. Das wird wic tig bei der Strumabildung, wo dann retrosternale Strumen mit ihren bedrohlichen Verdrängung erscheinungen entstehen oder auch die selteneren Formen eines *Tauchkropfes*, d. h. von Strumen, d

Digitized by Google

ıter dem Manubrium sterni gelegen, bei der Respiration oberhalb des Sternums emportreten und wie-
r verschwinden.

Schließlich gehen von den zahlreich angelegten und zugrundegehenden Epithelgängen auch Zysten
d Geschwülste (Karzinome) aus. Da das zugrunde liegende Epithel der Anlage der äußeren Be-
ckung des Körpers (Ductus cervico-branchiales, Sinus cervicalis) entstammt, so sind die Karzinome
ch dem Charakter der Hautkrebse gebaut. Auch die Kiemen*bögen* können abnorme Bildungen hervor-
hen lassen; ihr Anlagematerial kann zersprengt und verlagert werden. Als solche Bildungen sind
nennen: Knorpeleinschlüsse der Tonsille, Knorpelgeschwülste in der Tiefe des Halses oder in
3eren Halsanhängen, überzählige Teile der Ohrmuschel (deren Material wohl dem Hyoidbogen
stammt), Verdoppelung der Ohren, Ohrläppchen am Halse usw.

Die *Gefäße* der Kiemenbögen sind die sechs primitiven Aortenbögen, die schematisch
der Figur 152, in einem späteren Stadium in Fig. 152a dargestellt sind. Das Schema Fig.
2a zeigt, wie aus dem Stamm der Kiemenarterie die A. carotis comm. und als deren Fort-
zung die A. carotis externa entsteht. Aus dem dritten Aortenbogen entsteht die A. carotis
erna, die im endgültigen Zustande meist hinter der A. carotis externa liegt, aber
:h mannigfache andere Lagerungen aufweisen kann. Gehirnwärts setzt sie sich in
:adenförmigem und rückläufigem Verlauf fort und bildet so den Kopfteil der A. verte-
ılis. Diese setzt sich dann mit dem Halsteil der A. vertebralis in Verbindung, deren
nplizierte Entstehung alsbald beschrieben werden wird.

Der 4. Aortenbogen liefert links den bleibenden Aortenbogen, rechts den aufsteigen-
ı Teil der A. subclavia. Die 5. Gefäßbögen gehen rechts und links zugrunde, während
· 6. Bogen den Ductus arteriosus Botalli und die Äste der Lungenarterie entstehen läßt.
s dem vierten Bogen und dem Stamm der gemeinsamen Aorta gehen nun die dorsalen Seg-
ntarterien des Rumpfes hervor (s. oben S. 10). Deren gibt es acht zervikale und daran-
chließend die Interkostalarterien. Die ersten fünf Zervikalarterien gehen als Stämmchen
runde, liefern aber einen Längsstamm, den Halsteil der A. vertebralis, der vermittelst der
hsten Segmentarterie aus einem größeren Gefäß entspringt. Diese sechste Segmentarterie
ert links die gesamte A. subclavia, rechts deren absteigenden Bogenabschnitt. So kommt
A. vertebralis dazu, aus der A. subclavia zu entspringen und so erklärt es sich, daß
erst vom sechsten Halswirbel ab ihren Verlauf durch die Foramina transversaria der Hals-
bel beginnt. So erklärt sich aber auch die Gleichwertigkeit (Homotypie) der rechten A.
clavia und des Aortenbogens, was wiederum das Verständnis für den Verlauf des N.
us und N. recurrens eröffnet.

Aber auch die so verwickelte Gruppierung der Äste der A. subclavia erfährt ihre
euchtung durch die Umbildungen der folgenden Segmentarterien (7—9). Diese blei-
ı ebenfalls nur, wie 1—5 in ihren Längsverbindungen erhalten und es entsteht daraus
Truncus intercosto-cervicalis, der die A. cervicalis profunda und die A. intercostalis
rema liefert. Erst die zehnte Segmentarterie liefert die typische A. intercostalis dorsalis
3. Interkostalraumes. Nach Umkreisung des Thorax liefern dann die achte und die
genden Arterien ein vorderes anastomotisches Längsgefäß, das als A. mammaria in-
ıa aus der A. subclavia hervorgeht.

In den Figuren 153 und 154 ist eine eigenartige, seltene Anomalie des Ursprunges
aus dem Aortenbogen kommenden Stämme dargestellt, bei der vor allem der ganz
orme Verlauf und Ursprung der A. subclavia dextra in hohem Grade auffällt. Das
äß, das in der Regel aus der A. anonyma hervorgeht, entspringt hier als *letzter*
aus dem Arcus Aortae und läuft am Halse *hinter* Trachea und Oesophagus auf der
rbelsäule nach rechts herüber.

Man hat früher irrtümlich geglaubt, daß ein solcher Verlauf der A. subclavia dextra durch Druck
den Ösophagus zu starken Schlingbeschwerden Veranlassung gebe (Dysphagia lusoria).

Die Entstehung dieser Anomalie ist aus der gegebenen Darstellung noch nicht er-
rbar. Es muß dazu weiter berücksichtigt werden, daß die A. subclavia auf früheren

Digitized by Google

Entwicklungsstadien nicht der sechste Ast, sondern erst der neunte Segmentast ist und erst durch komplizierte Lageverschiebungen ihren endgültigen Anschluß an den vierten Aortenbogen findet. Behält sie (rechts) diesen tieferen Ursprung, so unterbleibt die Ausbildung des vierten Bogens (rechts) und das Anfangsstück der „Subclavia" ist dann ein kürzeres oder längeres Stück einer eigentlich zum Untergang bestimmten Strecke. Erreicht die Subclavia dabei die Stelle der 7. Segmentarterie, so entspringt sie aus dem Aortenbogen hinter der A. carotis dextra; erreicht sie nur die Stelle der achten Arterie, so geht sie hinter beiden Karotiden entlang; bleibt sie neunte Segmentarterie, so geht sie vom Ende des Arcus aortae aus zwischen Speiseröhre und Luftröhre, oder hinter der Speiseröhre nach rechts hinüber, wie im abgebildeten Fall, der aus dem Schema 152a verständlich wird wenn man die Arterie in den — gestrichelten — Arcus Aortae dexter verlegt.

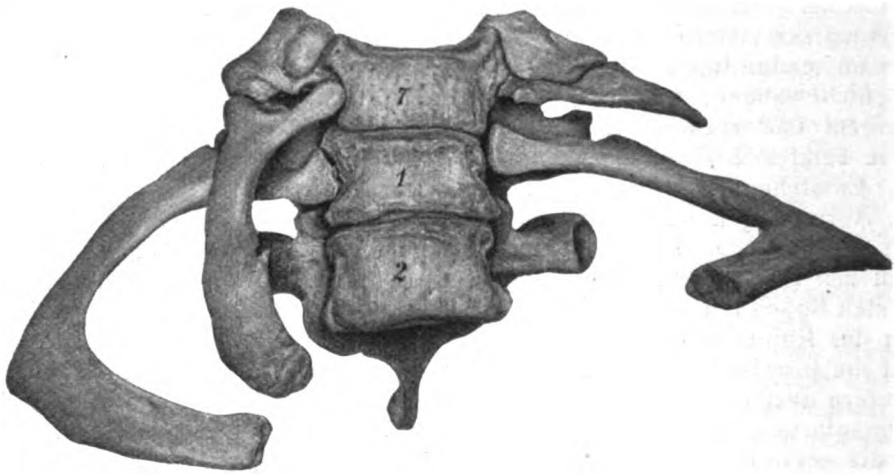

Fig. 155. Halsrippen. Der mit 7 bezeichnete 7. Halswirbel trägt links eine kleine, rechts eine vollkommene Halsrippe, die bis zum Sternum reichte. 1 und 2 bezeichnen die beiden ersten Brustwirbel.

Es kann aber auch vorkommen, daß die Subclavia noch tiefer, aus der Aorta thoracica entspringt. Dann muß sie hinter der Luftröhre zur rechten Schlüsselbeingegend empor treten. Links werden nach der ganzen Sachlage so komplizierte Verlaufsverhältnisse nicht eintreten können. Hier wird sich aus den erwähnten Hemmungsbildungen nur ein weiter distal gelegener Ursprung ergeben. In all diesen Fällen braucht der Ursprung der Äste der A. subclavia nicht gestört zu sein; sie können aber auch einzeln oder alle aus dem Arcus aortae entspringen.

Andere Anomalien (in der Gruppierung der Äste des Arcus aortae) sind sehr häufig und aus der Genese leicht erklärbar. Im abgebildeten Fall (Fig. 153) läßt z. B. die A. anonyma die beiden Karotiden aus sich hervorgehen.

Die *Halswirbel* bieten in nicht seltenen Fällen Anlaß zur Ausbildung einer *Halsrippe* (Fig. 155). Die vordere Spange des Querfortsatzes, die das Foram. transvers. vorn begrenzt, ist entwicklungsgeschichtlich den Thorakalrippen gleichwertig. Oft entfaltet sich dieses Skelettelement schon am siebenten Wirbel, nicht erst am achten. Es kann dann beiderseitig oder einseitig der siebente Halswirbel eine mehr oder weniger gut entwickelte Rippe tragen. In den vollständigsten Zuständen erreicht diese Rippe durch ligamentöse Verbindung das Brustbein, oder sie ist mit der ersten Thorakalrippe verbunden. Meist endet sie stummelförmig frei. Eine Halsrippe am sechsten und siebenten Wirbel ist nur zweimal, eine solche am fünften, sechsten und siebenten Wirbel nur einmal beobachtet worden. Bei bestehender Rippe am siebenten Wirbel befestigt sich der M. scalenus anterior

Digitized by Google

: mit Teilen seiner Fasern an ihr; auch der M. scalenus medius kann an ihr inserieren. e A. subclavia zieht stets über die Halsrippe hinweg; die Halsrippe liegt natürlich zwi- ıen dem siebenten und achten Halsnerven.

Klinisch ergeben sich aus der Anwesenheit einer Halsrippe Störungen durch Zerrung und Kom- ssion der A. subclavia, die bis zu Gangränerscheinungen an den Fingern führen können. Reizung des xus brachialis führt zu Sensibilitätsstörungen. Bei Skoliose der Wirbelsäule an der zerviko-thoraka- Grenze ist die Halsrippe oft auf der konvexen Seite gefunden worden. Auch schreiben einige Kli- er der Halsrippe wegen minderer Beweglichkeit der oberen Thoraxapertur einen Einfluß auf die stehung von Lungenspitzenerkrankungen zu. Sehr wichtig ist die Halsrippe für die *Gutachter- gkeit,* da Fälle bekannt geworden sind, in denen eine Beschwerde erst durch ein Trauma her- gerufen und die Halsrippe erst bei diesem Anlaß entdeckt worden ist. Normalerweise brauchen he Beschwerden nicht zu bestehen, können aber, auch ohne Trauma, spontan beim Wachstum des pers, nach der Pubertät hervortreten. Die Halsrippe ist im Röntgenbilde stets, bei stärkerer Aus- lung auch durch Besichtigung und Betastung nachzuweisen. Sie kann dann als harter Tumor die ;end der Fossa supraclavicularis hervorwölben.

II. Allgemeines über die topographische Anatomie des Halses.

Als Verbindungsstück von Kopf und Rumpf stellt der Hals ein *Durchgangsgebiet htiger Organe vom Kopf zum Rumpf und vom Rumpf zum Kopf* dar und enthält auf *hältnismäßig kleinem Raum außerordentlich viele bedeutungsvolle Teile,* die einmal gestellt werden durch die *Halseingeweide* (Kehlkopf, Pharynx, Trachea, Ösophagus, ilddrüse und Epithelkörperchen), sodann durch die Gefäße und Nerven, die den seit- von den Eingeweiden liegenden *Gefäßnervenstrang* bilden. Die Anordnung am Halse im allgemeinen so getroffen, daß Eingeweide und Gefäßnervenstrang innerhalb eines *Faszien* ausgekleideten *Spaltraumes* liegen. Dieser Spaltraum nebst Inhalt setzt sich nterbrochen nach abwärts in den *Thorax* fort und wird dort, umgeben von den beiden urasäcken, zum Mediastinum. Am Halse wird der Spaltraum seitlich und vorn von skeln umhüllt, die seitlich eine dicke, vorn dagegen nur eine sehr schwache Wandung len. Nach hinten wird der Spaltraum durch die tiefen medialen Halsmuskeln und die belsäule begrenzt.

Diese Lage der Halseingeweide und des Gefäßnervenstranges bietet Nachteile und teile. Als Vorteile hat man ihre leichte Verschieblichkeit aufzufassen, wie sie durch Funktion (Schluckakt) nicht nur, sondern auch durch die Beweglichkeit der Halswir- äule erfordert wird. Dem steht die leichte Verletzbarkeit der nirgends durch Kno- ıwände umhüllten Eingeweide, Gefäße und Nerven nachteilig entgegen.

Das vom N. facialis innervierte *Platysma* liegt oberhalb der Halsfaszien zu beiden en der Mittellinie. Es steigt zum Unterkiefer empor, wo es sich teilweise befestigt. twirkung beim Öffnen des Mundes.) Darunter liegt, quer von außen oben nach innen :n reichend, der vom N. accessorius versorgte M. sternocleidomastoideus. Beide Mus- ı sind zwar topographisch als „Halsmuskeln" zu bezeichnen, gehören aber ihrer Mor- logie (Innervation!) nach zum *Viszeralskelett.* Die eigentlichen Halsmuskeln sind die motorischen Ästen des Plexus cervicalis und brachialis versorgten Zungenbeinmus- ı, Mm. scaleni und Mm. longi (colli und capitis). Zu diesen Muskeln kommen dann :u die dem Viszeralskelett angehörigen Mm. biventer, stylohyoideus und mylohyoideus. *Halsmuskeln* lassen eine sehr zweckmäßige topographische Einteilung zu, nämlich die ɔberflächliche (vordere) und tiefe (hintere). Jene liegen *vor* den Halseingeweiden, e *seitlich* und nach hinten von ihnen.

Digitized by Google

Fig. 156 u. 157. Schematisierte Querschnitte durch den Hals, nach Gefrierschnitten, unter Benutzung von Abbi dungen aus Pirogoffs topographischem Atlas. Fig. 156. Durch Schildknorpel und IV. Halswirbel. Fig. 157. Durc I. Trachealring und VI. Halswirbel. Blick von oben auf die oberen Schnittflächen. Fascia colli media, Gefäßscheide u Schilddrüsenfaszie rot. Epithelkörperchen grün.

Die oberflächlichen Halsmuskeln gliedern sich nach ihrer Lage zum Zungenbein i *obere* und *untere* Zungenbeinmuskeln. Die *oberen* Zungenbeinmuskeln verbinden das Zu genbein mit der Schädelbasis (M. stylohyoideus und hinterer Biventerbauch N. facialis und mit dem Unterkiefer (vorderer Biventerbauch und M. mylohyoideus Ramus tertiu N. Trigemini und M. geniohyoideus, Ramus descend. XII). Sie wirken bei fixiertem Zunge bein auf den Unterkiefer, den sie nach abwärts ziehen. Die unteren Zungenbeinmuske verbinden die obere Thoraxapertur und den Schultergürtel mit dem Kehlkopf und Zunge bein. (Mm. sternohyoideus, sternothyreoideus, thyreohyoideus und omohyoideus.) S werden sämtlich vom Ramus descendens hypoglossi versorgt. Die tiefen Halsmuske zerfallen in die lateralen (Mm. scaleni) und medialen (Mm. longus colli und long capitis), auch prävertebrale Halsmuskeln genannt. Von diesen ist vornehmlich für die Top graphie wichtig die Anordnung der beiden vorderen Mm. scaleni, die oberhalb der erst Rippe auseinanderweichen und mit dieser Rippe einen dreieckigen Spalt bilden („hinte Scalenuslücke"). Durch diese Lücke tritt die A. subclavia und der Plexus brachialis hi durch. Zwischen dem Ansatz des M. scalenus anterior, der ersten Rippe und der Unt fläche des von seiner Faszie (Fascia coracoclavicularis) bedeckten M. subclavius blei ein enger Spalt offen, der der Vena subclavia zum Durchtritt dient (vordere Skalenuslück

Als *obere* Grenze des Halses bezeichnen wir den unteren und hinteren Rand des Unterkiefe den Processus mastoides, die Linea nuchae superior und die Protuberantia occipitalis externa. *untere* Grenze ist durch den oberen Sternalrand (Incisura jugularis sterni), das Sternoklavikul gelenk, die Klavikulae, das Akromion und eine von dem letzteren zum Dornfortsatz der Vertebra p minens (Vert. cervicalis VII.) gezogene Linie gegeben. Die Grenzen sind am eigenen und an ande Hälsen, auch vor dem Spiegel, zu sehen und zu fühlen; ebenso folgendes: Die *Kopfnickerwülste* (M sternocleidomastoidei), besonders bei Drehung des Kopfes nach der Seite, der vordere Rand *M. trapezius* (s. Figg. 159—161, 184, 185), die *Fossa supraclavicularis (major)* oberhalb der K vikula, die *Fossa juguli* über dem oberen Sternalrand, die *Fossa supraclavicularis minor,* nur deutlicher Trennung der beiden Ursprungsköpfe des M. sternocleidomastoideus zwischen diesen ob halb der Articulatio sternoclavicularis deutlich. Hier ist die (seltenere) Stelle der *Unterbindung Karotis* (nach Zang) und die Auskultationsstelle von *Venengeräuschen* in der Vena jugularis com nis. Die *Vena jugularis externa* (s. Fig. 182). bei guter Füllung durch die Haut sichtbar, kann du Kompression auf ihr Endstück lateral von dem Ursprung des M. sternocleidomastoideus *stark gef* und so, z. B. um sie bei Operationen zu vermeiden *deutlich* gemacht werden. Der untere Bauch M. omohyoideus tritt in der Fossa supraclavicularis bei mageren Individuen bei Schluckbewegun häufig hervor.

Besonders wichtig ist die *Palpation* der vorn gelegenen Teile des Respirationsapparates (v Fig. 166, 172, 176). Man palpiere und umgreife das *Zungenbein* nach hinten bis zu den großen H nern, nachdem man vorn von der *Incisura thyreoidea superior* am oberen Ende der *Prominentia ryngea* ausgegangen ist, unterscheide deutlich das Zungenbein von dem oberen Rand des Schildkn pels, indem man Daumen und Zeigefinger einer Hand auf die Gegend der *Membrana thyreoidea* k Nach abwärts von der Incisura thyreoidea fühlt man die stumpfe vordere Kante des Schildknorpels u folgt ihr nach abwärts bis zu der *Spange des Ringknorpels,* die mit dem Schildknorpel durch straffe aber deutliche *Ligamentum cricothyreoideum medium* (L. conicum) verbunden ist. Nach un schließen sich die *obersten Trachealringe,* noch weiter abwärts der bei guter Entwicklung kei wulstförmig vorspringende *Isthmus der Schilddrüse* (s. Fig. 166) an. Die *Pulsation der Carotis c munis* ist neben dem Kehlkopf am medialen Rand des M. sternocleidomastoideus leicht, die Pulsat der in der Tiefe der Fossa supraclavicularis über die erste Rippe hinwegziehenden *Arteria subcla* nicht immer deutlich zu fühlen.

Digitized by Google

Fig 156.

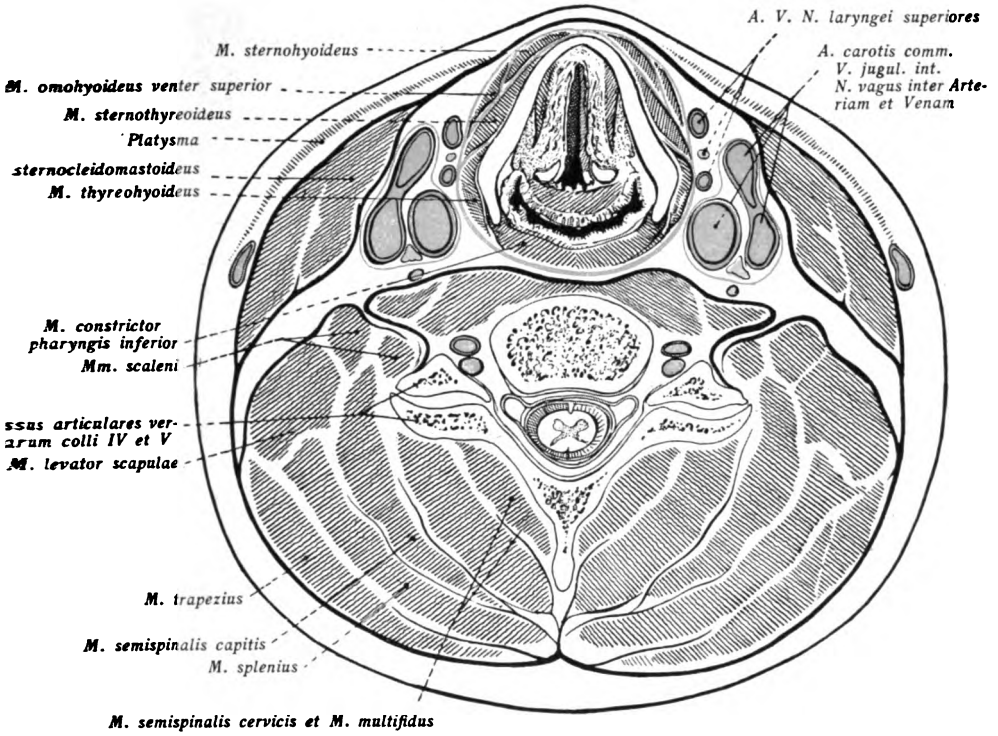

Fig. 157.

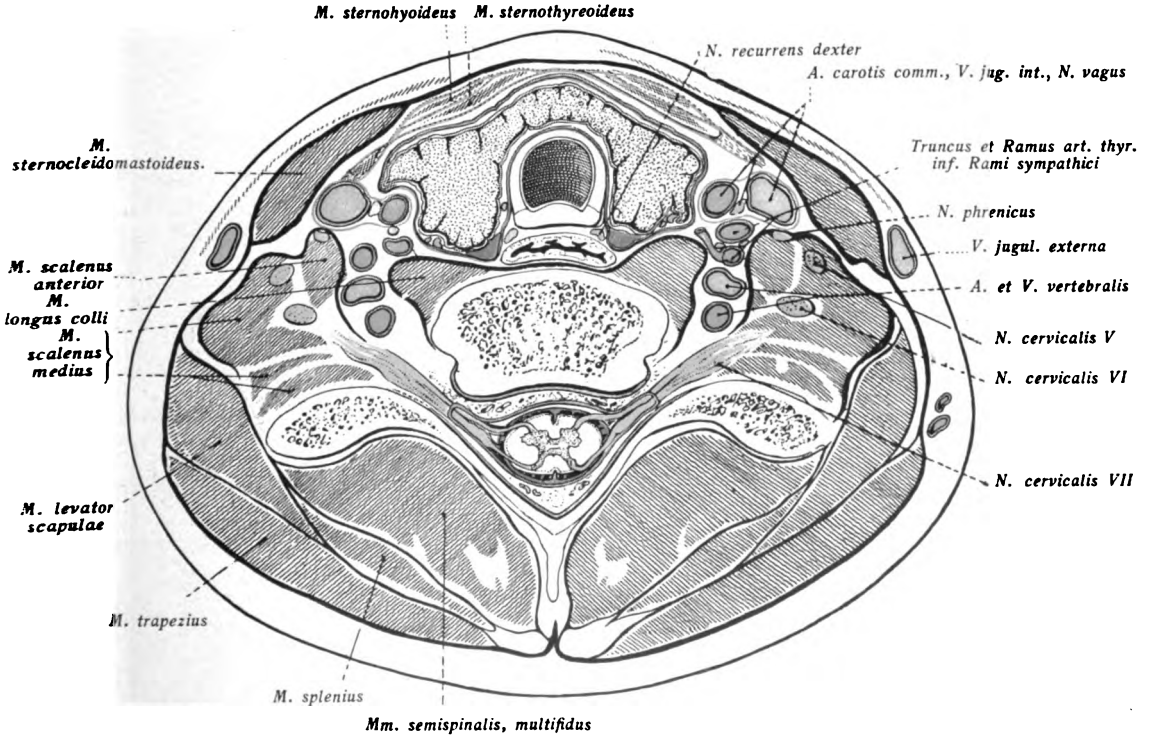

Digitized by Google

Fig. 158.

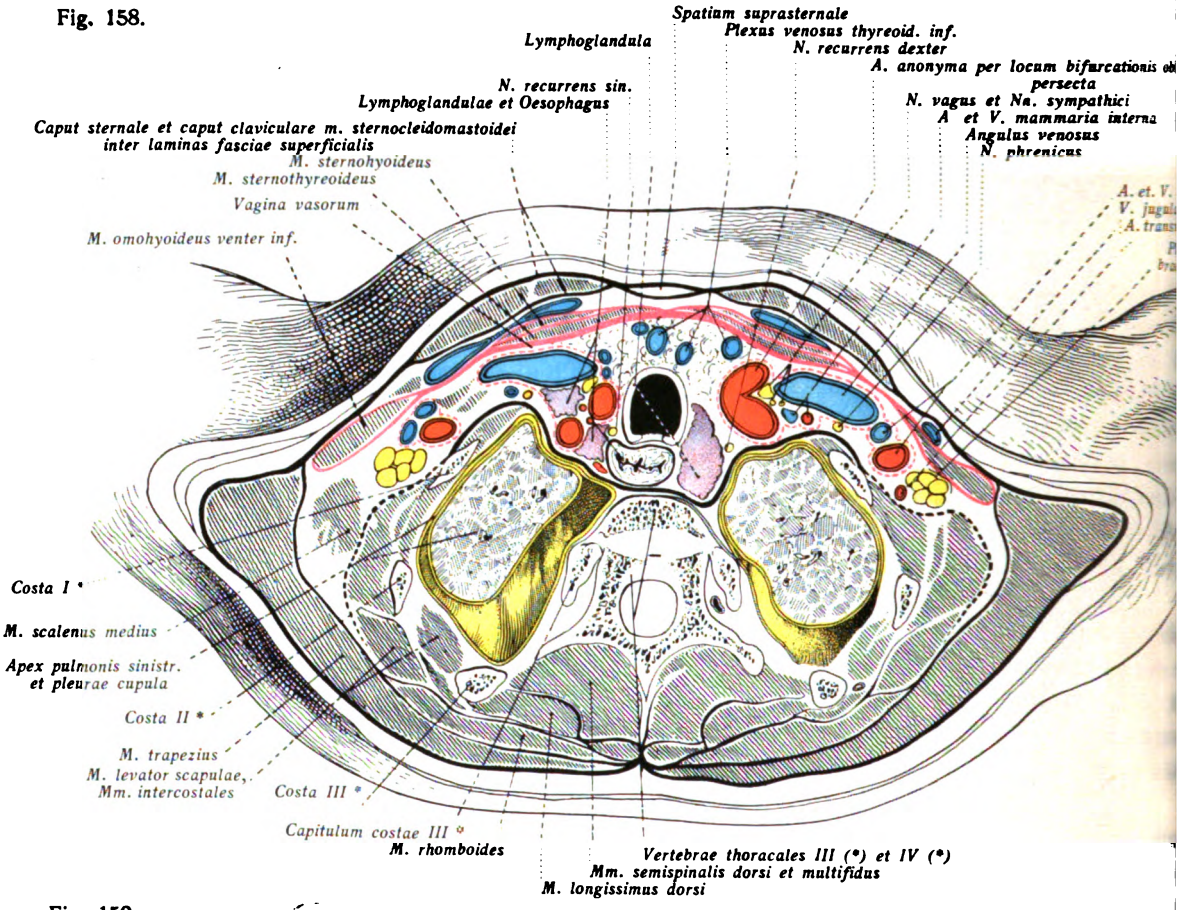

Fig. 159.

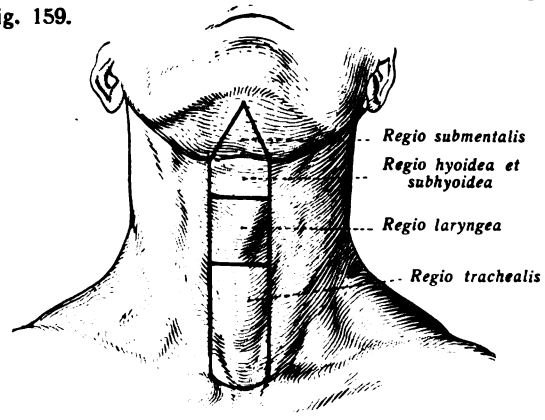

Fig. 160.

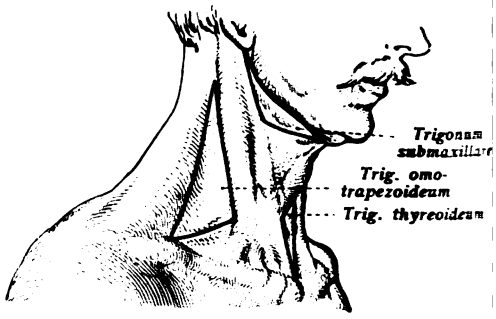

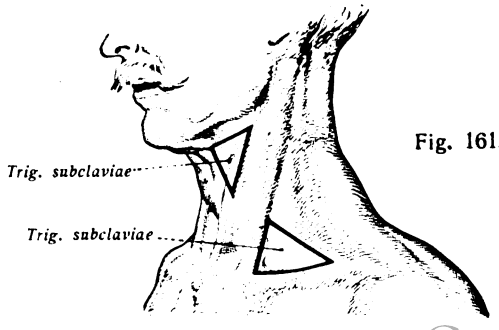

Fig. 161.

Digitized by Google

Fig. 158. Wie Fig. 156 u. 157. Schnitt durch die Teilungsstelle der A. anonyma und durch die Intervertebralscheibe ıchen 3. und 4. Brustwirbel. Blick von oben her. — Links sind die A. carotis und A. subclavia, die der A. anonyma :h gelagert sind, nicht bezeichnet.

Fig. 159. Grenzen und Bezirke der Regio mediana colli.

Fig. 160. Regio colli lateralis } mit Unterabteilungen.
Fig. 161. Regio colli lateralis }

III. Die Halsfaszien.

Die *Haut* der vorderen Halsgegend ist mit der darunter gelegenen Hautmuskulatur, subcutaneus colli (Platysma), fest verwachsen, ähnlich dem Verhalten von Haut und epicranius. Die Haut folgt sonach allen Bewegungen des M. subcutaneus colli und entsprechend der Faserrichtung des Muskels, besonders in vertikaler Richtung, in ıßen Falten abhebbar. Die Verschieblichkeit der Haut macht sie für plastische Operanen geeignet. Für das Verständnis der Lagerung der Teile am Halse ist die genaue nntnis der *Halsfaszien* unerläßlich. Nicht minder ist das der Fall für den Praktiker, der m Eindringen in die Tiefe auf diese Faszien stößt; auch die Prognose der Ausbreitung ı Eiterungen und Entzündungen hängt von ihrer Lage zu den Halsfaszien ab.

Der Verlauf dieser Faszien ist sehr verschiedenartig beschrieben, ihr Zusammenhang r mannigfach beurteilt worden. Bei der Untersuchung zahlreicher Hälse zeigt sich aber der Stärke und dem Zusammenhang der einzelnen Blätter eine nicht geringe Variabili- so daß die mannigfachen Angaben von daher verständlich werden. Als konstant erisen sich indes drei Blätter der Halsfaszie, die als oberflächliches, mittleres und tiefes tt bezeichnet werden können. (Fig. 156—158.)

Das *oberflächliche* Blatt der Halsfaszie (F. colli superficialis) liegt unter dem Plama (dieses, als Hautmuskel, kann kein Faszienblatt über sich liegen haben) und umlt den gesamten Hals und Nacken. Vom vorderen Rande des M. trapezius aus zieht sie iter nach vorn und umhüllt den M. sternocleidomastoideus mit zwei kräftigen Blättern. ıltet man das den Muskel bedeckende Blatt und hebt den Muskel heraus, so läßt sich hinter ihm und vor dem Gefäßnervenstrang liegende untere Blatt leicht darstellen. einfaches Blatt zieht es dann über die unteren Zungenbeinmuskeln hinweg zur ande- Seite hinüber. Nur im Bereich der Mittellinie und seitwärts davon ist es gespalten. : vordere Lamelle ist am vorderen Rande der Incisura jugularis des Manubrium sterni ;ewachsen und gibt dadurch der gesamten Faszie ihren Halt. Durchschneidet man se Befestigung, so sinkt die Faszie tief ein. Da das Manubrium sterni bei der thoraen Atmung recht erhebliche Verschiebungen erfährt *(R. Fick)*, so wird die oberflächıe Halsfaszie dauernd in Spannung erhalten. *Das Bindegewebsgerüst des Halses nimmt den Atembewegungen teil.* Eine hintere Lamelle dieser oberflächlichen Halsfaszie tet sich am hinteren Rande der Incisura jugularis an. Zwischen beiden Lamellen bleibt Spaltraum bestehen (Spatium suprasternale), der sich bei der Sondierung als oft sehr äumig erweist.

Als *mittleres* Blatt der Halsfaszie (Fascia colli media) wird ein von der oberflächıen Faszie unabhängiges System von Lamellen bezeichnet, das seine Hauptstütze in em derben, sehnigen, *hinter* den unteren Zungenbeinmuskeln ausgebreiteten Blatte det. (In den Figg. 156—158 rot.)

Dieses Blatt spannt sich über die annähernd dreieckige Fläche aus, die zwischen den den Mm. omohyoidei liegt. Es beginnt an den medialen Rändern dieser Muskeln, be-

Digitized by Google

festigt sich weiter abwärts an den beiderseitigen Zwischensehnen und folgt seitwärts d unteren Rändern der auseinanderweichenden unteren Muskelbäuche. Nach abwärts hef sich das Blatt an den Schlüsselbeinen an und geht hinter den Articulationes sternocla culares und hinter dem Sternum in das diesen Knochen hinten überkleidende fibröse G webe über; auch hier findet also Beteiligung an den Atembewegungen statt.

Die Fascia colli media ist weniger als eine „Faszie" denn vielmehr als Sehne platte aufzufassen, die wenigstens teilweise einem beim Menschen zurückgebildet Schlüsselbeinansatz des M. omohyoideus entspricht. In nicht seltenen Fällen ist dies vielen Säugetieren eigentümliche Ansatz des Muskels auch beim Menschen erhalten, od die Faszie ist hier durch Muskel- oder Sehnenfasern verstärkt. Der Muskel ist in dies Fall nicht zweibäuchig, sondern es besteht der obere Bauch als M. cleidohyoideus sel ständig, und der untere Bauch, wenn vorhanden, entspringt von der Faszie selbst. Zal reiche Zwischenstufen kommen vor. Die Bedeutung der Fascia colli media besteht v allem darin, daß sie die *vordere Umscheidung* des Eingeweide- und Gefäßnervenstrang abgibt. Ferner ist sie wichtig, weil sie konstant sehnig auf die Scheide der Halsgefä übergeht. Diese straffen Züge gehen vor allem von der Zwischensehne des M. omohy deus aus. Die Bewegungen des Muskels übertragen sich demnach auf die Gefäßschei und begünstigen den Blutabfluß in der Vena jugularis.

Hierin liegt die Erklärung für die Gefährdung des Lebens bei Verletzung der Vene (Luftembolie Jede Bewegung des Schultergürtels im Augenblick einer solchen Verletzung dehnt die Venenwand u kann zur Aspiration von Luft führen.

Mit diesem Blatt stehen Lamellen in Zusammenhang, die nach vorn um die M sternohyoidei und sternothyreoidei herumgehen und diese Muskeln einzeln mit Scheid umgeben. In der bald stärkeren, bald schwächeren Ausbildung dieser Lamellen besteh die oben erwähnten individuellen Verschiedenheiten des Faszienapparates.

Bildet diese Fascia colli media die vordere und seitliche Wand des Spatium viscer colli so wird die hintere Wand durch die *Fascia colli profunda* (praevertebralis, retropl ryngea, retrooesophagea) gebildet.

Ein einfaches Faszienblatt stellt diese Schicht keineswegs dar. Sie ist vielmehr eine zieml dicke, in sich locker gefügte verfilzte Bindegewebsmasse, die die Halseingeweide mit der Sonderfa der tiefen Halsmuskeln (Scaleni und Longi) verbindet, stellt also eigentlich einen von lockeren Z gewebsmassen erfüllten *Spalt* dar, der einerseits zwar die Verschiebungen des Pharynx und der Spe röhre ermöglicht (Schluckakt), andererseits aber die Ausbreitung von Abszessen (retropharyngeal retrooesophagealen) sehr begünstigt (Senkungsabszesse).

Die Fascia colli profunda heftet sich seitlich an den Querfortsätzen der Halswirl an und strahlt mit sehnig-derben Zügen auf die Pleurakuppel aus, die dadurch in ihr Lage festgehalten wird. Die Figg. 156—158 veranschaulichen das über die Halsfaszien V getragene.

IV. Die Regionen des Halses (Figuren 159, 160, 161).

An keiner Gegend des Körpers ist die Einteilung in *Regionen* so gut begründet u gleichzeitig so berechtigt, wie am Halse. Die Muskulatur liefert die Begründung f diese Einteilung; berechtigt ist sie deshalb, weil die kleinen Bezirke, in die wir die Ob fläche des Halses einteilen, von außen leicht konstruierbar sind und konstante Beziehu gen zu den wichtigen Teilen der Tiefe zulassen. Abweichend von der meist üblichen Ei

Digitized by Google

lung sei das Gesamtgebiet eingeteilt in die unpaarige Regio mediana colli und die paari-
n Regiones laterales colli *(Waldeyer)*.

1. *Die Regio mediana colli.* Sie wird dadurch abgegrenzt, daß man jederseits in
r Articulatio sternoclavicularis eine Senkrechte errichtet und bis zum Rande des M.
venter hinaufführt. Diese Abgrenzung ist vor allem durch die praktische Wichtigkeit
r Gegend geboten. Alle Eingriffe zur Eröffnung des Atmungstraktes finden innerhalb
r Regio colli mediana statt. Die erwähnten Linien grenzen genau die Halseingeweide
gen den seitlich liegen bleibenden Gefäßnervenstrang ab. Von oben nach unten ist
r die Reihe der den Eingeweiden entsprechenden Gegenden zu unterscheiden. Der ober-
lb des Zungenbeins zwischen den Biventerbäuchen spitz zulaufende Zipfel enthält die
nge (Regio lingualis). Es folgt die Regio hyoidea und Regio subhyoidea (letztere vor
m Aditus laryngis, der Epiglottis und dem Pharynx gelegen). Daran schließt sich die
gio laryngea (thyreoidea, cricothyreoidea und cricoidea) mit ihren bei Operationen sich
bietenden Zugängen zum Kehlkopf. Nach abwärts davon folgt die Regio trachealis,
durch den Isthmus der Schilddrüse in einen oberen engen und unteren langgestreck-
Teil zerlegt wird.

2. Seitwärts liegt die *Regio lateralis colli*, die eine annähernd trapezförmige Gestalt
itzt (oben der Unterkieferrand, unten das Schlüsselbein, seitlich der Rand des M. tra-
ius, innen die oben erwähnte Senkrechte, die die Regio mediana begrenzt). Innerhalb
ser seitlichen großen Fläche läßt sich zunächst abgrenzen

a) *das Trigonum submaxillare.* Es wird vom Unterkiefer und dem M. biventer be-
nzt. In ihm liegt als Hauptorgan die Glandula submaxillaris; von Gefäßen finden
die A. maxillaris externa, den Stamm der A. lingualis, weiter seitlich die Artt. carotis
erna und interna. Von Nerven enthält das Dreieck die Endstrecke des N. hypoglossus,
ner den N. lingualis und N. glossopharyngeus.

b) Weiterhin bildet der breite Bauch des M. sternocleidomastoideus eine äußerlich
tbare Fläche, innerhalb derer sich unten der Spalt zwischen seinen beiden Bäuchen
Trigonum supraclaviculare minus abzeichnet. Es empfiehlt sich, diesen ganzen Bezirk
Regio sternocleidomastoidea aufzufassen. Ihre Bedeutung beruht darauf, daß der Mus-
der Leitmuskel für das große Gefäßnervenbündel ist, vor allem für die A. carotis
mmunis.

Konstruiert man den Verlauf des M. omohyoideus, der den M. sternocleidomastoi-
s kreuzt, so erhält man vier kleine, dreieckige Bezirke.

c) Zwischen M. sternocleidomastoideus, M. biventer und oberem Bauch des M. omo-
ideus liegt das *Trigonum caroticum;* seinen Namen verdankt es der Tatsache, daß in
die Teilung der A. carotis communis in ihre beiden Äste erfolgt und daß in ihm dann
ort die A. carotis externa ihre Hauptäste abgibt. Von Nerven findet man in ihm
allem die Anfangsstrecke des N. hypoglossus samt dem Ramus descendens, sowie
N. laryngeus superior.

d) Nach abwärts schließt sich daran das *Trigonum thyreoideum.* Es liegt zwischen
rem Omohyoideusbauch, M. sternocleidomastoideus und der die Regio mediana begren-
den Senkrechten. Das Hauptgebilde in ihm ist der seitliche Teil der Schilddrüse; seit-
und hinter ihm der Gefäßnervenstrang des Halses.

e) Seitwärts liegt dann zwischen M. trapezius, M. sternocleidomastoideus und unte-

Digitized by Google

Fig. 162. Die vordere Halsgegend. (Der N. hypoglossus ist etwas nach abwärts verlagert).

rem Omohyoideusbauch das *Trigonum omotrapezoideum*, dessen wichtigste Inhaltsbestand teile die großen aus dem Plexus cervicalis stammenden Äste, sowie der Ramus externu des N. accessorius sind.

f) Nach abwärts sodann liegt zwischen unterem Omohyoideusbauch, Schlüsselbein un M. sternocleidomastoideus das *Trigonum subclaviae*, so genannt, weil in ihm das distal Stück der A. subclavia auf der 1. Rippe nebst den Endstücken einer Anzahl ihrer Äst gefunden wird. Der Ursprung der A. transversa colli liegt ganz in diesem Dreieck, ferne der Plexus brachialis und vor allem die *Lungenspitze*.

g) Sehr versteckt, schwer zugänglich und von außen nicht abgrenzbar liegt endlic das *Trigonum scalenovertebrale (Corning)* zwischen dem seitlichen Rande der unteren Hal und oberen Brustwirbel und dem inneren Rande des M. scalenus anterior. In ihm liegt d proximale Stück der A. subclavia und ihre gesamte Verästelung (mit Ausnahme d Ursprungs der A. transversa colli). Hier wird also von praktisch wichtigen Gebilden d A. thyreoidea inferior und A. vertebralis aufgefunden; von Nerven der Grenzstrang d Sympathikus und — *rechts* — der N. recurrens.

V. Allgemeines über den Verlauf und die Anordnung der Gefäße u Nerven am Halse.

Der Hals wird von zwei Arteriensystemen durchströmt, die hier eine einzige, wic tige Anastomose durch die Verbindung zwischen oberer und unterer Schilddrüsenarterie b sitzen. Das System der A. carotis nimmt den medialen Teil der seitlichen Halsgege ein (Trigonum thyreoideum und caroticum) und liegt auch im Trigonum submaxillare. D System der A. subclavia nimmt den lateralen Teil der seitlichen Halsgegend ein (Trig. su claviae und omotrapezoideum), liegt auch im Trig. scaleno-vertebrale.

Gebiet der *A. carotis* (Fig. 162—163). Rechts liegt die Teilung der A. anomyma in d A. carotis communis und A. subclavia hinter dem rechten Sternoklavikulargelenk; hi treten beide Stämme, die ja gesondert aus dem Arcus Aortae (also innerhalb des Thora entspringen, hinter der Sternalinsertion der 1. Rippe heraus.

Der Leitmuskel der Arterie ist der M. sternocleidomastoideus; ihre Lage wird dur eine Linie angegeben, die vom Proc. mastoides zum Sternoklavikulargelenk verläuft. (G naueres später.) In der Höhe des oberen Randes des Schildknorpels teilt sich das Ge in die A. carotis interna und A. carotis externa. Nur die letztere gibt Äste ab. Diese, sow sie am Halse liegen, lassen sich einteilen in:

1. solche, die nach *vorn* laufen (A. thyreoidea superior, A. lingualis, A. maxillaris e terna);
2. solche, die nach *hinten* laufen (A. occipitalis, A. auricularis posterior);
3. solche, die nach *innen* ziehen (A. pharyngea ascendens);
4. solche, die nach *außen* ziehen (A. sternocleidomastoidea).

Die *A. subclavia* beschreibt ihren großen Bogen so, daß der höchste Punkt zwisch den Mm. scalenus ant. und medius oberhalb der ersten Rippe liegt. Die Äste lassen si einteilen in:

1. Solche, die aus dem aufsteigenden Teil des Bogens hervorgehen; sie entspring alle dicht nebeneinander kurz vor dem Durchtritt durch die Scalenuslücke.

Digitized by Google

Fig. 162.

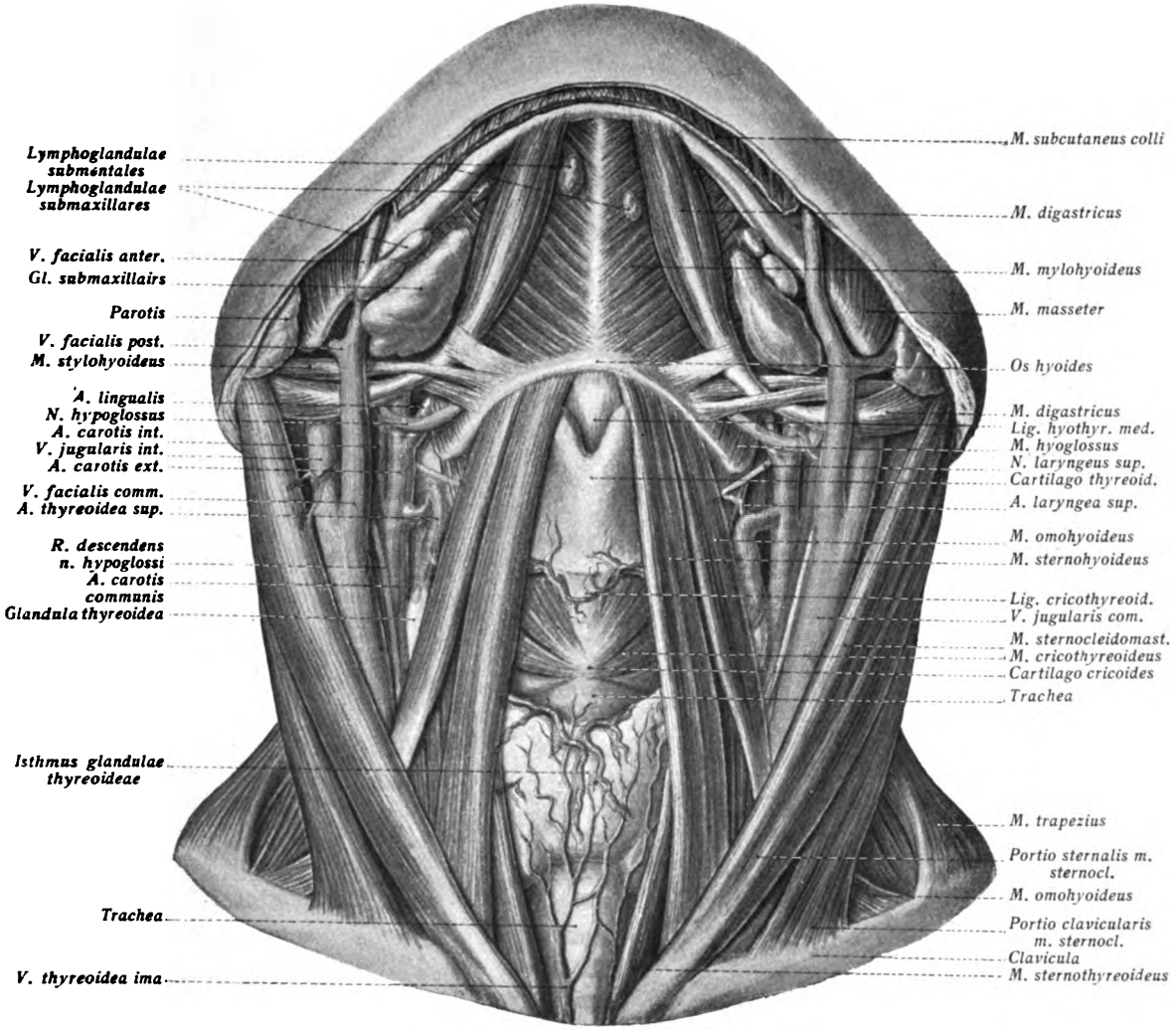

Digitized by Google

Fig. 163.

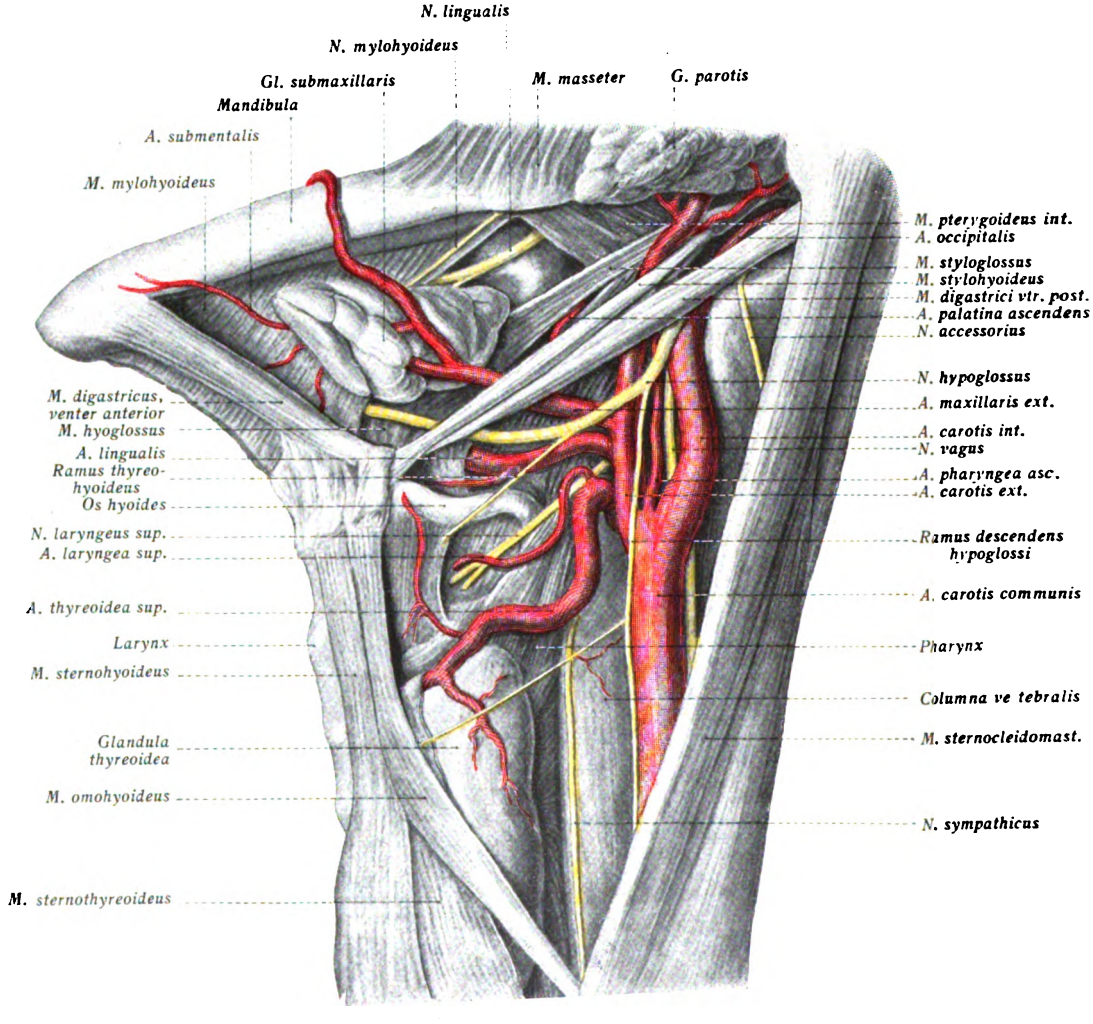

Digitized by Google

Fig. 163. Trigonum submaxillare und Trigonum caroticum.

2. Die A. transversa colli, die als einzige innerhalb des Muskelschlitzes oder jenseits des Durchtritts durch die Lücke entspringt. Jene ersteren sind folgende:

1. *A. vertebralis,* s. Fig. 164, 179, 183.
2. *A. mammaria interna, s.* Fig. 179, 203, 203.
3. *Truncus thyreocervicalis;* er löst sich gleich nach dem Ursprung auf, und zwar in
   a) *A. thyreoidea inferior* (s. Fig. 143, 164, 174, 179, 183), Hauptast des Truncus läuft auf- und dann medianwärts auf der Wirbelsäule hinter der A. carotis communis und gelangt unter gleichzeitiger Versorgung des Pharynx, Oesophagus, der Trachea und des Kehlkopfes (A. laryngea inferior) zur hinteren Fläche der Schilddrüse.
   b) *A. cervicalis ascendens,* oft sehr schwach, verläuft aufwärts auf den Ursprüngen der Mm. scaleni (Fig. 164, 183).
   c) *A. cervicalis superficialis,* tritt quer über die Mm. scaleni durch die Fossa supraclavicularis vor den Stämmen des Plexus brachialis bis zum M. trapezius.
   d) *A. transversa scapulae,* nicht selten auch ein selbständiger Ast der A. subclavia. Sie biegt sich vom Ursprung ein wenig nach abwärts und zieht versteckt hinter der Klavikula zum oberen Rand des Schulterblattes, geht *über* das Ligamentum transversum scapulae (superius) in die Fossa supraspinata und dann um das Collum scapulae herum in die Fossa infraspinata zur Versorgung der gleichnamigen Muskeln und zur Anastomose mit der A. circumflexa scapulae aus der A. axillaris (s. S. 282 und Fig. 364). Der mit ihr über den oberen Rand der Scapula tretende N. suprascapularis geht *unter* dem Lig. transversum scapulae (superius) zu den Mm. supra- und infraspinatus.
4. *Truncus costocervicalis,* unbedeutend, verläuft als kurzer Stamm nach hinten und zerfällt in:
   a) *A. intercostalis suprema* (s. S. 150) für den ersten oder die beiden ersten Interkostalräume und
   b) *A. cervicalis profunda;* sie geht über den Hals der ersten Rippe nach hinten zur tiefen Nacken- und Rückenmuskulatur.

Die Äste der A. subclavia lassen noch eine andere, bessere Einteilung zu, indem man unterscheidet:

1. Äste, die nach *aufwärts* ziehen (A. vertebralis, thyreoidea inferior, cervicalis ascendens, cervicalis profunda);
2. Äste, die quer nach *außen* ziehen (Aa. transversa scapulae, transversa colli, cervicalis superficialis);
3. Äste, die nach *abwärts* ziehen (Aa. mammaria interna, intercostalis suprema).

Das System der *Halsvenen* bildet ein großes Stromgebiet, mit reichlichen, keineswegs konstanten Anastomosen, das in die V. jug. int. abfließt (Fig. 164, 175, 176, 182, 183, 206). Diese tritt mit der Vena subclavia hinter dem Sternoklavikulargelenk zur Bildung der Vena anonyma zusammen. Die Vena jugularis interna führt das Blut aus der Schädelhöhle ab. Sie stellt den tiefliegenden Teil des Halsvenensystems dar und empfängt stärkere Zuflüsse von der Zungengegend (V. lingualis), Schilddrüse (V. thyreoidea superior), Pharynx und Kehlkopf. Die venösen Gefäße dieser beiden Organe bilden starke Geflechte, ehe sie in die Vene einmünden. Das oberflächliche Halsvenensystem umfaßt zunächst die Vena facialis communis

Digitized by Google

(vom Gesicht und Hinterhaupt). Sie bildet aus den beiden Venae faciales (anterior und posterior) zusammenfließend einen in die Tiefe tretenden starken Zufluß zu der V. jugularis interna. Konstant ist ferner die Vena jugularis externa, ein Verbindungsgefäß zwischen Vena occipitalis und Vena facialis posterior einerseits und der Vena jugularis interna oder auch dem Venenwinkel zwischen ihr und der V. subclavia andererseits. Sie senkt sich erst oberhalb des Schlüsselbeins in die Tiefe ein. Weniger konstant ist die V. jugularis anterior, die das Gebiet der Vena facialis anterior mit dem Venenwinkel verbindet. Sie ist mit der Vena jugularis externa verbunden und oberhalb des Brustbeins mit der Vena jugularis anterior der anderen Seite (Arcus venosus juguli). Das Gefäß ist oft beiderseits verschieden stark ausgebildet. Die nach abwärts liegenden Halseingeweide senden ihr Venenblut zum Angulus venosus oder in die Vena anonyma (Vena vertebr., Fig. 183, V. thyreoidea inf., Fig. 166).

All diese Gefäße sieht man an den Leichen des Präpariersaales meist zusammengefallen und mehr oder weniger leer. Nur in selteneren Fällen strotzen sie von Blut, wie man es am Lebenden findet; sie bilden bei Operationen am Halse desto wichtigere Teile. Man hüte sich davor, die beim Präparieren erworbenen Vorstellungen in die Praxis hinüberzunehmen.

Die *Nerven* die Halses sind:

1. Gehirnnerven;
2. Spinalnerven (Plexus cervicalis und Plexus brachialis).

Die *Gehirnnerven*, die zum Halse treten, sind:

a) Äste des N. trigeminus (N. lingualis und N. mylohyoideus im Trigonum submaxillare).

b) Ein Ast des N. facialis (Ramus colli, zum Platysma).

c) Ein Ast des N. glossopharyngeus (R pharyngeus zum Plexus pharyngeus für den M. constrictor pharyngis superior).

d) Der gesamte N. vagus mit seinem auf dem M. longus capitis liegenden Ganglion nodosum. Er liegt im Gebiet der *geteilten* Karotiden *hinter* der A. carotis interna, weiter nach abwärts zwischen der A. carotis communis und der Vena jugularis interna. Seine wichtigsten Äste am Halse sind der N. laryngeus superior (sensibler Ast für den Kehlkopf, motorischer Ast für den Stimmbandspanner (M. cricothyreoideus und den M. constrictor pharyngis superior), der R. cardiacus superior und der N. laryngeus inferior, der rechts ganz und gar, links nur mit dem Endstück am Halse liegt. Da der rechte N. recurrens sich von vorn her um die A. subclavia schlingt, der linke dagegen im Mediastinum von vorn her um den Aortenbogen getreten ist, muß am Halse der linke Nerv etwas tiefer als der mehr oberflächlich verlaufende rechte Nerv zu liegen kommen.

e) Der äußere Ast des N. accessorius, der den M. sternocleidomastoideus durchbohrend in die seitliche Halsgegend tritt. Seines Anfangsstückes ist bereits beim Pharynx (s. o. S. 100) gedacht worden.

f) Der N. hypoglossus, der mit dem Anfangsteil und der Konvexität des von ihm gebildeten großen Bogens im Trigonum submaxillare und Trigonum caroticum liegt. Seine wichtige Lage ist dadurch fest bestimmt, daß er *außen über die gesamte Astfolge der A. carotis externa* hinwegzieht.

2. Die *Spinalnerven* am Halse werden durch die Rami anteriores der acht Zervikalnerven gebildet (Fig. 165, 363a). Diese Rami antt. stellen gemischte Nerven dar, die sich in zwei Gruppen, einer oberen, als Plexus cervicalis und einer unteren, als Plexus bra-

Digitized by Google

chiales verflechten. Alle acht Nerven treten in einer Muskelplatte zutage, die hinten in ganzer Ausdehnung vom M. scalenus medius begrenzt wird, während vorn der M. longus capitis oben und der M. scalenus anterior unten die Grenze bilden. Nach abwärts gegen das Schlüsselbein erweitert sich der Spalt zwischen den beiden Mm. scaleni schlitzartig (hintere Skalenuslücke). Die Zusammensetzung der beiden Plexus ist aus beistehendem Schema (Fig. 165) ersichtlich. Vom Plexus cervicalis spielen die für die tiefen Halsmuskeln bestimmten motorischen Äste topographisch-anatomisch keine Rolle, während der auf dem M. scalenus anterior neben der A. cervicalis ascendens liegende N. phrenicus als motorischer Nerv des Zwerchfells Bedeutung besitzt. Die sensiblen Äste des Plexus cervicalis treten am hinteren Rande des M. sternocleidomastoideus in das Trigonum omotrapezoideum ein. Der Plexus brachialis kommt für die Topographie des Halses nur in seinem oberen Teil in Betracht. Er liegt im Trigonum subclaviae. Von seinen Ästen liegen am Halse nur der N. dorsalis scapulae (C_5, Mm. rhomboides und levator scapulae), der N. thoracalis lateralis (C_5, C_6, C_7, M. serratus anterior) und der N. suprascapularis (C_5, C_6, C_7.. Mm. supra- und infraspinatus).

Der *Halsteil* des Sympathikus liegt in ganzer Ausdehnung hinter der A. carotis interna l A. carotis communis, desgleichen treten die Rami communicantes von den acht Zervi- ıerven dorthin in die Tiefe. Gegen die obere Thoraxapertur hin liegt der Grenzstrang Trigonum scalenovertebrale und tritt hier in Beziehungen zur A. thyreoidea inferior und dem Anfangsbogen der A. subclavia.

Die Lymphknoten des Halses liegen vorzugsweise längs der Vena jugularis interna bilden hier eine Kette, die bis zum Venenwinkel hinabreicht. Hier liegt ein größerer nplex von Lymphknoten (Lymphoglandulae supraclaviculares). In diesem Venenwinkel let sich auch *links* die Ausmündung des gesamten Lymphgefäßsystems des Körpers iestalt des gänsekieldicken Ductus thoracicus (Fig. 243). Er zieht zwischen A. carotis comm. A. subclavia hindurch zum Venenwinkel. Die Supraklavikularknoten entsenden ihre a efferentia in den Ductus, oder auch selbständig in den Venenwinkel. Rechts be- ıen selbständige Ausmündungen der Lymphbahnen in den Venenwinkel. Die Strö- ıgsrichtungen der Lymphe sind am Halse im allgemeinen die, daß die Lymphe des ıfes und Halses durch die Kette der Lymphoglandulae jugulares und supraclaviculares lie Venen fließt. Aber auch die Lymphe der Achselhöhlen und mediastinalen Kno- steigt gegen die Supraklavikularknoten zum Halse empor, um mit der Lymphe des ses vereinigt in die Vene abzufließen.

Eine genauere Darstellung des Lymphsystems am Halse für die Bedürfnisse des Praktikers folgt er unten.

VI. Die Regio colli mediana (Fig. 166).

Die unterhalb des Zungenbeins gelegene, bis zum oberen Sternalrand reichende, geckt rautenförmige *Regio mediana colli* wird oben seitlich von den medialen Rändern Mm. sternohyoidei, unten seitlich von den Mm. sternothyreoidei begrenzt, die hier mit naler dreieckiger Fläche freiliegen (s. Fig 162). Die größte Breite der schmalen ;end liegt ungefähr in der Mitte zwischen Zungenbein und Sternum und beträgt etwa n. In dieser wichtigen Gegend *liegen die Luftwege frei*, nur von Haut und Faszie bect. Hier sind deshalb *Verletzungen* der Luftwege durch Schnitt, besonders bei Selbst-

Digitized by Google

Fig. 164. Situs supraclavicularis. Der M. sternocleidomastoideus und die Unterzungenbeinmuskeln sind entfer
Fig. 165. Schema des Plexus cervicalis und brachialis. Sensible Anteile des Plexus cervicalis punktiert, N. hyp glossus und dorsaler Teil des Plexus brachialis schwarz, Grenzstrang weiß. Unter Benutzung einer Abbildung a Toldts Atlas.

mördern, *häufig;* hier hat der Arzt unter Umständen durch *Tracheotomie* ein Leben r retten. Die hier durch die Haut abtastbaren Teile (s. S. 112) führen zu einer Einteilu in die oben (S. 115) aufgeführten Regionen.

Nach Ablösung der Haut tritt die wichtige *weiße Linie* zutage. Sie entsteht dadurc daß hier die Blätter der oberflächlichen und mittleren Halsfaszie zwischen den seitlich a grenzenden Zungenbeinmuskeln unmittelbar übereinander liegen. Die Ränder der M sternohyoidei und sternothyreoidei schimmern neben der Linie rötlich hindurch.

Die große Bedeutung dieser Linie besteht darin, daß sie stets die *Mittellinie* des Hal angibt, auch dann, wenn die Halseingeweide durch Geschwülste, Narben, Abszesse aus ihrer La verdrängt worden sind. Die weiße Linie macht alle Verschiebungen der Halseingeweide mit. Inn halb ihrer befindet man sich also *stets* auch in der Mittellinie des Kehlkopfs und der Luftröhre.

In der Mittellinie des Halses läuft gelegentlich eine oberflächliche unpaarige *V. n diana colli* herab. *Meist* jedoch liegen seitlich auf der Fascia colli in der Regio co anterior, die sehr verschieden stark ausgebildeten *Vv. jugulares anteriores* (s. Fig. 1 und 182). Sie kommen von der Kinngegend, liegen auf den Unterzungenbeinmuskeln u treten von der medialen Seite her unter die Ursprünge des M. sternocleidomastoideus, mit der Vena jugularis externa in die Vena subclavia zu münden. In der Mittellinie si beide Venen oberhalb des Sternums durch den in dem Spatium suprasternale der Fas colli (s. S. 113) neben kleinen Lymphoglandulae suprasternales gelegenen *Arcus veno juguli* (s. Fig. 176) verbunden.

Die V. anonyma sinistra (s. S. 176 und Fig. 183) überragt nur *ausnahmsweise* den oberen Ster rand, kommt also bei Operationen in der Regel nicht in Gefahr.

In der dreieckigen Gegend oberhalb des Zungenbeins und zwischen den beiden v deren Biventerbäuchen gelangt man auf den Mundboden (M. mylohyoideus, M. ge hyoideus) und dann zur Zunge (s. o. S. 93). Das *Zungenbein* selbst, durch die Beweg gen der oberen und unteren Zungenbeinmuskeln in wechselnder Lage, befindet sich ruhender Muskulatur und normaler Haltung des Kopfes in der Höhe des 4. Halswirb Am oberen und unteren Rande des Knochens laufen kleine Arterien entlang, die sich der Mittellinie vereinigen (R. hyoideus der A. lingualis; R. hyoideus der A. thyreoi superior).

Die Regio *subhyoidea* dehnt sich vom Zungenbein bis zum Rande der Incisura t reoidea aus. Die oberflächlichen Venen und Arterien sind ohne praktische Bedeutu Zwischen Zungenbein und Schildknorpel liegt die Membrana thyreohyoidea, die in Mitte und seitlich durch die elastischen Ligg. thyreohyoideum mediale und laterale v stärkt werden. Die Membran heftet sich am *oberen* Rande des Zungenbeins an, so zwischen Knochen und Membran ein Spalt bleibt, der von einem Schleimbeutel (Bursa sternohyoidei) ausgefüllt wird.

Er kann auch weiter nach abwärts bis auf den Schildknorpel reichen und gelegentlich zur E stehung von *Hygromen* führen.

Unter der Faszie liegen die unteren Zungenbeinmuskeln in zwei Schichten (M. ster hyoideus und M. omohyoideus, darunter M. thyreohyoideus). Durchtrennt man sie, so langt man auf die erwähnte Membran, durch die (bereits im Trigonum caroticum) die

Digitized by Google

Fig. 164.

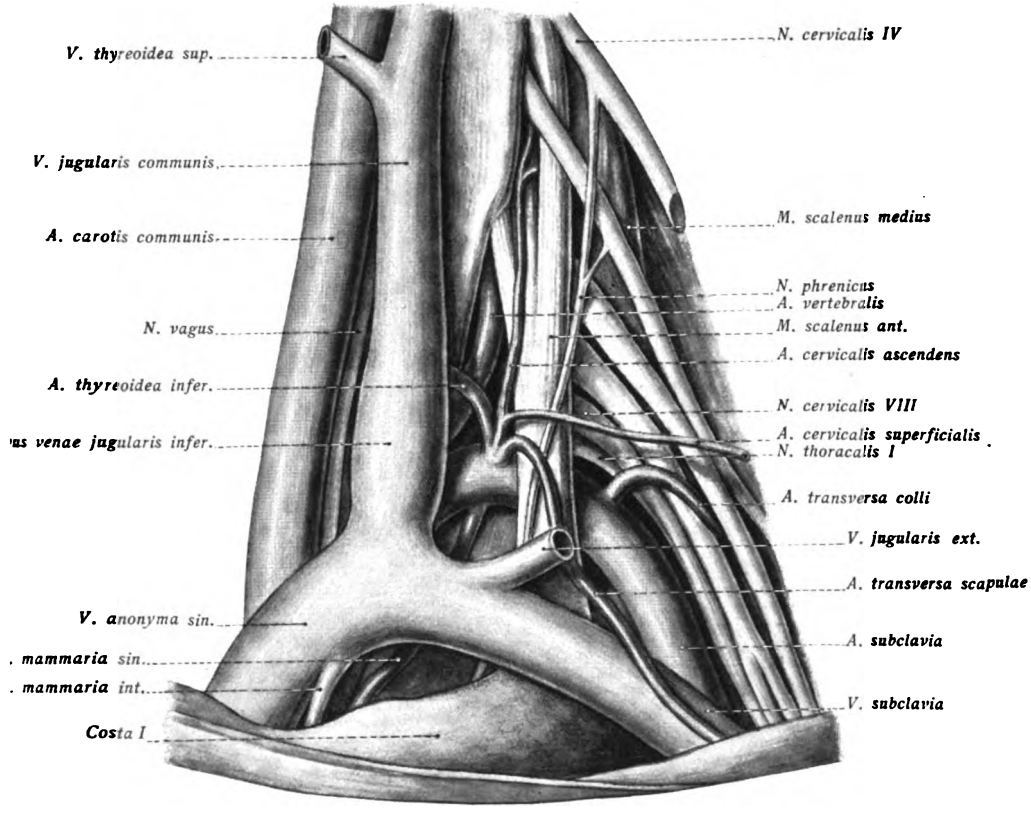

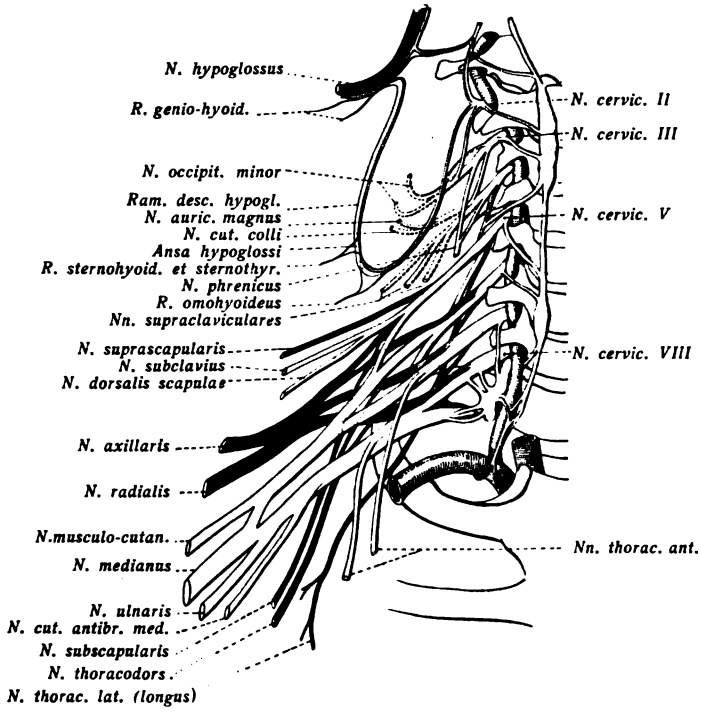

Fig. 165.

Digitized by Google

Fig. 166.

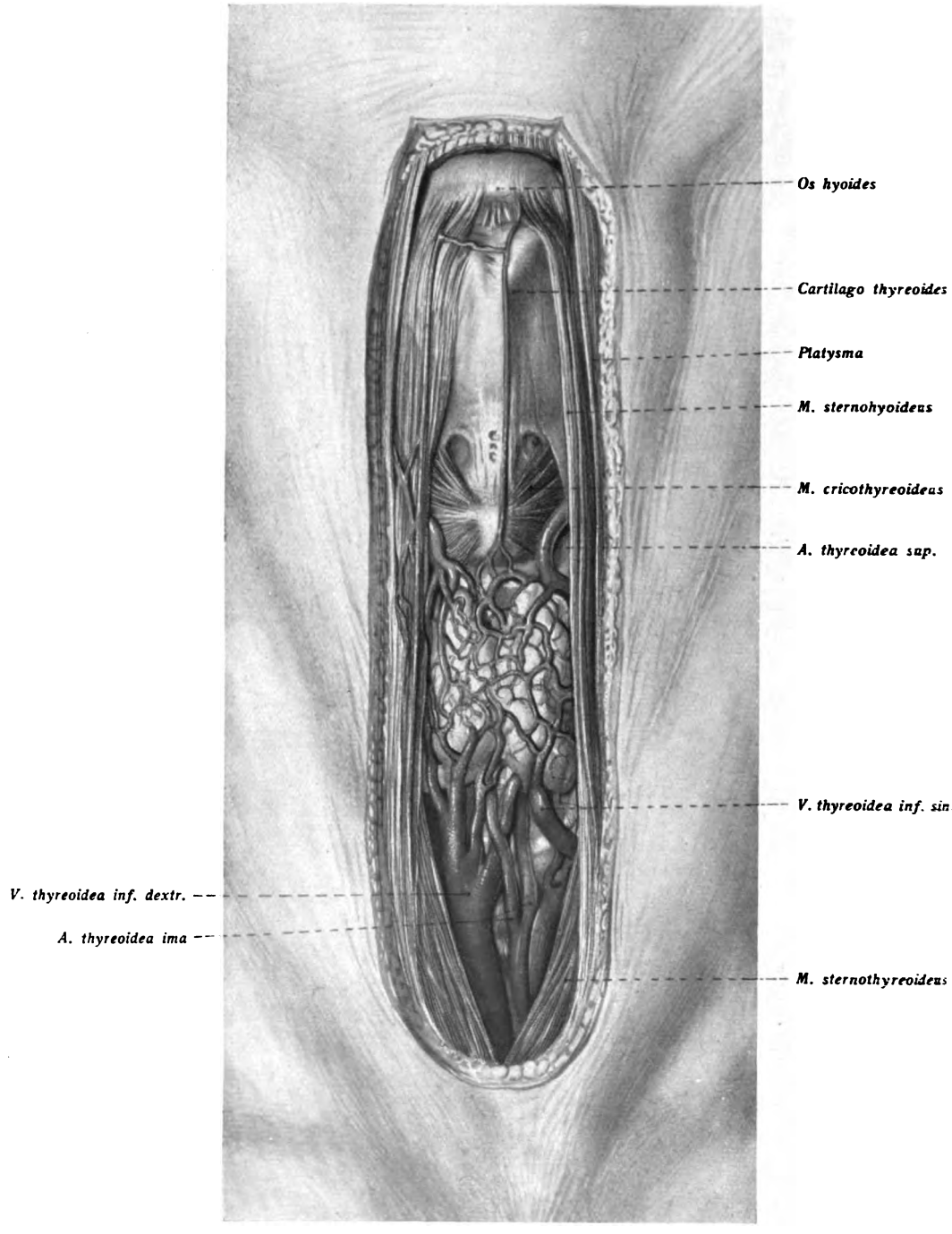

Digitized by Google

Fig. 166. Regio mediana colli schichtweis freigelegt. An dem mit starkem Formalin vorbehandelten Präparat war e Art. thyreoidea ima vorhanden.

ryngea super. und der gleichnamige Nerv in den Kehlkopf treten. Durchs Lig. hyothyreoi-um medium gelangt man nicht ohne weiteres in die Luftwege (s. Fig. 169). Hinter dem ande liegt vielmehr eine relativ dicke *Fettmasse*, die nach innen erst durch das von der piglottis zum Zungenbein verlaufende *Lig. hyoepiglotticum* und den Stiel der Epiglottis ren Abschluß findet und in sagittaler Richtung zirka 1 cm tief sich ausdehnt. Sie verlaßt das in den Vorraum des Kehlkopfes (Vestibulum laryngis) vorspringende *Tuberculum epiglotticum* (Fig. 167 und 168). Kompliziert wird die Lage der Teile in eser Gegend durch das Vorhandensein eines Lobus pyramidalis der Schilddrüse (s. o.).

Die Regio *laryngea* entspricht dem in der Höhe des 5. und 6. Halswirbelkörpers legenen Kehlkopf. Diese Angabe gilt aber nur für den Erwachsenen und auch hier ineswegs für alle Fälle. Abgesehen von dem Einfluß, den die Länge des Halses darauf t, steht der Kehlkopf bei Föten und Kindern viel höher (Neugeborene zwischen Atlas id 4. Halswirbel, beim sechs Monate alten Kind etwa vom 2. bis 4. Halswirbel, beim reijährigen Kind etwa bis zum 5. Halswirbel), der Kehlkopf vollzieht einen Deszensus, r von der Geburt bis zum Zustande des Erwachsenen für die Epiglottis zwei Wirbelhen, für den unteren Rand des Ringknorpels zwei Wirbelhöhen und die Breite einer wischenwirbelscheibe beträgt. Auch Lagen vor dem 7. Halswirbel sind bei Kindern wie i Erwachsenen nicht selten. Untersuchungen mit Röntgenstrahlen bei normaler Halng des Kopfes sollen nach bestimmten Angaben sogar folgende Lage als normal erben. Oberer Rand des Schildknorpels: Zwischenbandscheibe zwischen 5. und 6. Halsirbel, unterer Rand des Ringknorpels: 1. Thorakalwirbel.

Die Ursachen dieser Verschiebungen sind einmal das Wachstum der Wirbelsäule, des Zungenundes und des Nasen- und Gaumenskeletts, dann aber auch im höheren Alter eintretende Erschlafng des Bindegewebsapparates, der zu einer Senkung aller Körpereingeweide führt. — Die Bengungen für Schlucken und Atmen (Kreuzung von Luft- und Speiseweg) liegen für Kinder und Erchsene verschieden (s. o.).

Den größten Teil dieser Gegend nimmt vorn der Schildknorpel ein, der hier beim ännlichen Geschlecht die Prominentia laryngea trägt. Knapp 1 cm unterhalb der tiefen Stelle der Incisura thyreoidea liegt die Stelle, an der sich die Stimmbänder innen bestigen. Nach abwärts schließt sich das Lig. cricothyreoideum (s. conicum) an, das die raffe Verbindung mit dem Ringknorpel vermittelt und zwischen den beiden Mm. cricoyreoidei frei zutage liegt. Die kleine A. cricothyreoidea auf dem Lig. cricothyreoium ist praktisch ohne große Bedeutung.

Die Platte des Schildknorpels ist so breit und hoch, daß sie alle innen gelegenen eile des Kehlkopfes (Stimmbänder, Aryknorpel, Ventriculus laryngis) völlig bedeckt. ediglich der oberste Teil des Kehlkopfeinganges ragt in die Regio subhyoidea empor, ngeben von den Plicae aryepiglotticae.

Der Kehlkopf ist *vorn* bedeckt lediglich von der Haut und der oberflächlichen Halsszie (Bursa subcutanea prominentiae laryngeae) im unteren Teil liegen die Mm. cricoyreoidei (N. laryngeus superior) über dem Lig. cricothyreoideum und den unteren eilen des Schildknorpels. Weiter seitlich liegen unter der Faszie, den Kehlkopf überdekend, die unteren Zungenbeinmuskeln. *Neben* dem Kehlkopf befestigt sich an ihm die Wand

Digitized by Google

des Pharynx (M. constrictor pharyngis inferior). Daneben liegt der seitliche Lappen de Schilddrüse. Zwischen der Schilddrüse und dem Ringknorpel ist der N. laryngeus in ferior und die gleichnamige Arterie (Ast der A. thyreoidea inferior) zu finden. *Hinte* dem Kehlkopf liegt die Pars laryngea des Pharynx; hinter diesem das retropharyngeal Bindegewebe und die Körper der Halswirbel.

Innen (Figg. 168, 169) beginnt die Regio laryngea an dem durch den Rand der Epi glottis, die aryepiglottischen Falten und die Incisura interarytaenoidea begrenzten, nac hinten und oben gerichteten *Kehlkopfeingang* (Aditus laryngis). Die an die Pars laryngea

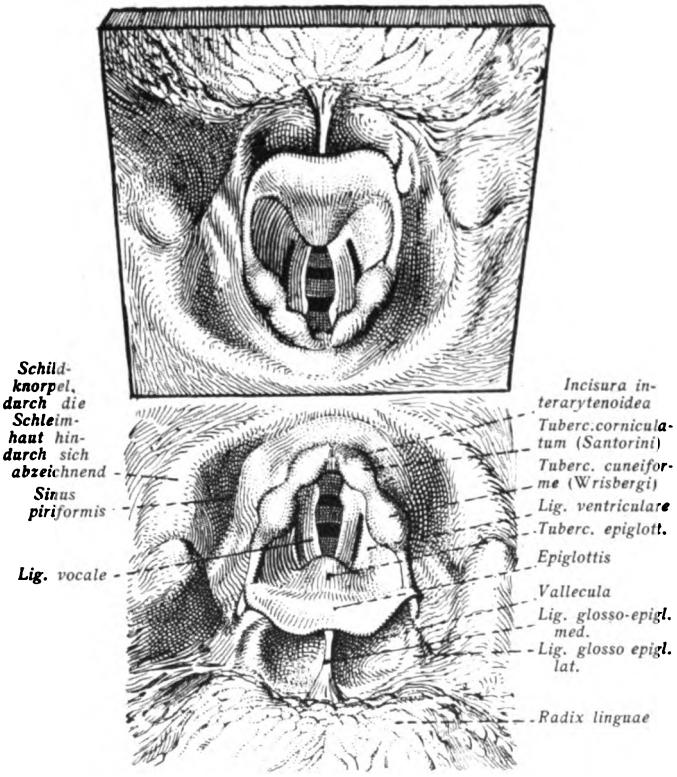

Fig. 167. Kehlkopfeingang von oben gesehen. Ein darüber angebrachter Spiegel entwirft das Bild, wie es im Kehlkopfspiegel erscheint.

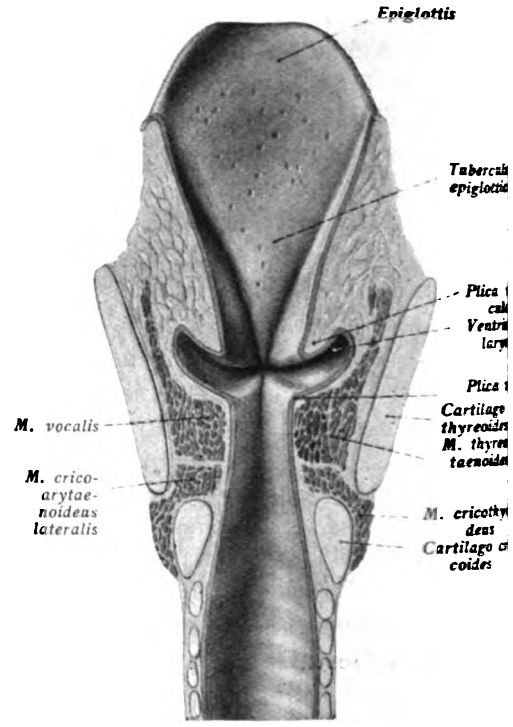

Fig. 168. Frontalschnitt des Kehlkopfes.

des Pharynx grenzende Hinterwand des Kehlkopfes (Fig. 137) wird durch die Aryknorpe und die Ringknorpelplatte und die ihnen hinten aufgelagerten Muskeln dargestellt. Seit lich bildet der Pharynx die als *Sinus piriformes* bezeichneten Ausbuchtungen (s. Fig. 13 und 167).

Das *Cavum laryngis* ist von der mittleren durch die Stimmbänder (Ligamm. vocalia begrenzten Enge aus nach oben und nach unten trichterförmig erweitert, wie sich am deut lichsten aus dem frontalen Durchschnitt ergibt (s. Fig. 168). Hiernach unterscheide man zwei Hauptteile des Kavum, welche durch die *Rima glottidis* (Plicae vocales, Stimm ritze) getrennt sind. Der unterste Teil des oberhalb der Stimmbänder gelegenen Abschnit tes ist zwischen den Stimmbändern und den darüber gelegenen Taschenbändern (Plicae ven triculares) in verschiedenem Maße nach lateral und oben beiderseits ausgebuchtet: *Ventri*

Digitized by Google

culus laryngis (s. Fig. 167 und 168). Die *Arterien des Larynx* sind die *A. laryngea superior* aus der A. thyreoidea superior (s. S. 116) und die *A. laryngea inferior* aus der A. thyreoidea inferior (s. S. 117). Sie tritt von hinten hinter der Articulatio cricothyreoidea zum Kehlkopf. Beide Arterien anastomosieren miteinander.

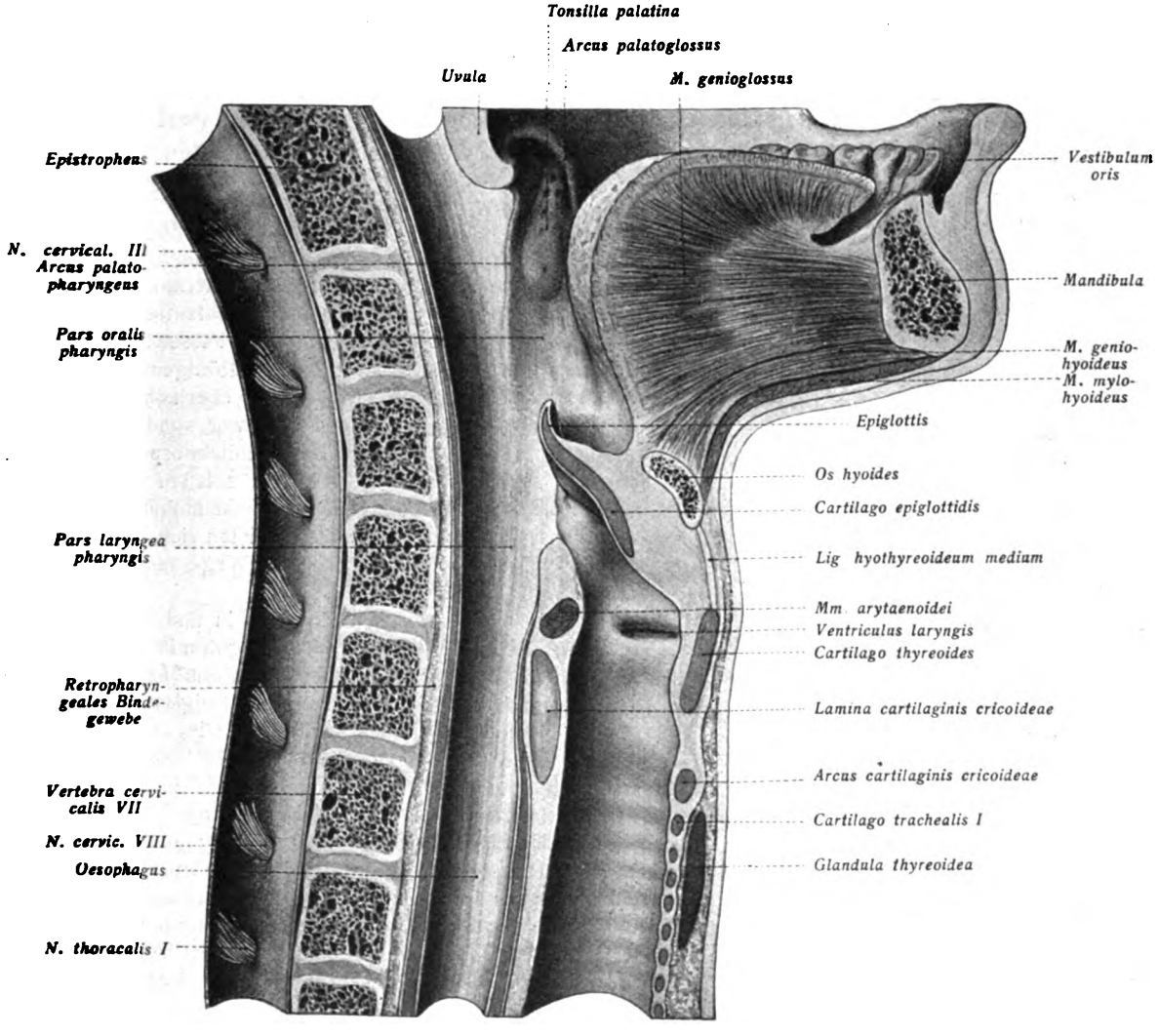

Fig. 169. Medianschnitt des Halses (Formalinpräparat).

Diese Anastomose ist von Bedeutung für die Gefäßversorgung der Schilddrüse, da durch sie Blut von der A. thyreoidea superior in die A. thyreoidea inferior gelangen kann, selbst dann, wenn die *Stämme* aller vier Schilddrüsenarterien dicht an der Drüse unterbunden werden; notwendig ist nur, daß die Ligatur der A. thyreoidea inferior nach außen vom Abgang der A. laryngea inferior angelegt wird.

Die *Venen* des Kehlkopfes folgen im allgemeinen den Arterien; sie haben Anastomosen mit den Venen des Zungengrundes und des Plexus pharyngeus. Ihre Quellgebiete besitzen in der vorderen und namentlich hinteren Wand der Pars laryngea des Pharynx

Digitized by Google

mächtige Venengeflechte; das vordere Geflecht liegt auf den Mm. interarytaenoidei un über dem oberen Teil der Ringknorpelplatte. Das hintere Geflecht liegt etwas mehr kaud im Bereich des M. constrictor pharyngis inferior. Beide Geflechte, schwellkörperartig vo springend, engen während des Lebens die Lichtung des Pharynx ein; die Sin. piriform bleiben davon frei.

Der durch das hintere Geflecht hervorgerufene Schleimhautwulst (Fig. 170) spielt bei d Ösophagoskopie eine Rolle. Er ist unter dem Namen der *„Ösophaguslippe"* bekannt, wird aber nic wie bisher irrig angenommen, durch die Pharynxmuskulatur hervorgerufen *(Elze)*.

Die *Nerven* des Larynx stammen von dem N. vagus und sind der (mit Ausnahm des zu dem M. cricothyreoideus und zur unteren Pharynxmuskulatur ziehenden Ramus e ternus) ganz sensible *N. laryngeus superior* zur Schleimhaut des Kehlkopfes (s. Fig. 16 174 und 163) und der motorische *N. laryngeus inferior* (s. Fig. 174, 183, 204, 206).

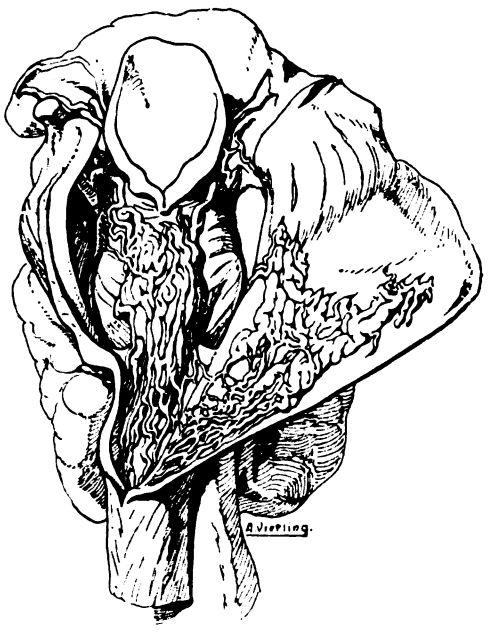

Fig. 170. Venenplexus des Pharynx (vgl. Fig. 147).

Anwendungen.

Das Kehlkopfskelett kann verknöchern, ein Vorgan der keineswegs als „Alterserscheinung" aufzufassen ist. M findet ebensogut Kehlköpfe jüngerer Personen ossifizie wie die älterer Leute knochenfrei (Röntgenbilder). D Selbstmörderschnitt eröffnet, wenn er oberhalb des Schil knorpels eindringt, nicht nur den Atemweg, sondern auch d Speiseweg (Hypopharynx). Der Schildknorpel selbst schwerer verletzbar; er gewährt in solchen Fällen au den seitwärts liegenden großen Gefäßstämmen Schutz.

Für Operationen am Kehlkopf bieten sich den anato schen Verhältnissen gemäß folgende Wege zum Eindring dar (Fig. 166, 169):

1. Der Raum zwischen Zungenbein und Schildknor (Pharyngotomia subhyoidea = Laryngotomia suprathyre dea). Quere Durchtrennung der Membran und Eröffnu des Hypopharynx dicht oberhalb der Epiglottis.

2. Der Raum zwischen Schild- und Ringknorpel (Lar gotomia intercricothyreoidea) = Spaltung des Ligamentu crico-thyreoidum.

3. Die Kehlkopfknorpel selbst für Längsspaltungen, u zwar: a) die *totale* Laryngotomie = Laryngofissur, media Durchschneidung von Epiglottis, Schildknorpel, Ringknor und Membrana cricothyreoida; b) die Thyreotomie, Spaltu des Schildknorpels; c) die partielle Laryngotomie (Ringknorpel und Lig. crico-thyreoideum).

Bei der *Laryngoskopie* ist genaue Kenntnis der Anatomie des Kehlkopfeinganges zum Verstän nis des Kehlkopfspiegelbildes (Fig. 167) erforderlich. Was im Körper *vorn* liegt, liegt im Spieg *oben;* die *hinteren* Teile des Aditus liegen im Spiegel *unten*.

Die Beurteilung der *Lähmungen* ist an die Kenntnis des Verlaufs der Nerven und des Abgan der Äste geknüpft. *Zentrale* Lähmungen können nur bei doppelseitiger Erkrankung zu Lähmungen fü ren. *Peripherische* Lähmungen betreffen den N. vagus oder seine Äste. *Oberhalb* des Abgang des N. laryngeus superior unterbrochen: Totale gleichseitige motorische und sensible Lähmung und Pul beschleunigung. *Unterhalb* des Abganges des N. laryngeus superior und oberhalb des N. laryngeu inferior: Die sensible Lähmung fehlt, sonst ebenso; *unterhalb* des N. laryngeus inferior: Nur Her symptome. Lähmungen des N. laryngeus superior führen (neben anderen, auf Lähmung des M. cric thyreoideus zurückzuführenden Symptomen) zur *Anästhesie* des Kehlkopfes. Lähmungen des N. l ryngeus inferior sind die häufigsten Kehlkopflähmungen. Sie sind links dreimal so häufig als recht was durch die Lage des Stammes im Mediastinum und die dort möglichen Schädigungen erklärt wir Aus noch nicht völlig übersehbaren Gründen erkranken nicht alle Fasern des N. laryngeus gleichzeiti

Digitized by Google

Die zum M. crico-arytaenoideus posterior und zum M. thyreo-arytaenoideus inertnus verlaufenden Fasern sind besonders empfindlich *(Rosenbach-Semon*sches Gesetz). Daher gibt es isolierte „Posticus"lähmungen, „Internus"lähmungen usw. Auch isolierte „Transversus"- und „Lateralis"lähmungen kommen vor (betroffen sind die Fasern zum M. arytaenoideus transversus oder zum M. crico-arytaenoideus lateralis). Die *partiellen* Rekurrenslähmungen sind von den sich ihnen meist anschließenden *totalen* zu unterscheiden. Die Symptome all dieser „organischen" Lähmungen aus der Anatomie und Physiologie der Kehlkopfmuskeln zu erklären und ihre Unterschiede von den *„funktionellen"* Lähmungen zu erläutern, ist an dieser Stelle nicht möglich.

Sehr merkwürdig verhalten sich die *Lymphbahnen* des Kehlkopfes. Nahezu ganz frei von Lymphgefäßen ist das Stimmband (günstige Prognose der Karzinome dieser Gegend hinsichtlich der Metastasen). Die Lymphgefäße des oberhalb gelegenen Schleimhautgebietes ziehen der Hauptsache nach mit den Vasa laryngea superiora zu den Jugularknoten, oft mit einzelnen Gefäßchen sofort weit nach abwärts; die Lymphbahnen des unteren Gebietes (Conus elasticus) dringen *vorn* oberhalb des Ringknorpels hinaus und treten in 1—2 vor dem Schildknorpel liegende Drüsen (zwischen den Mm. cricothyreoidei). Von hier aus strömt die Lymphe zu den Jugularknoten, oder auch prätracheal hinab. *Hinten* ziehen die Lymphbahnen unterhalb des Ringknorpels mit den Nn. laryngei inferiores nach abwärts. Die prälaryngealen kleinen Drüsen gehören zum Quellgebiet der Epiglottis und der Sinus piriformis, werden also vorzugsweise bei Tumoren befallen, die ihren Sitz außerhalb des Kehlkopfes haben.

Die *Regio thyreoidea* ist durch den Isthmus der Schilddrüse gekennzeichnet. Zwischen diesem und dem Ringknorpel liegt der oberste Teil der Luftröhre, derjenige, der bei der *oberen Tracheotomie* aufgesucht wird.

Die *Schilddrüse* lagert mit ihrem Isthmus in der Regel vor den oberen Trachealringen, so daß der oberste frei bleibt und der 4. erreicht wird. Der Isthmus ist aber von wechselnder Breite und kann den Ringknorpel berühren, bei jungen Kindern ihn sogar bedecken. Er kann sich mit seinem unteren Rande aber auch tiefer nach abwärts erstrecken und bis zum Brustbein, auch hinter dieses reichen. (Bei alten Leuten.) Die seitlichen Lappen („Hörner") liegen bereits im Bereich des Trigonum thyreoideum. Der mediale Lobus pyramidalis ist oben erwähnt worden (S. 108).

Die Schilddrüse besitzt eine besondere *Faszie* (Fig. 171), die mit der Fascia colli media locker zusammenhängt. Außerdem wird die Schilddrüse von einer besonderen *Kapsel* umgeben. Zwischen *Kapsel* und *Faszie* verlaufen die gröberen Arterien und Venen der Schilddrüse. Es liegen ferner die *Epithelkörperchen* stets außerhalb der Schilddrüsenkapsel.

Bei der *Enukleation* der Schilddrüse aus der Kapsel bleiben also diese lebenswichtigen Körperchen unberührt. (Vgl. Fig. 157 grün.)

Die Schilddrüse hat *vor* sich, abgesehen von ihrer Sonderfaszie, zunächst das Bindegewebe der Fascia colli media, dann die drei unteren Zungenbeinmuskeln, die — namentlich der M. sternothyreoideus — bei Schilddrüsengeschwülsten sehr stark gedehnt und hypertrophiert sind; darüber folgt die Haut. *Seitlich* haben die Lappen der Schilddrüse nach außen von den unteren Zungenbeinmuskeln auch den medialen Rand des Kopfwenders vor sich. Neben den seitlichen Lappen und hinter ihnen zieht der Gefäß-Nervenstrang in die Höhe. *Hinter* der Schilddrüse liegen die Epithelkörperchen und das retropharyngeale Bindegewebe (Fascia praevertebralis). Nach *innen* von der Schilddrüse liegt der Ringknorpel, ein Teil des Schildknorpels und der unterste Teil des Pharynx (Pars „fundiformis" so genannt wegen der schleuderartigen Anordnung der untersten Konstriktorfasern [Fig. 143]) nebst dem Anfang der Speiseröhre. Bei Betrachtung von hinten (Fig. 143) ist gut zu erkennen, wie die Schilddrüse den Pharynx nahezu wie ein Ring umfaßt. Zwi-

Digitized by Google

Fig. 171. Schematischer Querschnitt durch die Schilddrüsengegend zur Darstellung der Schilddrüsenfaszie- un kapsel. Situs der A. thyreoidea inferior. Nach de Quervain. Fascia colli media und Schilddrüsenfascie rot, Fascia colli superfi Fascia praevertebralis und Schilddrüsenkapsel schwarz. Längs des Pfeiles Richtung des Eindringens zur Aufsuchung de A. thyreoidea inferior. (Vgl. auch Fig. 157.)

Fig. 172. Schilddrüse mit Lobus pyramidalis (mittlerer Lappen).

Fig. 173. A. thyreoidea ima (Abnormität) aus der A. anonyma. (Vgl. auch Fig. 166.)

schen Schilddrüse und dem Anfang der Speiseröhre, in dem Winkel zwischen dieser un der Luftröhre steigt der N. laryngeus inferior mit dem gleichnamigen Ast der A. thyreoi dea inferior aufwärts.

In ihrer Lage wird die Schilddrüse durch fibröse Züge erhalten, die vom Isthmus un von den unteren Flächen der Seitenlappen zum Kehlkopf und (seitlich) zu den oberste Trachealringen ziehen (Ligamenta glandulae thyreoideae). Diese Verbindungen sind angeb lich bei Kindern besonders fest. Das Ligamentum glandulae thyreoideae medium spalte sich, vom Ringknorpel kommend, in zwei Blätter, die den Isthmus zwischen sich fasse

Die Schilddrüse erhält vier starke Arterien. Die A. thyreoidea superior ist jederseit der erste Ast, den die A. carotis externa abgibt. Sie zieht in einem nach medial konvexe Bogen zum oberen Pol der Schilddrüse und verästelt sich auf der *Vorderfläche* der Drüs Ihr wichtigster Ast ist die A. laryngea superior zur Membrana thyreo-hyoidea. Beide Art rien anastomosieren meist durch die A. crico-thyreoidea. Die A. thyreoidea *inferior* (über Ursprung und Verlauf weiter unten S. 136) tritt mit ihrem Endstück an den untere Pol des seitlichen Lappens heran und versorgt die dem Kehlkopf zugekehrte *Innenfläch* und die *Hinterfläche* der Schilddrüse, also auch die Epithelkörperchen. In der Regel (etw in 33 Prozent der Fälle *[Enderlen* und *Hotz]*) teilt sie sich dicht vor der Drüse in drei Äst deren wichtigster die aufsteigende A. laryngea ist. Hinter dem Pharynx verlaufende An stomosen stellen einen Kollateralkreislauf zur A. laryngea superior her. *(Enderlen* un *Hotz.)*

Selbst nach Unterbindung aller vier Hauptstämme kann auf diesem Wege die Schilddrüse neb Epithelkörperchen ausreichend mit Blut versorgt werden. Ligatur aller vier Arterien bei Struma.

In nicht seltenen Fällen (Fig. 166 und 173) kommt eine dann gewöhnlich aus de Aortenbogen, aber auch aus der A. anonyma oder einer A. carotis communis entspringend *A. thyreoidea ima* vor.

Die *Venen* der Schilddrüse sind zunächst die Vv. thyreoideae superiores und mediae die zur Vena jugularis communis ziehen. Topographisch sehr wichtig sind sodann der nac abwärts ziehende Venenplexus (Pl. venos. thyr. impar), sich gewöhnlich in zwei Haup stämme sammelnd, die *vor* der Luftröhre zur Vena anonyma sinistra ziehen, und die jede seits unten seitlich zur Vena jugularis verlaufende V. thyreoidea inferior.

Die *Epithelkörperchen* sind in der Norm in der Vierzahl vorhanden, zwei oben un zwei unten (s. o. S. 107). Das obere liegt auf der Speiseröhre in der Höhe des Ringknor pels, das untere tiefer zwischen Schilddrüse und Luftröhre. Sie liegen *außerhalb* der Kap sel der Schilddrüse. Versorgt werden sie von Ästen der *unteren* Schilddrüsenarterie. Ver minderung ihrer Zahl (drei oder zwei oder nur ein einziges) kommt vor. Doch könne die unteren sich dem Blick auch dadurch entziehen, daß sie in die Substanz der Schild drüse, aber auch da *außerhalb der mit ihnen eingebuchteten* Kapsel gelegen sind.

Die *Regio trachealis* schließt das Gebiet der Trachea und des Halsteils der Speise röhre ein.

Digitized by Google

Fig. 171.

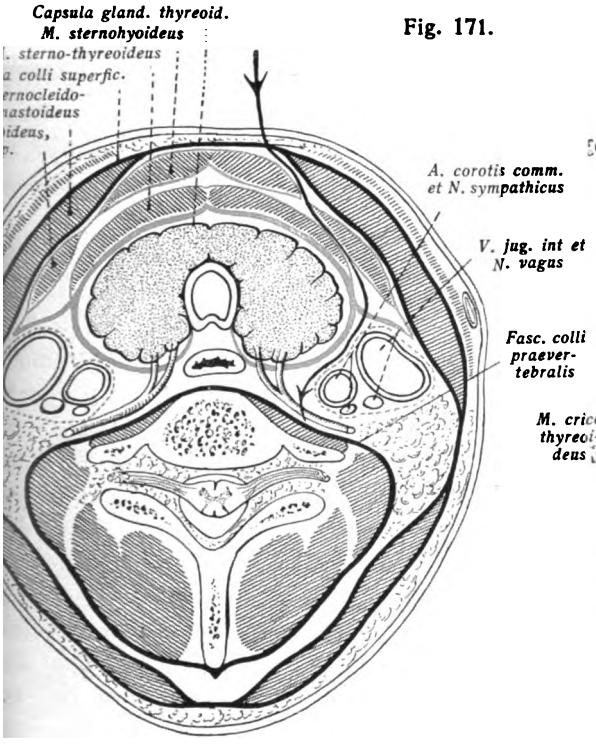

Fig. 172.

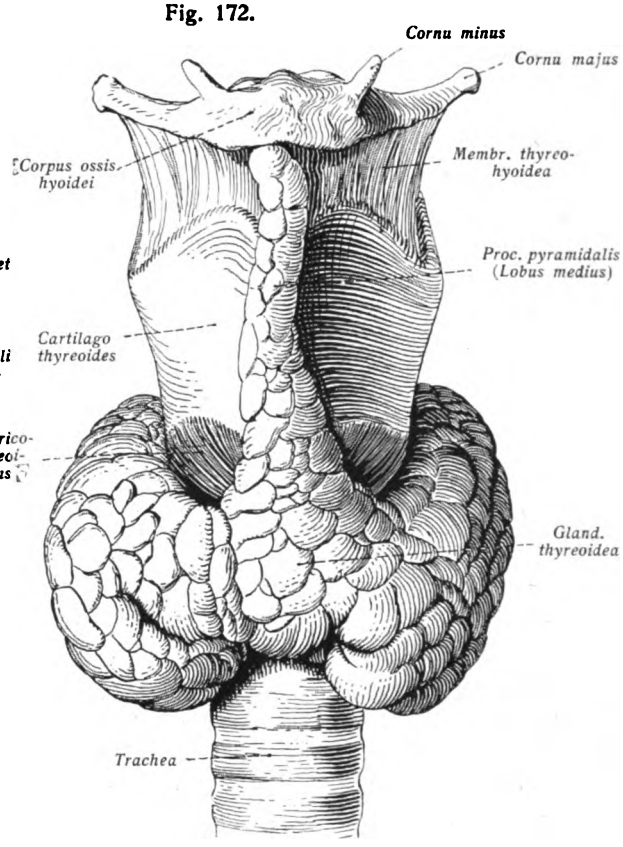

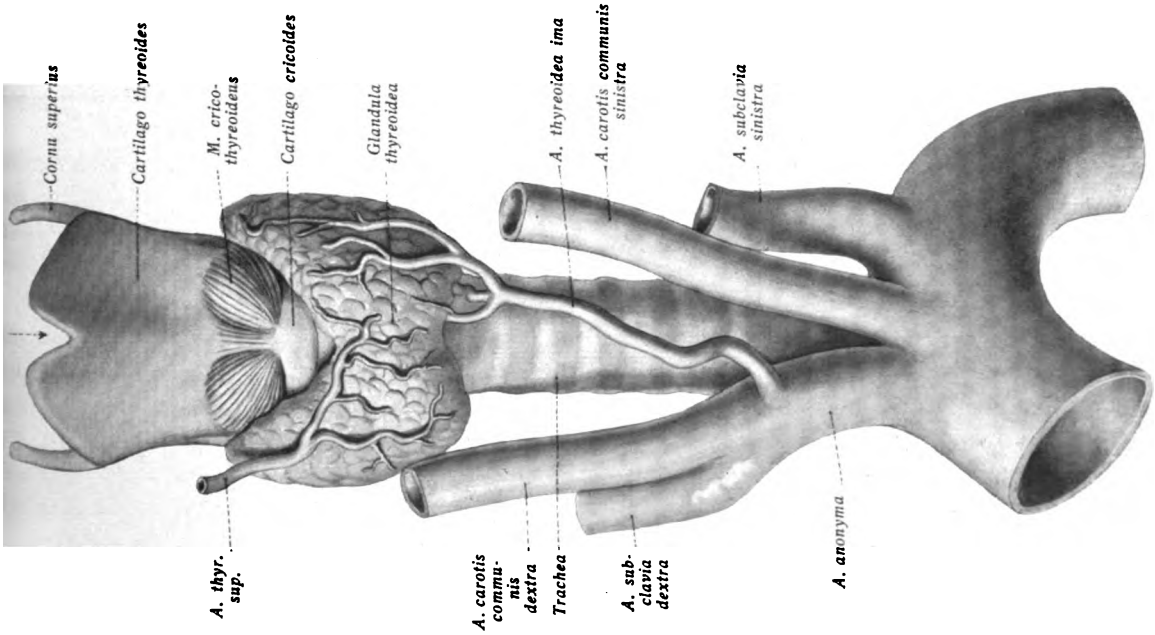

Digitized by Google

Fig. 174.

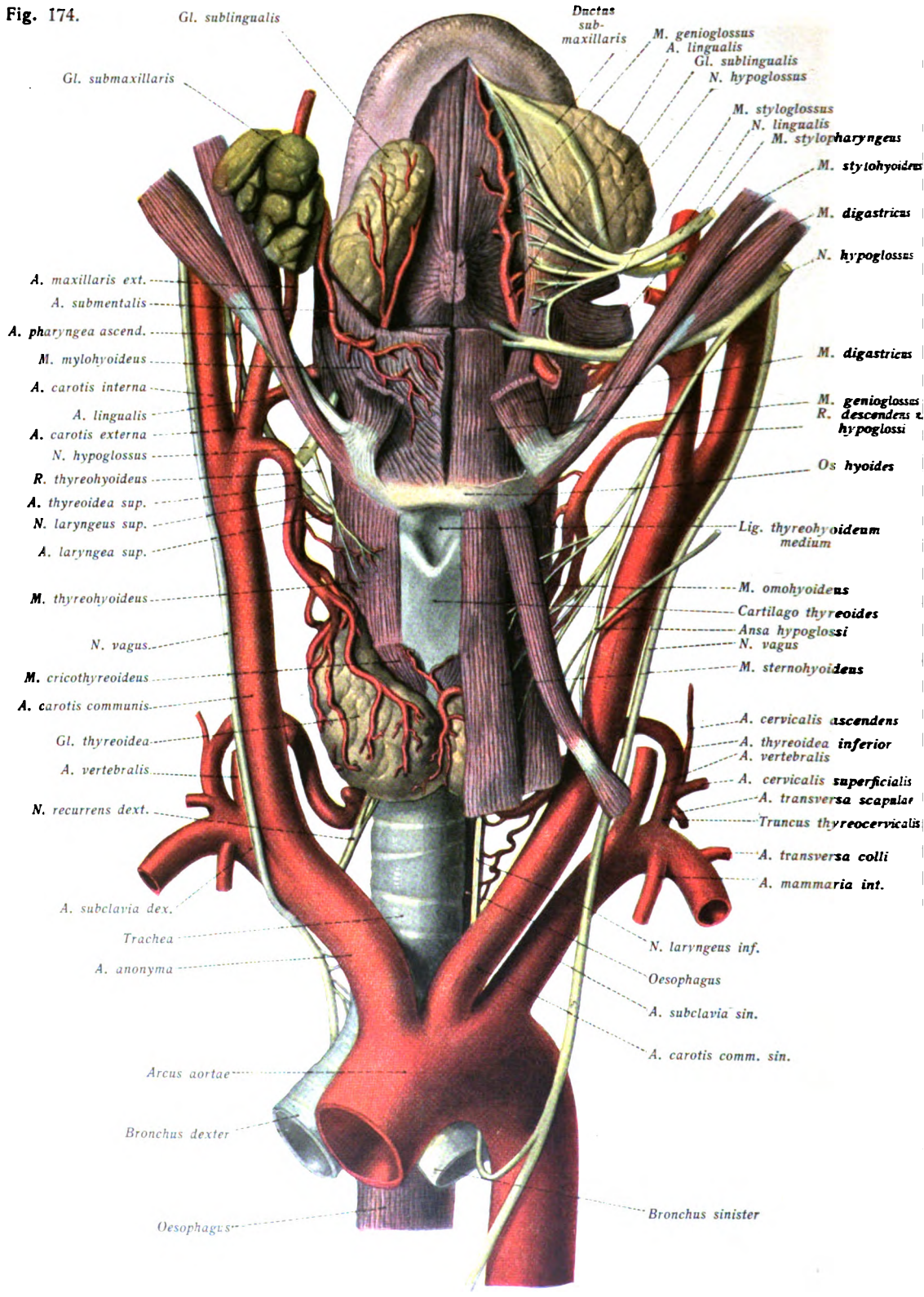

Digitized by Google

Fig. 174. Arterien und Nerven der Zunge und des Kehlkopfes. Aeste der A. subclavia. Arcus aortae mit den Hauptästen.

Die *Trachea* beginnt am unteren Rand des Kehlkopfes, da wo der Schlundkopf in den Schlund übergeht. Diese Stelle liegt in der Höhe des 6. Halswirbels. Ihre Teilung in die beiden Bronchen liegt am 4. Brustwirbel, also bereits im Bereich des Brustraums (s. S. 170); demnach kann man einen Halsteil und einen Brustteil der Luftröhre unterscheiden, deren Grenze am 1. Brustwirbel liegt. Am Halse werden in der Mittellinie durch die Auflagerung der Schilddrüse auf die Luftröhre ein von dieser Drüse bedeckter, ein oberhalb der Drüse gelegener *kurzer* und ein unterhalb der Drüse gelegener *längerer* Teil abgegrenzt. Indem die Trachea nicht *nur nach abwärts, sondern auch nach hinten* verläuft, *entfernt sie sich immer mehr von der Haut des Halses*, durch die sie *oberhalb* der Schilddrüse verhältnismäßig *leicht* zu erreichen ist. Unterhalb der Drüse liegt sie um so tiefer, je mehr wir ihr nach abwärts folgen. Mit diesem Verlauf stimmt überein, daß die Trachea bei aufrechter Körperhaltung nicht senkrecht verläuft, sondern von der Senkrechten nach hinten abweicht. Um auf die Luftröhre oberhalb des Brustbeins zu gelangen, ist zunächst die Haut zu durchtrennen mit den subkutanen Venen (V. jugularis anterior, Arcus venosus juguli), sodann die oberflächliche und mittlere Halsfaszie in der weißen Linie. Hierauf folgt das Fettgewebe der Fossa juguli und in dieses eingebettet die unteren Schilddrüsenvenen nebst einer etwa vorhandenen A. thyreoidea ima. Erst dann, durchschnittlich in 4 cm Tiefe, gelangt man auf die Luftröhre. Weiter kehlkopfwärts trifft man sie in geringerer, unterhalb des Isthmus der Schilddrüse in 1 cm Tiefe an. Oberhalb des Sternums ist sie bei dem Kinde noch von der mehr oder weniger weit aus der oberen Brustapertur herausragenden *Thymus* bedeckt. Seitlich lagern sich der Trachea in ihrem oberen Teil die Lappen der Schilddrüse an, weiter unten der Gefäßnervenstrang. In der Furche zwischen Trachea und Oesophagus stößt man auf den wichtigen N. laryngeus inferior (s. oben) und auf *Lymphogiandulae tracheales* (s. S. 163).

Der hinter der Luftröhre gelegene *Oesophagus*, dessen Beginn an dem Ringknorpel im allgemeinen 15 cm von den Schneidezähnen entfernt liegt (Ringknorpelenge) (s. S. 179), buchtet sich in seinem Halsteil nach links aus, so daß er den linken Rand der Trachea überragt. An der Wirbelsäule ist der Oesophagus (wie der Pharynx) durch *lockeres Bindegewebe* (s. Fig. 169) befestigt. An die Trachea ist der Oesophagus nur locker durch Bindegewebe angeheftet. Zwischen Trachea und Oesophagus verlaufen die beiden motorischen Kehlkopfnerven (s. oben), *Nn. laryngei inferiores* aufwärts zum Kehlkopf.

Der Halsteil der Speiseröhre wird versorgt von motorischen (parasympathischen) Ästen aus dem N. laryngeus inferior und von sympathischen Ästen, die entweder direkt vom Halsteil des Grenzstranges oder auf dem Wege über den N. laryngeus inferior zu ihm gelangen *(Greving)*.

Anwendungen.

Die leichte Verschieblichkeit des Eingeweidestranges auf der Wirbelsäule im Bereich des retropharyngealen Bindegewebes bringt es mit sich, daß *seitlich gelegene Geschwülste des Halses* leicht den *Kehlkopf, die Luftröhre und den Oesophagus nach der entgegengesetzten Seite* verdrängen. Anderseits werden Schwellungen im Bereich des Eingeweidestranges leicht zu *Druckerscheinungen* an den Gefäßen und Nerven führen.

Aus der Lage der Schilddrüse ergibt sich, daß Schwellungen und Geschwülste der Drüse vornehmlich zu *Druckerscheinungen an der Trachea,* mit Veränderungen der Trachealknorpel, ferner an den *großen Gefäßen und den Halsnerven* (N. vagus und N. laryngeus inferior) führen müssen.

Digitized by Google

Infolge der straffen Befestigung der Schilddrüse am Knorpelgerüst des Kehlkopfes und de Trachea muß die Drüse alle Bewegungen (Schlucken) des Kehlkopfes mitmachen, ein Hauptsympto von Schilddrüsentumoren. Extra- und intrakapsuläre Operationen an der Schilddrüse sind zu unte scheiden. Letztere sind für die Epithelkörperchen die weniger gefährlichen. Unter den Folgeersche nungen der Thyreodektomie, besonders solcher nach Rezidiven, steht die *Tetanie* obenan. Sie tritt na völliger Ausrottung der Epithelkörperchen ein. Gefährdet ist bei der Operation der N. laryngeus i ferior besonders bei der Unterbindung der A. thyreoidea inferior nahe der Schilddrüse (s. unten S. 13 Zu beachten sind auch die akzessorischen Schilddrüsen, die unterhalb, oberhalb oder hinter der Schil drüse liegen können. Jene beiden können zu suprasternalen, retrosternalen oder endothorakalen Kröpfe führen, diese zu retroviszeralen (zwischen Schlund und Wirbelsäule). Die oberhalb gelegenen steh mit dem Ductus thyreoglossus in genetischem Zusammenhang (Lobus pyramidalis, Zysten am Zunge bein, Zungenkropf s. oben S. 108). Die Nebenkröpfe sind *falsche,* wenn sie durch Schilddrüsengewe mit der Hauptdrüse vereinigt sind (Schluckbewegungssymptome positiv); sie sind *echte,* wenn sie ga isoliert sind (kein Schluckbewegungssymptom); als *alliierte* werden sie bezeichnet, wenn sie dur Bindegewebe, nicht aber durch Schilddrüsengewebe mit der Hauptdrüse verbunden sind. Die unter Nebenschilddrüsen werden von der A. thyreoidea *superior* versorgt (meist aus der A. cricothyreoide

Die Ausführung der Tracheotomie erfordert genaue Kenntnis der anatomischen Verhältnisse. D Tracheotomia *superior* wird von der Tracheotomia *inferior* unterschieden. Jene wird zwischen Rin knorpel und oberem Rande des Isthmus, diese zwischen unterem Rande des Isthmus und der Incisu jugularis ausgeführt.

Für die obere Tracheotomie stellen sich aus den anatomischen Verhältnissen als *Vorteile* da die oberflächliche Lage der Luftröhre und die Abwesenheit größerer Gefäße. Sie wird *erschwe* oder *unmöglich* durch einen breiten Isthmus (Kinder s. oben) und durch feste Verwachsung des Isthmu mit dem Kehlkopf und der Luftröhre. Da die Schilddrüse eine besondere Faszie hat, so kann na Spaltung dieser Faszie die Isolierung eines breiten Isthmus leichter vorgenommen werden.

Für die untere Tracheotomie ergeben sich aus den anatomischen Verhältnissen als *Vorteil* d lang ausgedehnte Operationsgebiet (bei Kindern etwa 6 cm, bei Erwachsenen ebensoviel, da die Schil drüse mit Kehlkopf trotz Wachstums der Halswirbelsäule tiefer tritt). *Nachteilig* sind: 1. Die gro Tiefe der Wunde. 2. Die großen Gefäße (Plexus venosus, A. thyreoidea ima in etwa 10 Prozent d Fälle). 3. Die oft bei Kindern noch hochliegende Thymus. 4. Die Nähe der A. anonyma (nur bei Ki dern, wo sie fast regelmäßig 0,5—1 cm oberhalb des Brustbeins von links nach rechts über die Luf röhre zieht).

Die *Oesophagotomia* cervicalis wird am inneren Rande des *linken* M. sternocleidomastoideus b gonnen. Schichten: Platysma, Vena jugularis externa. oberflächliche Halsfaszie, mittlere Halsfaszie. E öffnung der links von der Trachea hervortretenden Speiseröhre an ihrem *linken* Rande, da man hi den im Winkel zwischen ihr und der Luftröhre verlaufenden N. laryngeus inferior vermeidet. D A. thyreoidea inferior kreuzt die Wand der Speiseröhre (s. unten S. 136). Dieselbe Schnittführu wäre vorzunehmen, wenn es sich um Entleerung von *Retropharyngealabszessen* handelt, die von d Mundhöhle aus nicht zu erreichen sind. Der Ausbreitung dieser Abszesse nach abwärts, unter Ur ständen bis zum Diaphragma, setzt das lockere Bindegewebe vor der Wirbelsäule nur geringen Wide stand entgegen. Die dem Oesophagus angelagerten Lymphknoten können durch Schwellungen u Tumorenbildung zu *Kompressionsstenosen* führen; vereiternde Lymphdrüsen und Schilddrüsen könn zur *Perforation des Oesophagus führen.* Über die Ringknorpelenge des Oesophagus s. S. 179.

VII. Regio colli lateralis.

Sie wird zunächst vom Platysma überkleidet, das den M. sternocleidomastoideus nic vollständig bedeckt, ihn vielmehr in seinem oberen Abschnitt und in seinem Ursprung gebiet oberhalb des Schultergürtels freiläßt. An allen wichtigen Stellen des seitlichen Hal gebietes wird man daher beim Eindringen in die Tiefe Fasern dieses Muskels antreffen. (Vg die Präparate, denen die Figg. 177, 178, 180, 181 angehören.) Der M. sternocleidomastoideu zieht breit durch die seitliche Halsgegend hindurch. Annähernd parallel mit den Faser

Digitized by Google

des Platysma und schief zum M. sternocleidomastoideus zieht die starke V. jugularis externa hinab, um am hinteren Rande des Muskels dicht über dem Schlüsselbein in die Tiefe zu dringen. Über dem M. sternocleidomastoideus und unter der Vene liegt die obere Lamelle der oberflächlichen Halsfaszie, die sich zur hinteren Grenze des Halses, d. i. zu dem vorderen Rand des M. trapezius fortsetzt. Auch zwischen Unterkiefer und M. sternocleidomastoideus liegt eine kräftige Faszie, die medialwärts am Zungenbein befestigt ist und nach abwärts von diesem Knochen in die oberflächliche Faszie der Regio colli mediana übergeht. — Gemäß der oben (S. 115) gegebenen Einteilung gehen wir zur topographischen Schilderung der einzelnen Gegenden des großen Gebietes über.

1. Das *Trigonum submaxillare* (Fig. 177) zwischen dem Unterkieferrand und den beiden Bäuchen des M. digastricus. Nach Entfernung von Haut, M. subcutaneus colli und Faszie finden wir als größtes Gebilde dieser Gegend die *Glandula submaxillaris* (s. Fig. 162 und 174). Der sie deckende Teil der Fascia colli ist ziemlich derb. In der Tiefe ist der dem Submaxillardreieck zugrunde liegende M. mylohyoideus gleichfalls von einer starken Faszie überkleidet, die oberhalb des M. biventer mit der oberflächlichen Faszie in Zusammenhang steht. So wird die Submaxillardrüse von einer Faszientasche („Loge") aufgenommen. Der untere Rand der Drüse überragt nicht selten den vorderen Bauch des M. digastricus. Ihrem oberen Rande und zugleich dem Kieferrand legen sich einige Lymphknoten, die *Lymphoglandulae submaxillares* (Fig. 162), teilweise unter Einbettung in die Glandula submaxillaris, teilweis auch ganz von ihr bedeckt, an, die ebenso wie die mehr medial gelegenen Lymphoglandulae submentales, da sie die Lymphe von dem Gesicht her aufnehmen, bei Erkrankungen im Gesicht (z. B. bei Lippenkrebs) *leicht mitbefallen werden* (vgl. oben S. 74). Die Submaxillardrüse erhält reichliche Äste von der *A. maxillaris externa,* die von hinten her unter dem M. stylohyoideus und dem hinteren Bauch des M. digastricus über die Drüse nach vorn zieht; sie verläßt die Halsregion am vorderen Rand des M. masseter, wo sie *dicht auf dem Rande des Kiefers* in Begleitung der gewöhnlich nach hinten von ihr gelegenen V. facialis anterior liegt. Ihr Hauptast in dieser Gegend ist die *A. submentalis*, die, von der Drüse bedeckt, auf dem M. mylohyoideus zur Kinngegend verläuft und durch diesen Muskel hindurch mit der A. sublingualis (diese kann gelegentlich auch ein Ast der A. maxillaris externa werden) anastomosiert, begleitet von dem kleinen motorischen *N. mylohyoideus* für den gleichnamigen Muskel und den vorderen Bauch des M. digastricus aus dem dritten Trigeminusast. Am Kieferwinkel findet in dieser Region der Zusammenfluß von Vena facialis anterior und posterior zur *V. facialis commun.* statt (s. Fig. 162, 175). In der Tiefe des Dreiecks kann man nach Aufheben der Drüse vorn den unter dem M. mylohyoideus verschwindenden, in die Regio sublingualis übergehenden *Ductus submaxillaris* finden. Er ist meist von einem bis zur Gl. sublingualis sich erstreckenden Fortsatz der Gl. submaxillaris begleitet und legt sich an die mediale Seite der Gl. sublingualis an, um schließlich an der *Caruncula sublingualis* (s. Fig. 133 und 136) auszumünden. Noch tiefer und zugleich höher liegt der *N. lingualis* mit nach unten gerichteter Konvexität der Submaxillardrüse und dem kleinen Ganglion submaxillare an. In dem untersten Winkel des Trigonum wird auf dem M. hyoglossus der von der V. lingualis (die A. lingualis liegt *unter* dem M. hyoglossus [s. Fig. 163 und 134]) begleitete *N. hypoglossus* sichtbar bis zu der Stelle, wo er unter dem M. mylohyoideus verschwindend in die Mundhöhle tritt. Man beachte die außerordentlich wichtige und ganz typische

Digitized by Google

Fig. 175. Sehr starke in die V. facialis ant. et post. übergehende Vena jugularis anterior.
Fig. 176. Zwei sehr starke, parallel neben der Mittellinie herablaufende Vv. jugulares anteriores.

Lage dieser Teile: Der N. hypoglossus bildet mit der atlasglänzenden Zwischensehn des M. biventer ein schrägliegendes Kreuz. *Die beiden spitzen Winkel dieses Kreuze werden halbiert von der A. und Vena lingualis.* Der obere spitze Winkel liegt im Tri gonum submaxillare, der untere im Trigonum caroticum. Im oberen Winkel erscheine zwischen Nerv und Zwischensehne Muskelfasern, die dem *M. hyoglossus* angehören Die Vena lingualis liegt sichtbar *auf* dem M. hyoglossus, die A. lingualis wird dagege erst gefunden, wenn man die Fasern des Muskels *durchtrennt.* Hier liegt die typisch Unterbindungsstelle der A. lingualis. Der relativ schwache *N. glossopharyngeus* wird be reits dem Pharynx nahe in der Tiefe zwischen Mm. styloglossus und stylopharyngeus ge funden.

Das Trigonum submaxillare hat aber noch eine nach rückwärts gewendete, spaltför mige Fortsetzung. Diese dehnt sich längs des vorderen Randes des M. sternocleidomastoi deus aus und wird vorn vom Kieferwinkel und dem Aste des Unterkiefers begrenzt. De Spalt geht hier in die, bereits dem Kopf angehörige Regio retromandibularis über (s. o S. 69), während sie nach einwärts ihre Fortsetzung in die Regio parapharyngea findet, d die Fascia parotideo-masseterica sich zum Proc. mastoides und M. sternocleidomastoideu fortsetzt, und da die tiefe Faszie des Submaxillardreiecks nach einwärts auf die Pharynx wand übergeht, so bildet Submaxillar-, Retromandibular- und Nebenpharynxgegend eine einheitlichen großen Bindegewebsspaltraum. Im hinteren Teil des Submaxillardreiecks lieg gewöhnlich ein Teil der Gl. parotis, und wenn man *nach Spaltung der Faszie neben der vorderen Rande des M. sternocleidomastoideus* eindringt, so stößt man auf den hier nac Abgabe seiner Halsäste schon schlanken Stamm der A. carotis externa, die alsbald in di Substanz der Glandula parotis eindringt. Nackenwärts von ihr liegt die A. occipitalis; i der Tiefe A. carotis interna, V. jugularis interna, ferner die Stämme des X., XI. und XII Gehirnnerven (Fig. 163, 178).

2. Das *Trigonum caroticum* enthält als wichtigsten Inhalt die Teilungsstelle der A carotis communis (s. Fig. 162, 163 und 178). Am vorderen Rand des M. sternocleido mastoideus in der Höhe des Kehlkopfes fühlen wir leicht die *Pulsation der A. caroti communis.* Diese Stelle entspricht der Höhe des Tuberculum anterius des Querfortsatze des sechsten Halswirbels (Tuberculum caroticum), das nach Freilegung des Vorderrande des M. sternocleidomastoideus zu fühlen ist, und zugleich der Höhe des Lig. cricothyr medium. Die gewöhnliche Angabe, daß die *A. carotis communis* von dem unteren Winke des Dreiecks aufwärts steige, ist nicht ganz zutreffend. Die Teilungsstelle und viel fach auch die Abgangsstelle der Äste der A. carotis externa ist vielmehr fast immer be normaler Lage des M. sternocleidomastoideus unter ihm verborgen *(Hermann).* (Lini vom Proc. mastoides zur Articulatio sternoclavicularis s. oben S. 115.) Nur bei gedrehter Hals (bei Linksdrehung rechts und umgekehrt) tritt das Gefäß unter dem Muskel hervor In Fig. 178 ist der Muskel stark zurückgeschlagen. Die A. carotis communis *teilt sich in der Höhe des oberen Schildknorpelrandes in die Artt. carotis externa und interna.* Die A. carotis interna ist bei normaler Lage zunächst von der A. carotis externa bedeckt, lieg aber auch sehr häufig nach außen von ihr. Lateral von der A. carotis comm. liegt die starke *V. jugularis communis,* die bei guter Füllung mit ihrem medialen Rand die Karotis

Digitized by Google

Fig. 175.

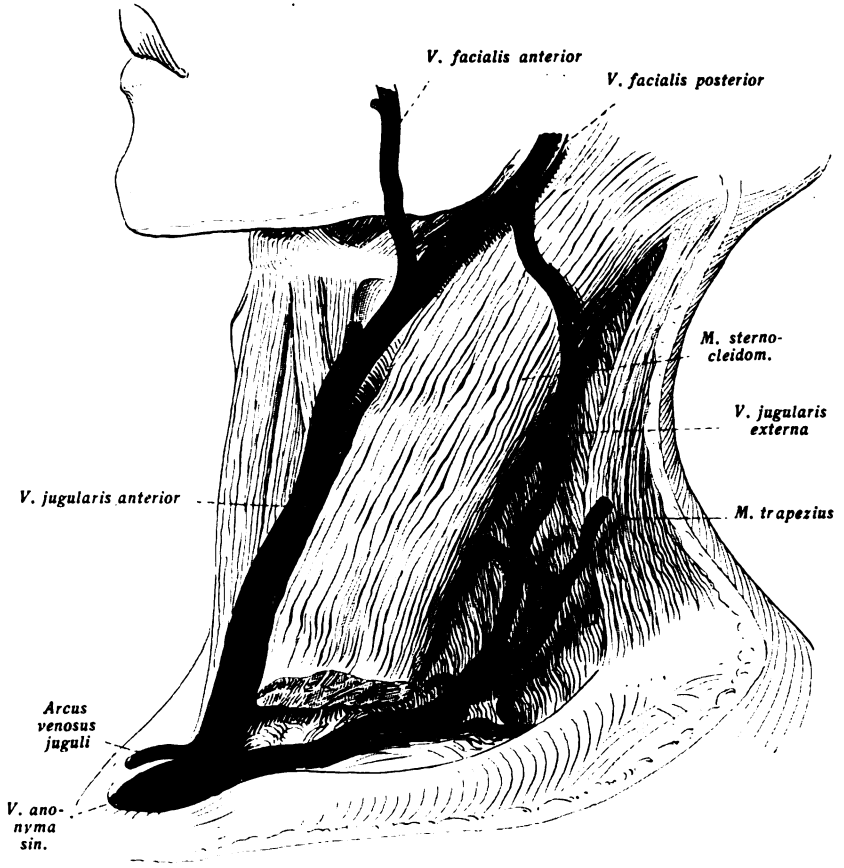

Fig. 176.

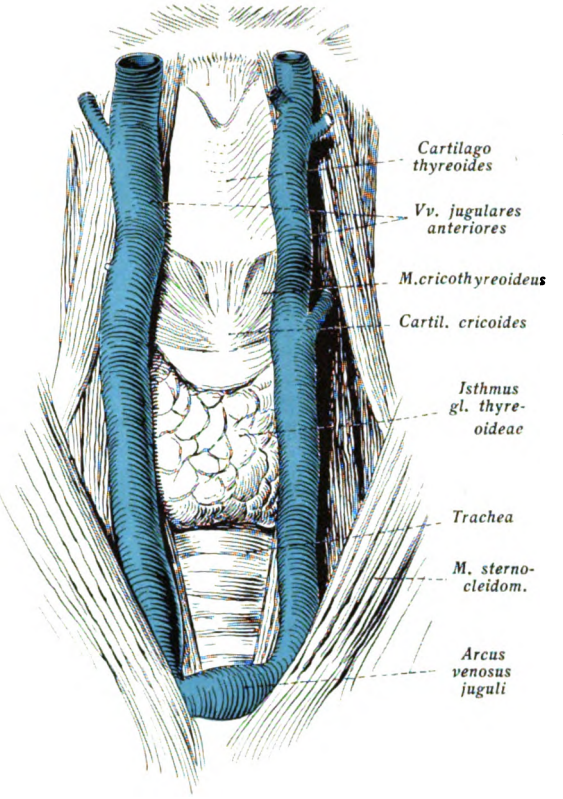

Fig. 175/176.

Digitized by Google

Fig. 177.

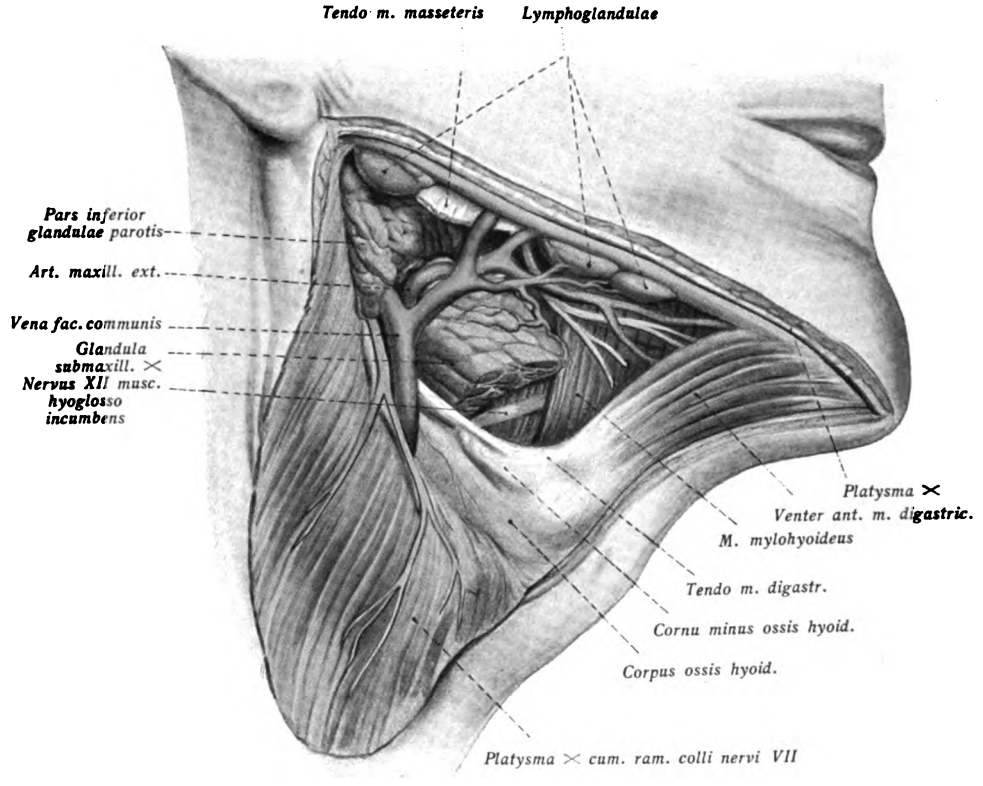

Fig. 178.

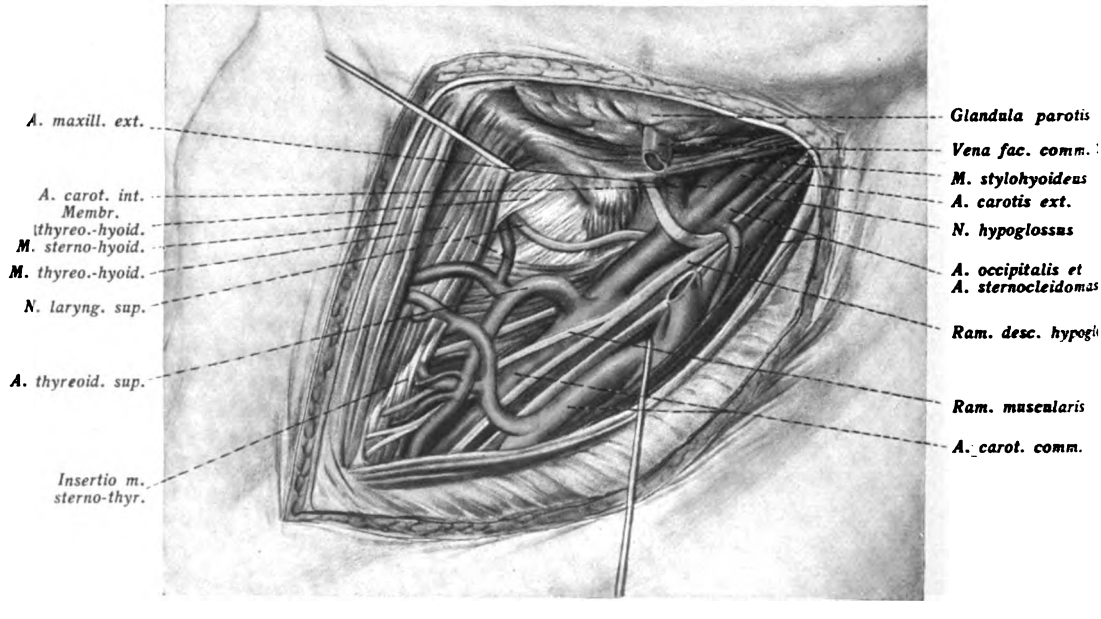

Digitized by Google

Fig. 177. Präparation des Trig. submaxillare an einer mit Formol injizierten Leiche. Vgl. das Übersichtsbild Fig. 160.
Fig. 178. Präparation des Trig. caroticum am gleichen Halse. Vgl. das Übersichtsbild Fig. 161.

überlagert, so daß also die Arterie zugleich tiefer als die Vene liegt. Zwischen beiden Gefäßen, mit ihnen in eine Bindegewebsscheide eingeschlossen und zugleich mehr nach hinten, daher bei der Präparation zunächst verdeckt, läuft der *N. vagus* (s. Fig. 163, 174, 179, 204, 240, 241) herab zur oberen Brustapertur. Auf der Karotis zieht der dünne *R. descendens hypoglossi* (s. Fig. 163, 174, 178, 179) nach abwärts. Er bildet mit kleinen Ästen des 2. und 3. Zervikalnerven die über die Vena jugularis interna hinwegziehende *Ansa hypoglossi*, aus der die Unterzungenbeinmuskeln ihre motorischen Äste beziehen. In annähernd querer Richtung laufen über die Karotis 1—2 *Venae thyreoideae superiores* (s. Fig. 164) zur Vena jugularis communis. An dem Rand des M. omohyoideus tritt die *Schilddrüse*, je nach der Massenentwicklung in verschiedener Größe, in den *Bereich des Dreiecks*. Zu ihr verläuft der erste Ast der A. carotis externa, die *A. thyreoidea superior* (s. Fig. 162, 163), von oben bogenförmig nach abwärts. Sie gibt eine kleine *A. laryngea superior* ab, die mit dem oberen (sensiblen) Kehlkopfnerven, dem N. laryngeus superior aus dem N. vagus durch die Membrana thyreohyoidea *unterhalb* des großen Zungenbeinhornes in den Kehlkopf tritt. Oberhalb der A. thyreoidea läuft von der A. carotis externa ausgehend die *A. lingualis* dicht *oberhalb* des großen Zungenbeinhorns nach vorn. Man findet sie hier leicht, wenn man folgende Angaben berücksichtigt. Einmal genügt es, das große Zungenbeinhorn mit der Pinzette anzuheben. Die Arterie liegt dann hart über dem Köpfchen des Hornes. Sodann ist ihre Lage bestimmt durch das Kreuz zwischen N. hypoglossus und Zwischensehne des M. biventer. Sie liegt genau in der Halbierungslinie des dem Karotisdreieck angehörigen unteren spitzen Winkel des Kreuzes. Die Arterie verschwindet (vom liegenden Menschen gesehen) unter dem M. hyoglossus, während die sie begleitende Vene unterhalb dieses Muskels bleibt. Der M. hyoglossus aber ist nur mit einem kleinen, dreieckigen Flächenstück sichtbar, da er vom M. mylohyoideus überlagert wird. Der Verlauf der A. lingualis unter dem M. hyoglossus wird von Fig. 134 gezeigt. Die A. lingualis gibt den R. hyoideus (A. hyoidea) ab, der auf dem Zungenbein medial nach vorn zieht zur Anastomose mit der Arterie der anderen Seite. Dicht oberhalb der A. lingualis (und oft mit ihr zu einem kurzen Stamm am Ursprung vereint) entspringt der dritte der drei nach vorn gehenden Äste der A. carotis externa, die *A. maxillaris externa*, das Hauptgefäß des Submaxillardreiecks (s. oben), in das die Arterie unter dem M. digastricus und dem M. stylohyoideus hindurch gelangt. Weitere Äste der Carotis externa in dem Trigonum caroticum sind die medianwärts zur Schädelbasis hinaufziehende *A. pharyngea ascendens* und die nach hinten abgehende *A. occipitalis*. Sie ist leicht aufzufinden, wenn man beachtet, daß sie das *erste* Gefäß ist, das an der hinteren Kante der A. carotis externa den Stamm verläßt (s. Fig. 178, 183). In Begleitung der A. carotis liegen die häufig krankhaft veränderten tiefen Lymphknoten des Halses.

In dem oberen Teil der Gegend finden wir den motorischen Zungennerven, den *N. hypoglossus*, in einem nach unten konvexen Bogen nach vorn ziehen, der die gesamte Astfolge der A. carotis externa von außen her kreuzt, und begleitet von der Vena lingualis, unter dem M. digastricus hindurch auf dem M. hyoglossus in die Submaxillargegend übergeht. Hier die bereits oben erwähnte wichtige *Kreuzung* zwischen Nerv und Zwischensehne. Der Stamm des Nerven ist leicht auf folgende Weise zu finden: Man hebt den Rand des M.

Digitized by Google

Fig. 179. Tiefe Teile der seitlichen Halsgegend. M. sternocleidomastoideus und M. omohyoideus sind größtenteils entfernt. Die Klavikula ist herabgedrängt.

sternocleidomastoideus auf und findet die sich zwischen ihm und der A. carotis externa ausspannende kleine A. sternocleidomastoidea. Unter ihr zieht der Nerv hinweg, dicht unter der Faszie, die gespalten werden muß. Von dem Trigonum caroticum aus kann man, den medialen Rand des M. sternocleidomastoideus folgend, schließlich bis auf den *Oesophagus* (und den unteren Teil des Pharynx) vordringen (s. S. 100).

3. Die *Regio sternocleidomastoidea* umfaßt das Gebiet dieses Muskels. Unter dem Platysma verläuft die Vena jugularis externa über den Muskel so hinweg, daß der *sternale* Kopf *stets* frei bleibt. Es folgt dann das obere Blatt der Faszienscheide, die den Muskel umhüllt, und dicht unter diesem Blatt die Gruppe der Hautnerven, die von der Mitte des hinteren Randes des Muskels strahlenförmig über den Muskel hinwegziehen, und zwar kopfwärts der N. occipitalis minor (zur Haut hinter dem Ohr und zur Seitenfläche des Hinterhauptes, aus C_2 und C_3), zum Kieferwinkel hinziehend der N. auricularis magnus (zur Haut des Kieferwinkels bis gegen die Unterlippe hin, Haut über der Parotis, Ohrmuschel, aus C_3) und quer nach vorn der N. cutaneus colli (unter Durchbohrung des Platysma zur Haut des Halses, aus C_2 und C_3; Anastomose mit dem R. colli des N. facialis). Am vorderen Rande des Muskels zieht die (inkonstante) Vena jugularis anterior herunter.

Unterhalb des Muskels und nach dessen Entfernung leicht darstellbar folgt zunächst das tiefe Blatt seiner Faszienscheide. Sodann erblickt man als wichtigstes Gebilde den Gefäßnervenstrang, die Anfangsverflechtung des Plexus cervicalis und dessen tief gelegene motorische Äste: den N. cervicalis descendens und den N. phrenicus, außerdem die tiefen zervikalen Lymphknoten. Das ganze Gebiet wird durch den M. omohyoideus in zwei Teile geteilt. Die *Zwischensehne* des Muskels kreuzt den Gefäßstrang; die Fascia colli media überdeckt das Halsgebiet unterhalb des Muskels.

Der Gefäßstrang, der auch den N. vagus einschließt, ist von einer Gefäßscheide umhüllt, *die mit der Fascia colli media und der Zwischensehne des M. omohyoideus* verwachsen ist. Gefäßstrang und Plexusnerven werden voneinander durch die Linie der *Querfortsätze* der Halswirbel geschieden. Jener liegt *vor*, diese *auf* und *hinter* den Querfortsätzen. Die Querfortsätze selbst (und mit ihnen die ganze Halswirbelsäule) *kreuzen* die Richtung des M. sternocleidomastoideus, so daß sie oben vorwärts, unten rückwärts von ihm liegen. Nur in der Mitte seiner Länge deckt er sie, und zwar hier auch unmittelbar, während weiter abwärts die Mm. scaleni sich zwischen ihn und die Wirbel schieben.

Der *Gefäßstrang* verhält sich hinsichtlich seiner Lage und seiner Beziehungen in seinem mittleren Teile etwas anders, als in seinem unteren. Im *mittleren* Teil zeigt er typische Zusammensetzung (Fig. 156—158, 162, 163, 179, 180): A. carot. comm. innen, V. jug. int. außen; sie kann oft die Arterie teilweis bedecken. In der gemeinsamen Scheide liegt eingekeilt in dem Winkel zwischen beiden Gefäßen der N. vagus. Medial wird der Gefäßstrang von der Schilddrüse überlagert; lateral liegen die Querfortsätze der Halswirbel, dahinter liegt der Halsteil des Grenzstrangs des Sympathikus, davor der R. descendens hypoglossi. Dieser entsendet seine Anastomose zum R. descendens cervicalis *über* die Vena jugularis lateralwärts. Wichtig ist die Kreuzung des Gefäßstranges mit der A. thyreoidea inf., die in der Höhe des Querfortsatzes des 6. Halswirbels stattfindet (Fig. 183). Im *unteren* Teil sind eine Anzahl von Beziehungen für beide Körperteile gleich, andere sind

Digitized by Google

Fig. 179.

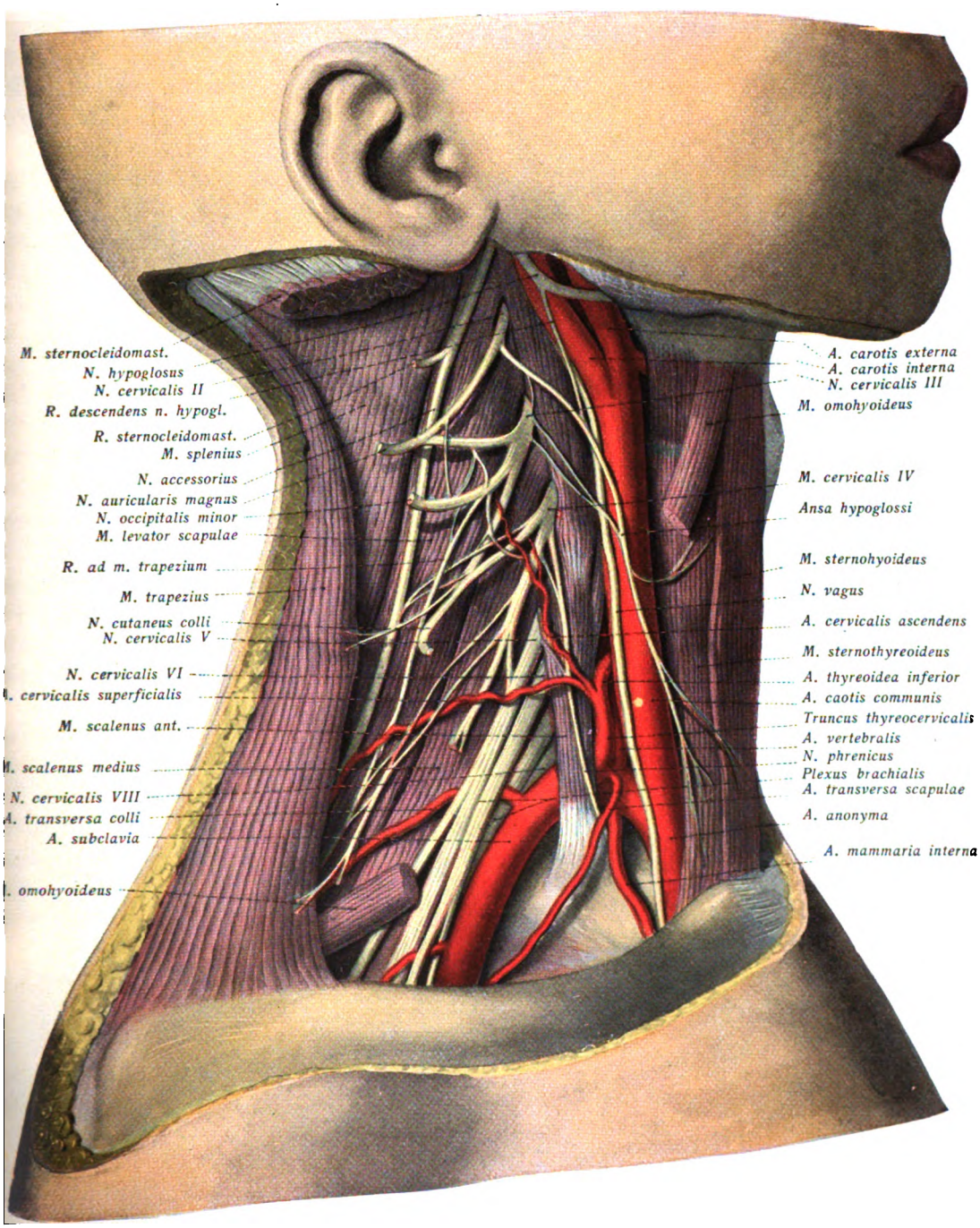

Digitized by Google

Fig. 180.

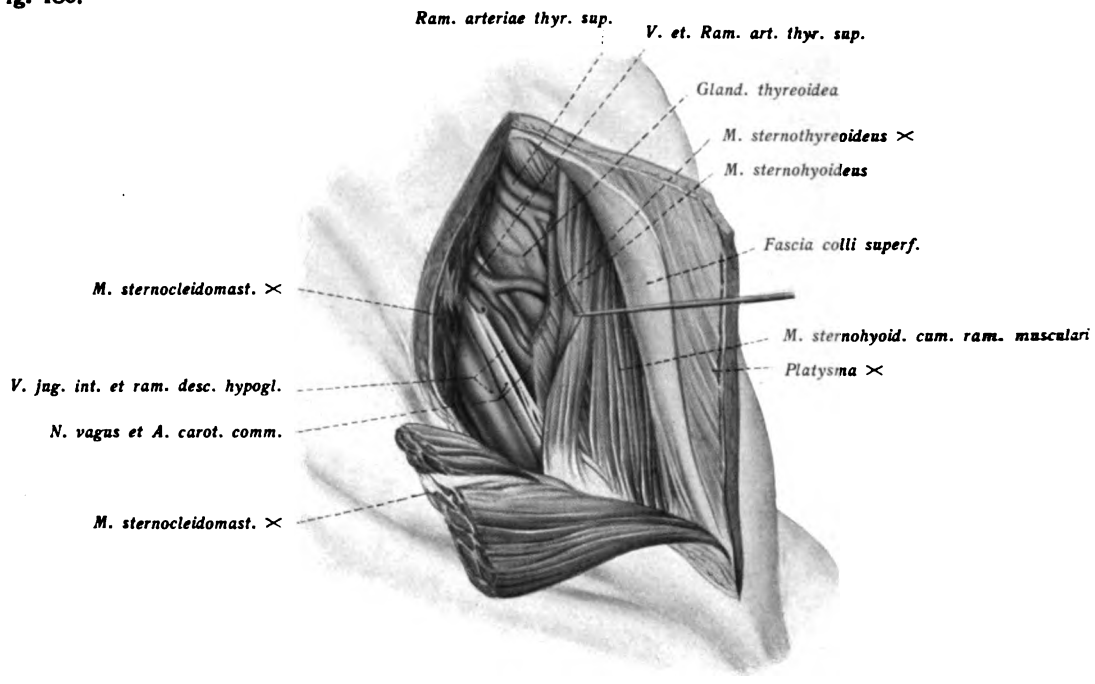

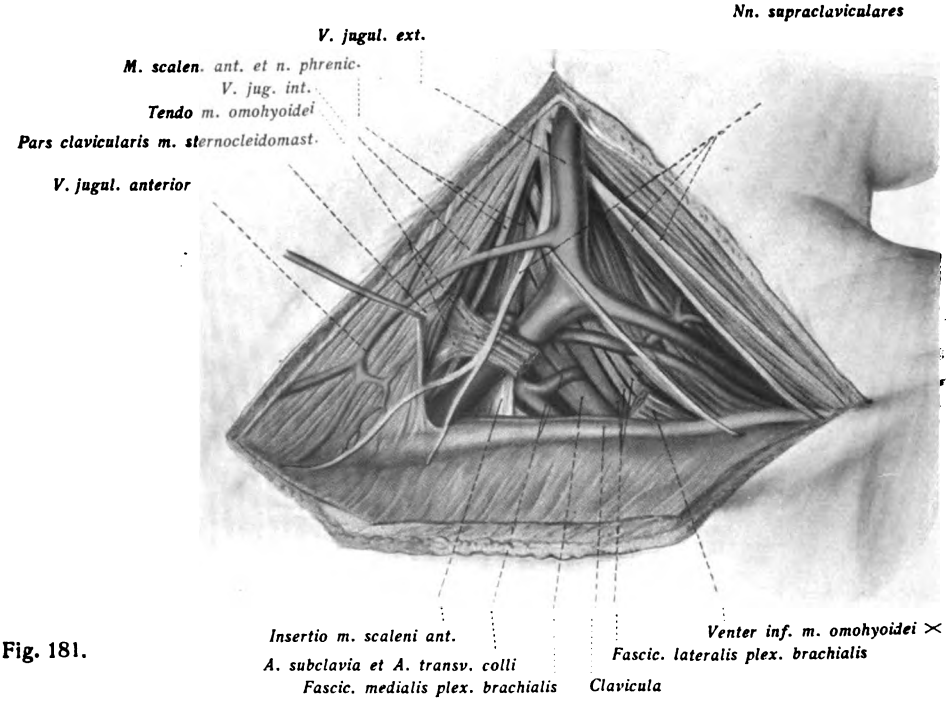

Fig. 181.

Digitized by Google

Fig. 180. Präparation des Trig. thyreoideum an einer mit Formol injizierten Leiche. Vgl. das Übersichtsbild Fig. 160.
Fig. 181. Präparation des Trig. subclaviae am gleichen Halse. Vgl. das Übersichtsbild Fig. 161. Der N. suprascapularis liegt vom mittleren N. supraclavicularis teilweis verdeckt und ist, wie die A. cervic. superficialis nicht bezeichnet. Die A. transversa colli zieht hier etwas ungewöhnlich über den Fasc. medialis hinweg.

links und rechts verschieden. Beiderseits *gleich* ist die Lage neben der Luftröhre und der Speiseröhre innen und der Pleurakuppel außen. Auf beiden Seiten schieben sich der M. sternohyoideus und M. sternothyreoideus über den Gefäßstrang teilweis hinweg. Beiderseits lagert sich die Vena jugularis vor die Arterie. Die Lage des N. vagus bleibt unverändert. *Verschieden* ist die Lage der beiderseitigen Karotiden infolge ihres asymmetrischen Abganges vom Aortenbogen (Fig. 183). Die rechte liegt der Mittellinie näher unter dem sternalen Kopf des M. sternocleidomastoideus als die linke, während die linke mehr in das Interstitium zwischen beiden Köpfen gerückt ist. Ferner liegt die rechte Arterie oberflächlicher, während die linke mehr in der Tiefe neben der Luftröhre liegt. Diese Lage erreicht die rechte Arterie erst weiter oben. Die Teilung der A. anonyma in die A. carotis communis und A. subclavia erfolgt hinter dem oberen Rand des Manubrium sterni. Links treten beide Stämme hinter der Sternalinsertion der 1. Rippe heraus. Bei Kindern reicht regelmäßig die A. anonyma noch etwa $^1/_2$—1 cm weit am Halse empor. Die Gefäße liegen also hier bedeckt vom M. sternocleidomastoideus und teilweis von den unteren Zungenbeinmuskeln. Sie sind ferner geschützt durch die starke Fascia media, die man zu durchschneiden hat, wenn man auf die Gefäße gelangen will (Fig. 158).

Während der Gefäßstrang vorwärts von den Querfortsätzen der Halswirbel liegt, liegt auf und hinter ihnen, ebenfalls völlig vom M. sternocleidomastoideus gedeckt der Plexus cervicalis, die Mm. longus colli und capitis sowie die Mm. scaleni. Im unteren Drittel des Halses kann der äußere Rand des M. scalen. ant. (Fig. 181) als Grenze der Regio sternocleidomastoidea angesehen werden. Neben dem R. descendens cervicalis (aus C_1, C_2 und C_3), der die Verbindung mit dem R. descendens hypoglossi herstellt, ist als wichtigstes Gebilde der *N. phrenicus* zu nennen (C_3 und C_4), der schräg von außen oben nach innen unten über den M. scalenus anterior hinabzieht, innen begleitet von der A. cervicalis ascendens. Schiebt man den M. sternocleidomastoideus nach innen (bei erschlafftem Muskel), so findet man den Nerven leicht unter der den M. scalenus bedeckenden Faszie (Fig. 181).

Von der zentral gelegenen Regio sternocleidomastoidea ergeben sich Anschlüsse zu den übrigen Gegenden des Halses. Nach einwärts von ihm gelangt man in das Trigonum thyreoideum, nach außen in das Trigonum omotrapezoideum. Das Trigonum subclaviae schließt sich oberhalb des Schlüsselbeins nach lateral hin an, während das Trigonum scaleno-vertebrale die Teile einschließt, die von dem unter dem M. sternocleidomastoideus verborgenen Gefäßstrang bedeckt, in der Tiefe liegen, also erst nach Entfernung des Muskels und Gefäßstranges völlig klar sichtbar werden.

4. Das *Trigonum thyreoideum* (Fig. 180) ist jener kleine Spalt, der zwischen den unteren Zungenbeinmuskeln, dem oberen Bauch des M. omohyoideus und dem inneren Rand des M. sternocleidomastoideus gelegen ist. Es ist nur künstlich von der soeben beschriebenen Regio sternocleidomastoidea zu sondern, zumal der M. sternocleidomastoideus bei starker Entwicklung es meist ganz zudeckt. Seinen Namen verdankt es den hier liegenden Seitenteilen der Schilddrüse. Der Gefäßstrang liegt hier dicht hinter den seitlichen Lappen der Drüse verborgen. Darunter liegt das Endstück der A. thyreoidea inferior und der N. laryngeus inferior.

Digitized by Google

Fig. 182. Oberflächliche Teile der seitlichen Halsregion nach Entfernung von Haut, M. subcutaneus colli (Platysma) und Fascia colli.

5. Nackenwärts vom M. sternocleidomast. (Fig. 182) liegen Ausbreitungen sensibler Äste des Plexus cervicalis (Nn. supraclaviculares antt., medd. und postt. zur Haut der Brust und Schulter, C_3 und C_4), vor allem aber der Ramus externus des N. accessorius, *der unter der oberflächlichen Halsfaszie in einer Linie gefunden wird, die man vom Tragus der Ohrmuschel zum Akromion zieht.* Er steht mit dem 3. Zervikalnerven in Verbindung. Den Boden dieses Dreiecks bildet der M. splenius capitis et cervicis und M. levator scapulae. In der Rinne zwischen letzterem und dem M. scalenus medius läuft der N. dorsalis scapulae aus dem Plexus brachialis (C_5) für die Mm. rhomboidei und levator scapulae hinab. Auch der starke Ramus ascendens der A. transversa colli (oft ein Ast der A. cervicalis superficialis) liegt oberhalb des unteren Omohyoideusbauches im Gebiete des Dreiecks.

6. Seitwärts vom Ursprung des M. sternocleidomastoideus gelangen wir in das *Trigonum subclaviae* (Fig. 181). Schon der Name deutet an, daß wir hier ins Gebiet der zweiten großen Halsarterie kommen. Bedeckt wird die Gegend vom Platysma; unter diesem liegt die oberflächliche Halsfaszie, unter dieser die vorderen und mittleren Nn. supraclaviculares und der untere Bauch des M. omohyoideus. Ist dieser, wie meist, hier bereits dem Schlüsselbein enger angelagert, so liegt der obere Teil der Gegend kopfwärts von diesem Muskel, besonders die Stämme des Plexus brachialis. Zwischen ihm und dem Schlüsselbein spannt sich die derbe Fascia colli media aus.

In der Tiefe dieser Gegend, gleichsam ihren Boden bildend, liegen oberhalb der Klavikula zunächst die *Mm. scaleni.* Der von den Querfortsätzen des dritten bis sechsten Halswirbels zu dem Tuberculum scaleni der ersten Rippe ziehende *M. scalenus anterior* bildet mit dem sich an seinen hinteren Rand anschließenden, von den Querfortsätzen aller Halswirbel zur Außenfläche der ersten Rippe ziehenden *M. scalenus medius* die (hintere) Skalenuslücke, einen schmalen langgezogenen Spalt, dessen Spitze nach oben, dessen Basis nach unten gerichtet ist. Weiter nach hinten folgt der *M. scalenus posterior* (von dem fünften bis siebenten Querfortsatz zur Außenfläche der zweiten Rippe). Nach oben schließen sich dann der *M. levator scapulae* an, von den Querfortsätzen der vier oberen Halswirbel zum Angulus medialis der Scapula und der *M. splenius capitis et cervicis*, vom Lig. nuchae und den Dornfortsätzen des ersten bis sechsten Brustwirbels zum Proc. mastoides und den Querfortsätzen der 2—3 oberen Halswirbel (Fig. 164, 179, 182, 183).

Unterhalb der Faszie liegen in reichliches Fett eingehüllt die supraklavikulären Lymphknoten, die, falls sie vergrößert sind, starke Rami glandulares aus den benachbarten Arterien empfangen. Unter diesen Knoten ist besonders stark die im Winkel zwischen Vena jugularis interna und V. subclavia gelegene. Die Supraklavikularknoten bilden den Sammelpunkt für die Lymphe des Halses und die von den Axillardrüsen zum Halse aufsteigende Lymphe der oberen Extremität und Brustwand (der Brusteingeweide nur zum allerkleinsten Teil).

Die weitere Orientierung *hat stets vom M. scalenus anterior* auszugehen. Vor ihm liegt die Vena subclavia, die weiterhin einwärts von der Mitte des Schlüsselbeins zwischen Schlüsselbein, M. subclavius und 1. Rippe hindurchzieht („vordere" Skalenuslücke). Die A. subclavia folgt als am weitesten abwärts liegendes Gebilde *in* den Spalt zwischen beiden Mm. scaleni. Hier, *wo ihre Pulsation in der Fossa supraclavicularis oft zu fühlen ist,*

Digitized by Google

Fig. 182.

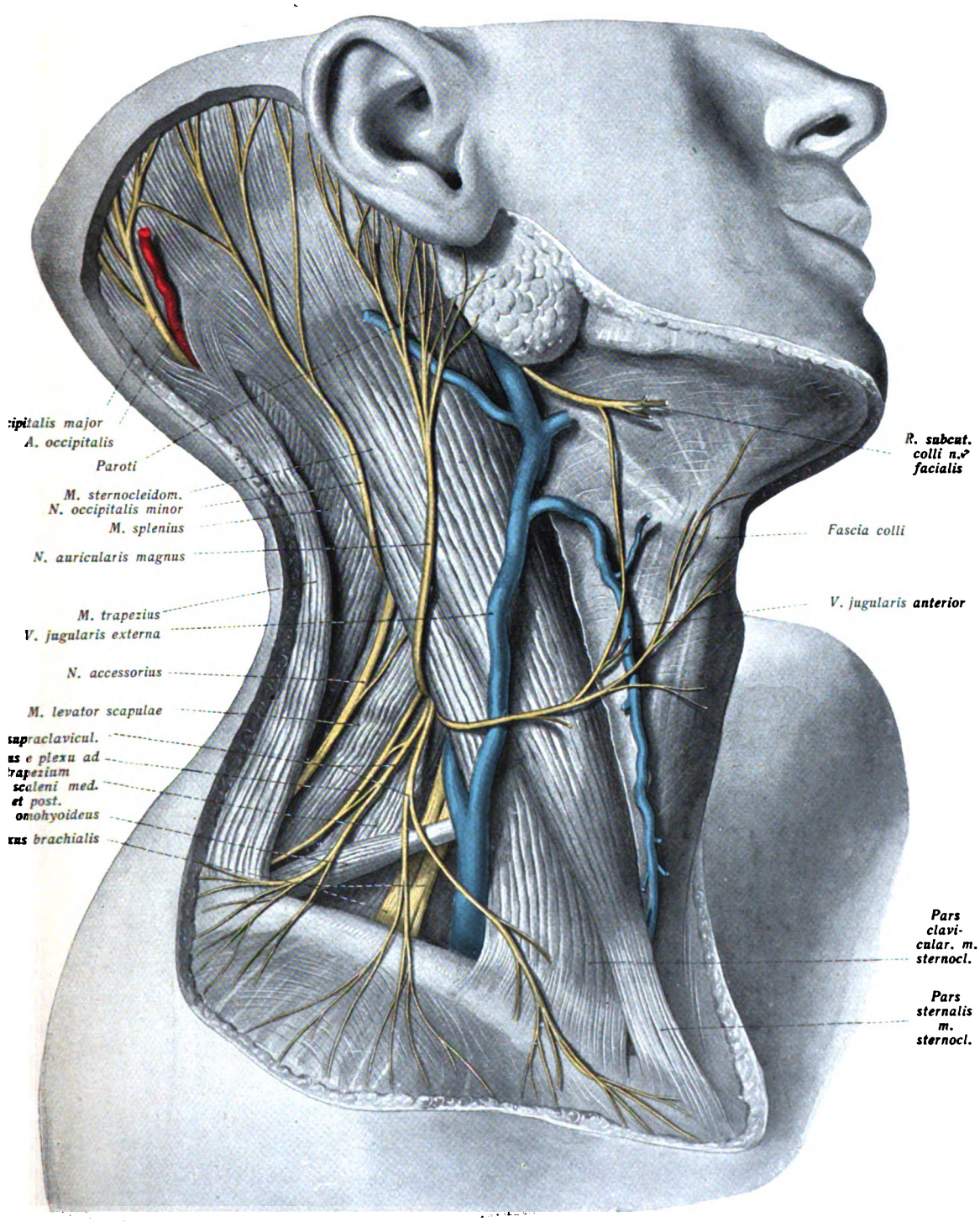

Digitized by Google

Fig. 183.

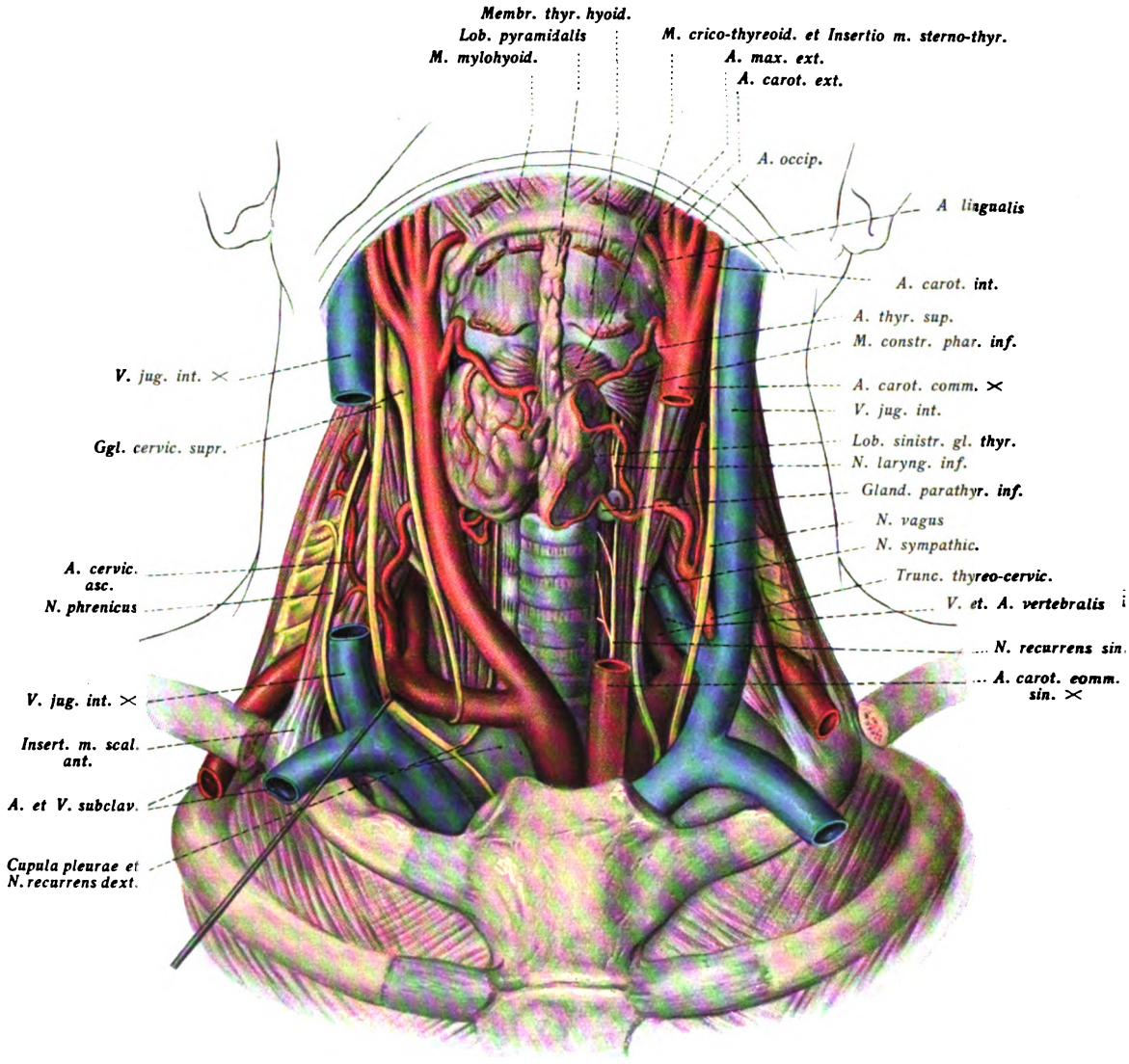

Digitized by Google

Fig. 183. Präparation des Trigon. scaleno-vertebrale und der benachbarten Teile des Halses. Der M. sternocleidomastoideus und die Zungenbeinmuskeln sind entfernt, die Claviculae in der Artic. sternoclavicularis exartikuliert und jenseits der 1. Rippe durchgesägt. Das Sternum ist ein wenig nach abwärts gezogen. Der linke Lappen der Schilddrüse ist nach rechts herumgeschlagen. Links ist aus der A. carotis communis ein Stück exstirpiert, die Vena jugul. interna nach links hinübergezogen. Rechts ist die V. jugul. interna abgetragen und ihr zentraler Stumpf nebst dem N. vagus nach außen verschoben. Frisches, nicht mit Formol injiziertes Präparat mit injizierten Arterien und Venen. Zur völligen Ausnützung der Abbildung und um sie, namentlich was die Lage der großen Gefäßstämme an der Thoraxapertur anlangt, mit dem Text in Einklang bringen zu können, verfertige man sich auf Pauspapier ein Deckblatt, auf dem die angegebenen Verschiebungen der A. carotis communis sinistra und Vena jug. int. dextra rückgängig gemacht werden. — Die Pleurakuppel ist grün gemalt.

geht sie der 1. Rippe auf am Tuberculum scaleni und gelangt ungefähr in der Mitte des Schlüsselbeins unter dieses und den M. subclavius, lateral von der Vena subclavia. Kopfwärts von der Arterie liegen die fünf Stämme des Plexus brachialis, gruppiert in zwei vordere Faszikuli (Beugenerven) und einem hinteren Faszikulus (Strecknerven). Zwischen den beiden vorderen und dem hinteren Faszikulus zieht *konstant an Lage, aber inkonstant Kaliber* die A. transversa colli hindurch. Ist diese Arterie schwach, dann ist die *vor* dem Plexus verlaufende A. cervicalis superficialis desto stärker. Die A. transversa scapulae ist durch das Schlüsselbein völlig verdeckt, an dessen hinterer Fläche entlang sie zur Skapula zieht. Von peripherischen Ästen des Plexus brachialis besitzt seiner Größe wegen nur der N. suprascapularis Bedeutung, der genau am oberen Rande des M. omohyoideus (Fig. 181) liegt und mit ihm zum Schulterblatt verläuft. Ganz einwärts, schon am inneren Rande des M. scalenus anterior und vom Sternocleidomastoideus zugedeckt, findet man die A. mammaria interna, an deren lateralen Rand sich der N. phrenicus, zwischen A. und Vena subclavia hindurchziehend, anlagert. Beide (Fig. 204) gelangen zur Thoraxapertur. Die Asymmetrie der Venen führt zu beiderseits verschiedener Lagebeziehung des N. phrenicus, dem er rechts an die äußere Kante der V. anonyma dextra und weiterhin der V. cava superior tritt, links dagegen unter der V. anonyma sinistra hinwegzieht.

7. Nach Abtragung des M. sternocleidomastoid. (Fig. 183, 204) und der A. carot. communis und Vena jugularis interna ist der Zugang zu dem tief liegenden *Trigonum scalenovertebrale (Corning)* erschlossen. Es ist eigentlich ein schmaler Spalt, der sich zwischen den Körpern der unteren Hals- und obersten Brustwirbel und dem medialen Rande des M. scalenus anterior ausdehnt. Einwärts liegen die Halseingeweide der Regio colli mediana (unterer Teil der Schilddrüse, Trachea, Oesophagus) in demselben Spalt. Vorn bildet die 1. Rippe und Articulatio sternoclavicularis die Grenze; die Fascia colli media, die sich unter dem Schlüsselbein nach abwärts fortsetzt und die vor den tiefen Halsmuskeln verlaufende Fascia praevertebralis kleiden den Spaltraum aus, *der sich von hier aus mitsamt den Halseingeweiden in das Mediastinum fortsetzt* (Fig. 206, 216).

Hier finden sich: die Anfangsstücke der großen Halsschlagadern, die Venae anonymae, die Ursprünge sämtlicher Äste der A. subclavia (mit Ausnahme der A. transversa colli), der N. vagus, N. recurrens und der Grenzstrang des Sympathikus. Die A. subclavia ist in ihrem Anfangsteil rechts und links verschiedenen Verlauf. *Links* liegt sie in der Tiefe neben den obersten Brustwirbeln und vor dem M. longus colli. *Rechts* ist sie oberflächlicher gelegen und kürzer. Sie erreicht den Skalenusspalt links in steilem Bogen, rechts in sanfterem Verlauf. *Rechts* tritt der N. vagus vor ihr hinab und gibt da, wo er sie kreuzt, den N. recurrens ab, der, sie umschlingend, schräg nach innen und oben zieht. *Links* liegt der Vagus nicht in so inniger Nachbarschaft zu ihr, hält sich vielmehr an die vorn liegende A. carotis communis, in deren Begleitung er zum Arcus aortae gelangt.

Digitized by Google

Beiderseits liegt die V. jugularis interna und der Beginn der V. anonyma *vor* der A subclavia. Der Grenzstrang des Sympathikus, der bis dahin hinter der A. carotis lag trennt sich von der Arterie und umfaßt mit zwei Stämmchen die A. subclavia (Ansa Vieus senii). Hier findet man auch links das Endstück des Ductus thoracicus, der zwischen A carotis communis und A. subclavia hindurch zum Venenwinkel tritt (Fig. 243).

Zwei praktisch wichtige Arterien sind hier vor allem zu erwähnen, beides Äste de A. subclavia: die A. thyreoidea inferior und die A. vertebralis. Sie liegen in ihrem Ur sprung nahe beieinander, verlaufen aber gleichsam in zwei Etagen übereinander, so da die oben gelegene und nach medial gerichtete A. thyreoidea inferior die tief gelegen A. vertebralis kreuzen muß.

Die Aufsuchung der A. thyreoid. inf. (Fig. 183) ist leicht, wenn man am inneren Rand des M. scalenus anterior der neben dem N. phrenicus liegenden A. cervicalis ascendens bis z dem ihr und der Schilddrüsenarterie gemeinsamen Truncus thyreocervicalis folgt. Von d aus steigt die A. thyreoidea inferior bis in die Höhe des Querfortsatzes des 6. Hals wirbels empor, wendet sich steil nach abwärts bis zum unteren Rande der Schilddrüse, u dicht neben ihr unter abermaliger Krümmung nach aufwärts in ihre Endäste zu zerfalle Die untere Schilddrüsenarterie hat drei wichtige Kreuzungen. 1. Mit der A. und Ven vertebralis etwa 1 cm oberhalb ihres Ursprunges aus dem Truncus thyreocervicalis, wo bei sie vorn liegt. 2. Mit der A. carotis communis und dem N. vagus in der Höhe de Querfortsatzes des 6. Halswirbels, wobei sie hinten liegt. Hier muß sie auch den Grenz strang kreuzen, der ja hinter der Karotis liegt. Seine Beziehung zur Arterie ist inkonstant er findet sich bald vor, bald hinter ihr; ist er in mehrere Nerven aufgelöst, so kann di Arterie von ihm umfaßt werden. Ist ein Ganglion cervicale medium da, so liegt dies m seinen Rami communicantes vor der Arterie. 3. Mit dem N. laryngeus inferior, der sie dich an der Schilddrüse bereits in ihre Äste geteilt antrifft und zwischen den Ästen hindurch zieht.

Die A. vertebralis liegt innen von dem Anfangsteil der Schilddrüsenarterie und meh in der Tiefe. Sie ist nicht sofort sichtbar, vielmehr wird sie *noch überlagert von der starke V. vertebralis* (Fig. 183). Sie zieht zum Querfortsatz des 6. Halswirbels, um dann in de von den Querfortsatzlöchern gebotenen Kanal aufwärts zu laufen. Trägt man die Inser tions- und Ursprungssehnen des M. longus colli und die vorderen Mm. intertransversari ab, so kann man sie zwischen je zwei Halswirbeln darstellen, nach Abtragung der vordere Spangen der Querfortsätze auch in längerem, kontinuierlichem Verlauf.

VIII. Die Lungenspitze und Pleurakuppel.

Die beiden zuletzt besprochenen Gegenden (Fig. 183, 204) haben deswegen noch be sondern Wert, weil sie topographische Beziehungen zur Lungenspitze haben. Der Halb kegel, den jede Lunge bildet, fällt von hinten nach vorn genau so ab, wie die Ebene de oberen Thoraxapertur. Bei entferntem Schlüsselbein bildet die Lungenspitze daher ein schief aufsteigende Ebene, die vorn an der 1. Rippe beginnt, hinten ihren höchsten Punkt am Hals der 1. Rippe oder auch in der Höhe des Dornfortsatzes des 7. Halswirbels be sitzt. Ohne das Schlüsselbein würde also eine nahezu vier Finger breite Fläche des Atmungsorganes vorn frei in den Weichteilen des Halses stecken. Das Schlüsselbein versieht die Lungenspitze aber wenigstens zum Teil mit knöchernem Schutz, so daß nur

Digitized by Google

etwa zwei Finger breiter Teil vorn von Weichteilen allein bedeckt ist. Seitwärts und ;onders hinten ist die Lungenspitze knöchern umgrenzt. Die Pleurakuppel liegt hier · Lungenspitze innig an, so daß alle folgenden Angaben für Pleurakuppel und Lungentze gemeinsam gelten.

Die Lungenspitze ragt (vgl. auch. Fig. 219—221a) in das Trigonum subclaviae hin-, während das medial gelegene tiefe Gebiet (Trigonum scaleno-vertebrale) von Lunge i bleibt. Die hier liegenden großen Gefäß- und Nervenstämme (A. anonyma, A. carotis nmunis sinistra, A. subclavia sinistra, N. vagus) liegen also sämtlich *medial* von der ngenspitze. Besonders ist es dann aber die A. subclavia, die innige Beziehungen Lungenspitze gewinnt, indem ihr Bogen dicht vor dem höchsten Punkt der Lunge :r sie hinweg zieht. Desgleichen lagert sich der Plexus brachialis über der Lungentze. Da vom höchsten Punkt des Subklaviabogens die A. mammaria interna entspringt, zieht dies Gefäß, und mit ihm der N. phrenicus, *vor* der Lunge zum Sternoklavikulargenk. Die beiden Mm. scaleni fassen die Lungenspitze zwischen sich.

Die Pleurakuppel wird in ihrer Lage, abgesehen von bindegewebigen Zügen zu den rbelkörpern, vor allem durch Faserbündel festgehalten, die von der Fascia praevertelis zu ihr ausstrahlen.

Die Projektion der Lungenspitze auf die Oberfläche des Halses ergibt, daß ihr Get *nahezu ganz vom Ursprung des M. sternocleidomastoideus bedeckt wird.* Medial spricht der Spalt zwischen beiden Köpfen der Lage der A. anonyma und A. subclavia istra. Hier ist demnach auch der mediale Rand der Lunge zu suchen. Lateral wird die ıze Konkavität der 1. Rippe von der Lunge ausgefüllt, ein Gebiet das projiziert etwa mit Mitte der Klavikula zusammenfällt. Nach aufwärts liegt die Spitze 2—3 Finger breit :r dem Schlüsselbein hinter dem M. sternocleidomastoideus. Vom Rücken her liegt die tze der Lunge in der Höhe des Köpfchens der ersten Rippe, in einer Ebene, die durch ı Dornfortsatz des 7. Halswirbels gelegt wird. Der seitliche Rand kreuzt den innersten l der Fossa supraspinata; die medialen Ränder beider Lungen konvergieren gegen ı Dornfortsatz des 2. Brustwirbels und ziehen dann weiter an den Rändern der Wirbelper nach abwärts.

Bei Neugeborenen und Kindern bis zum 6. Lebensjahr liegt die 1. Rippe nicht so ief wie beim Erwachsenen. Obwohl die Lunge zur Wirbelsäule nahezu die gleiche ge einnimmt wie beim Erwachsenen, kommt doch vorn ein minder hoher Bezirk als Protionsfeld am Halse in Betracht (Fig. 224).

Anwendungen.

Man beachte die durch die Faszien des Halses begrenzten *Spalträume.* 1. Das Spatium subcillare. 2. Das Spatium prä- und retroviszerale, die beide als Teile eines einheitlichen, sich ins liastinum fortsetzenden Spaltes aufzufassen sind. 3. Das Spatium suprasternale. 4. Das Spatium inner› der Gefäßscheide, das sich teils ins Mediastinum, teils in die Achselhöhle fortsetzen muß. — ı den Schichten des Halses ist das Platysma wichtig wegen seines Einflusses auf die Narbenbildung. wellung der Lymphknoten des Halses vor allem an drei Stellen lokalisiert (in der Fossa subcillaris, längs der großen Gefäße und innerhalb der Gefäßscheide, endlich in der Fossa supra›icularis) bilden oft die Indikation zu ihrer operativen Entfernung mit allen in den innigen Beıungen zu den Gefäßen und Nerven begründeten Schwierigkeiten eines solchen Eingriffes.

Im *Trigonum submaxillare* bildet der Faszienapparat eine Scheidewand gegen die Ausbreitung Abszessen (Mundbodenphlegmonen), die andererseits, gerade da sie nicht leicht nach außen durchchen können, frühzeitige Eröffnung des Spatiums (Spaltung der Drüsenkapsel) erfordern. Bei

Digitized by Google

Drüsenexstirpationen, die wegen Metastasen bei bösartigen Erkrankungen notwendig werden, muß auf d
in der Glandula submaxillaris gelegenen Lymphknoten Rücksicht genommen werden, d. h. Exstirpatio
auch dieser Drüse wird nötig, wobei natürlich die Opferung der A. max. ext. notwendig werden kan
Im Submaxillardreieck erfolgt auch die Unterbindung der *A. lingualis*. Nach Anlegung des Hau
schnittes (dicht oberhalb des Zungenbeins) Durchschneidung des Platysma und Spaltung der Drüse
kapsel hat man den Zugang zur Tiefe durch Zurückschlagen der Drüse (in Fig. 177 durchschnitte
freizulegen. Die Lagerung der maßgebenden Teile (N. hypoglossus, Biventersehne) ist aus Fig. 1
zu ersehen. Die oberflächlich liegende Vena lingualis (eigentlich nur ein Ast der V. lingualis, die
comitans N. hypoglossi) ist während des Lebens sehr dick. An der Leiche fällt sie meist nicht ins Aug
Die Arterie liegt vom M. hyoglossus zwischen Nerv und Sehne verdeckt. — Auch die Unterbindung der
carotis externa nach *Kocher* unterhalb des Kieferwinkels (s. oben S. 130) erfolgt in diesem Dreieck.

Im *Trigonum caroticum* wird die A. carotis communis (nach *Cooper*) und die A. carotis exter
und interna aufgefunden. (Schnitt am inneren Rande des M. sternocleidomastoideus.) Zu beachten i
daß in der gleichen Gefäßscheide die Vena jugularis interna und der N. vagus liegen. Für die Pr
gnose einer Carotis communis-ligatur hat man sich an die Anatomie des Circulus arteriosus zu erinner
Da dieser nicht selten (A. communicans posterior) unvollständig ist und die Gehirnarterien Endarteri
sind, ist jede Ligatur der Carotis communis ein Wagnis, an das nur bei unausweichbarer Indikati
heranzutreten ist. Bei alten Leuten hindert oft auch arteriosklerotische Veränderung die Entstehu
des Kollateralkreislaufes. Leicht stellt sich bei Unterbindung der A. carotis externa ein Kollateralkre
lauf her, indem von der A. thyreoidea inferior Blut in die A. thyreoidea superior fließen und dadur
die A. carotis externa aufs Neue speisen kann. Soll vollkommene Blutleere erzeugt werden, so m
also entweder die Ligatur jenseits des Abganges der A. thyreoidea superior gelegt, oder der Stam
dieser Arterie selbst mit unterbunden werden.

Weiter abwärts in der *Regio sternocleidomastoidea* kann die A. carotis communis unterh
des M. omohyoideus unterbunden werden (Schnitt am inneren Rande des Muskels, untere Zung
beinmuskeln nach medial verlagern, Fig. 180). In der Höhe des Querfortsatzes des 6. Halswirbels, d
dicht unter dem Muskel liegt, kann die Arterie beim Lebenden durch Druck gegen die vordere Spa
dieses Fortsatzes komprimiert werden (Chassaignacscher Höcker). Solch ein Druck auf die Karo
kann zu Hirnanämie, bis zur Ohnmacht, führen.

Rückwärts im Trigonum omotrapezoideum ist bei Lymphknotenexstirpationen der N. accessori
gefährdet, wenn karzinomatöse usw. Drüsen ihn fest umwachsen haben. (Lähmung des M. trapezius
Auch beim Eindringen auf die A. vertebralis (s. unten) kann die Opferung des N. accessorius nö
werden.

Praktisch von großer Bedeutung ist die *Supraklavikulargegend*. Die A. subclavia kann man
herabgezogenem Arm *gegen die erste Rippe* lateral von dem M. scalenus anterior bei weiter dis
stattfindenden Blutungen oder zur Vermeidung von solchen *komprimieren*. Pulsation ist meist von auß
zu sehen, rechts häufiger als links, weil sie links tiefer liegt (s. oben). Bei der Freilegung der A. su
clavia müssen vornehmlich berücksichtigt werden: V. jugul. externa, A. cervicalis superficialis,
transversa scap., A. transversa colli, Plexus brachialis, V. subclavia (s. Fig. 164, 179, 181, 182). D
Arterie ist das *erste* Gebilde, das man am inneren Rande des M. scalenus anterior auf der 1. Rip
antrifft. Hat man die Wahl, so ist die Unterbindung der Arterie *unterhalb* des Schlüsselbeins in d
Mohrenheimschen Grube sehr viel einfacher, da hier das Gefäß leicht freizulegen und zu isolieren i

Unter den Ästen des Plexus brachialis, deren Lähmung praktisch bedeutungsvoll ist, ist der
thoracalis longus (M. serratus anterior!) an erster Stelle zu nennen. Er ist gefährdet durch sein
Verlauf durch den M. scalenus medius hindurch (Zerrungen, Druck bei Lastträgern). Drüsenexst
pationen sind wegen der Nähe der großen Venenstämme (Luftaspiration) hier oft besonders schwieri
Operationen. — Über die Halsrippe s. oben S. 110.

Für die Perkussion der *Lungenspitzen* spielt das Trigonum supraclaviculare eine entscheiden
Rolle. Die Perkussionsgebiete der Lungenspitzen werden nicht überall gleichmäßig angegeben. In all
Fällen aber handelt es sich nicht um direkte Perkussion, denn da, wo perkutiert wird, liegt keine Lung
Aus den oben geschilderten anatomischen Verhältnissen ergibt sich vielmehr die Berechtigung der A
nahme, daß Abklopfung aus nächster Nähe feinere Resultate ermögliche *(Goldscheider)*. Hierna
läge die günstigste Stelle *zwischen* den Köpfen des M. sternocleidomastoideus und unter seinem la

Digitized by Google

n Kopf. Seitlich davon kann die erste Rippe oberhalb des Schlüsselbeins gleichsam als Plessimeter offen und noch weiter seitlich, namentlich bei erhobenem Arm (steil gestelltem Schlüsselbein), die ge in dem 1. Interkostalraum perkutiert werden. Hinten liegt die Lunge *nicht* in der Fossa supra-ata, sondern einwärts davon (s. oben). Die Lage der Lungenspitze innerhalb der Weichteile (Plexus chialis, Mm. scaleni) und des Ringes der 1. Rippe erklärt ihre Unverschieblichkeit. Ossifikation Verbindung der ersten Rippe mit dem Brustbein, kongenitale Enge des Thoraxeinganges, Asymme- beider Seiten ist häufig und wird *(Freund)* im Verein mit der geringen Verschieblichkeit als dis-ierendes Moment für die Entstehung von Spitzenerkrankungen angesehen. Oft findet man an der le der 1. Rippe Furchen in der Lunge (Schmorlsche Furche), in deren Bereich die ersten krank-en Veränderungen um die Bronchien herum nachweisbar sind.

Die schwer zugängliche Gegend des *Trigonum scalenovertebrale* ist die Stelle der Unterbin-g zweier wichtiger Gefäße: der A. thyreoidea inferior und der A. vertebralis. Erstere spielt Kropfoperationen eine wichtige Rolle. Um an sie zu gelangen, ist ein weiter Weg in die Tiefe einzu-agen, dessen Verlauf und Richtung aus Fig. 171 ersichtlich ist. Zu vergleichen ist hierzu das 1 S. 125 über den Faszienapparat der Schilddrüse Gesagte. Die untere Schilddrüsenarterie kann rhalb oder außerhalb der Schilddrüsen-(Kropf)faszie unterbunden werden. Die Nähe der Epithel-perchen und des N. recurrens hat veranlaßt, die extrafasziale Unterbindung möglichst weit von der ldrüse als Regel aufzustellen. Der Weg führt zwischen M. sternocleidomastoideus und M. sterno-deus in die Tiefe, dann unter den M. omohyoideus, wobei man zwischen die Lamellen der *Fascia media* gelangt. Ihre tiefe Lamelle, die zugleich die Schilddrüsenfascie bildet, bleibt erhalten. schen ihr und der A. carotis communis gelangt man auf die untere Schilddrüsenarterie, die vor n Eintritt in die Faszie unterbunden wird. Wird so die Scylla des N. recurrens vermieden, so droht wärts als Charybdis die Schädigung des Halssympathikus. In dem hinteren Teil der die A. eoidea umgreifenden Schlinge verlaufen die okulopupillären Fasern zum Ganglion ciliare (Miosis Ptosis nach Symphatikusverletzungen, letztere als Folge der Lähmung des M. tarsalis superior).

Die Verletzungen der *A. vertebralis* im ersten Teil ihres Verlaufes bis zum Eintritt in den rfortsatz des 6. Halswirbels sind schon wegen der Verletzungen der wichtigen Nachbarteile fast im-tödlich. Nur wenig Fälle kommen rechtzeitig zur Unterbindung. Häufiger ist das bei dem zwei-Teil des Verlaufes, innerhalb des Canalis transversalis der Fall; am häufigsten im dritten Teil ler Hinterhauptsgegend (s. S. 267). Neuerdings ist auch auf die nicht seltenen Aneurismen der ertebralis hingewiesen worden, die diagnostisch mit Karotisaneurismen verwechselt werden können. rativ ist die A. vertebralis in ihren beiden ersten Verlaufsstrecken vom hinteren Rande des M. ocleidom. (N. accessorius) aus zugänglich; Gefäßnervenstrang und N. phrenicus bleiben medial n. Bei der Unterbindung der A. vertebralis ist vor allem die mühelose Entstehung eines Kolla-kreislaufes (durch den Circulus arteriosus her) zu beachten. Indiziert ist also stets Unterbindung des kopfwärts gelegenen Stumpfes. Gleichzeitige Unterbindung der A. carotis communis ist für Versorgung des Gehirns von ernsten Folgen.

Für die segensreiche Anwendung der *Lokalanästhesie* bietet der Hals infolge seiner einfachen enverhältnisse ein günstiges Feld. Hier sei nur erwähnt, daß Infiltration längs der Querfortsatzlinie n hinteren Rande des Processus mastoides über das Tuberculum caroticum) die gesamten Hautnerven Halses trifft. Infiltration der Membrana thyreo-hyoidea trifft ferner den N. laryngeus superior. den Halshautnerven vorzugsweis aus erfolgt (mit Ausnahme des Gebietes des N. laryngeus superior) die sensible Innervation der Halseingeweide. So gelingen alle Eingriffe am Hals in Lokal-thesie, wenn jenen Infiltrationen noch regionäre Hilfseinspritzungen angeschlossen werden. Ober-des Schlüsselbeines wird der Plexus brachialis unempfindlich gemacht, wodurch Eingriffe an der en Extremität schmerzlos ermöglicht werden. Der Einstich erfolgt am oberen Rande des Schlüssel-s in der Mitte ihrer Länge, wo die 1. Rippe das Schlüsselbein kreuzt.

Digitized by Google

Topographische und angewandte Anatomie der Brust

I. Grenzen. Besichtigung. Äußere Form. (Fig. 184, 185.)

Die *äußeren* Grenzen der *Brust* werden am Lebenden leicht in folgender Weise be stimmt:

Die *obere* Grenze der Brust ist vorn in der Mitte gegeben durch den oberen Rand de Manubrium sterni (Incisura jugularis sterni), seitlich durch die Schlüsselbeine und hinte durch eine vom Akromion zum Dornfortsatz des 7. Halswirbels (Vertebra prominens) ge zogene Linie.

Die *untere* Grenze der Brust wird vorn in der Mitte gebildet durch den Schwertfort satz des Brustbeins (Processus xiphoides), seitlich durch den Rippenbogen und hinte durch eine von dem ungefähr in der Axillarlinie gelegenen tiefsten Punkt des Rippen bogens nach dem Dornfortsatz des 11. Brustwirbels gezogene Linie.

Die *inneren* Grenzen der Brust, d. h. die Abgrenzung des *Brustraumes* (s. unten gegen den Inhalt des Halses und des Bauches, fallen nicht mit den äußeren Grenzen zu sammen; sie sind am Lebenden weniger leicht zu bestimmen.

Die *obere* Grenze des Brustraumes liegt bei aufrechter Körperhaltung in einer Hori zontalebene, die man bei Exspirationsstellung der Brust durch einen 4 cm über der Mitt des oberen Brustbeinrandes gelegenen Punkt legt. Die Ebene fällt mit der Bandscheib zwischen letztem Hals- und erstem Brustwirbel zusammen. Sie überragt die Mitte der Kla vikula durchschnittlich um 2 cm, so daß der *Inhalt des Brustraumes noch oberhalb de Schlüsselbeines* untersucht werden kann.

Die *untere* Grenze des Brustraumes ist durch das Zwerchfell bestimmt. Seine kuppel förmige Wölbung fällt in der Exspirationsstellung rechts in der Mammillarlinie (s. unten in den vierten Interkostalraum, links einen Finger breit tiefer, entsprechend dem obere Rand der 5. Rippe. Dies gilt für den erwachsenen Menschen mittleren Alters. Beim Kinde steht das Zwerchfell einen Interkostalraum höher, beim Greis in gleichem Maß tiefer.

Zur Bestimmung der normalen oder krankhaft veränderten Lage der Organe de Brustraumes bedürfen wir bestimmter vertikaler und horizontaler Orientierungen.

Vertikale Orientierungslinien sind (s. Fig. 219): Die durch die Brustwarze gelegt *Linea mammillaris;* die L. *sternalis* längs des Sternalrandes; die L. *parasternalis* in de Mitte zwischen den beiden eben genannten; die *L. axillaris* von dem höchsten Punkt de Achselgrube nach abwärts; man nennt diese Linie wohl auch die mittlere Axillarlinie. Di „vordere" Axillarlinie geht in vertikaler Richtung von dem Punkte aus, an dem sich der vo dem unteren Rand des M. pectoralis major gebildete Wulst von der Brustwand abhebt, di „hintere" Axillarlinie von dem entsprechenden Punkt des M. latissimus dorsi. Von der Ar ticulatio sternoclavicularis nach der Spitze der 11. Rippe läuft die *L. costoclavicularis*, dere Bestimmung z. B. für die normale Lage der Milz verwendet wird; durch den unteren Win

Digitized by Google

der Skapula geht die *L. scapularis;* dazu kommen die *vordere* und die *hintere Median-*
e.

Horizontale Orientierungen bilden die *Interkostalräume.* Man sieht oder fühlt auf
n oberen Teil des Sternum den *Angulus sternalis* (Ludovici) in Form eines queren Wul-
s. Er entspricht der Synchondrose zwischen Manubrium und Corpus sterni und dem *An-*
z des 2. Rippenknorpels. Man findet so leicht den 2. Interkostalraum und zählt unter
ftiger Palpation von hier nach außen und unten weiter. *Der 3. Interkostalraum ist am*
itesten, dann folgen der 1. und 2.; alle anderen Interkostalräume sind schmäler, die
ersten am schmälsten. Außerdem sind sie vorn weiter als hinten.

Besichtigung und Abtastung der Brust fallen sehr verschieden aus, je nachdem man
mit muskelkräftigen, fettreichen oder abgemagerten Personen zu tun hat. In der vorde-
Mittellinie sieht man die auf dem Sternum verlaufende, beim Manne nur bei starker
twicklung der Ursprünge des M. pectoralis major gut ausgebildete, breite und flache
dere Medianfurche (s. Fig. 184). Am oberen Sternalrand geht sie in die *Fossa juguli,*
unteren Sternalende in die sogenannte *Herz- oder Magengrube,* Scrobiculus cordis,
r — eine schlechte Bezeichnung, da hier weder Herz noch Magen, sondern Leber unter
Bauchwand liegt. In der manchmal sehr tiefen Grube kann der Processus xiphoides
ni nach vorn prominieren oder auch unter Gefährdung der Leber nach innen gekrümmt
ı. An der Grenze von Manubrium und Corpus sterni tritt der *Angulus sternalis (Ludo-*
) verschieden stark hervor; er entspricht dem Ansatz der 2. Rippe (von hier aus Palpa-
ı der Interkostalräume, s. oben). Bei dem Weib führt die Entwicklung der Mammae zu
er tieferen Einsenkung der vorderen Medianfurche (Sinus). Die *Brustwarze* liegt in der
he der 4. Rippe oder des 4. Interkostalraumes. Die *hintere Medianfurche* (s. Fig. 185)
reckt sich von der Vertebra prominens aus nach unten. Sie ist hauptsächlich durch die
skelwülste der langen Rückenmuskulatur verursacht. In ihr fühlt oder sieht man bei
kerer Abmagerung die *Dornfortsätze der Brustwirbel.* Sie springen bei starker Abmage-
g so stark vor, daß an Stelle des Sulcus medianus posterior eine Crista tritt. Man
ntiert sich oben leicht über den Verlauf der *Klavikula,* über ihr verdicktes Sternalende
über die *Articulatio sternoclavicularis.* Unterhalb der Klavikula, da wo die Klavikular-
tionen des M. pectoralis major und des M. deltoides aneinander grenzen, ist die *Fossa*
aclavicularis (Mohrenheimsche Grube) um so deutlicher, je mehr hier an der Klavikula
Ränder der beiden Muskeln auseinander weichen, was individuell verschieden ist. La-
ıl ist, vom Rand des M. deltoides gedeckt, der *Proc. coracoides* fühlbar oder bei sehr
geren Individuen sichtbar. Indem man der Klavikula seitlich folgt, gelangt man zum
omion und palpiert nach hinten die *Spina scapulae* sowie den *Angulus medialis* und
rior der Skapula. Nach abwärts von dem unteren Winkel ist die 8.—11 Rippe abzu-
en. Seitlich hebt sich vorn der Rand des M. pectoralis major von der Brustwand ab;
ıildet die *vordere Achselfalte;* hinten läuft der Rand des M. latissimus dorsi aufwärts;
bildet die *hintere Achselfalte.* Nach abwärts von der *Achselgrube* tritt mehr oder we-
er deutlich die gezackte Muskellinie hervor, in deren Bereich die Zacken des M. ser-
ıs anterior in die Ursprünge des M. obliquus abdominis externus eingreifen. Hinten
nag man bei nicht zu fetten Individuen den seitlichen Rand des M. trapezius bis zum
nfortsatz des 12. Brustwirbels unter Umständen zu sehen, wenn der Muskel ange-
nnt wird.

Digitized by Google

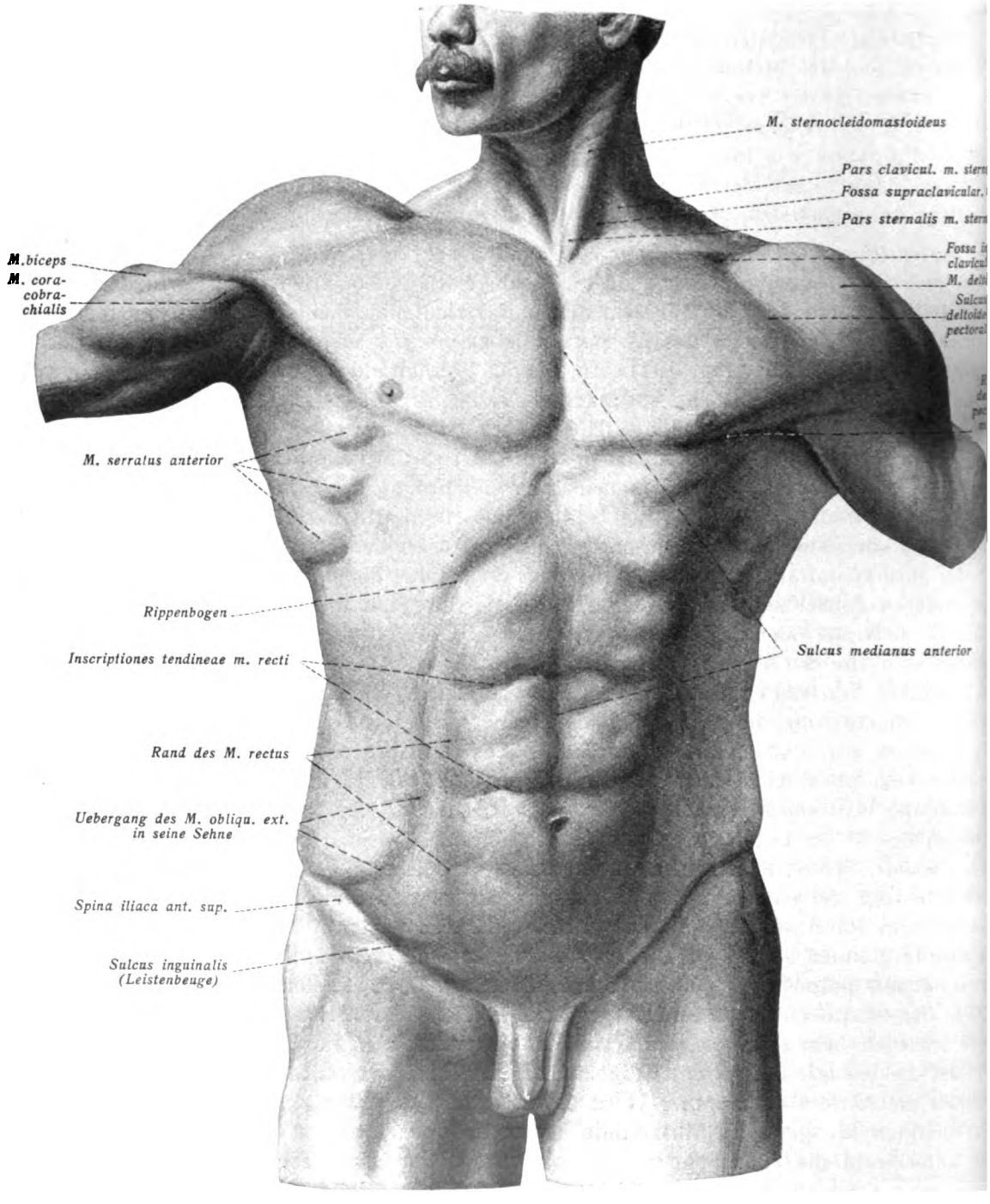

Fig. 184. Kräftiger Rumpf mit angrenzenden Teilen von vorn.

Digitized by Google

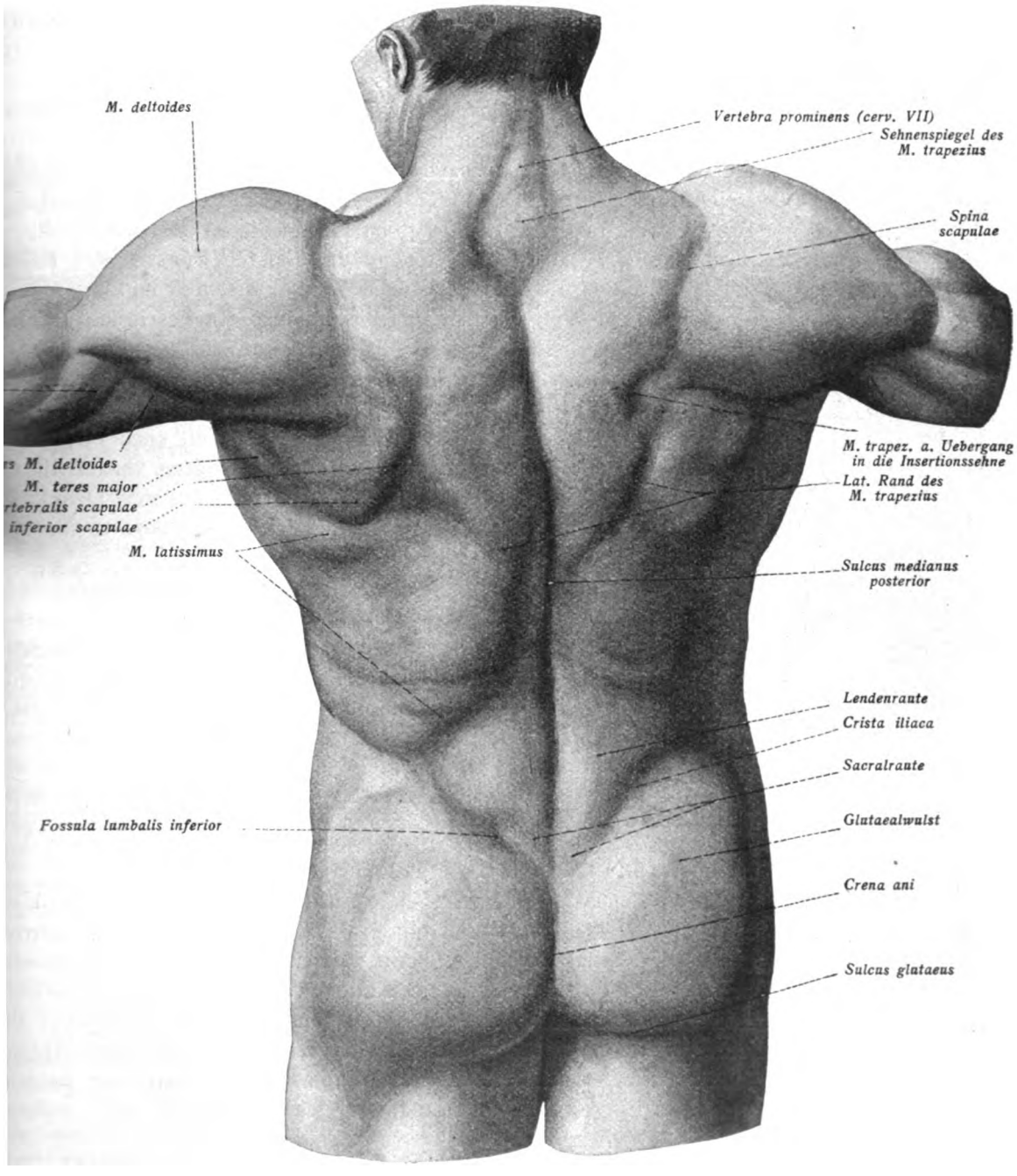

Fig. 185. Kräftiger Rumpf mit angrenzenden Teilen von hinten.

Digitized by Google

Der *Brustkorb* (Brustkasten, knöcherner Thorax) (s. Figg. 204, 210, 211), das feste G rüst der Brust, erscheint in der Gestalt eines abgestumpften Kegels mit nach unten g richteter Basis und längerem frontalem, aber kürzerem sagittalem Durchmesser. Er öffn sich nach oben in der nach vorn geneigten, von dem oberen Rand des Sternum, dem erst Rippenpaar und dem oberen Rand des 1. Brustwirbels gebildeten *oberen Thoraxapert* deren verhältnismäßige *Enge in sagittaler Richtung* wohl zu beachten ist. Nach unten der normale Brustkorb durch die *untere Thoraxapertur* weit geöffn Sie wird vom Schwertfortsatz des Brustbeines, dem Rippenbogen, d freien Enden der 11. und der 12. Rippe sowie dem Körper des Brustwirbels begrenzt und liegt im Gegensatz zu der oberen Apert in *zwei* Ebenen, die in der Gegend des tiefsten Punktes des Rippe bogens in einem nach oben offenen Winkel zusammenstoßen.

Fig. 186. Sternum mit Loch im unteren Teil des Corpus sterni.

Die Festigkeit des Brustkorbes ist insofern beschränkt, als v außen oder von innen wirkender Druck zu *vorübergehenden* o *dauernden Gestaltveränderungen* führen kann. Äußerer Druck zeigt si verderblich vor allem durch die übertriebene Wirkung des Korset Da der Brustkorb mit seinem unteren weiten Teil auch Organe d Bauches einschließt, so wirkt übermäßiges Schnüren verderblich a Brust- *und* Baucheingeweide. Vorübergehender *äußerer* Druck ka sehr stark sein, ehe die normale Elastizität des Brustkorbes überwu den wird.

Die zwischen den Rippen ausgespannten *Mm. intercostales exte* und *interni* tragen zunächst zur Vervollständigung der Brustwand b Hierzu kommen die dem Brustkorb *außen* aufgelagerten kräftigen, das Gebiet des Nackens und der oberen Extremitäten übergehend Muskeln (M. trapezius, M. rhomboides, M. latissimus, M. serratus a terior, Mm. pectorales major et minor), sowie die Ursprungsportion d M. obliquus abdominis externus.

Hinsichtlich der Innervation dieser Muskeln ist (s. unten S. 271) daran zu innern, daß sie *sämtlich* als Gliedmaßenmuskeln vom Plexus brachialis verso werden. Lediglich die Interkostalmuskeln, Mm. levatores costarum und die bei hinteren Mm. serrati werden von den Interkostalnerven versorgt.

Die den Muskeln aufliegende *Fascia superficialis,* das subkuta Fett und die Haut vervollständigen die Wand nach außen. Den unter Abschluß des Thoraxraumes bildet das Zwerchfell (s. u.) Innen wird der Thoraxraum du die als *Fascia endothoracica* (s. Fig. 193) bezeichnete Bindegewebsschicht abgeschlossen, sich von der Wirbelsäule bis zum Sternum erstreckt, Rippen und Interkostalmuskeln üb zieht und unten auf die obere Zwerchfellfläche übergeht. Vor der Wirbelsäule und hinter d Brustbein geht dieses Bindegewebe kontinuierlich in das Mediastinum (s. u.) über, nach a wärts in das Bindegewebe des Eingeweide- und Gefäßstranges des Halses.

Anwendung.

Die größere Enge der Interkostalräume an der Dorsalseite erklärt es, daß Stich- oder Schuß letzungen hinten leichter mit Rippenverletzungen verbunden sind als vorn.

Infolge der Elastizität des Brustkorbes können Herz, Lungen und Leber nach starken Qu schungen der Brust einreißen *ohne gleichzeitige Frakturen am Brustkorb.* Solche treten natürlich

Digitized by Google

e der Zunahme des Kalkgehaltes mit dem Alter häufiger auf. Durch *inneren* Druck entstandene *Vor-*
ungen bestimmter Gegenden des Brustkorbes treten auf bei Herzhypertrophien, Aneurysmen der
a, Tumoren, pleuritischen Exsudaten u. a. Lokalisierte *Abflachungen* und *Vertiefungen* können
h Lungenschwund (Phthisis) und alte pleuritische Adhäsionen zustande kommen.

Für die klinische Beurteilung des Thorax kommen eine ganze Anzahl wichtiger Gesichtspunkte
etracht.

1. *Anomalien und besondere Formzustände am Brustbein und an den Rippen.* Am Brustbein kom-
innerhalb der europäischen Bevölkerung, wahrscheinlich rassenmäßig, verschiedene Formen vor,
te und schmale, deren Umfang auf die
ızbestimmung von Herz, Pleura, Lungen
t ohne Einfluß ist *(Lubosch).* An den
ınken Formen wird oft Selbständigkeit
einzelnen zwischen zwei Rippenansät-
gelegenen Segmente beobachtet, was
der Diagnose von Verletzungen zu be-
en ist. Öffnungen im Brustbein, auf
e paarige Anlage hinweisend, sind
häufig und können Anlaß zur Bil-
g von Hernien geben (Fig. 186). Die
en Hälften können ganz oder teilweise
ennt bleiben (angeborne Brustbein-
te). Die Löcher sind, ebenso wie die sehr
:ne angeborene Fissura sterni, *auch fo-*
isch wichtig, da bei derartigen Indivi-
ı *schon eine verhältnismäßig geringe*
alt schwere Verletzungen, besonders des
zens und der großen Gefäße, mit sich
gen kann. Variationen der Rippenzahl:
dere Ausbildung der 1. Rippe, die liga-
tös mit dem Sternum verbunden sein
ı, ist bei der Beurteilung der Röntgen-
:r zu beachten. Praktisch sehr wichtig
lie Ausbildung der 12. Rippe. Trägt der
endenwirbel eine Rippe, so ist die 12.
ıe sehr lang. Andererseits kann sie bei
11 Gesamtrippen sehr kurz sein oder
:n. Alle Mittelzustände kommen vor. Da
12. Rippe in der Norm die untere Pleura-
ze und den oberen Teil der *Niere* kreuzt,
ist ihre jedesmalige Länge wichtig,
ı ihre Resektion in Frage kommt. Ga-
ıgen der Rippen täuschen höhere Zahl
und können das Abzählen erschweren.

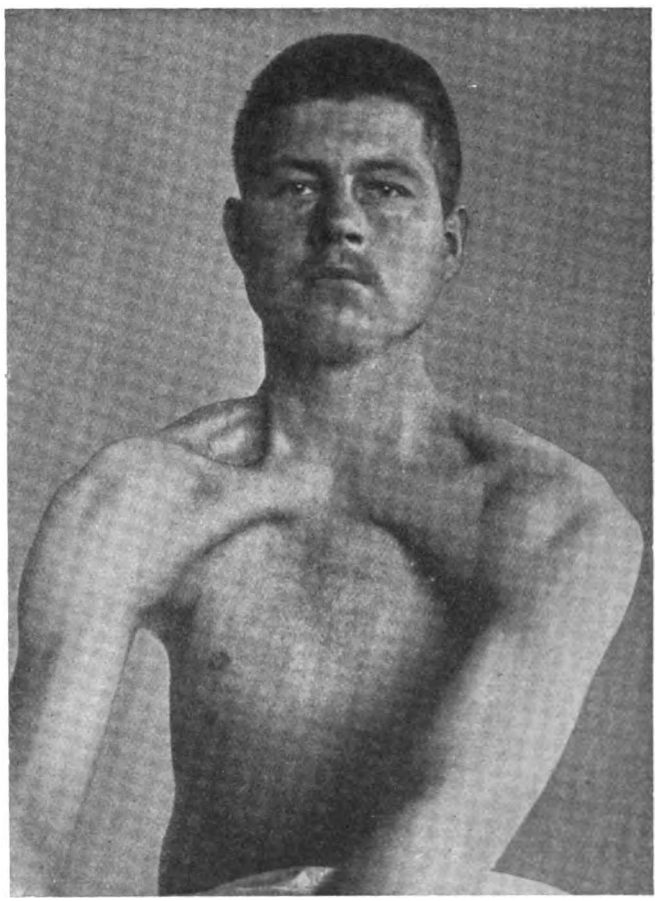

Fig. 187. Doppelseitiger Defekt der partes sterno-costales und abdominales des M. pectoralis major. Beobachtung und Photographie von Dr. Ph. Stöhr.

2. *Mißbildungen* (Fig. 187, 188). Die
'borene Trichterbrust besteht in einer
enkung des Brustbeins, des Schwertfortsatzes und der Bauchwand und Vorwölbung der seitlichen
enteile. Diese Mißbildung ist meist mit anderen an den oberen Extremitäten (Phocomelie, Humerus-,
ıs usw. Defekt) verbunden. Oft ist auch ein Defekt an der Muskulatur (Pectoralis major, minor,
tus) gleichzeitig vorhanden. Bedeutsam ist hierbei, daß die vordere Brustwand der Wirbelsäule sehr
tritt.

3. *Erworbene Verbildungen.* Die *professionelle* Trichterbrust ist von der *angeborenen* dadurch
nterscheiden, daß die Abknickung nicht wie bei der angeborenen im Brustbeinkörper, sondern an der
ı des Processus xiphoides stattfindet. Die Hühnerbrust (Pectus carinatum) entsteht bei Rhachitis
ı den Zug des Zwerchfells an der unteren Thoraxapertur und den Einfluß des äußeren Luftdrucks

Digitized by Google

Fig. 189. Vordere Brustwand von innen gesehen. Die Pleura ist weggenommen.
Fig. 190. Schema der segmentalen Arterien und Nerven der Brustwand.

auf den weichen Thorax. Die Folgen sind keilförmiges Vorspringen des Brustbeins, seitliche Eins kung des Thorax, Verbiegung der untersten Rippen nach außen, Hervortreten der stark verdickten Ripp knorpel. Kyphose und Lordose wirken auf den Thorax ein, erstere indem sie den Thorax in Inspi tionsstellung zwingt, letztere indem sie die Rippen kompensatorisch entgegengesetzt der Wirbelsä verdreht. Bei Linksskoliose verlagern die rechten Rippen ihren Winkel weiter zurück und biegen stärker. So entsteht der *Buckel* der Skoliotiker, der also nicht von der Wirbelsäule *sondern* von *Rippen* herrührt. Zu gedenken ist der Mißgestaltung, die der Thorax durch intensives Schnüren fährt (Schädigung der oberen Bauchein weide). Winkeländerungen in der Manu um-Korpusgrenze des Brustbeins bei Atmung sind nur scheinbar vorhanden, sich vielmehr das Brustbein *in seiner samtheit* so dreht, daß das Manubrium w rend der Inspiration nach rückwärts, Korpus nach vorn tritt *(R. Fick)*. Stärk Vorspringen dieser Verbindung ist we eine Alterserscheinung, noch Symptom Erkrankungen der Atmungsorgane, be vielmehr auf individuell verschieden sta Knochenproduktion *neben* der Fuge nach erfolgter Verwachsung *in* ihr. D Verwachsung bleibt aber meist, selbst höherem Alter aus.

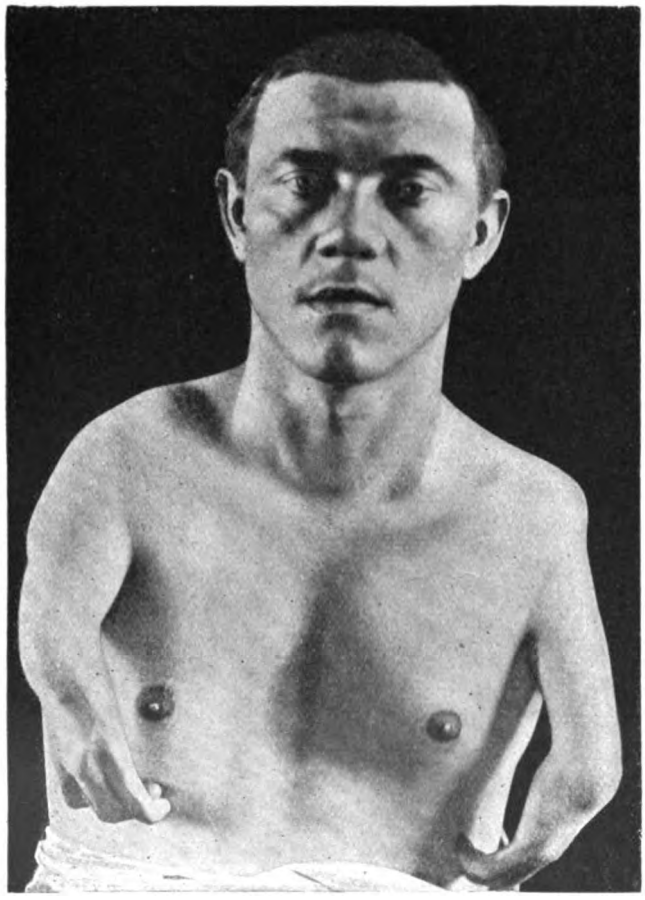

Fig. 188. Phocomelos mit angeborener Trichterbrust und Defekt des M. pectoralis major. Photographie von Prof. Rieger. Aus Schurig, Morphol. Jahrbuch 1921.

4. *Konstitutionelle Verschiedenhei* Der angeborene primäre Thorax phthisi ist Teilerscheinung einer besonderen Ske beschaffenheit, die als „Infantilismus" au faßt wird (mangelhafte Neigung des Bech Mangel der normalen Krümmungen der belsäule, Zunahme der Höhe der Wir körper). Infolgedessen starke Senkung Rippen, breite Interkostalräume. Hie häufig verbunden die Aperturstenose (s. S. 139) *(Freund, Hart und Harras)*. Thorax paralyticus ist durch extrauterin wirkende Ursachen entstehender Th phthisicus. Hierbei ist vielfach die 10. R bereits eine „Costa fluctuans". Frühzei Erstarrung der Ringknorpel durch Verkalk oder Verknöcherung halten den Th zwangsmäßig in inspiratorischer Stell fest („starr dilatierter Thorax"). Er fi sich vielfach als Ausgang für das Emphys pulmonis, wie man überhaupt gelernt hat, die erwähnten Formen des Thorax als Zustände zu betrach die zur *Entstehung* gewisser Lungenkrankheiten disponieren (konstitutionelle Disposition), nicht wie lange Zeit geschehen war, als *Folgen* der Veränderungen des Thoraxinhaltes.

Der *Thorax* bietet nach Alter und Geschlecht bemerkenswerte Verschiedenheiten. Der Thorax Fötus neigt wie der der Säugetiere mehr zur stärkeren Entwicklung des sternovertebralen Durchm sers. Beim Neugeborenen ist der Transversal- (9,8 cm) und Sagittaldurchmesser (8,7 cm) nah gleich groß; der Thorax ist also nahezu zylindrisch. Bis zum Pubertätsalter nimmt der transver Durchmesser mehr und mehr zu, aber der Thorax bleibt dabei oben und unten in seinen Dimensio

Digitized by Google

Fig. 189.

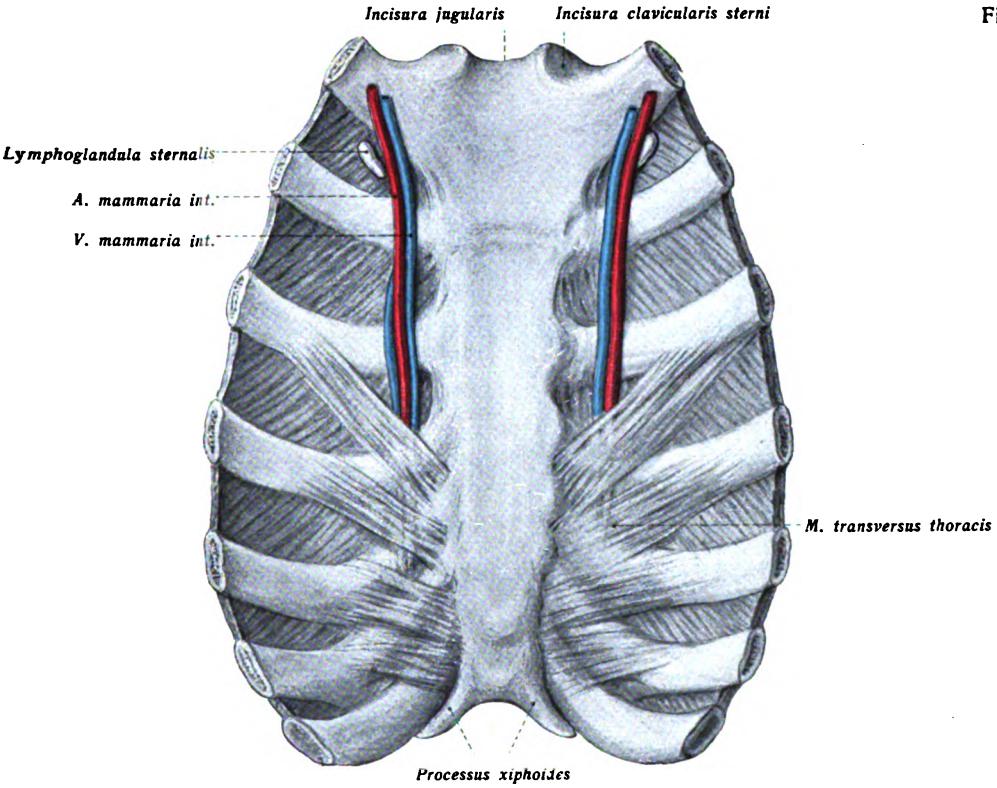

Fig. 190.

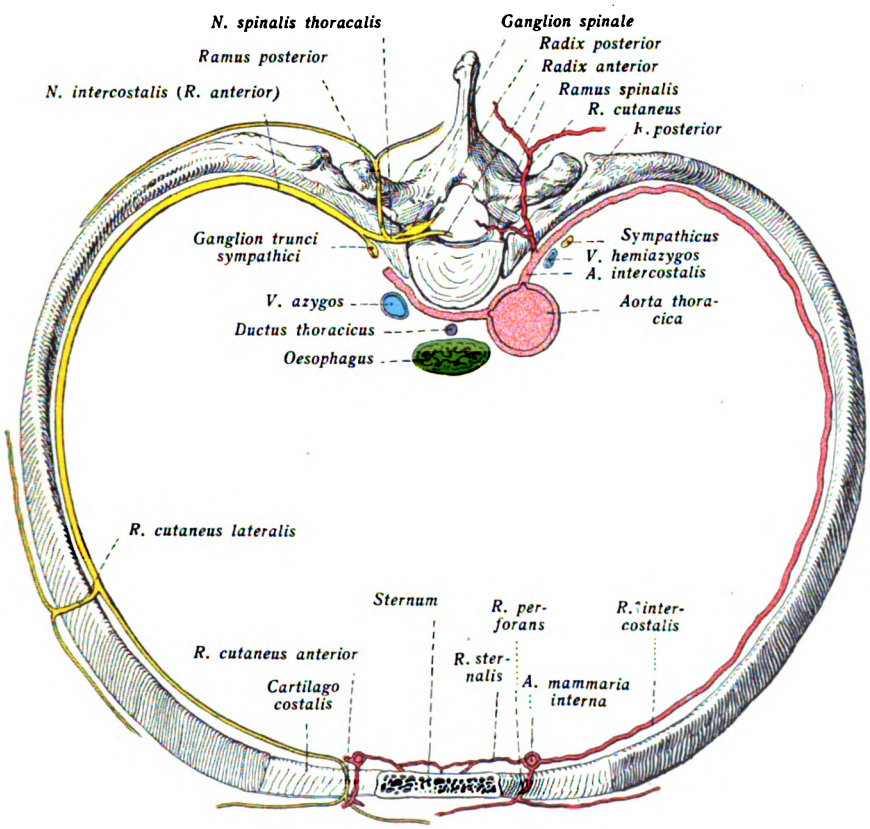

Digitized by Google

Fig. 191.

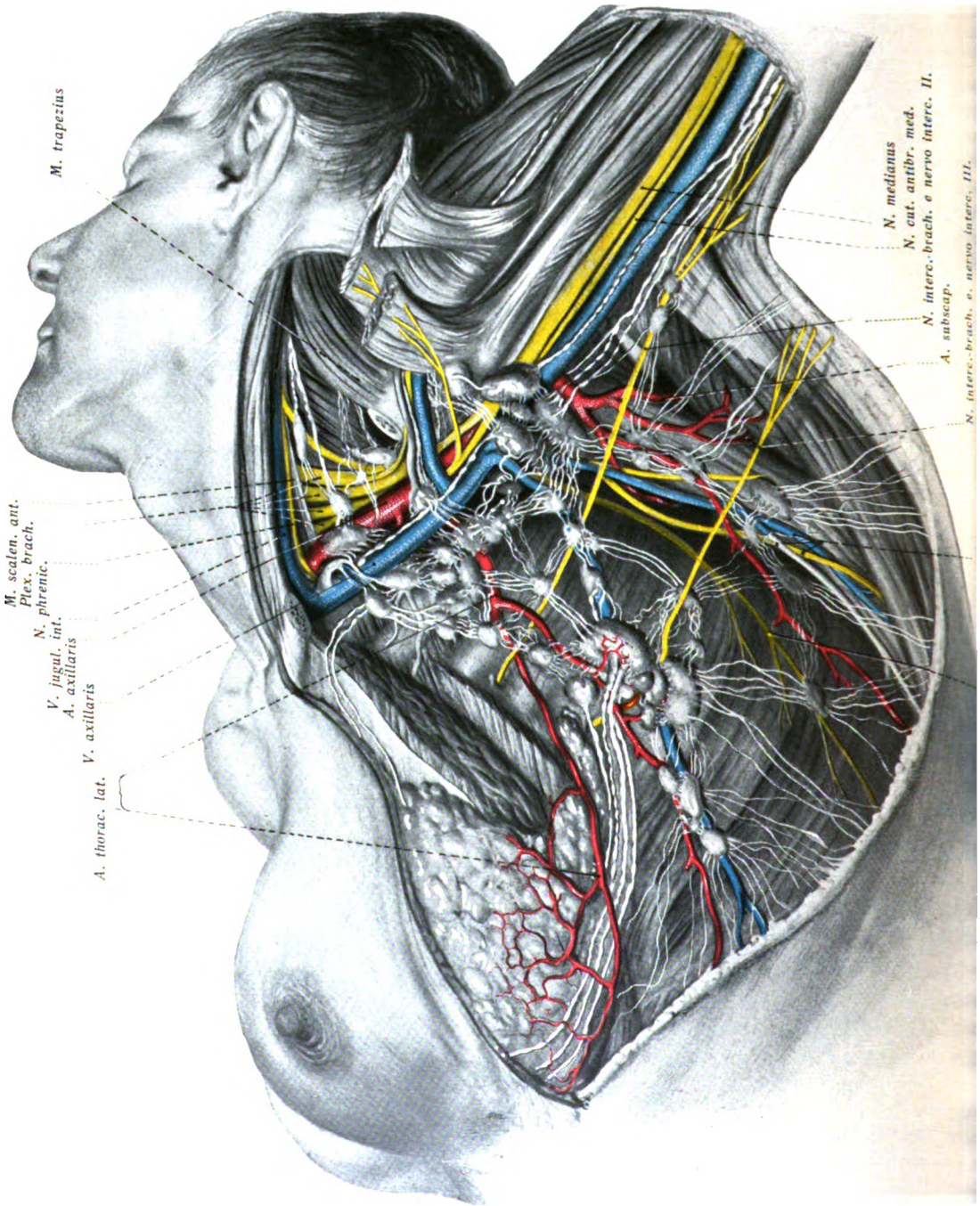

Digitized by Google

Fig. 191. Linke Achselhöhle einer weiblichen Leiche mit dem Situs der axillaren Lymphknoten. Eingetragen sind ıtliche in 24 Einzelpräparationen nachgewiesene Lymphknoten nebst ihren Verbindungen (Quecksilberinjektion). Aus Mm. pectoralis major und minor sind die mittleren Stücke exstirpiert, ihre Insertionen emporgeschlagen. Die Klavikula durchgesägt, ein Stück entfernt.

ıezu gleich. Beim weiblichen Thorax bleibt dies Verhältnis bestehen, während beim Manne von da der Thoraxumfang nach unten sehr stark zunimmt. Der vom Schultergürtel befreite männliche Tho- : ist kegelförmig nach abwärts ausgedehnt; der weibliche ist oben und unten nahezu gleich stark. i der Bestimmung des Brustumfanges tritt dieses Verhältnis nicht zutage, da wir den Thorax über- ert von der Gliedmaßenmuskulatur messen. Diese läßt „die Brust" oben breiter erscheinen als unten, d, da die Muskulatur beim Manne sehr viel kräftiger ist als bei der Frau, so nimmt der Brustumfang, m Manne gemessen, von oben nach unten stark ab, während er bei der Frau nur geringe Unter- ıiede zeigt.

Normal(Durchschnitts-)*zahlen* dafür sind etwa:

	Männer	Frauen
Brustumfang gemessen in der Atempause durch die höchsten, erreichbaren Punkte der Achselhöhlen	89.5	81.9
Desgl. durch die Brustwarzen	86.5	81.0
Desgl. durch das Ende des Brustbeinkörpers	81.9	78.0
Gesamtabnahme	7.6	3.9

II. Die Brustwand.

In der *Sternalgegend* findet man unter der relativ wenig verschieblichen, beim Manne t stark behaarten Haut ein spärliches fettarmes Bindegewebe. Eine stärkere Faszie ılt ebenso, wie auf dem M. pectoralis major. Dieser nähert sich mit seinen Ursprüngen ı so mehr der Mittellinie, je stärker er entwickelt ist. Indem die Haut fester mit dem ɛrnum verwachsen ist, entsteht zwischen den beiden Mm. pectorales die proportional der ärke des Muskels ausgebildete vordere Medianfurche.

Das von der fibrösen Membrana sterni — der Ausstrahlung der Kapseln der Sternostalgelenke in das Periost — bedeckte *Sternum* ist durch die geringe Entwicklung seiner mpakten *Rinde* und das *Überwiegen der spongiösen* Substanz ausgezeichnet. Deshalb rd das Sternum relativ leicht durch von innen andrängende Geschwülste oder Aortenurysmen zum Schwund gebracht. Durch die im Corpus sterni vorkommenden auf Entcklungsstörung beruhenden *Löcher* (s. Fig. 186) verschiedener Größe können Abszesse s Mediastinalraumes durchbrechen

Praktische Wichtigkeit kann der gar nicht so seltene Mangel des M. pectoralis major erıgen (Fig. 187, 188), der einseitig oder doppelseitig, partiell oder total sein kann. Der Plexus brachialis d die A. axillaris liegen dann in der Axilla ungeschützt und werden durch Druck von Tragriemen a. leicht gereizt. Symptomatisch ist neben dem Mangel der vorderen Achselfalte und der Abflachung r Brustwand vor allem, daß beim Heben und Senken der Schulter die Brustwarze still steht, wähıd sie normalerweise mit dem M. pectoralis mitgeht, weil die Hinterfläche der Brustdrüse mit der szie des Muskels verlötet ist. Auch auf das häufige Vorkommen eines M. sternalis, der oft schon n außen sichtbar sein kann, ist aufmerksam zu machen. —

Die wichtigste Arterie dieser Gegend, die *Arteria mammaria interna* (s. Fig. 189 u. 204), eitet sich, abgesehen von kleinen Ästen (Aa. mediastinales anteriores, Aa. thymicae) und

Digitized by Google

der auf dem Herzbeutel mit dem Nervus phrenicus verlaufenden Art. pericardiacophrenica, nur in der Brustwand (und Bauchwand) aus. Sie entsteht als erster Ast aus der Art. subclavia, läuft mit dem N. phrenicus über die Lungenspitze und Pleurakuppel, kreuzt das Sternoklavikulargelenk und zieht 1 cm vom Sternalrand entfernt, an der Innenfläche der Brustwand *bis in den 6. Interkostalraum,* wo sie in ihre Endäste, die *A. musculophrenica* und die *A. epigastrica superior* (zur Anastomose mit der A. epig. inf. aus der A. iliaca externa), zerfällt. Ihre wichtigsten Äste sind die Rami intercostales (zur Anastomose mit den Aa. intercostales aus der Aorta) und die zur Zeit der Laktation bei dem Weibe besonders starken Rami mammarii perforantes, welche zwischen den Rippenknorpeln nach vorn verlaufen (s. Schema Fig. 190). Nach innen ist die Arterie oben nur von der *Pleura,* in der Mitte ihres Verlaufes auch von den Zacken des M. transversus thoracis bedeckt (s. Fig. 202); an ihrer *medialen* Seite liegt die oben meist einfache *Vene.* Weiter abwärts liegen die doppelten Venen zu beiden Seiten der Arterie.

Die *Ligatur der A. mammaria interna* (am besten im 2. Interkostalraum) erfordert Durchschneidung der Haut, der Fascie, des M. pectoralis major, Lig. intercostale externum, M. intercostalis internus. Da in den oberen Interkostalräumen hinter der Arterie nur die Pleura, in den unteren aber außerdem noch der M. triangularis sterni liegt, so können Verletzungen der Arterie in den *oberen* Interkostalräumen leichter zu *Bluterguß in die Pleurahöhle* (Haematothorax) führen, als in den unteren. Das Zustandekommen eines Ergusses nach Verletzungen dieser Gegend muß, wie die tiefe Lage der Arterie lehrt, immer erwogen werden, auch wenn die Blutung *äußerlich* nur gering ist. Wenn auch bei der geschützten Lage der Arterie ihre Verletzungen nicht sehr häufig sind, sind doch tötliche Blutungen beobachtet worden, die nicht rechtzeitig erkannt worden sind. An der linken Seite kann neben dem Sternalrand in der Höhe der 4. bis 6. Rippe eine Verletzung der Arterie zu *Blutung in den Herzbeutel* führen, da in diesem Bereich nicht mehr die Pleura, sondern das Perikardium sich von innen her der Arterie auflagert.

Am oberen Sternalende ist die *Lagebeziehung der Articulatio sternoclavicularis* zu den großen Gefäßen und dem Inhalt der oberen Brustapertur (Fig. 83, 204) besonders mit Rücksicht auf die Luxation der Klavikula nach hinten (Lux. retrosternalis) zu beachten. Bei dieser können infolge des Druckes des sternalen Endes der Klavikula auf die hinter ihr gelegenen Teile (A. und V. subclavia, A. carotis comm. Vena jugularis, Trachea, Oesophagus) *Gefäßkompressionen und Atem- und Schlingbeschwerden* entstehen.

Die *seitliche Brustwand.* Die *Brustdrüse* des Weibes — die des Mannes hat kaum praktisches Interesse — liegt auf dem Musc. pectoralis major und zum Teil noch auf dem M. serratus ant., von diesen Muskeln durch die Fascia superficialis getrennt, in der Höhe der dritten bis siebenten Rippe und besitzt 15—20 baumförmig verzweigte und nach der Brustwarze hin konvergierende Ausführungsgänge.

Der im Wochenbett stets anschwellende, zu Gefühlen der Spannung in der Achselhöhle Anlaß gebende *Achsellappen* ist eine normale Bildung. Es ist ein dem Randgebiet der Brustdrüse angehöriger Lappen, der sich von Fettgewebe umhüllt, hakenförmig um den Rand des M. pector. major herumschlingt und oft bis zu den mittleren Lymphknoten reicht (Fig. 191).

Die *Arterien der Brustdrüse* (Rami mammarii) sind auf der Höhe der Laktationsperiode am stärksten entwickelt. Sie stammen aus zwei Quellen: 1. Aus den Rami perforantes der A. mamm. interna im Bereich der oberen fünf, besonders aber des zweiten und dritten Interkostalraumes; 2. aus der A. thoracica lateralis s. longa von der Axillaris (Fig. 191). Die ersten versorgen die Drüse von der medialen und hinteren, die zweite von der lateralen Seite her. Die *Venen* sind tiefe mit den Arterien verlaufende und subkutane, die ein weites Maschenwerk bilden und nicht selten bei der Frau durch die Haut hindurchschimmern. Sie bilden um die Warze den *Plexus venosus mammillae* (Circulus veno-

Digitized by Google

s Halleri) und münden nach oben in die Vena jugularis externa, ferner in die Vena thora-
:a lateralis, die Venae thoracicoepigastricae und die V. mammaria interna.

Die tiefen *Nerven* der Drüse folgen den größeren Milchgängen und sind viel spär-
:her als die Hautnerven. Diese stammen, teils noch von oben kommend, aus den Nervi
praclaviculares des Plexus cervicalis, vor allem aber aus den von der lateralen und me-
alen Seite herantretenden Rami cutanei laterales und anteriores des zweiten bis sechsten
terkostalnerven.

Anwendung.

Die *Lymphgefäße* der Mamma sind stark entwickelt und bilden oberflächliche und tiefe Netze.
ı kleiner Teil der Lymphe fließt medialwärts zu den innen neben dem Sternum gelegenen Lympho-
ındulae sternales ab. Der Hauptabfluß der Lymphe findet durch einige Stämmchen zu den *Lymph-
oten der Achselhöhle* statt. Diese erkranken nicht nur bei Erkrankungen der Mamma der *gleichen*
te, weshalb man sie zugleich mit der Mamma exstirpiert, sondern in selteneren Fällen auch bei solchen
: entgegengesetzten Seite, da die Lymphgefäße beider Mammae *über die Mittellinie hinweg* miteinı-
ler anastomosieren. Auch zu den unter dem M. pect. major und minor bis herauf unter die Klavikula
h erstreckenden Lymphoglandulae pectorales, infraclaviculares und zu den Lymphoglandulae supra-
viculares bestehen direkte Verbindungen. Es sind endlich auch Abflußwege beobachtet worden, die
rch die Interkostalräume hindurch zu den mediastinalen Lymphknoten führen. Die genannten reich-
ıen Verbindungen der Lymphbahnen der Brustdrüse erklären die *Notwendigkeit ausgiebiger Ent-
nung der Lymphknoten bei Operationen an der erkrankten Mamma,* speziell des Karzinoms. Der
vöhnlich zuerst (karzinomatös) erkrankende Lymphknoten liegt unter dem Rand des M. pectoralis
jor auf der 3. Zacke des M. serratus anterior. Die Verbindung des lateralen Hautastes des 2. (und
nchmal auch des 3.) Intercostalnerven (N. intercostobrachialis) mit dem Nervus cutaneus brachii medialis
lärt die bei Erkrankungen der Mamma (Geschwülsten, Neuralgie der Mamma) gelegentlich bis in
Ellenbogengegend oder noch weiter *ausstrahlenden Schmerzen.* Bei der Exstirpation der kranken
mma und der sich anschließenden Ausräumung der Achselhöhle sind besonders zu berücksichtigen:
:. und V. axillaris, A. thoracica longa, A. subscapularis mit A. thoracicodorsalis, Nerv. thoracicodor-
is und der Nervus thoracalis lateralis s. longus. Die hier gegebene Abbildung (Fig. 191) der axil-
:n Lymphknoten ist nach Injektionen kombiniert hergestellt worden. Sie enthält sämtliche in 24 ver-
iedenen Fällen beobachtete Lymphknoten. Im einzelnen Falle brauchen sie nicht sämtlich da zu sein.
: Lymphstrom in der Achselhöhle verläuft in zwei Richtungen; einmal von der Brustdrüse her zu
: eigentlichen Glandulae mammariae, sodann von der oberen Extremität zu den Glandulae brachiales.
de Lymphströme vereinigen sich in den Glandulae infraclaviculares. Diese werden aber auch von
Brustdrüse und vom Arm her (mit der V. cephalica) direkt durch die Mohrenheimsche Grube er-
:ht. Von da geht die Lymphe weiter über und unter dem Gefäßstrang und unter dem Schlüsselbein
den supraklavikularen Lymphknoten. Da Lymphbahnen normal durch den M. pectoralis major drin-
: und hinter der Brustdrüse liegende Lymphknoten neben der A. thoracalis suprema erreichen, so
d die totale Exstirpation der Sternalportion des Muskels stets mit der Amputatio mammae verbun-
; die durch die Thoraxwand zu mediastinalen Lymphknoten ziehenden Gefäße lehren, daß eine totale
:räumung aller metastatischen Geschwülste undurchführbar ist. — Bei der Ausräumung der Achselhöhle
1 die motorischen Nerven gefährdet, deren Resektion unter Umständen notwendig wird. Durch-
neidung des N. thoracalis longus führt zu Serratuslähmung. Da dieser Nerv dem M. serratus eng
iegt, ist er weniger bedroht. Mehr schon der N. thoracodorsalis, der den M. latissimus dorsi und M.
:s major versorgt. Der M. latissimus rollt den Arm einwärts und adduziert ihn. (Bewegung beim
:ammenknoten der Schürzenbänder, „Schürzenknotennerv".) Vielfach ist diese Bewegung den operier-
Frauen unmöglich. Unterbindung der Venae axillares führt zu einem sich später ausgleichenden
:m des Armes.

Die *Außenfläche* der seitlichen Brustwand wird vorwiegend von den Ästen der A. axilla-
versorgt (s. Fig. 362). Es kommen in Betracht:

1. Die *A. thoracicoacromialis.* Sie liegt unter der Fossa infraclavicularis, wo sie mit
er reichlichen Verzweigung bei der Unterbindung der A. axillaris („A. subclavia unter-

Digitized by Google

Fig. 192. Situs intercostalis dexter. In dem oberen der drei dargestellten Interkostalräume ist noch die Pleura stehen geblieben; in dem zweiten ist sie entfernt; in dem dritten ist außer der Pleura auch der M. intercostalis internus fortgenommen.
Fig. 193. Schema der Schichten der Brustwand.
Fig. 194. Verlauf der Intercostalnerven nach Jäger (Ztschr. f. angew. Anat. 1910).

halb der Klavikula", wie die Chirurgen zu sagen pflegen) angetroffen wird. Sie entsteht am oberen Rand des M. pectoralis minor und zerfällt gleich in eine Anzahl von Ästen. Rami pectorales verästeln sich an den Brustmuskeln; entspringt ein solcher Ast höher oben aus der A. axillaris — ein seltener Fall — so nennt man diesen *A. thoracica suprema*. Ein Ramus acromialis verläuft quer nach außen und endigt nach Durchbohrung des M. deltoides im Rete acromiale: ein Ramus deltoideus begleitet die Vena cephalica im Sulcus deltoideopectoralis eine Strecke weit nach abwärts.

2. Die *A. thoracalis lateralis* (A. th. longa) entsteht aus der A. axillaris unter dem M. pectoralis minor, unter dessen lateralem Rande sie hervortritt, um etwas dorsal von dem Rand des M. pectoralis major auf dem M. serratus anterior, den sie versorgt, herabzulaufen bis in den fünften oder sechsten Interkostalraum. Sie ist von wechselnder Stärke und fehlt nicht selten. Sie wird dann durch Äste der Artt. thoraco-acromialis und thoracodorsalis ersetzt. Ihrer Rami mammarii wurde oben gedacht. Der Nervus thoracalis lateralis (s. longus) für den M. serratus anterior läuft *nicht* mit dieser gleichnamigen Arterie, sondern weiter dorsal, gedeckt vom M. latissimus dorsi.

3. Die *A. subscapularis*, der stärkste Ast der A. axillaris, entsteht aus dieser later von der vorigen am Margo axillaris der Skapula. Sie ist bedeckt von dem M. latissimus dorsi und kommt bei Operationen in der Achselhöhle demnach erst in Gefahr, wenn man unter den Rand dieses Muskels eingedrungen ist. Von ihren beiden Teilästen läuft die eine, die *A. thoracicodorsalis*, in der Richtung des Hauptstammes weiter, um, als *stärkste* Arterie der seitlichen Brustwand, zwischen M. serratus anterior und M. latissimus dorsi (und M. teres major) diese Muskeln zu versorgen. Der andere Teilast, die *A. circumflexa scapulae*, gelangt um den Margo axillaris der Skapula nach hinten durch die mediale Achsellücke (s. S. 283) auf die dorsale Fläche der Skapula.

Die an der *Innenfläche* der Brustwand verlaufenden Arterien heißen Interkostalarterien. Es kommen drei Bezugsquellen in Betracht:

1. Aus dem *Truncus costocervicalis* der A. subclavia (s. S. 117 und Fig. 203) stammt die kleine, ventral von dem Hals der beiden ersten Rippen unter der Pleura herabsteigende A. intercostalis suprema; sie versorgt die beiden oberen Interkostalräume.

2. Die *Aorta thoracica* entsendet die neun *Rami intercostales* für den dritten bis elften Interkostalraum und einen zehnten Ast für den unteren Rand der zwölften Rippe. Die Rami intercostales bilden die direkte Fortsetzung der Aa. intercostales. Diese entspringen aus der dorsalen Fläche der Aorta thoracica; die *rechten, längeren* Arterien — die Aorta liegt ja *links* an der Wirbelsäule — laufen dorsal von dem Oesophagus, der Vena azygos und dem rechten sympathischen Grenzstrang über die Wirbelkörper nach rechts (Fig. 190); die *kürzeren linken* liegen dorsal von der Vena hemiazygos und dem linken Sympathikus. Die Arterien senden am Rippenhals einen Ramus posterior nach hinten, der sich in einen durch das Foramen intervertebrale zum Rückenmark ziehenden Ramus spinalis und in Rami musculares und cutanei teilt. Die Fortsetzung der Arterie oder der Ramus anterior, *gewöhnlich einfach Interkostalarterie genannt*, läuft am unteren Rand der Rippe in dem Sulcus costalis, anfangs nur von der Pleura bedeckt, dann zwischen der

Digitized by Google

Fig. 192.

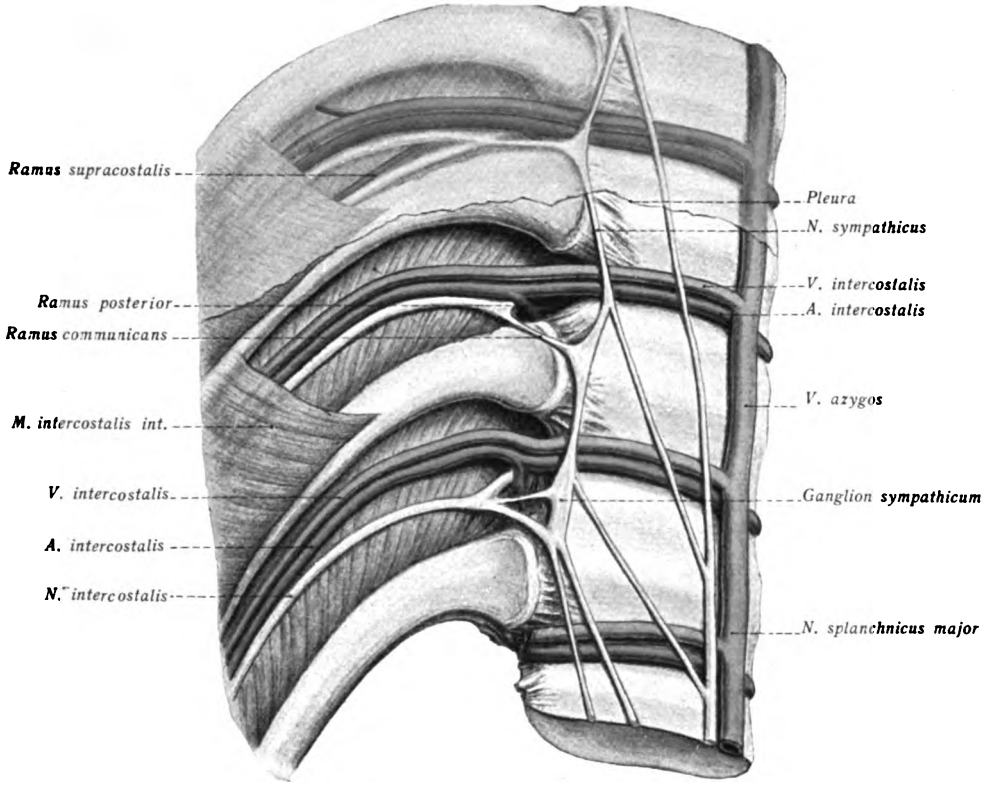

Fig. 193.

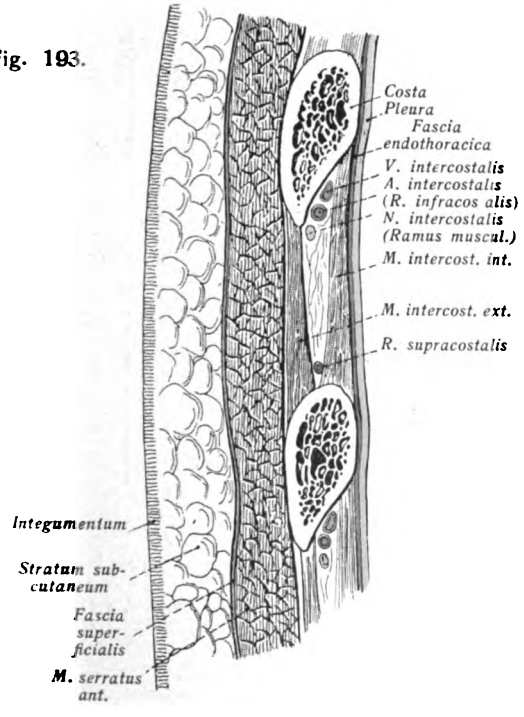

Fig. 194.

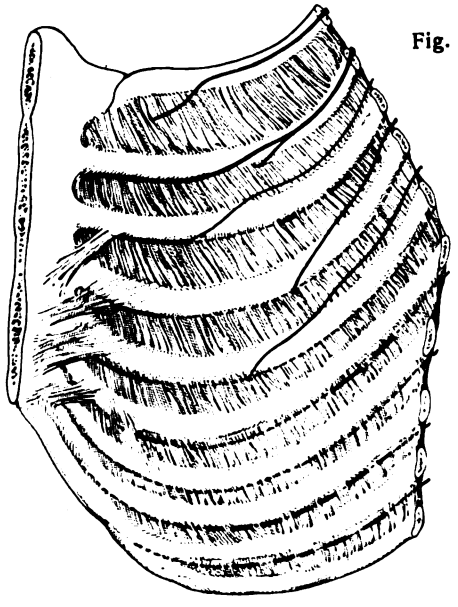

Digitized by Google

Fig. 195.

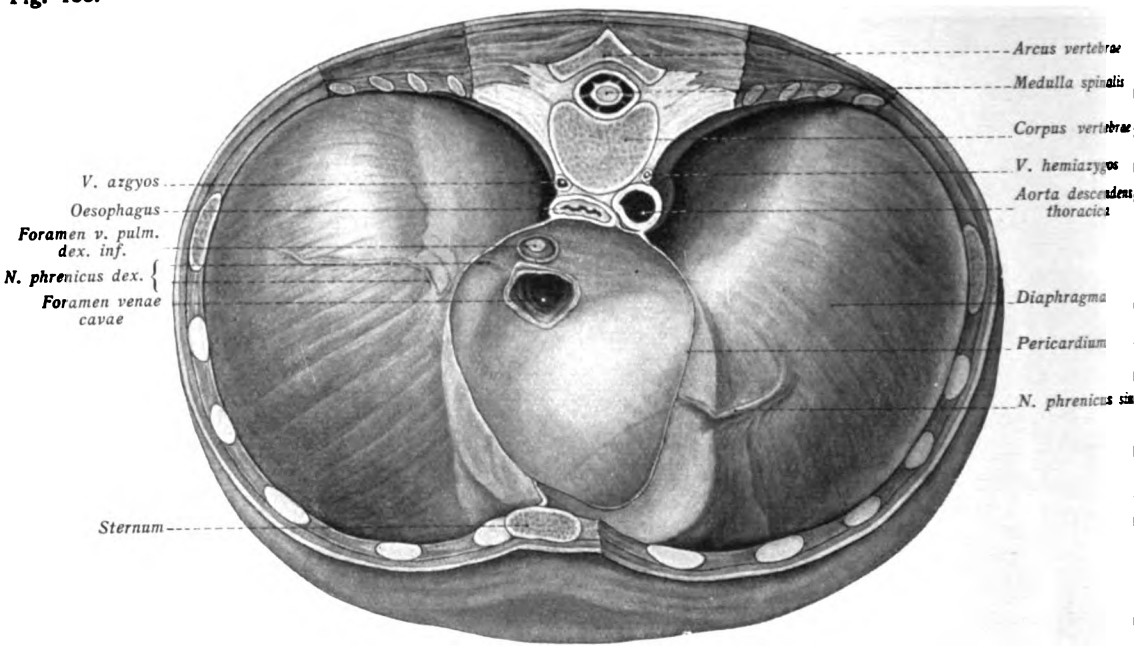

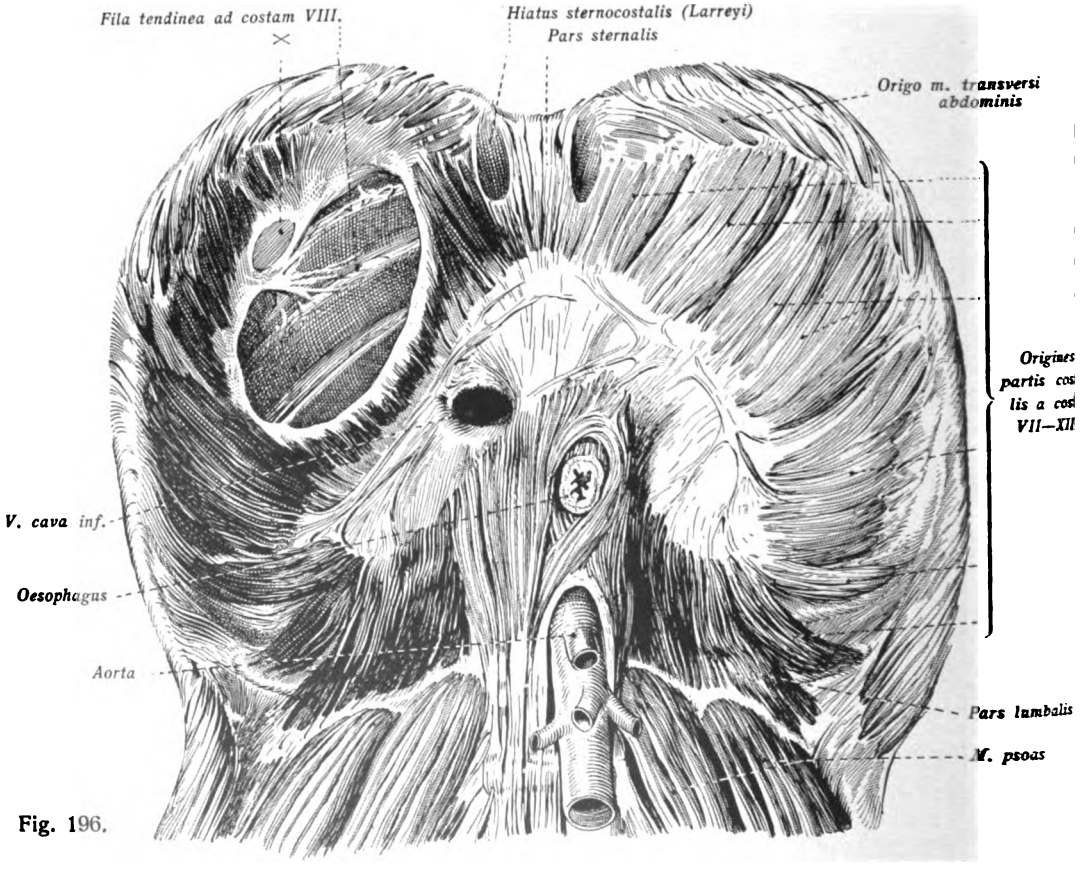

Fig. 196.

Digitized by Google

Fig. 195. Zwerchfell und untere Hälfte des Herzbeutels von oben gesehen. Formalinpräparat (Kind).
Fig. 196. Zwerchfell mit angeborenem Defekt in der rechten Pars costalis. Bei × kleinerer Defekt, sehnig umrandet.

. intercostalis internus und externus ventralwärts, sendet einen schwächeren Ast zum obe- n Rand der nächstunteren Rippe, gibt nach außen durchtretende Rami cutanei (mit Rami ımmarii s. S. 148) ab und anastomosiert mit den aus der A. mammaria interna kommen- n Rami intercostales. Die Interkostalarterien liegen zwischen den nach oben (kopf- ırts) angelagerten Venen und den nach unten folgenden Interkostalnerven (s. Fig. 192).

Nicht selten ist das Vorkommen einer quer über die Innenfläche der Rippen und r Interkostalmuskeln verlaufenden, aus der A. mamm. interna nahe an ihrem Ursprung rvorgehenden A. mammaria lateralis (s. Fig. 203). Sie kann bis zum Diaphragma her- ter laufen.

3. Die oben genannten *Rami intercostales der A. mammaria interna* anastomosieren, rsalwärts längs der Rippenränder laufend, mit den Rami intercostales aus der Aorta Fig. 190). Sie laufen in den oberen sechs Interkostalräumen ;. die unteren Räume wer- ı von der A. musculophrenica mit entsprechenden Ästen versorgt.

Die *Venen* der *Brustwand* sind teils solche, die die Arterien begleiten — z. B. . *intercostales* (s. Fig. 192, 193) — und gleichbenannt sind, teils Hautvenen. Die Inter- ştalvenen münden rechts in die V. azygos, links in die V. hemiazygos und durch diese Venen die V. cava superior. Sie anastomosieren vorn mit den Vv. mammariae internae. Besondere utvenen im Bereich der oberen Interkostalräume sind die *Venae costoaxillares*, welche ıptsächlich Abflußbahnen der Interkostalvenen nach der Achselvene darstellen. Von leutung sind auch die *Venae thoracoepigastricae,* unter denen die *Vena thoracoepigastrica umentosa* longa zu nennen ist, die eine in der vorderen Axillarlinie verlaufende sub- ane Verbindung der Vena femoralis und der Vena axillaris herstellt.

Die *sensiblen Nerven der Brustwand* stammen im Bereich des Rückens neben der ttellinie aus den *dorsalen* Ästen der Thorakalnerven; im übrigen aus den Inter- talnerven, abgesehen von der Infraklavikulargegend, deren Haut noch von den aus n Plexus cervicalis stammenden Nn. supraclaviculares versorgt wird. Die *Nn. in- :ostales* (s. Figg. 191, 192) sind die *ventralen* Äste der Nn. spinales thoracales oben Seite 7). Hinten neben der Wirbelsäule verlaufen die Interkostalnerven, *angs von der Pleurahöhle nur durch die Pleura getrennt,* an der Innenfläche des M. :rcostalis externus. Am Angulus costae, wo der M. intercostalis internus mit freiem ıde beginnt, tritt der hauptsächlich *sensible* Teil in die Substanz des M. intercostalis :rnus ein *(Jäger),* der die *Muskeln* versorgende Ast tritt zwischen beide Interkostal- skeln. Er liegt hier neben der Arterie und der Vene am weitesten kaudal. Der innen lie- ıde hauptsächlich sensible Teil durchbohrt neben dem Sternum, wo er vor die Zacken M. transversus thoracis tritt, die Interkostalmuskeln. Die Endäste treten als Rami ınei *anteriores* zwischen den Rippenknorpeln hindurch zur Haut der Sternalgegend. In seitlichen Brustgegend senden die sensiblen Äste die Rami *cutanei laterales* zur Haut, zwischen den Zacken des M. serratus anterior hindurchtreten und sich in einen vorde- und hinteren Ast teilen. Die hinteren Äste des 1., 2. und 3. Ramus cut. lateralis er- hen als Plexus intercosto-brachialis die Haut des Armes. (s. später obere Extremität . 362 und *Anwendungen* S. 149).

Die *motorischen Nerven* der Brustwand sind, abgesehen von den die Interkostal-

Digitized by Google

muskeln versorgenden *Interkostalnerven* und den Ästen zu den langen Rückenmuskeln Äste aus dem *Plexus brachialis*. In diesen Plexus tritt auch fast der ganze Ast des *erste* Brustnerven. Über den auf dem M. serratus anterior fest aufgelagerten *N. thoracalis l teralis* aus dem Plexus brachialis und den mit der A. thoracicodorsalis verlaufenden *thoracicodorsalis* (für den M. latissimus dorsi) vgl. S. 282 u. Fig. 362. Die Äste für den M pectoralis major, minor und den M. subclavius findet man in der Fossa infraclavicular gelegentlich der Unterbindung der Arteria axillaris (s. S. 282 und Fig. 361).

Die hintere Brustwand erhält außer durch die zwölf Rippen weiterhin noch ihre kn cherne Stütze durch die zwölf das Dorsalmark umschließenden Brustwirbel. Ihre Körper spri gen stark nach innen vor, so daß zu beiden Seiten der Brustwirbelsäule innen die tiefe zur Aufnahme der hinteren, stumpfen Lungenränder bestimmten *Sulci pulmonales* zustand kommen (vgl. Fig. 190). Außen lagern sich in die von den Dornfortsätzen der Wirb bis zu den Anguli costarum reichenden Sulci dorsales des Brustkorbes die langen Rücken muskeln als kräftige Ausfüllungsmasse. Die Arterien dieser Gegend sind die Rami do sales der Interkostalarterien, die Nerven die Rami dorsales (posteriores) der Nervi th racales, deren Rami ventrales (anteriores) die Interkostalnerven sind.

Anwendungen.

Die *Ligatur der Interkostalarterien* (auf der Rückseite des Thorax) erfolgt am unteren Rippe rand nach Spaltung des M. intercostalis externus, der nach unten verschoben wird. Die Arterie lie also kopfwärts von dem N. intercostalis.

Die innige Anlagerung der Aa. intercostales an den Sulcus costalis der Rippen, der der Arte einen *knöchernen Schutz nach außen* bietet, erklärt: 1. Warum bei Punktion pleuritischer Exsudate d Einstich am *oberen* Rande einer Rippe vorgenommen werden soll; zweckmäßigerweise nicht stern wärts von der vorderen Axillarlinie, da hier die Anastomosen mit den vorderen Interkostalarterien g wöhnlich inmitten des Interkostalraumes, ohne Schutz durch die Rippen, liegen. 2. Daß Verletzung der Interkostalarterien *ohne* gleichzeitige Verletzung der Rippen zu den Seltenheiten gehören. 3. D bei Resektion eines Rippenstückes die Arterie sorgfältig vermieden werden soll, was durch Hera schälen des Rippenstückes *aus dem Periost*, (besondere Vorsicht am *unteren* Rand der Rippe), erreic wird (subperiostale Resektion). 4. Daß man bei Eröffnungen der Pleurahöhlen den Rand der Ripp zu vermeiden und in der *Mitte des Interkostalraumes* einzudringen hat. 5. Daß bei Rippenfrakturen g legentlich die Arterien *zerreißen;* in *seltenen Fällen* ist es unter gleichzeitigem Zerreißen des M. int cost. internus und der Pleura zu *tödlichem Bluterguß* in die Pleura (Haematothorax) gekommen. 6. D man beim *Aufsuchen* der Interkostalarterien von außen her *ein Rippenstück resezieren* muß. Üb gens ergibt sich auch das aus der Lage der Interkostalgefäße und Nerven, daß man zur Eröffnung d Pleurahöhle nach Rippenresektion sehr zweckmäßig das zurückgelassene Periost der Rippe und d darunter gelegene Pleura in der Mitte der Länge nach spaltet, da hier keine Blutung zu befürchten i

Durch die *reichliche Anastomosenbildung* der vorderen und der hinteren Interkostalarterien wi es möglich, daß bei Kompression oder Stenose der Brustaorta (z. B. durch Geschwülste) das Bl der Innenfläche der vorderen Brustwand aus unter Erweiterung der A. mam. int. und jener Anast mose längs der Rippe in *das unterhalb der Kompressionsstelle der Aorta gelegene Gefäßgebiet gelan*

Die Lage der Interkostalnerven wird in den Lehrbüchern und Atlanten der menschlichen An tomie mit ganz wenigen Ausnahmen nicht zutreffend geschildert. Das, was *zwischen* den Interkost muskeln liegt, ist der motorische Ast. Der Hauptteil des Nerven läuft in den beiden ersten Inte kostalnerven stets in ganzer Ausdehnung subpleural *(Gegenbaur)*, der erste schief aufwärts inn über den Hals der ersten Rippe zum Plexus brachialis (Fig. 203). Die folgenden liegen entwed subpleural oder partiell oder völlig in der Substanz des inneren Interkostalmuskels *(Bolk, Forste Mysberg, Jäger). Diese Lage ist beim* Aufsuchen von außen her (Resektionen bei Interkosta neuralgie zu beachten). Die nahe Beziehung der Nerven zur Pleura kann bei Entzündungen dieser s rösen Haut zu Reizungen der Nerven führen. Der erste Nerv kann durch Tumoren komprimiert u

Digitized by Google

nlaß zu starken Schmerzen im Arm geben. Rippenfrakturen können mit Interkostalneuralgien ein-
rgehen. Die Unterbrechung der Nervenleitung (Lokalanästhesie) ist neben der Wirbelsäule leicht
öglich (paravertebrale Leitungsanästhesie). Die Nadel wird 3—4 cm neben der Mittellinie unter
n Querfortsätzen hindurchgeführt *(Braun)*. Das Ergebnis ist völlige Unempfindlichkeit des Segmen-
s. Da die „Inter"kostalnerven nach vorn vom Rippenbogen die *Bauchhaut* versorgen und sich das Ge-
et des 12. Interkostalnerven bis eine Hand breit über der Symphyse hinüberstreckt, so ist es ver-
indlich, daß zu Operationen in der Unterbauchgegend (Herniotomie) die Unterbrechung schon im
reich der Thorakalnerven erfolgen muß.

Die untere Wand des Brustraumes. Das Zwerchfell (Diaphragma) bildet in Form einer uskulösen, kuppelförmigen Scheidewand die untere Wand des Brustraumes. Der *rechte* il der Kuppel, welcher die Leber deckt, wölbt sich *nach oben stärker vor,* als der linke . Figg. 195, 210, 211, 219, 233). Das Centrum tendineum ist flach — Herzboden — und mmt am wenigsten an den Atembewegungen teil. Am muskulösen Teil sind die drei Por-nen: Pars lumbalis, P. costalis und P. sternalis zu unterscheiden (Fig. 196). Vom Brustraum die Bauchhöhle treten (Fig. 271) durch das Zwerchfell nach abwärts: Die Aorta desc. (Fig. 6) durch den *Hiatus aorticus,* der Oesophagus mit den Nn. vagi durch den *Hiatus* oesophageus *Nn. splanchnici* aus *dem Sympathikus* zwischen Crus mediale und Crus intermedium der rs lumbalis, der Grenzstrang des *Sympathicus* zwischen Crus intermedium und la-ale der Pars lumbalis, die *A. epigastrica sup.* aus der A. mam. int. zwischen P. sternalis d P. costalis (durch die sog. Larreysche Spalte). Von der Bauchhöhle in den Brust-m treten hindurch: die *Vena cava inferior* durch das *Foramen venae cavae* im rechten il des Centrum tendineum (begleitet von dem R. phrenicoabdominalis n. phrenici xtri); die *V. azygos* (rechts) und die *V. hemiazygos* (links) durch die Pars lumbalis it den Nn. splanchnici); der *Ductus thoracicus* durch den Hiatus aorticus; die *Vv. igastricae superiores* durch die Larreysche Spalte.

Die *Arterien* des Zwerchfells sind: *Oben:* A. pericardiacophrenica, mit dem N. phre-us verlaufend, A. musculophrenica, der eine der beiden Endäste der A. mam. int. *Unten:* . phrenicae inferiores, aus der Aorta im Hiatus aorticus entstehend.

Die *Nerven* sind: Die Nervi phrenici aus dem Plexus cervicalis (s. Hals S. 315 und iter Mediastinum S. 166).

Die *obere* Fläche des Zwerchfells ist beiderseits mit dem zugehörigen Pleurasack Pleura diaphragmatica —, in der *Mitte mit dem Herzbeutel verwachsen.* Die Verwach-igsfläche mit dem Herzbeutel im Bereich des Centrum tendineum greift aber links h auf die Pars carnosa des Zwerchfells über (s. Fig. 195). Die linke Pleura diaphrag-tica besitzt demgemäß (in Übereinstimmung mit dem geringeren Volumen der linken nge) eine *geringere* Ausdehnung, als die rechte.

Anwendungen.

Die *feste Fixation der Vena cava inf.* in dem Foramen venae cavae bringt es mit sich, daß bei kem linksseitigem pleuritischem Erguß wegen der nach rechts verschobenen Lage des Herzens *Vene fast rechtwinkelig abgeknickt werden kann.* Hierdurch können Erscheinungen der Gehirnanämie reten. Gleichzeitig kommen natürlich *venöse Stauungserscheinungen* in der *unteren* Körperhälfte zu-ide. Auch vergesse man nicht, daß das Zwerchfell an der Wirbelsäule *viel tiefer* herunter reicht als n am Sternum, so daß z. B. von vorn durchdringende horizontale Stich- oder Schußwunden *vorn Bauchhöhle* und hinten eine *Pleurahöhle eröffnen können* (vgl. Fig. 199). Die direkte Auflagerung Zwerchfells *auf die Leber* ermöglicht es dem Chirurgen, von *der rechten Pleurahöhle aus durch das erchfell hindurch an die Leber zu gelangen.*

Das *Zwerchfell* bietet in seiner Zusammensetzung aus drei Portionen und in seinen Durchlässen große Eingeweide und Gefäße mehrere Prädilektionsstellen für den Durchtritt von Baucheingewei-

Digitized by Google

Fig. 197. Situsbild aller serösen Säcke des Körpers, Ansicht von vorn. Präparation an der mit Formalin injizierten Leiche eines Neugeborenen. Alle knöchernen und muskulösen Teile der Körperwand sind abgetragen.

den in den Brustraum. Solche Stellen sind vor allem die dreieckige Lücke zwischen Pars sternalis und Pars costalis (*Larrey*sche Spalte) und die ebenfalls dreieckige, von der 12. Rippe und den Rändern der Partes costalis und lumbalis begrenzte Lücke (*Bochdalek*. Fig. 196.) Im Gebiet der Larreyschen Spalte liegen normalerweise die Pleura und das Peritoneum aufeinander. Die Bochdaleksche Spalte wird von den Nebennieren und oberen Polen der Nieren eingenommen. Außer diesen beiden Stellen ist das Zwerchfell auch noch locker an die Speiseröhre gefügt, so daß, besonders rechts, Spalten zwischen Zwerchfell und Wand der Speiseröhre bestehen. Dazu kommt, daß das Zwerchfell aus drei Teilen zusammenwächst und daß Störungen im normalen Ablauf der Verwachsung zu kongenitalen Defekten führen können. Das Zwerchfell entsteht aus einem vorderen unpaarigen Teil (Septum transversum) und zwei hinteren paarigen Teilen (Zwerchfellpfeiler). Der letzte Verschluß erfolgt gegen Ende des 2. Fötalmonats in der Gegend seitlich vom späteren Centrum tendineum, das zu dieser Zeit völlig muskulös ist. Dieses Urzwerchfell entspricht an Ausdehnung nur der Pars horizontalis und verliert im 3. Monat seine Muskelbündel im Bereich des Herzbeutels und der Leberligamente, so daß hier das sehnige Centrum tendineum entsteht. Die Partes verticales entstehen erst im 3. Monat bei der Ausweitung der Pleurahöhlen durch Abspaltung von der seitlichen und vorderen Brustwand.

Durch jene normalen Spalten und durch kongenitale, auf Defekten beruhende Lücken können Eingeweide aus dem Bauchraum austreten (Herniae diaphragmaticae). Da zum Begriff der *Hernie* die Existenz eines Bruch*sackes* (= parietales Bauchfell) gehört, so unterscheidet man:

1. Herniae diaphragmaticae verae (mit Bruchsack) und 2. Herniae diaphragmaticae spuriae (ohne Bruchsack).

In beiden Kategorien kommen vor:

a) Herniae congenitae und b) Herniae acquisitae;

denn die oft geltend gemachte Unterscheidung, daß angeborene Zwerchfellhernien ohne Bruchsack seien, trifft nicht zu; 10 Prozent aller kongenitalen Hernien besitzen einen Bruchsack *(Keck)*. Herniae spuriae werden dann eintreten können, wenn außer der Muskulatur auch die beiden serösen Blätter, Pleura und Peritoneum, defekt sind. Dann gehen am Rande des Defektes die serösen Blätter und dann Bauch- und Pleurahöhle ineinander über, wie es beim Fötus und im ausgebildeten Zustande bei Fischen, Amphibien, Reptilien und Vögeln der Fall ist. Unter den erworbenen *echten* Hernien werden *typischen* (Larreysche, Bochdaleksche und paroesophageale) Hernien von den *atypischen* traumatischen unterschieden. Die erworbenen falschen Hernien sind nur traumatischer Herkunft, da alle anderen, auch wenn sie erst später *entstehen*, doch kongenitale Defekte zum Durchtritt benützen. In der Fig. 196 ist ein Zwerchfell mit kongenitalem Defekt abgebildet. Die meisten Zwerchfellhernien liegen *links*, da *rechts* die Leber einen Verschluß auch bei Defekten bildet. Larreysche Hernien liegen im Mediastinum vor dem Herzbeutel. Eine übersichtliche Gruppierung der möglichen Formen von Zwerchfellhernien ist folgende:

I. Herniae diaphragmaticae verae
  1. congenitae
  2. acquisitae
    a) typicae { sternales (Larrey) / lumbales (Bochdalek) / parösophageae
    b) traumaticae
II. Herniae diaphragmaticae spuriae
  1. congenitae
  2. traumaticae.

Über die Herkunft des Bruchsackes bei angeborenen Hernien bestehen Unklarheiten. *Broman* vermutet, daß es sich um das aufs Äußerste verdünnte, aber nicht defekte Zwerchfell selbst handele.

III. Der Inhalt des Thorax.

1. *Allgemeines über die Topographie der serösen Säcke.*

Die beim Fötus ursprünglich einheitliche Leibeshöhle (Coelom) sondert sich (Fig. 198, 199) in einen kopfwärts gelegenen Teil (die *Pericardial*höhle) und die gemeinsame

Digitized by Google

Fig. 197.

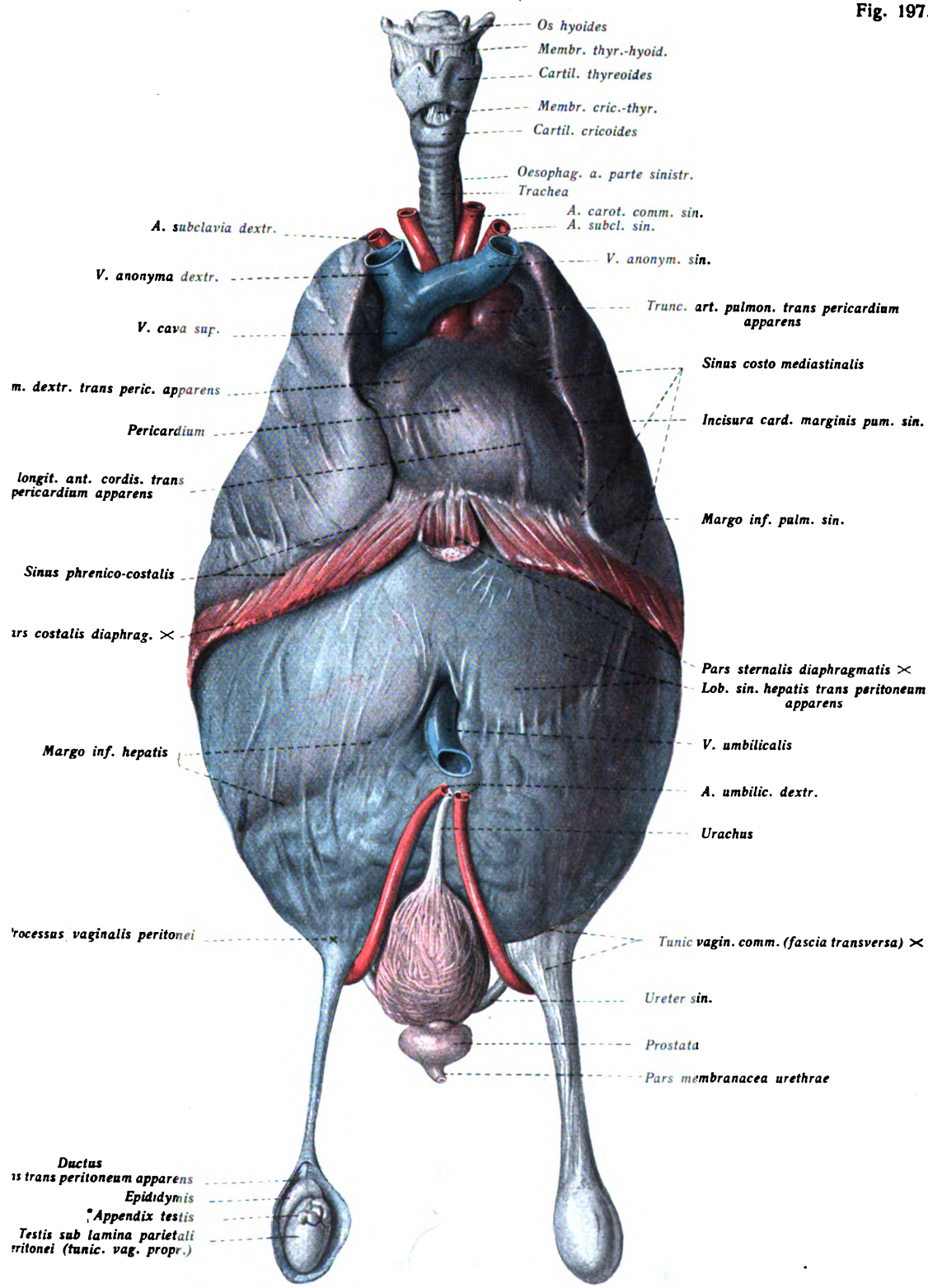

Digitized by Google

Fig. 198.

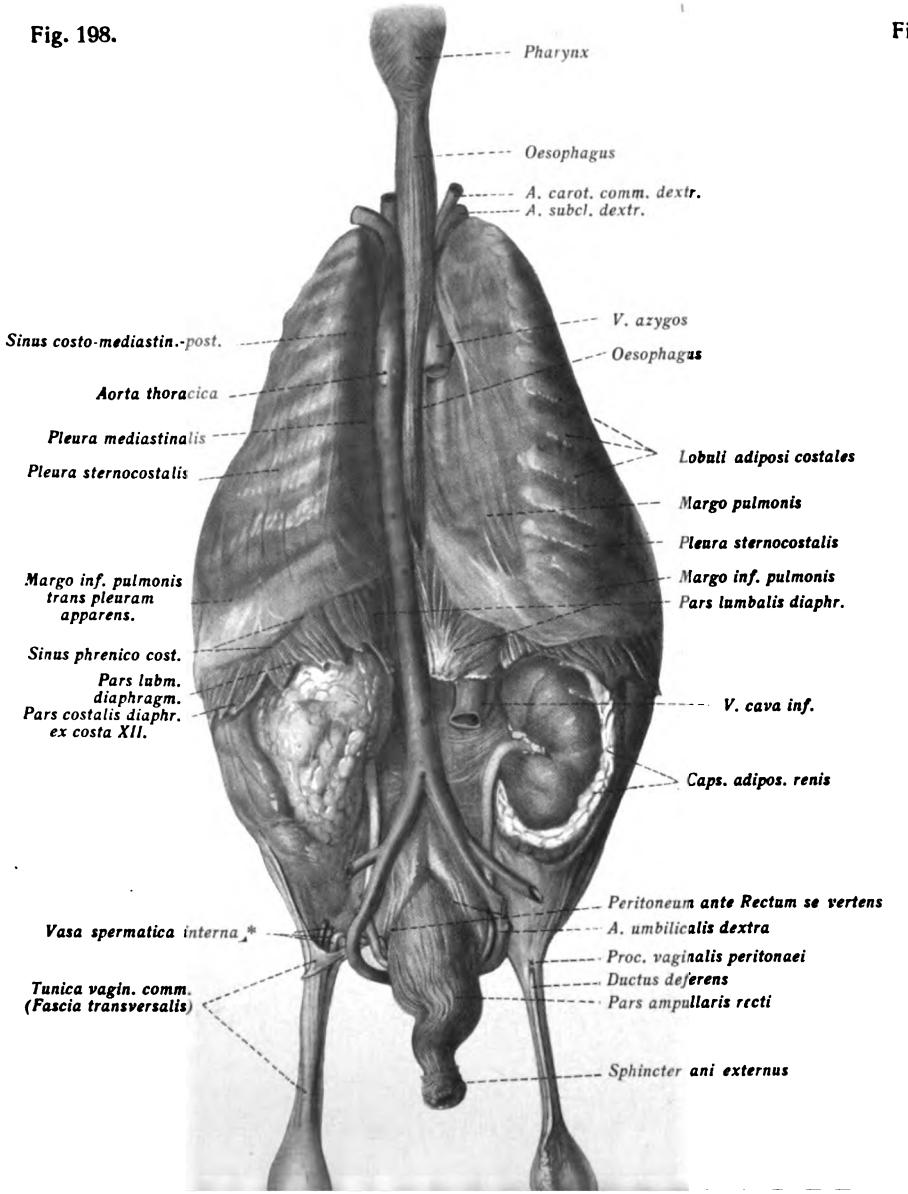

Fig. 199.

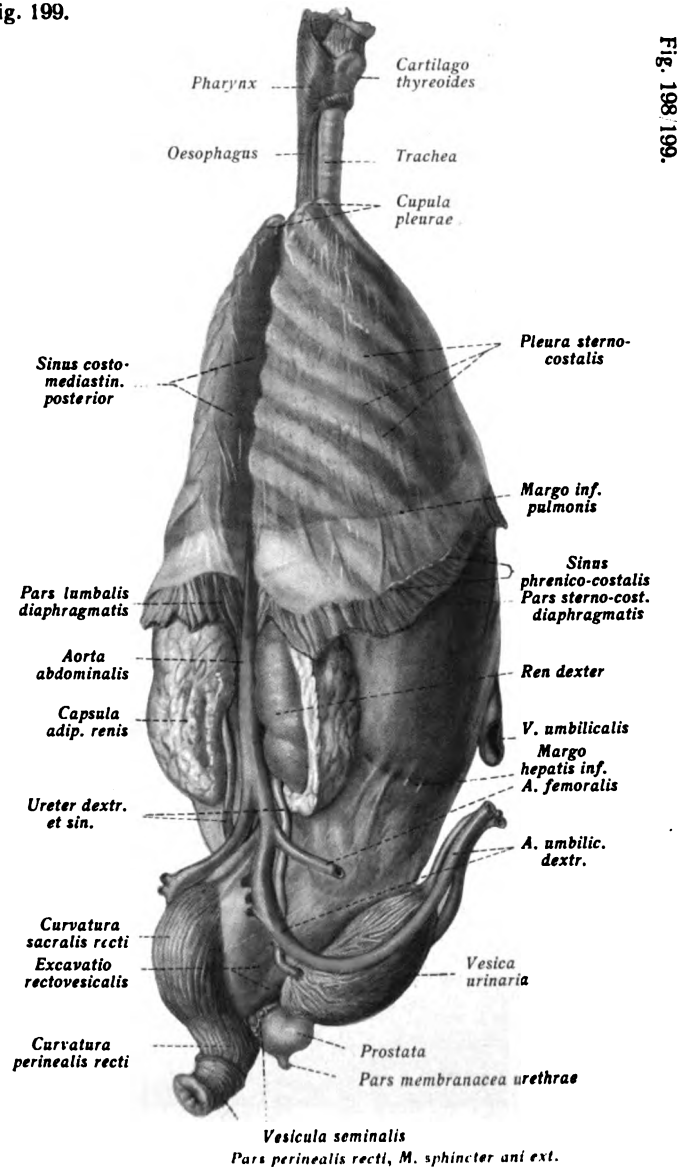

Digitized by Google

Fig. 198. Das Präparat der Fig. 197 von hinten.
Fig. 199. Dasselbe Präparat von rechts und hinten.

*Pleuroperitoneal*höhle; auf diesem Zustande findet sich die Leibeshöhle bei primitiven Wirbeltieren *(Fischen)*. Die Herzbeutelhöhle verändert mit dem Herzen die Lage und senkt sich in den kranialen Teil der Pleuraperitonealhöhle ein, die dadurch paarig wird. Dauerzustand bei *Reptilien* und *Vögeln*. Endlich schnüren sich die paarigen Pleurahöhlen von der Peritonealhöhle ab. Als Ausstülpungen der Peritonealhöhle entstehen die *Skrotalhöhlen*. So haben wir sechs seröse Höhlen im Körper, von denen drei innerhalb des Thorax eingeschlossen sind.

In den serösen Höhlen sind die Eingeweide enthalten, entweder eingesenkt (Lungen, Baucheingeweide, Hoden) oder hindurchgeführt (Herzschlauch, *Gaupp)*. Die seröse Haut tritt von der Wand (parietales Blatt) auf das Eingeweide über, um dies zu überkleiden (viszerales Blatt). Bei den eingesenkten Organen haben wir *eine* Umschlagstelle (Lungenhilus und Lig. pulmonale, Mesogastrium, Mesenterium, Mesorchium usw.), beim Herzschlauch dagegen zwei Umschlagstellen, dort wo der Schlauch in die seröse Höhle eintritt und dort, wo er austritt (s. unten S. 172). Die Eingeweide füllen die Höhlen in allen Fällen ganz aus; die „Höhle" (Bauch-, Brust- usw.) ist nur virtuell vorhanden, ist ein capillarer Spalt zwischen den sich gegeneinander verschiebenden Oberflächen der serösen Blätter.

Die seröse Haut besteht aus einer derben, aus dem Mesenchym stammenden Bindegewebslage und ist von einer aus dem Mesoderm stammenden Lage einschichtigen Plattenepithels überkleidet. Sie sondert das Serum ab und ist im normalen Zustande glatt und spiegelnd. (Anfänger bezeichnen oft nur das Epithel als „seröse Haut". Das Irrige dieser Vorstellung lehrt die Präparation, da man die serösen Häute mit Pinzetten greifen und — bei Operationen — nähen kann.) Auch ihre isolierte Darstellung ist leicht, wie die Figg. 197—199 dartun. Alle deckenden Teile, Haut, Muskeln, Rippen, sind entfernt. Man erkennt zunächst, wie die vier serösen Säcke zueinander liegen. Der Herzbeutel ist über dem Bauchfellsack gelegen. Sein parietales Blatt ist auf dem Zwerchfell festgewachsen. Die beiden Pleurasäcke liegen jederseits auf dem Zwerchfell und über dem Bauchfellsack. Bei der Betrachtung von der Seite und von hinten sieht man, daß die Pleurasäcke den Bauchfellsack von hinten her überlagern. Die Pleurasäcke liegen ferner seitlich um den Herzbeutel herum. Sie sind mit ihm verwachsen. Oberhalb des Herzbeutels, nach vorn und nach hinten von ihm liegt ein Spalt, der, wenn nicht, wie hier, die Weichteile ausgeräumt sind, von Bindegewebe und zahlreichen Organen erfüllt ist. Es ist dann kein Spalt, sondern eine *massive* Wand, die *Mediastinum* genannt wird. Die serösen Säcke sind vermittelst derber Bindegewebslagen an die Brust- und Bauchwand angeschlossen und bilden selbst einen Teil dieser Wände. An vielen Stellen liegt in diesem „subserösen" Gewebe reichliches Fett, so vor allem im Bereich des Peritoneums. Nicht überall aber grenzen die serösen Säcke unmittelbar an die Körperoberfläche. Die gesamte Rückfläche des Bauchfellsackes ist von Organen (Nieren, Nebennieren, Pankreas, Duodenum usw.) überlagert (Fig. 199 und 220).

2. *Einteilung der innerhalb des Thorax liegenden Teile.*

Aus der soeben gegebenen Schilderung und den Abbildungen 197—199 geht hervor, daß innerhalb des knöchernen Thorax drei völlig voneinander getrennte seröse Säcke lie-

Digitized by Google

Fig. 200. Schematischer Querschnitt der Brust mit den drei Höhlen. Pleura costalis gelb, Pleura mediastinalis rot, Pericardium blau.

Fig. 201. Schematischer Frontalschnitt der Brust mit den drei Höhlen. Pleura costalis gelb, Pleura mediastinalis rot, Pleura diaphragmatica grün, Pericardium blau.

gen, die *drei* nirgends miteinander in Verbindungen stehende seröse Höhlen umschließen. Darin besteht ein Unterschied vom *Bauch*, wo nur *eine einzige* Höhle da ist. Während man also von jedem Punkte der Bauchwand aus in die „Bauchhöhle" gelangt, kann man durch die Thoraxwand hindurch entweder nur in eine von den drei Höhlen oder auch wenn man den Spalt zwischen den Pleurasäcken trifft, in gar keine Höhle gelangen. Es ist also ungenau, den Inhalt des Thorax als „die Brusthöhle" zu bezeichnen. Die drei serösen Höhlen werden als *Cava* bezeichnet (Cava pleurae, Cavum pericardii). Denkt man sich in den Figg. 197 und 199 den Spalt zwischen den Pleurasäcken von Bindegewebe erfüllt, so ergibt sich, daß von der Wirbelsäule bis zum Sternum reichend eine massive Wand (Figg. 200, 213, 214) (Mediastinum = Zaun) die Thoraxlichtung in zwei ungleich große Räumlichkeiten sondert. In jeder dieser Räumlichkeiten liegt ein Pleurasack, während der Herzbeutel innerhalb des Mediastinums selbst gelegen ist. Denkt man sich die Pleurasäcke vorn durch je einen Längsschnitt eröffnet und die Lungen herausgenommen (Fig. 205, 206), so liegt dem Mediastinum zugekehrt jederseits eine Fläche der Pleura parietalis (= Pleura mediastinalis), deren epitheliale Fläche *gegen das Innere des Pleurasackes schaut*, deren fibröse Unterlage mit dem Bindegewebe des Mediastinums und der Oberfläche des Herzbeutels verlötet ist. Somit ist das Mediastinum eine jederseits von Pleura überzogene massive Scheidewand. An ihm unterscheiden wir den seine Hauptmasse bildenden Herzbeutel nebst dem in ihm liegenden Herzen, ferner die drei Bezirke, die sternal, kranial und vertebral vom Herzbeutel liegen (vorderes, oberes, hinteres Mediastinum).

3. *Die Pleurasäcke und ihr Inhalt* (Fig. 204—206).

Die Pleurasäcke sind ungleich groß (vgl. oben S. 3). Betrachten wir zunächst die *Pleura* in ihren topographischen Beziehungen, so ergeben sich jederseits im allgemeinen gleichartige Verhältnisse, im besonderen aber Abweichungen in der Lage zu Nachbarteilen, die sich aus der Asymmetrie beider Seiten erklären.

Die Pleura (Fig. 200, 201). An jeder Pleura parietalis haben wir drei Wandbezirke. Da wo die Pleura die Innenfläche der Rippen und der Interkostalräume überzieht, heißt sie *Pleura costalis;* auf der oberen Zwerchfellfläche liegt die *Pleura diaphragmatica*. Jene bildet also die *laterale*, diese die *untere* Wand des Pleurasackes. Die *mediale* Wand heißt *Pleura mediastinalis;* sie erstreckt sich in sagittaler Richtung von der Wirbelsäule nach dem Sternum und geht hinten an der Wirbelsäule und vorn am Sternum in die Pleura costalis über. An eben dieser Stelle liegt der *Sinus costomediastinalis anterior* (Fig. 233). Der *Sinus phrenicocostalis* (s. auch Fig. 215) findet sich an dem Umschlag der Pleura costalis in die Pleura diaphragmatica. Da wo die Pleura mediastinalis sich in die Pleura diaphragmatica umschlägt, liegt der *Sinus phrenicomediastinalis*. Die Sinus sind komplementäre Räume zur Aufnahme der Lungenränder bei der Inspiration. Bei der Atmung verschiebt sich die Lunge an der glatten Innenfläche der Pleura ohne Reibung. Die Pleura mediastinalis und Pleura sternocostalis laufen kranialwärts in der Pleurakuppel zusammen (vgl. *Hals* S. 136).

Pleura costalis, diaphragmatica und mediastinalis bilden zusammen die *Pleura parietalis* im Gegensatz zu der *Pleura pulmonalis* (visceralis), die die Oberfläche der

Digitized by Google

Fig. 200.

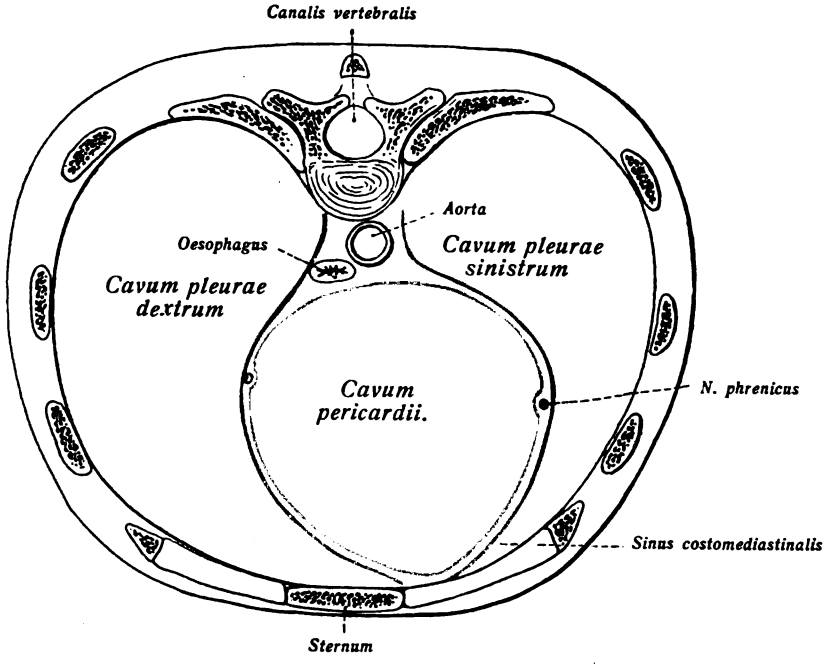

Fig. 201.

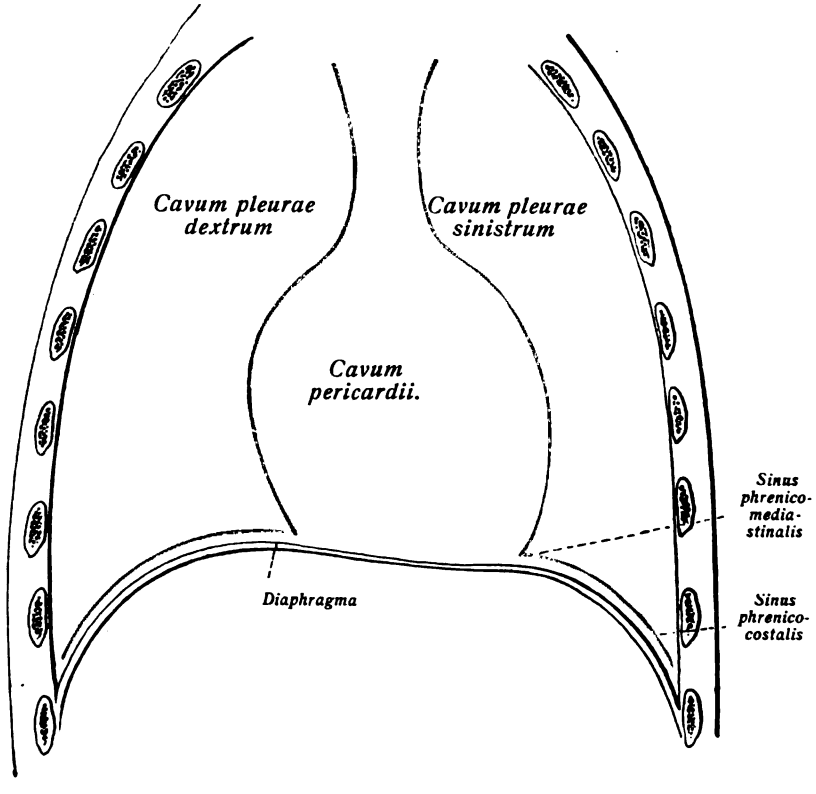

Digitized by Google

Fig. 203.

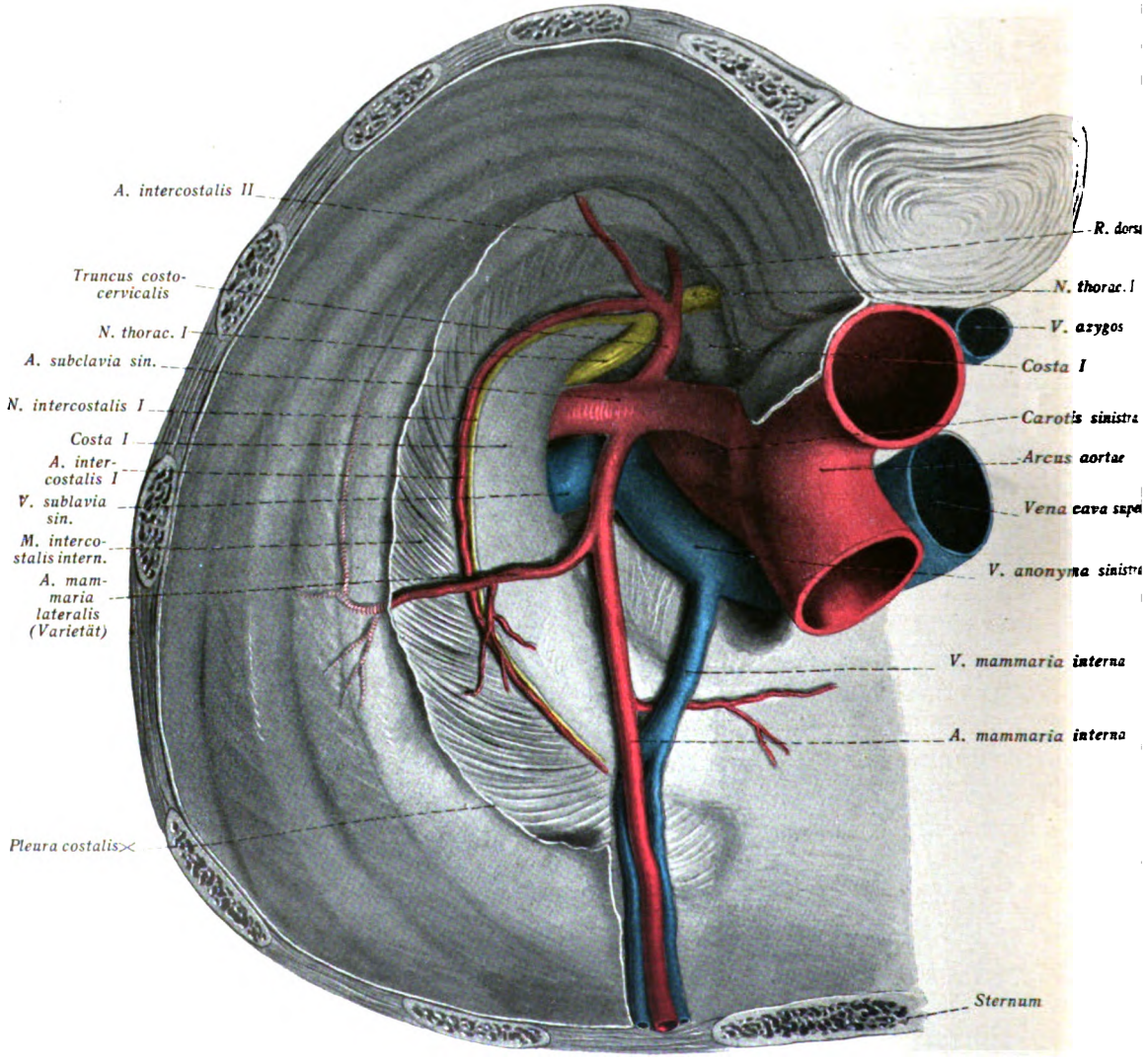

Digitized by Google

Fig. 203. Situs oberhalb der linken Pleurakuppel von der Pleurahöhle aus gesehen. Ansicht von unten und außen. Pleura ist zum größten Teil abpräpariert. Fig. 202 und 203 sind dem gleichen Thorax entnommen.

nge fest überzieht und am Stiel der Lunge (Radix) in die Pleura parietalis (mediastina-) übergeht (Fig. 215).

Die *Pleura mediastinalis* übersieht man am besten, wenn man die beiden seitlichen ustwände zugleich mit dem größten Teil der Pleura costalis entfernt und die Lungen :h Durchschneidung des Stieles (und des schwachen und unbedeutenden Lig. pulmonale, ; sich vom Stiel nach abwärts bis oberhalb des Zwerchfells erstreckt) aus den Pleura-ılen herausnimmt (Fig. 215).

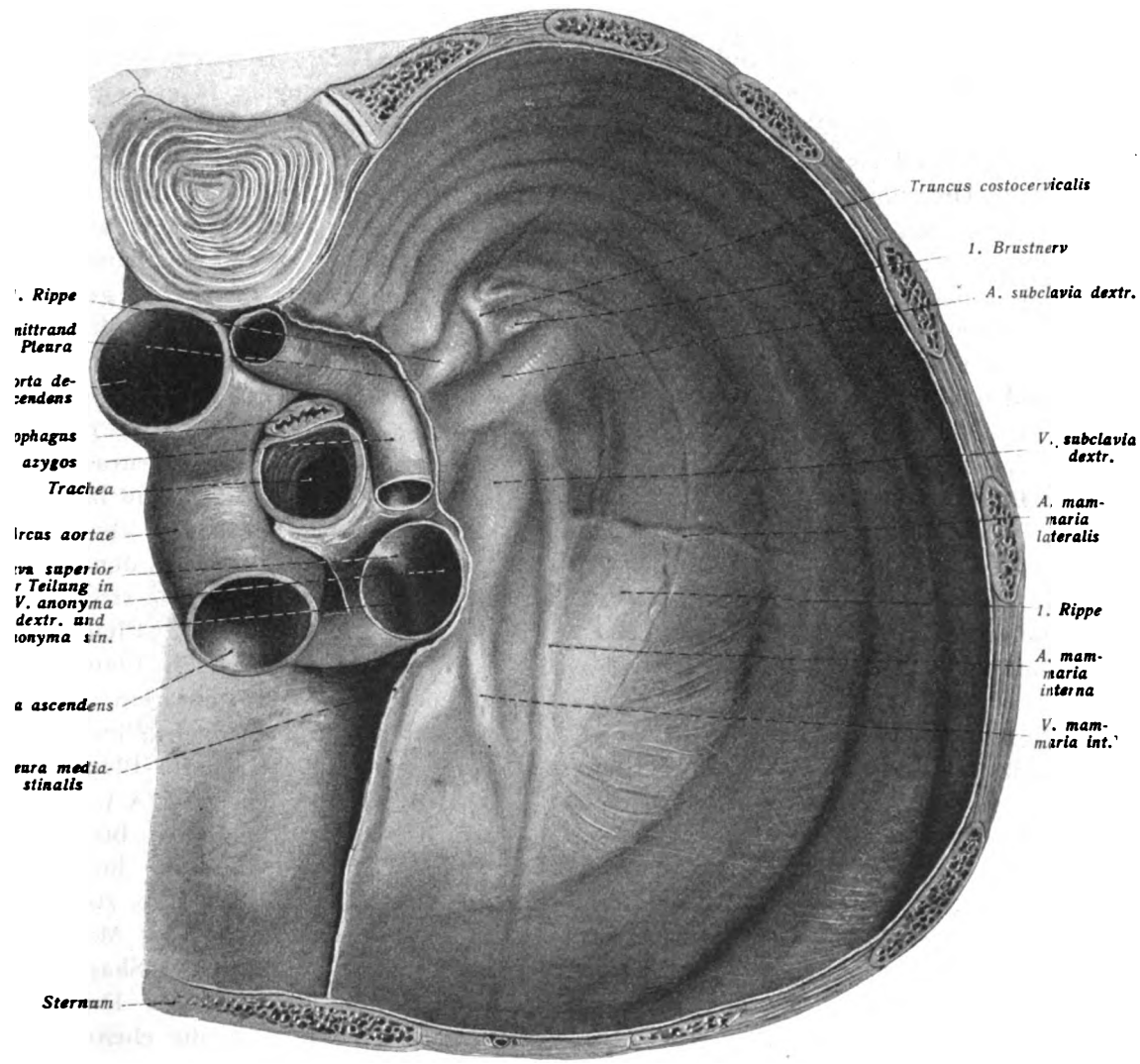

202. Situs oberhalb der rechten Pleurakuppel von der Pleurahöhle aus gesehen. Ansicht von unten und außen. Die ra ist an der Pleurakuppel erhalten, sodaß die betreffenden Teile durch die Pleura hindurchschimmern. Nach einem mit Wachsmasse injizierten Formalinpräparat. Vergl. Fig. 203.

Digitized by Google

Fig. 204. Situs der Brustorgane 1. Schicht. Frisches Präparat mit injizierten Arterien. Venen entfernt. Klavik entfernt. Haut, Brustmuskeln und Interkostalmuskeln abpräpariert, Corpus sterni z. T. herausgesägt. A. anonyma u A. carotis comm. sinistra entspringen abnormer Weise aus einem Stamm.

Die *Pleurakuppel*, deren Topographie bereits beim Halse besprochen worden ist, zeig Fig. 202 von der Innenfläche. Noch deutlicher wird die Topographie auf der Pleurakup pel, wenn man die Pleura abpräpariert (s. Fig. 203). Linkerseits springt die A. subclavia si nistra besonders stark nach innen vor. Hier hinterläßt sie an der Lungenspitze den Sulcu A. subclaviae (s. Fig. 209). Wichtig ist auch die Stelle, wo der erste Brustnerv über die I nenfläche der 1. Rippe läuft, bevor er den Plexus brachialis übergeht (s. auch die Fig. 20 und 203).

Pleuragrenzen nennt man die Stellen, an denen die drei Wandstrecken der Pleur parietalis ineinander übergehen. Solcher Grenzen gibt es *vier:* die *vordere* kostomediast nale und die *hintere* kostomediastinale, längs welcher die Pleura mediastinalis vorn un hinten in die Pleura sternocostalis übergeht; die phrenikomediastinale, längs welcher d Pleura mediastinalis in die Pleura diaphragmatica übergeht, und die phrenikokostal längs welcher der Umschlag der Pleura diaphragmatica in die Pleura sternocostalis erfolg Diesen vier Umschlagstellen entsprechen vier Sinus pleurae, die als Sinus costomediast nalis anterior, Sinus costomediastinalis posterior, Sinus phrenicomediastinalis und Sin phrenicocostalis bezeichnet werden. Von diesen vier Umschlagstellen sind zwei stumpfwin lig und so gelegen, daß sie keine topographischen Beziehungen zur Brustwand gewinne es ist dies der Sinus costomediastinalis posterior und der Sinus phrenicomediastinali Dagegen sind die beiden anderen spitzwinklig gestaltet der vorderen Brustwand ang lagert und haben eine praktisch sehr wichtige Bedeutung. Die von der Pleurakuppel kom mende vordere (kostomediastinale) Umschlagstelle geht kontinuierlich in die phreni kostale Umschlagstelle über, desgleichen die beiden dazu gehörigen Sinus pleurae. Die von der Pleurakuppel längs des Brustbeins nach abwärts und von da annähernd horizont bis zur Wirbelsäule herum verlaufende Umschlagstelle bezeichnet man kurzweg als „Pleur grenzen". Die *vordere* Pleuragrenze entspricht, wie jetzt leicht verständlich ist, dem tiefst Teil des Sinus costomediastinalis anterior und bezeichnet die Stelle, an der sich die P mediastinalis in die Pl. costalis hinter dem Sternum umschlägt. Die *untere* Pleuragren bezeichnet die tiefste Stelle des Sinus phrenicocostalis. Da die Lungen die Pleurahöhl nahezu vollständig ausfüllen, so fallen die Pleuragrenzen bei der Inspiration mit de vorderen und unteren Lungenrand *nahezu* zusammen. Unten reicht übrigens die Pleuragren nicht ganz bis zu den Zwerchfellursprüngen. In der Figur 219 ff ist die Pleuragren durch rote Linien eingetragen. *Rechts* schneidet die Grenze vorn die Mitte der Artic. stern clavicularis, berührt dann eine Linie, die von der Mitte der Fossa jugularis bis zur I sertion der linken 2. Rippe gezogen wird und läuft links von der Mittellinie hinter de Sternum nach abwärts. Von der 6. Rippeninsertion ab weicht sie nach außen ab, zieht läng des unteren Randes des 6. Rippenknorpels hin, schneidet die 7. Rippe in der Mammilla linie und trifft in der Axillarlinie den unteren Rand der 9. Rippe, um in der Skapularlin die 11. Rippe, an der Wirbelsäule die Grenze zwischen oberen und mittleren Drittel d Höhe des 12. Brustwirbels zu erreichen. *Links* erreicht die Pleuragrenze, die ebenfalls hi ter dem linken Sternoklavikulargelenk beginnt, am Beginn des Corpus sterni den rechte Pleurasack. Dicht neben ihm läuft sie hinab bis zur 4. Rippe. Hier weicht sie — als anders als an dem rechten Rande — nach außen ab, so daß sie am 7. Rippenknorpel b

Digitized by Google

Fig. 204.

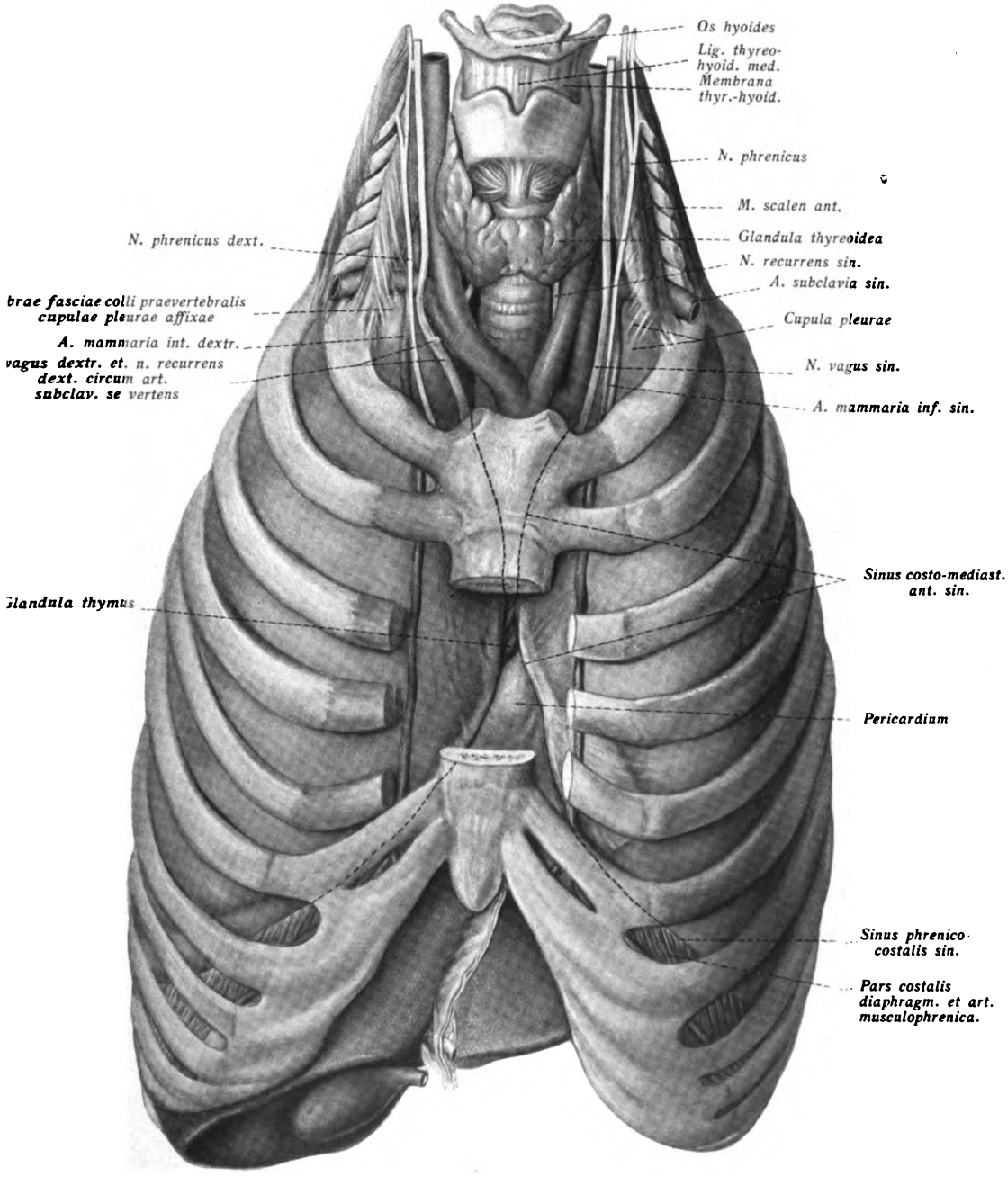

Digitized by Google

Fig. 205.

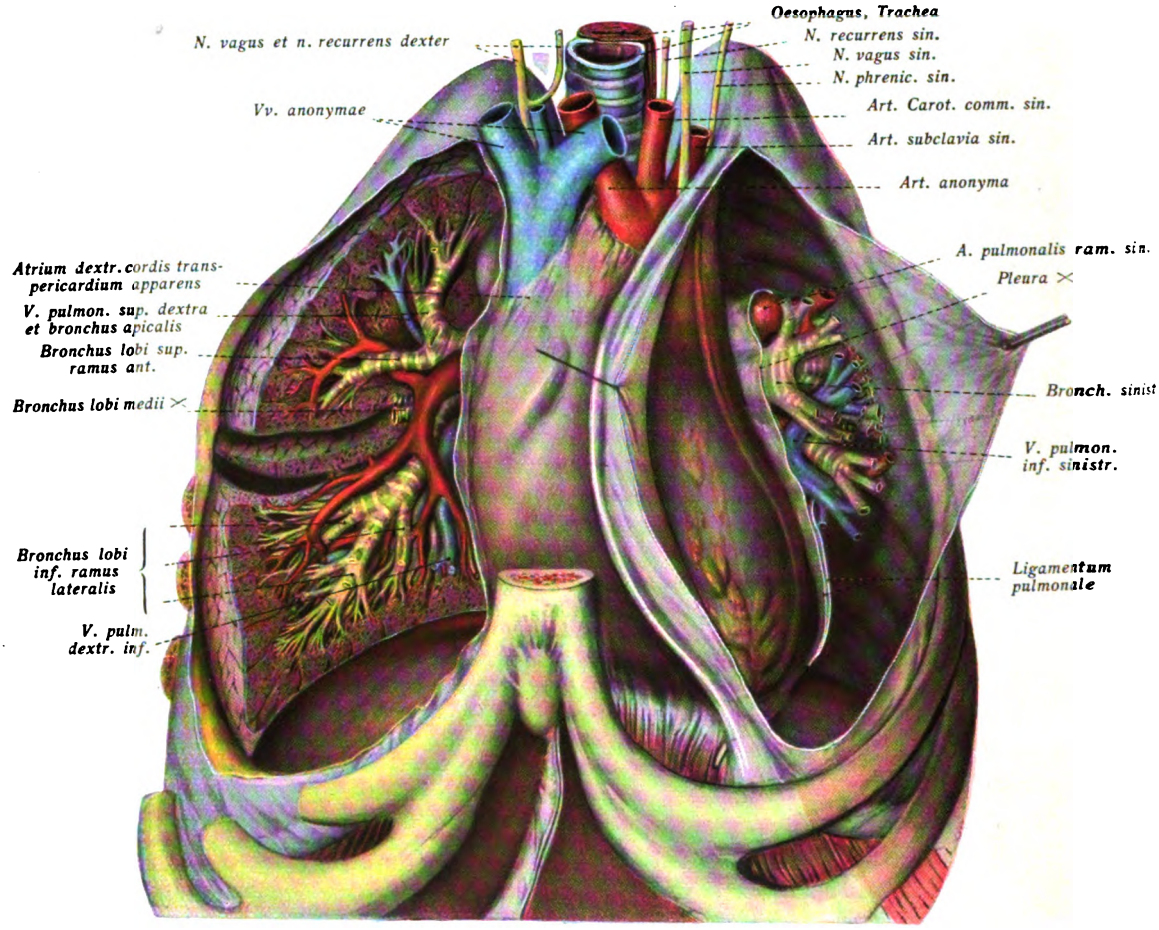

Digitized by Google

Fig. 205. Situs der Brustorgane, tiefere Schicht, Formolpräparat. Der Thorax ist von dem steif erhärteten Präparat unter Schonung der Pleura entfernt. Die Pleurasäcke sind eröffnet. Rechte Lunge bis auf den Hilus herauspräpariert, linke Lunge gänzlich entfernt unter Schonung der Bronchen, Arterien und Venen. Bronchen gelb, A. pulmonalis rot, Vv. pulmonales blau.

reits zirka 5 cm von der vorderen Medianlinie in horizontaler Richtung entfernt ist. Weiterhin verläuft sie wie rechts, doch reicht sie in der Axillarlinie eine Spur tiefer hinab. Wichtig ist, daß nur hinter dem Manubrium und vom Bereich des 4. bis 7. Rippenknorpels *links* die beiden Pleurasäcke auseinandertreten. Die Pleuragrenzen *schwanken* aber im Bereich ziemlich weiter Grenzen, so daß auf die untere, pleurafreie Strecke *nicht in jedem Falle mit Sicherheit zu rechnen ist,* dann nämlich, wenn der rechte Pleurasack weiter nach links oder der linke weiter nach rechts hinübergreift.

Der tiefste Teil des Sinus phrenicocostalis wird auch bei tiefer Inspiration von der Lunge nicht ausgefüllt; vielmehr liegt bei ruhigem Atmen das Zwerchfell im Bereich dieses Sinus der Innenfläche der Brustwand an.

Anwendungen.

Daß beide Pleurasäcke hinter dem Manubrium sterni auseinanderweichen, ist für die *Perkussion* der dort liegenden großen Gefäßstämme von Bedeutung. Es ist ein Teil der aufsteigenden Aorta und der Aortenbogen, ferner ein Stück der linken Vena anonyma, die hier zum Teil ganz frei, zum Teil nur von dünnen Lungenrändern überdeckt vorliegen, während die Vena cava superior schon weiter rechts, neben dem Sternalrande, von massiverem Lungengewebe überlagert ist. (Fig. 219.) So läßt sich die aufsteigende Aorta und der Beginn des Aortenbogens perkutorisch abgrenzen.

Das dreieckige Feld zwischen den Pleurasäcken links unten neben dem Sternum, das in der Norm da ist, besitzt Bedeutung deswegen, weil hier der Herzbeutel unmittelbar der vorderen Brustwand anliegt und punktiert werden kann, ohne daß die linke Pleurahöhle verletzt wird. Freilich sind die erwähnten Variationen in der Ausdehnung der Pleurasäcke hierbei nicht außer acht zu lassen.

Klinisch wichtig ist der Verlauf der Pleuragrenzen am Rücken *(Heiß).* Hier findet man *links* einen gradlinigen Abstieg der Umschlagstelle von dem Köpfchen der 2. Rippe an entlang der Wirbelkörper bis zum 12. Brustwirbel. *Rechts* aber läuft die Umschlagsstelle von dem 3. Wirbel an über die Mittellinie hinüber und liegt vom 3.—10. Brustwirbel dem linken Rande bis auf 1 cm genähert eng an. Erst vom 10. Brustwirbel ab tritt sie dann wieder auf die rechte Seite zum Köpfchen der 12. Rippe. Beide Pleuraränder sind auf der genannten Strecke durch derbes fibröses Gewebe fest vereinigt. Vena azygos und Ductus thoracicus liegen (von hinten gesehen) *vor* der Pleura, der Oesophagus aber wird durch sie zugedeckt, so daß seine Aufsuchung von hinten (Oesophagotomia posterior) mit großen Schwierigkeiten verknüpft ist *(Heiß,* Fig. 207 u. Seite 166).

Durch abnorme Flüssigkeitsansammlung in der Pleurahöhle kann das Zwerchfell *ab- und herabgedrängt werden;* wird aber die Flüssigkeit von außen durch Einstich (Thorakozentese) entleert, so *steigt das Zwerchfell wieder empor* und legt sich der Brustwand an. Es kann so die Stichöffnung *wieder verschließen und den Abfluß behindern.* Deshalb soll man im allgemeinen in der hinteren Axillarlinie nicht *unter den 6. Interkostalraum* hinuntergehen. Punktiert man im Bereich des Rückens, so kann man bis zum 9. Interkostalraum gehen. Die Aufsaugung des entzündlichen Exsudates wird übrigens durch den sehr reichlichen Gehalt der Pleura an Lymphgefäßen erleichtert.

4. *Die Lungen.*

Die *Lungenspitze* (Apex pulmonis) füllt die Pleurakuppel aus; ihre Lage zur oberen Thoraxapertur ist bereits beim Halse beschrieben worden. Mit der *Facies costalis* liegt sie der Innenfläche der Rippen, der Interkostalmuskulatur und der sie bedeckenden Fascia endothoracica nebst Pleura costalis an; die *Facies diaphragmatica* bildet die Basis und liegt auf der Pleura diaphragmatica und dem Zwerchfell. Die dritte Fläche, *Facies mediastinalis,* grenzt an das Mediastinum; sie ist durch das im Mediastinum gelegene Herz konkav ausgehöhlt. Der *vordere scharfe Rand* wird von dem Sinus costomediastinalis anterior aufgenommen; der *untere gleichfalls scharfe Rand* ist in den

Digitized by Google

Fig. 206. Situs der Brusteingeweide. Das gleiche Präparat wie in Figur 205. Beide Lungen vollständig entfernt. Man übersieht die Wandungen der Pleurahöhlen, insbesondere Pleura costalis, diaphragmatica und mediastinalis, Herzbeutel, vorderes und oberes Mediastinum.

Sinus phrenicocostalis und in den Sinus phrenicomediastinalis gerichtet. Der *hintere stumpfe Rand* wird im Bereich der Anguli costarum von den neben der Wirbelsäule gelegenen *Sulci pulmonales des Thorax* umfaßt und füllt den Sinus costomediastinalis posterior aus (s. Fig. 222 und 236). Im Bereich der mediastinalen Fläche treten an der *Lungenpforte* (Hilus pulmonis) die Arterien und Bronchen ein und die Venen aus (Fig. 205, 208, 209). Die kostale Oberfläche jeder Lunge zeigt im gehärteten Zustand Sulci costales und dazwischen gelegene Erhabenheiten. Letztere entsprechen den *Rippen,* während die Sulci den Interkostalräumen entsprechend diejenigen Bezirke andeuten, in denen die nachgiebigen Weichteile bei der Respiration gegen die Lunge vorgetrieben werden.

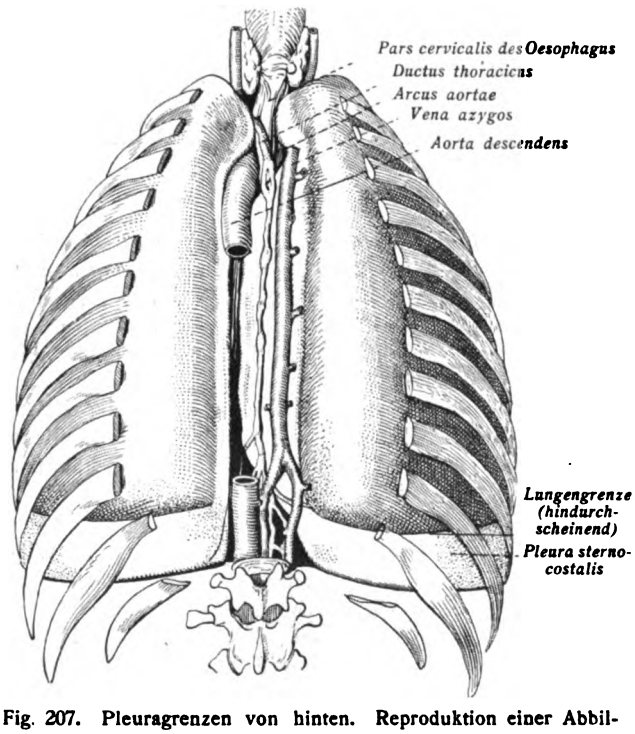

Fig. 207. Pleuragrenzen von hinten. Reproduktion einer Abbildung von Heiß. Wirbelkörper und Rippen abgetragen, Ansicht von hinten. Vgl. auch Fig. 198 und 233.

Jede Lunge wird durch eine beiderseits fast symmetrisch verlaufende, tiefe Furche (Incisura interlobaris) in zwei Lappen (Fig. 219,221) geteilt. Sie steigt vom Hilus nach hinten aufwärts, läuft über die Facies costalis nach vorn zum unteren Rand, kreuzt vorn die Basis und kehrt, über die Facies mediastinalis verlaufend, wieder zum Hilus zurück. An der *linken* Lunge trennt die Furche den Oberlappen von dem Unterlappen. An der *rechten* Lunge verläuft die Incisura interlobaris etwas steiler nach abwärts als links. Während sie links den unteren Rand etwa eine Daumenbreite lateral von seinem vorderen Ende trifft, schneidet sie den unteren Rand der rechten Lunge ungefähr eine Handbreite lateral von seinem vorderen Ende. An der rechten Lunge läuft vom Hilus aus über die mediastinale Fläche noch eine zweite Furche, die, den vorderen Rand der Lunge kreuzend, horizontal über die Facies costalis bis zur Einmündung in die Incisura interlobaris zieht. Sie grenzt von oben den Mittellappen ab, der nur der rechten Lunge zukommt. Der vordere Rand der linken Lunge besitzt einen medialwärts konkaven Ausschnitt, die *Incisura cardiaca.* Im Hilus liegt der Ast der A. pulmonalis am weitesten nach oben, dann folgt der Bronchus. Die beiden Lungenvenen liegen teils nach unten von den Bronchen, teils vor ihnen. (s. Fig. 205, 208, 209).

Die weitere Verästelung dieser Teile ist die, daß *rechts* zu oberst (am meisten kranialwärts) der Ast der A. pulmonalis zum Oberlappen liegt. Der Arterienast deckt meist von vornher den Bronchus des Oberlappens. Kaudal folgen dann die Gebilde in der Reihe: Arterie, Bronchus, Vene des Mittellappens, Arterie Bronchus Vene des Unterlappens. *Links* ist die Anordnung beim Oberlappen wie rechts beim Mittellappen. Für den Unterlappen ist die Anordnung die gleiche wie rechts.

Digitized by Google

Fig. 206.

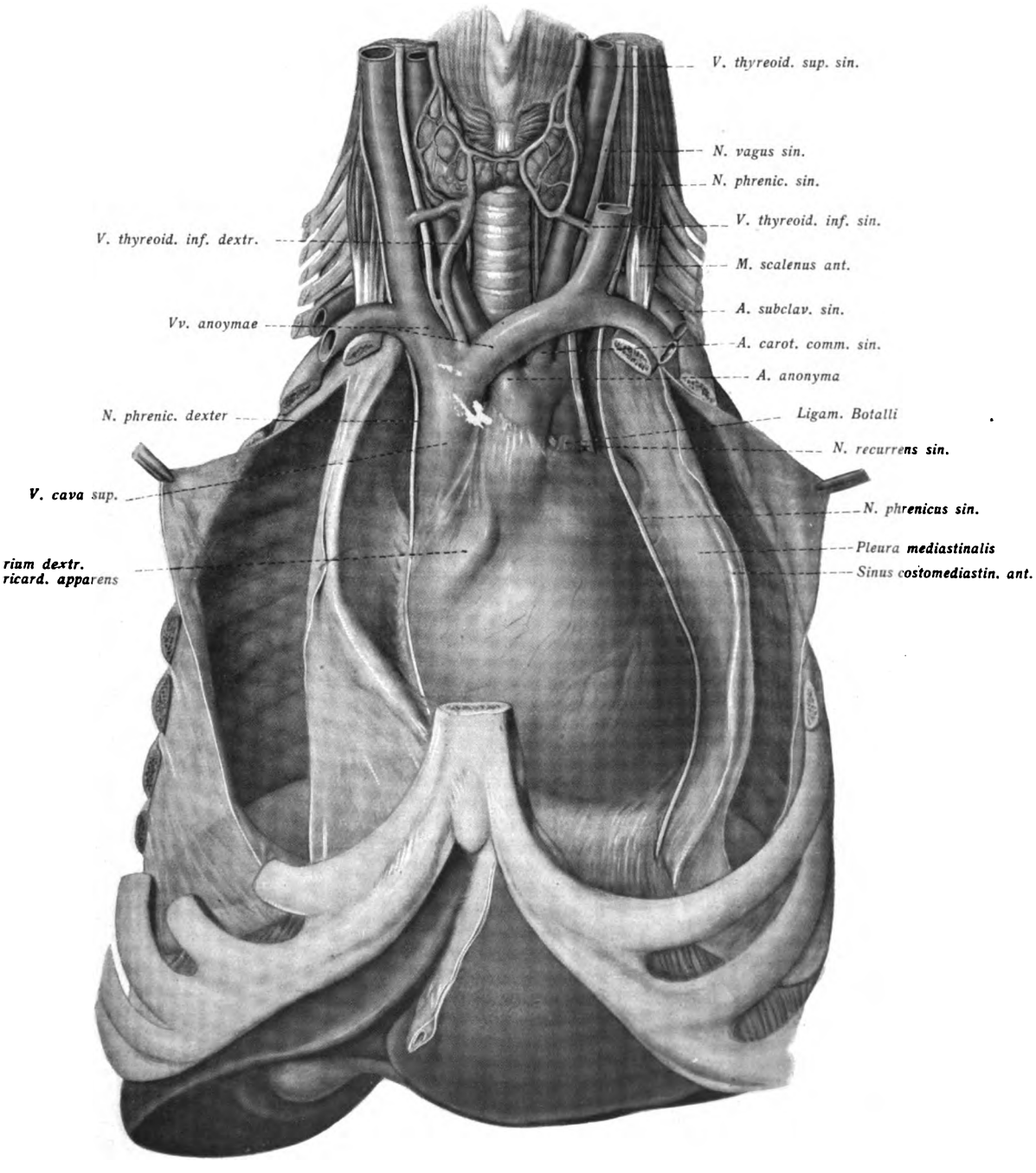

Digitized by Google

Fig. 208.

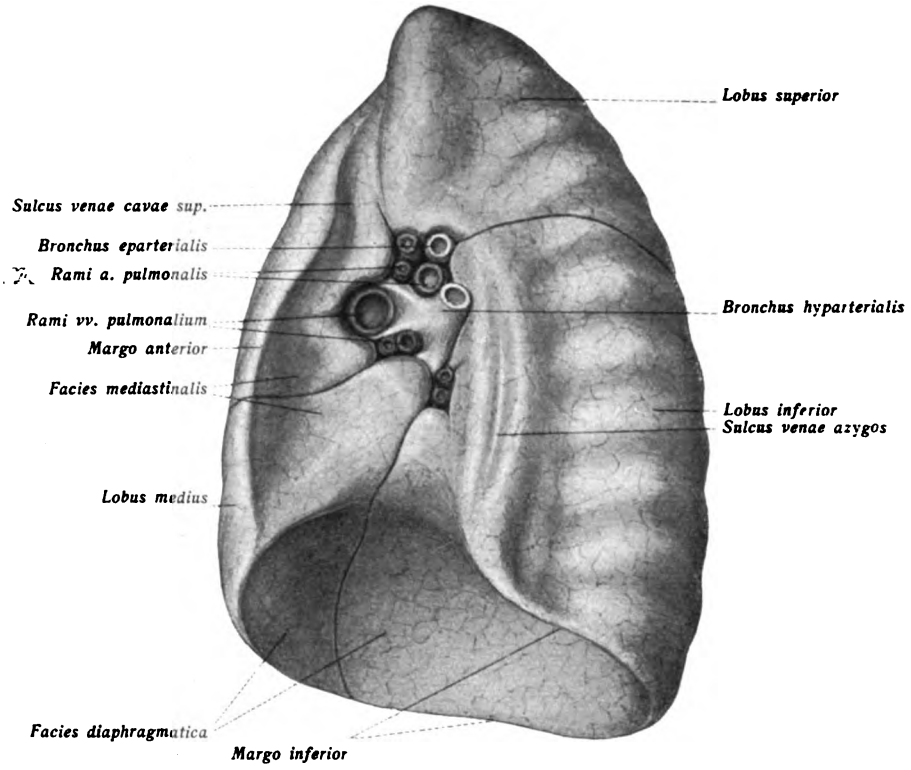

Fig. 209.

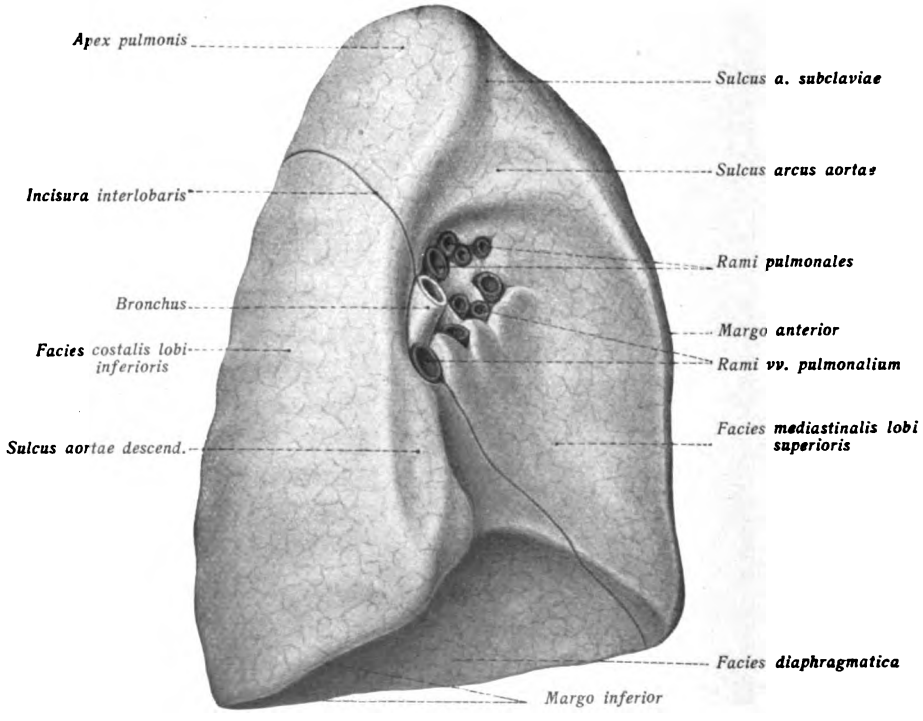

Digitized by Google

Fig. 208. Rechte Lunge, von der medialen Seite aus gesehen.
Fig. 209. Linke Lunge, von der medialen Seite aus gesehen.
} Nach Gipsabgüssen (His).

An dem Lungenhilus treten auch die kleinen ernährenden Gefäße der Lungensubstanz (Aa. et Vv. bronchiales) ein und aus; ebenso verlassen hier die von reichlichen Lymphknoten begleiteten *tiefen* Lymphgefäße die Lunge im Gegensatz zu den *oberflächlichen*, die unter der Pleura visceralis liegen.

Die Beziehungen der Lungen zu den Organen der Nachbarschaft sind rechts und links verschieden. Links bettet sich Herzspitze, ein großer Teil des linken und ein Teil des rechten Ventrikels in die mediale Fläche der Lunge ein (Fossa cardiaca). Die links von der Wirbelsäule verlaufende Aorta thoracica liegt der Lunge an; im dorsalen Teil der mediastinalen Fläche findet sich demnach bei in situ gehärteten Lungen ein „Sulcus aortae descendentis" und „Sulcus arcus aortae"; ferner zieht vorwärts von der Spitze der linken Lunge die linke A. subclavia über die Lunge hinweg und hinterläßt einen „Sulcus art. subclaviae sinistrae". Die rechte Lunge nimmt in einer flacheren Grube den rechten Vorhof des Herzens und in einer damit in Zusammenhang stehenden Furche die obere Hohlvene auf; dahinter liegt ein „Sulcus venae azygos" symmetrisch zu dem Teil der linken Lunge, der den Sulcus aortae descendentis trägt. Die Speiseröhre *kann* gelegentlich von dem hinteren Rande der rechten Lunge erreicht werden. Sulcus art. subclav. wie links.

Die mit *der Atmung vor sich gehende Verschiebung der Lage der Lunge* äußert sich am deutlichsten an dem vorderen und dem unteren Rande der Lunge. Die Verschiebung des vorderen Randes vollzieht sich durch die Ausdehnung der Lunge von hinten nach vorn (kostale Atmung); der untere Rand wird durch die Ausdehnung von oben nach unten (die Zwerchfellatmung) verschoben.

In der *Exspirationsstellung* läuft der vordere Rand der *rechten Lunge* von dem Ansatz des 2. Rippenknorpels bis zum unteren Rand der 5. Rippe längs des rechten Sternalrandes. Der untere Rand liegt in der Mammillarlinie in der Höhe der 6. Rippe, in der Axillarlinie fällt er mit der 7. Rippe, in der Skapularlinie mit der 9. Rippe zusammen und erreicht die Wirbelsäule in der Höhe des Proc. spinosus des 10. Brustwirbels. Der vordere Rand der *linken* Lunge läuft von dem Ansatz der 2. Rippe bis zum oberen Rand der 4. Rippe etwas lateral von dem linken Sternalrand. Vom 4. Interkostalraum an weicht er (Incisura cardiaca) bogenförmig nach außen ab, nähert sich dann im 5. Interkostalraum wieder dem Sternum und geht am Übergang des Knorpels der 6. Rippe in deren Knochen in den unteren Rand über. Der untere Rand läuft von hier nach außen und hinten wie rechts, allerdings eine Spur tiefer. In der tiefen, bei der klinischen Untersuchung verwerteten *Inspirationsstellung* fällt der vordere Rand der Lungen mit der vorderen Pleuragrenze zusammen. Er ragt also rechts im allgemeinen etwas über die Mittellinie hinaus, ohne diese links zu erreichen. Hier ist die Stelle, wo die beiden Lungen, nur durch das hier sehr dünne Mediastinum geschieden, in nächste Berührung treten. Der untere Rand verläuft bei Inspiration vom unteren Rand der 6. Rippe an schief nach außen und abwärts. Er liegt in der Mammillarlinie in der Höhe des oberen Randes der 7. Rippe, kreuzt in der Axillarlinie die 8. Rippe, in der Skapularlinie die 10. Rippe und erreicht die Wirbelsäule in der Höhe des Proc. spinosus des 11. Brustwirbels. Bei dem Kinde steht der untere Rand der Lunge eine Rippenbreite höher, bei dem Greise eine Rippenbreite tiefer. (s. Fig. 224 und unten S. 170).

Digitized by Google

Anwendungen.

Es ist leicht zu verstehen, daß bei der Dünnheit der Brustwandung krankhafte Veränderungen in dem Luftgehalt oder der Konsistenz der Lungen oder *abnormer Inhalt des Pleurasackes*, der sich zwischen Lungenoberfläche und Pleura finden kann — z. B. *Luft* (Wunde von außen, häufiger aber von der Luftröhre aus durch die Bronchen nach Verletzung der Lunge, Pneumothorax), *seröses Transsudat* (Hydrothorax), *Eiter* (Empyem) oder *Blut* (Hämatothorax) — aus typischen *Abweichungen von dem normalen Lungenschall* erkannt werden können.

Ist das Zwerchfell durch starke Gasansammlung in den Därmen (Meteorismus), durch abnorme Flüssigkeitsmenge in der Bauchhöhle (Aszites) oder durch Geschwülste in der Bauchhöhle *stark nach oben gedrängt*, so wird sich das durch erhöhten Stand des *unteren Lungenrandes* kundgeben, ebenso wie abnorme *Volumenzunahme der Lunge*, bei Lungenemphysem, den unteren Rand die normale Grenze *nach unten überschreiten* läßt. Es ist zu bemerken, daß *rechts* die untere Lungengrenze dem Schalle nach *leichter* zu bestimmen ist, da hier die lufthaltige, hell schallende Lunge an die kompakte, dumpf schallende *Leber* angrenzt, während *links* der Lungenschall an den tympanitischen Magenschall grenzt.

Die zwischen dem Lungenrande und der Pleuragrenze gelegene Strecke, in der beide Pleurablätter aufeinander liegen, wird in den verschiedenen Vertikalebenen von verschiedener Größe gefunden. Bei ruhigem Atmen bleibt in der Parasternallinie ein Abstand von 2 cm, in der Mammillarlinie von 4 cm, in der Axillarlinie von 9 cm, neben der Wirbelsäule von 3 cm. Dieser im ganzen also sichelförmige Raum wird in der Axillargegend selbst bei tiefster Einatmung nicht klanghaltig, während an den übrigen Stellen bei tiefster Einatmung der Lungenschall nahezu bis an die Pleuragrenze tritt. Im Bereich der Lungenspitze und oben hinter dem Sternum ist die Verschieblichkeit der Lungenränder aufgehoben oder jedenfalls nur gering.

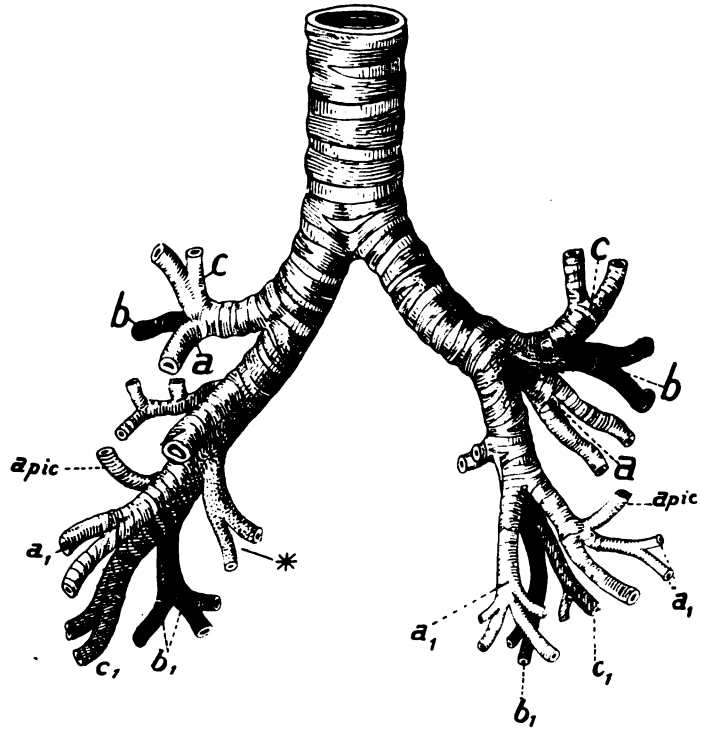

Fig. 209a. Schema des Bronchialbaumes nach den Darstellungen von Hasselwander und Heiß.

Rechter und linker Oberlappen: a ventraler, b dorsaler, c apikaler Bronchus. Rechter und linker Unterlappen: apic ein bis in die oberen Teile des Unterlappens aufsteigender Bronchus, a, ventrale, b, dorsale, c, laterale Bronchen, * ein nur rechts vorkommender, zur mediastinalen Fläche ziehender Bronchus.

Rechter Mittellappen, ohne Bezeichnung: vorn ein starker, noch in den Unterlappen ziehender, sowie kleinere ventrale und dorsale Bronchen.

Zu den unerläßlichen Kenntnissen gehört es für den Arzt, von außen her zu wissen, welchem Lungenlappen er gegenübersteht. Dies wird durch die Kenntnis des Verlaufes der Sulci interlobares ermöglicht. Rechts wie links beginnen diese in der Höhe des Dornfortsatzes des 3. Brustwirbels. Dieser liegt in der *Interskapularlinie* (verbindet bei gerade herabhängenden Armen die medialen Enden der Spina scapulae). *Links* läuft die Grenze zwischen Ober- und Unterlappen in der Axillarlinie über die 4., in der Mammillarlinie durch die 6. Rippe. *Rechts* verläuft die Inzisur zwischen Ober- und Unterlappen ähnlich wie links bis zur 4. Rippe. Hier zweigt sich, parallel zur 4. Rippe laufend, die Inzisur zwischen Ober- und Mittellappen ab, während die 1. Furche weiter nach abwärts in der Mammillarlinie den 6. Interkostalraum erreicht. Daraus folgt: Man untersucht *vorn* nur den Oberlappen

Digitized by Google

und (rechts) den Mittellappen; *hinten* vorzugsweise den Unterlappen. Oberhalb der Interskapularlinie liegt beiderseits Oberlappen; von *links* seitlich werden beide, von *rechts* alle drei Lappen, der Mittellappen allerdings nur zum kleinen Teil, angetroffen. (Fig. 219—221).

Abweichend vom Erwachsenen liegen in mancher Hinsicht die Dinge bei Kindern. Die Pleurasäcke berühren sich unter dem Brustbein *nicht*. Im Bereich des Manubriums sind sie durch die Thymus weit auseinander gedrängt, die Aorta ascendens liegt in größerer Breite frei, auch der Anfang der Vena cava superior ist zugänglich. Herzbeutel und Herz liegen links in breiterer Fläche überdeckt; der untere Lungenrand verläuft mehr horizontal als beim Erwachsenen und steht in den einzelnen Phasen höher, als in den entsprechenden beim Erwachsenen (vgl. später Fig. 224).

Hinsichtlich des inneren Baues der Lungen ist der Architektonik des Bronchialbaumes zu gedenken. Neuere Forschungen *(Heiß, Hasselwander)* haben ergeben, daß das übliche Schema eines „Stammbronchus" nebst „Seitenbronchen" keine Gültigkeit besitzt. Aus den mannigfachen Varietäten läßt sich als Wesentlichstes hervorheben, daß der Bronchus zum rechten Oberlappen je einen Ast für die vordere und hintere Fläche und für die Spitze besitzt; ähnlich verhält sich links der Bronchus zum Oberlappen. Der Bronchus zum rechten Mittellappen beteiligt sich durch einen sehr selbständigen Ast an der Versorgung des rechten Unterlappens. Das System der Unterlappenbronchien läßt im allgemeinen drei Äste unterscheiden, einen für die vordere, einen für die hintere Fläche und einen, der den Unterlappen mehr in der Quere versorgt (vorn-seitlich und medial-hinten). Diese Tatsachen verdienen bei *Sektionen* der Lunge Beachtung. (Fig. 209 a.)

Hinsichtlich der Gefäße ist, anknüpfend an das oben Gesagte, zu bemerken, daß beim Eintritt in die Lappen die Reihenfolge von kranial nach kaudal stets: Arterie, Bronchus, Vene ist, und daß diese Folge weiterhin stets beibehalten wird. Biegen also (Fig. 205) die Bronchen nach abwärts, so liegt die Arterie außen, die Vene innen. Biegen die Bronchen nach aufwärts, so liegt die Arterie innen, die Vene außen *(Hasselwander)*. Am rechten Oberlappen ist der oft genannte „eparterielle" Bronchus höchstens dadurch nachzuweisen, daß die Arterie den Bronchus von vorne deckt. Bei der Durchleuchtung wird sich also für den rechten Oberlappen eine *dichtere Gefäßzeichnung* ergeben.

Die *Lymphbahnen* der Lunge sind als Verbreitungswege von Infektionserregern, vor allem der Tuberkelbazillen praktisch wichtig. Eine Trennung der Lymphgebiete der einzelnen Lappen existiert ebensowenig, wie eine Trennung oberflächlicher und tiefer Lymphbahnen. Die Lymphbahnen der Lunge bilden ein großes Netz, aus dem die regionären Lymphknoten gespeist werden. Diese liegen längs der Bronchen (Glandulae bronchopulmonales), weiter nach außen am Hilus und an den Hauptbronchen (Lymphoglandulae bronchiales), an der Bifurkation (Lymphoglandulae broncho-tracheales) und längs der Trachea (Lymphoglandulae tracheales). Die Lymphe dieses ganzen Systems zieht zu den Supraklavikulardrüsen, *bleibt aber unabhängig* von den Zervikaldrüsen. Beide Ströme vereinigen sich erst kurz vor der Einmündung in die Venen. Primäre Infektion der Lunge kann also, wenn aërogen, nur so erfolgen, daß entweder die Erreger primär in der Lunge haften oder durch den Lymphstrom zu den Bronchial- (und Supraklavikular-)drüsen verschleppt werden, um durch die Saugwirkung bei der Atmung in die Lunge zurückzugelangen; oder aber sie erfolgt hämatogen (von Halseingeweiden, Tonsillen) aus durch die obere Hohlvene, rechtes Herz, Lungenarterie. — Konstant scheint ferner eine Lymphverbindung von der Lunge ins Mediastinum zu den hinter dem Pankreas liegenden Lymphknoten zu sein, die gewisse klinische Symptome (Schmerzen bei Pneumonie) zu erklären imstande ist.

Das normale Bild einer Lunge bei der Durchleuchtung zeigt Fig. 210—211. Die sogenannte „Lungenzeichnung" ist ein zartes, vom Hilus ausgehendes *Schattenwerk*, das im Bereich des Hilus auf Bronchial- und Gefäßwände, weiter peripherisch nur auf Gefäßwände zu beziehen ist. Die Figuren zeigen zugleich den Unterschied zwischen Inspirium (gehobene Rippen, völlig aufgehellter, spitzwinkler Sinus phrenico-costalis) und Exspirium. Ein zum Vergleich gegebenes Bild zeigt stärkere Schattenbildung, die bei krankhaften Veränderungen der Lunge auftritt. (Fig. 212.)

5. *Das Mediastinum.*

Hat man nach Entfernung der rechten und der linken seitlichen Brustwand die beiden Lungen nach Durchtrennung ihrer Wurzel am Mediastinum (s. S. 155) abgeschnitten und so die beiden Pleurahöhlen entleert, so überblickt man von links und von rechts das

Digitized by Google

Fig. 210. 20 jähr. gesunder Mann. (Einzelschlag-Aufnahme von Dr. F. M. Groedel.) Tiefe Inspiration. Die Rippen sind fast zur Horizontalstellung gehoben, die Zwischenrippenräume, namentlich zwischen den unteren Rippen, verbreitert, die supraklavikulären Lungenfelder sind durch die gehobene Schlüsselbeinstellung klein. Zu beachten ist die Erweiterung der unteren Brustkorböffnung durch Hebung der unteren Rippen nach außen. Das Zwerchfell steht tief, aber mit bogenförmiger Abgrenzung. In den lateralen Teilen verläuft die Schattengrenze leicht gewellt (Zwerchfellfurchen). Das Herz ist steil gestellt.

Fig. 211. 20 jähr. gesunder Mann. (Einzelschlagaufnahme von Dr. F. M. Groedel von der gleichen Versuchsperson wie oben.) Exspiration. Die Rippen fallen stärker nach außen ab als bei der Einatmung. Die Zwischenrippenräume sind schmaler und verjüngen sich lateral erheblich. Die Lungenfelder sind außen nach unten hin eingezogen, nicht erweitert wie bei der Inspiration. Das Zwerchfell ist wesentlich höher und zeigt eine etwas stärkere Krümmung. Die Lungenfelder sind im ganzen viel kleiner in der Projektion und viel weniger hell als bei der Inspiration. Der Unterschied des Luftgehalts kommt in den Bildern namentlich beim Vergleich der Lungenfelder mit der luftgefüllten Magenblase zum Ausdruck. Der Herzschatten ist breiter, voller und mehr quergestellt. Die supraklavikulären Lungenpartien erscheinen durch die Senkung des Schlüsselbeins größer. (Aus Groedel, Röntgendiagnostik, 3. Aufl. 1921.)

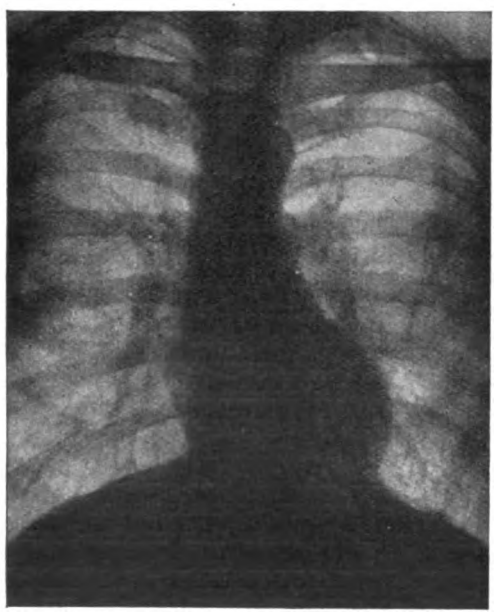

Fig. 212.

Mediastinum (s. Fig. 213, 214). Da wo die Lunge entfernt wurde, sieht man (Fig. 205) in dem Querschnitt der Lungenwurzel die durchschnittenen *Bronchen, Aa. pulmonales* und *Vv. pulmonales*, die hier aus dem Mediastinum austreten und zur Lunge verlaufen.

Der Inhalt des Mediastinum ist natürlich da am reichlichsten, wo die beiden Pleurasäcke in der Mittellinie am weitesten voneinander abstehen. Das ist vor allem da der Fall, wo hinter dem Körper des Brustbeins zwischen den beiden Mediastinalblättern der Pleura das in dem *Herzbeutel* eingeschlossene *Herz* gefunden wird. Entfernt man auch die vordere Brustwand, indem man den Ansatz des Mediastinum am Sternum abtrennt und dann die beiden Pleurae mediastinales zurückschlägt (Fig. 206), so legt man leicht den Herzbeutel frei. Man schneidet ihn auf (Fig. 216) und schneidet das Herz heraus (Fig. 234). Jetzt erkennt man leicht, daß zugleich mit den beiden Pleurahöhlen und den Lungen die Perikardialhöhle und das Herz fast den ganzen Brustraum für sich in Anspruch nehmen. Außer dem Herzbeutel mit dem Herzen bilden den Inhalt des Mediastinums Reste der *Thymusdrüse*, ein großer Teil der *Luftröhre* mit ihren Ästen, viele große und kleine *Gefäße* und *Nerven*, der *Oesophagus*, sowie *Lymphgefäße* — darunter der Hauptstamm, der *Ductus thoracicus* — und viele wichtige *Lymphknoten*. Diese Teile werden durch *lockeres Bindegewebe* verbunden, das sich ohne Grenze in das lockere Bindegewebe des *Halses* und der Fascia endothoracica vor der Wirbelsäule und hinter dem Sternum auf die Innenfläche der Rippen und Interkostalmuskeln fortsetzt.

Da die Pleura mediastinalis — wie die ganze Pleura — eine dünne *durchscheinende* Haut ist, so sieht man, falls sie nicht nach einer Entzündung getrübt und verdickt ist, durch sie hindurch von den entleerten Pleurahöhlen aus die Hauptbestandteile des Mediastinums; noch deutlicher werden sie, wenn man die Mediastinalblätter abpräpariert.

Man sieht (Fig. 213, 214) durch die Pleura *rechterseits:* Außer den mehr oder weniger

Digitized by Google

Fig. 210.

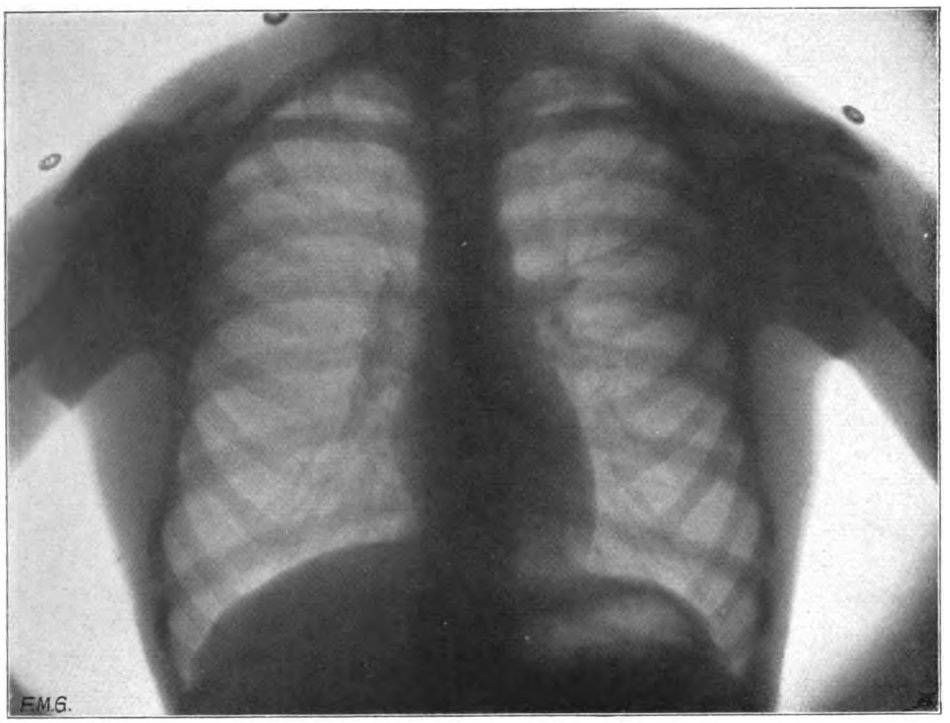

Fig. 211.

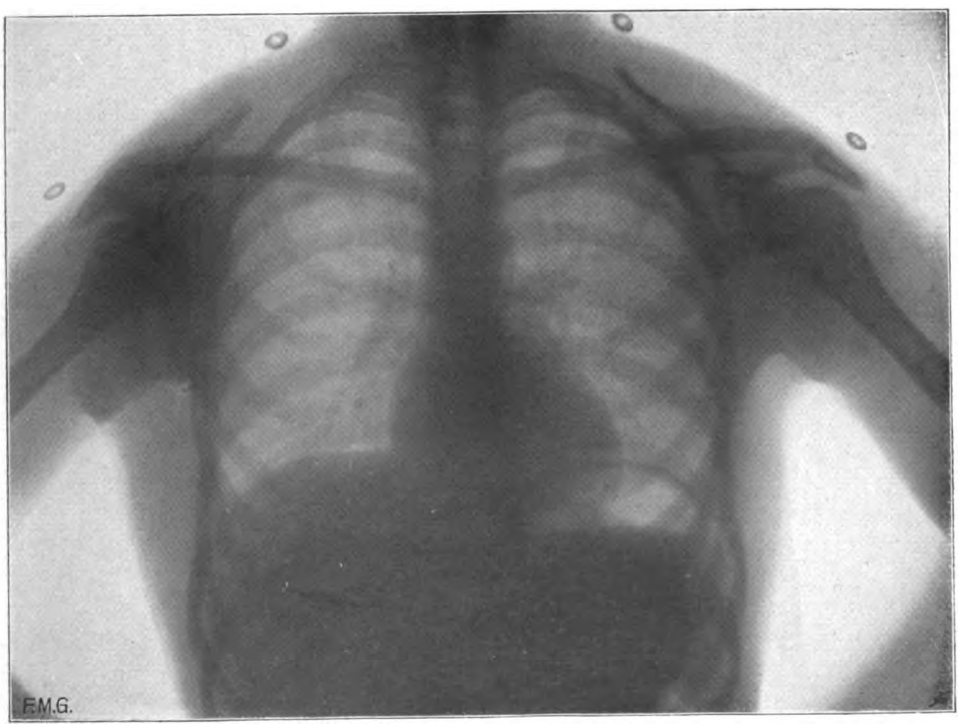

Digitized by Google

Fig. 213.

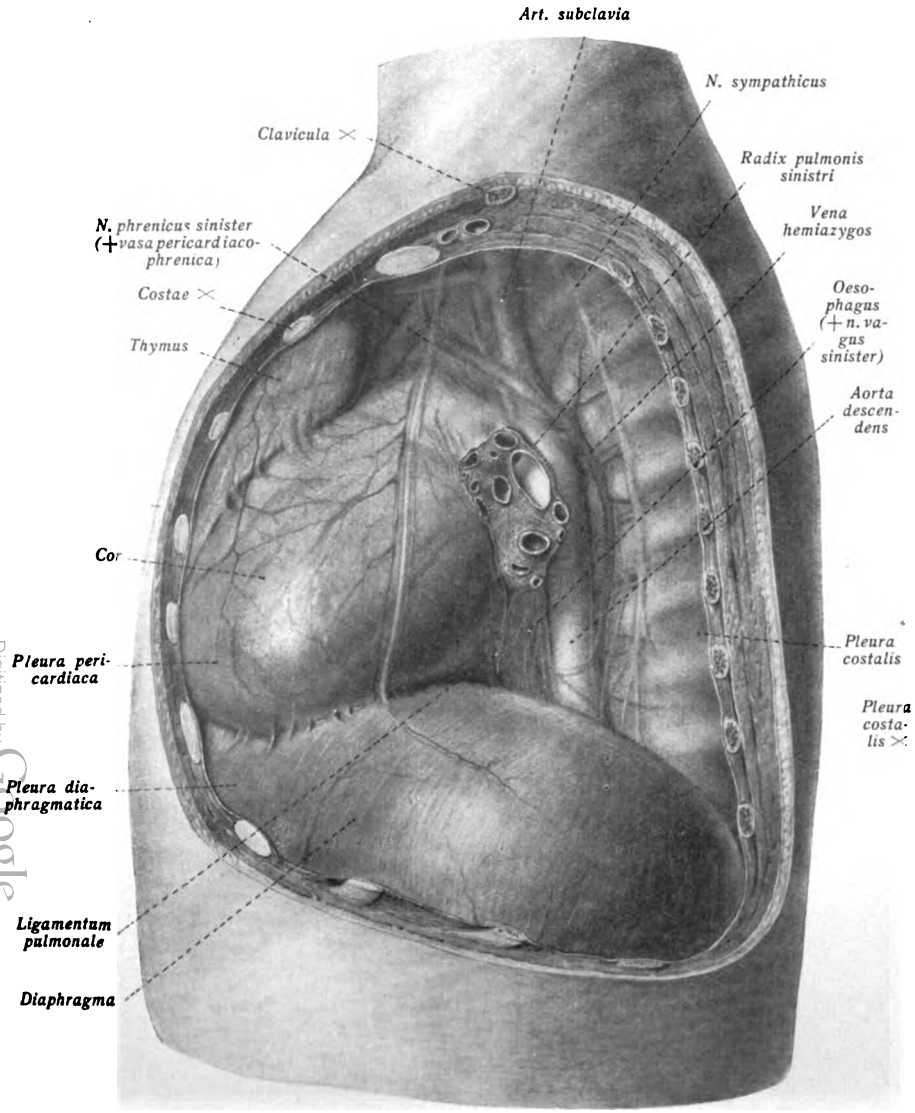

Fig. 214.

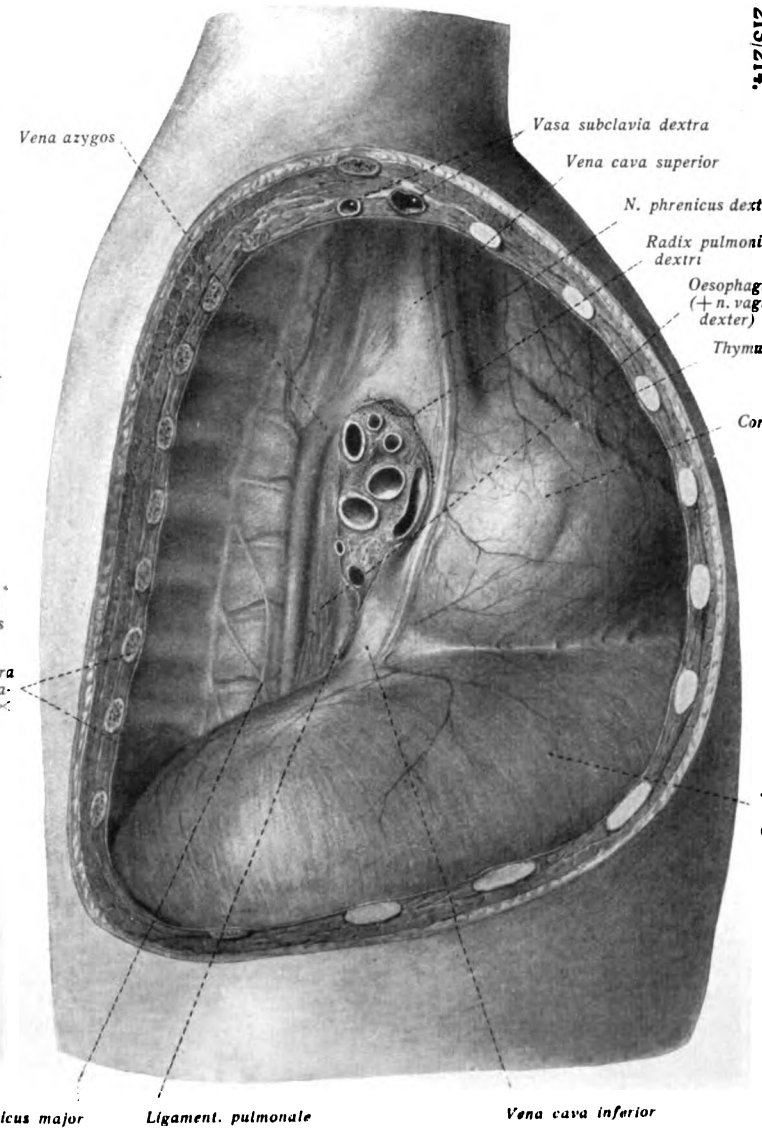

Fig. 213/214.

Digitized by Google

Fig. 213. Linke Pleurahöhle } eines Kindes (3/4).
Fig. 214. Rechte Pleurahöhle }
Durch sagittale Schnitte sind die Rippen nebst der Klavikula durchschnitten und damit die laterale Wand der Pleurahöhlen entfernt. Die Lungen sind dicht am Hilus abgeschnitten. Man blickt daher in die leere Pleurahöhle, auf die alle Wandabschnitte der Höhle überziehende Pleura parietalis. (Aus Sobotta, Atlas der deskriptiven Anatomie.)

durch den Herzbeutel hindurch (wenigstens beim Kind) sichtbaren Teilen des Herzens die V. cava superior, auf ihr den N. phrenicus, der sich auf dem Herzbeutel bis zum Zwerchfell verfolgen läßt; die V. azygos und deren Einmündung in die V. cava sup., die Vasa intercostalia, den Oesophagus, den N. vagus, den Grenzstrang des N. sympathicus mit den Nn. splanchnici und die Lymphknoten an der Lungenwurzel.

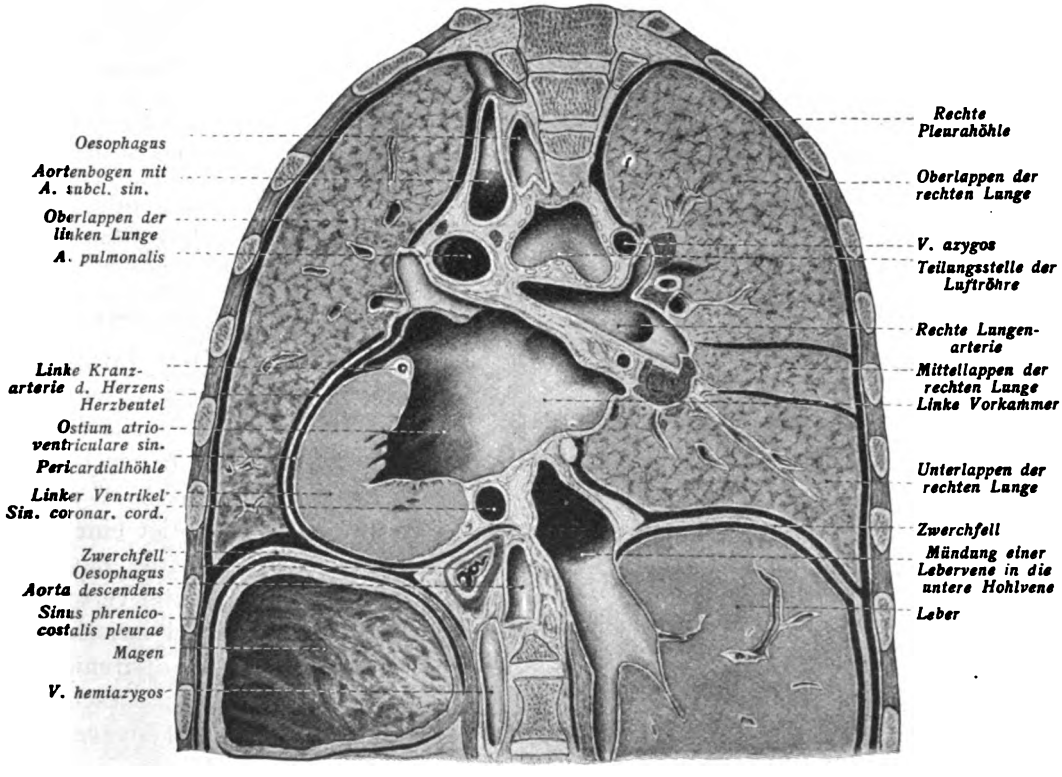

Fig. 215. Frontalschnitt der Brust. Ansicht von hinten.

Und *linkerseits:* Außer dem Herzen den N. phrenicus sinister und, wie auch rechts, die Vasa pericardiacophrenica, die Aorta descendens, die A. subclavia sinistra mit abgehender A. mammaria interna, die V. anonyma sinistra mit einmündender V. hemiazygos (in dem Fall der Abbildung Fig. 213, nach oben eine sehr starke V. intercostalis suprema fortgesetzt), den N. vagus, den Grenzstrang des N. sympathicus sin., die Vasa intercostalia usw., sowie zahlreiche Lymphoglandulae. Vor allem halte man also fest, daß von rechts die *Speiseröhre,* und die *Vena azygos* von links die *Aorta descendens* zu sehen und zu erreichen ist.

Beiderseits sieht man besonders beim Kind die vor und über dem Herzen gelegerte Gl. thymus (Fig. 239).

Digitized by Google

Fig. 216. Situs der Brusteingeweide, dritte Schicht. Dasselbe Präparat wie Fig. 206. Herzbeutel ist eröffnet, He in situ.

Anwendungen.

Da das Mediastinum nicht eine *starre,* zwischen den beiden Pleurahöhlen eingeschaltete Scheid wand, sondern eine solche von *nach rechts und links verschiebbarer und dehnbarer Beschaffenhe* darstellt — wie das ja schon die kostale Atmung verlangt, bei der sich das Sternum von der Wirbe säule entfernt —, so erhellt, daß, wenn eine *Pleurahöhle* durch *abnormen Inhalt* (z. B. durch Py oder Pneumothorax) ausgedehnt wird, oder eine *Lunge mehr Platz* einnimmt als normal, das Medi stinum mit dem Herzen *nach der entgegengesetzten Seite verdrängt* werden muß (Verschiebung d Herzdämpfung!). *Linksseitiges* Pleuraexsudat kann die rechte Grenze der normalen Herzdämpfung *na rechts* weit über den Sternalrand hinaus *verlagern.* Und ferner: Nimmt die Lunge *einen geringer Raum* ein, als der Norm entspricht, z. B. *nach Lungenschrumpfung* unter Verwachsung der Lunge m der Pleura mediastinalis, so wird das Mediastinum *nach derselben Seite verzerrt* und der *entgege gesetzte* Pleurasack vermag sich, wenn seine Lunge gesund ist, kompensatorisch auszudehnen. Ha delt es sich darum, bei dem Lebenden von *vorne* her in das Mediastinum einzudringen, so kann di am *ausgiebigsten nur durch Resektion des Sternums* geschehen. Von *hinten* in entsprechender Wei zwischen den beiderseitigen Umschlagstellen der Pleura costalis in die Pl. mediastinalis in den Mediast nalraum zu gelangen, ist nach dem oben (S. 159) Gesagten nicht ohne weiteres möglich. Die anatom schen Verhältnisse erklären es, daß Eröffnung des Mediastinums von hinten her ohne Pleuraverletzun kaum ausführbar ist. Geschieht die Eröffnung der Pleura dabei *absichtlich,* so gelangt man zur tran pleuralen Methode der Oesophagotomie. (Fig. 207.)

a) Präperikardialer Teil des Mediastinums (Fig. 204, 206).

Es ist dies der schmale Spalt, der zwischen den beiden mediastinalen Pleurablätter und dem Herzbeutel besteht. In natürlicher Lage berühren sich beim Erwachsenen recht und linke Pleurakante nahezu. Links liegt der 4. Rippenknorpel und der 4. und 5. Inte kostalraum unmittelbar vor dem Herzbeutel. Die Pleurae mediastinales liegen beiderseit dem Herzbeutel locker angeheftet und lassen sich stumpf von ihm ablösen. Weiter sei lich macht diese Anheftung einer festen Verwachsung Platz. Von hier ab ist eine isolier Darstellung der Pleura mediastinalis unmöglich bis gegen die Wirbelsäule hin, wo di mediastinalen Blätter wieder selbständig werden. Jenen mit dem Herzbeutel verwachsene Bezirk nennt man „Pleura pericardiaca" (Fig. 233). In dem spitzen Winkel zwischen Her beutel und Pleura mediastinalis dicht vor dem Lungenhilus liegt der N. phrenicus. D rechte Nerv liegt mehr oberflächlich, der linke liegt tiefer im Thorax und beschreibt, d er um die Konvexität des linken Ventrikels herumzieht, einen nach links konvexen Boge Er tritt in der Gegend der Herzspitze durch das Zwerchfell an seine Unterseite, währen der rechte in der Gegend der Vena cava inferior auf die obere Fläche des Zwerchfells trit

b) Herz und Herzbeutel.

Die Hauptbedeutung besitzt innerhalb des Mediastinums das *Herz,* dessen durch Pe kussion und Auskultation ermöglichte Untersuchung am Lebenden uns als einer der schön sten, ewig dauernden Erfolge ärztlicher Kunst bekannt ist.

Vorbedingung für das Studium der Lage des Herzens ist natürlich eine gründlich Kenntnis seines Baues. Hierbei sind auch die Gefäße der Herzwand zu berücksichtige (s. Fig. 217 und 218). Die beiden aus dem Anfangsteil der Aorta entstehenden Aa. co ronariae cordis (Kranzarterien) haben einen verschiedenen Verlauf. *Die A. coronaria cor dis dextra* verläuft im Sulcus coronarius dexter auf die hintere (untere) Herzfläche un läuft in dem Sulcus longitudinalis posterior als R. descendens posterior nach abwärts bi

Digitized by Google

Fig. 216.

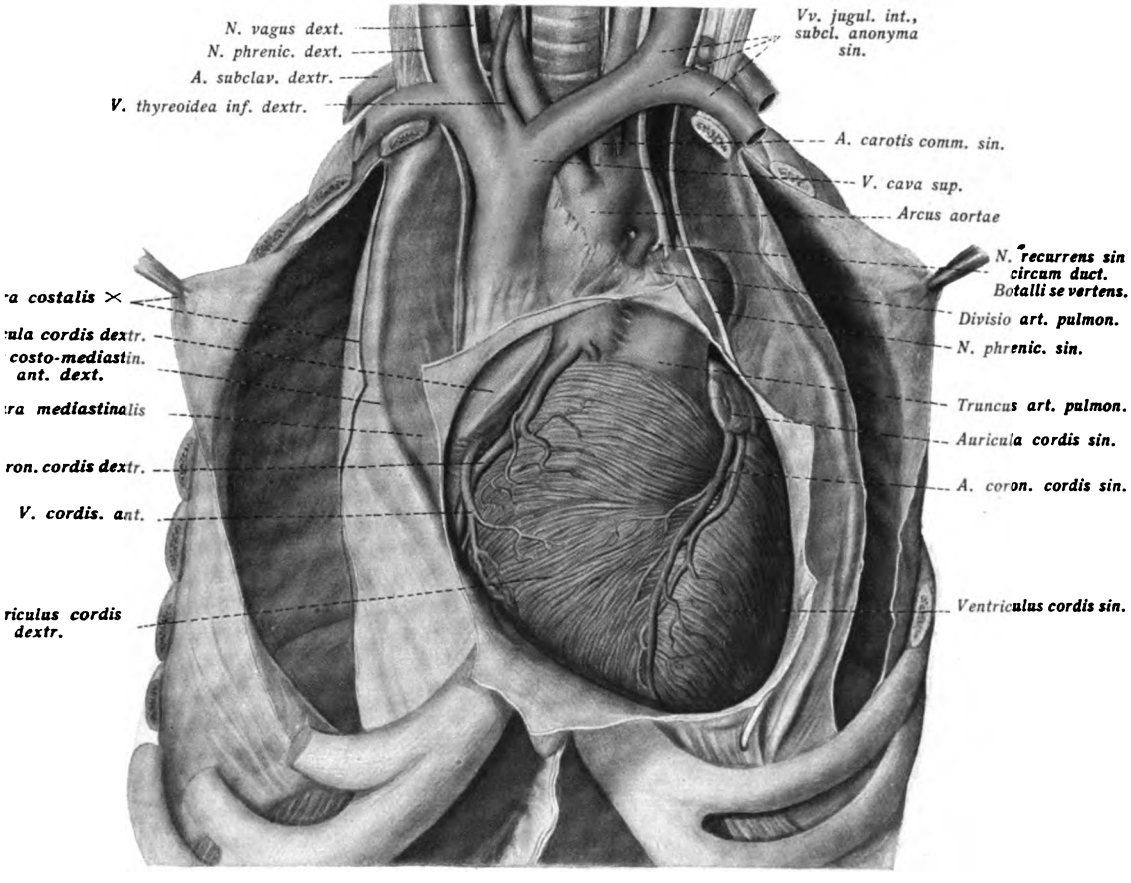

Digitized by Google

Fig. 217.

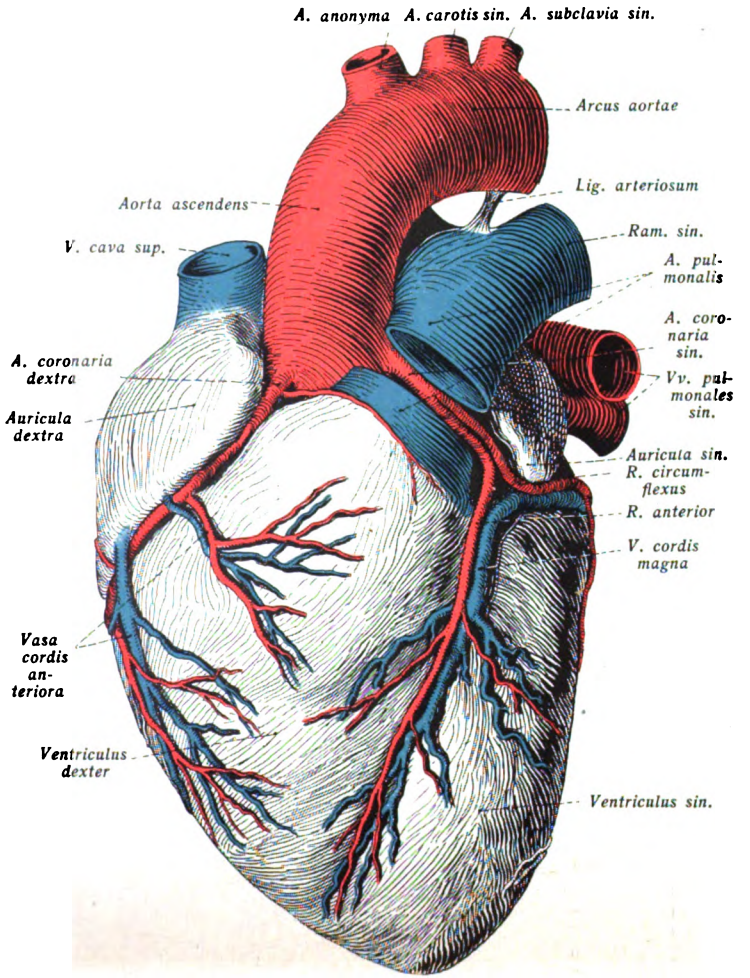

Fig. 218.

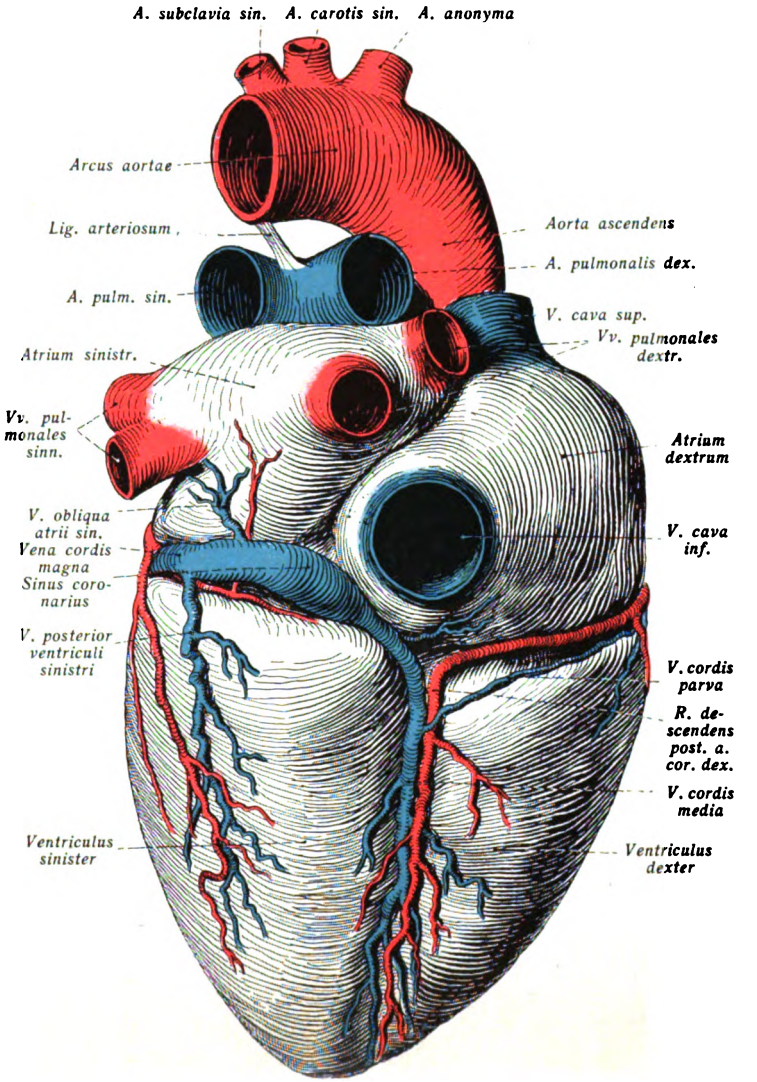

Fig. 217/218.

Digitized by Google

Fig. 217. Gefässe des Herzens. Ansicht von vorne
Fig. 218. Gefässe des Herzens. Ansicht von hinten.

ır Herzspitze. Die *A. coronaria cordis sinistra* läuft hinter dem Stamm der A. pulonalis nach links und teilt sich am Ursprung in den Ramus anterior (descendens) zum ılcus longitudinalis anterior und in den R. circumflexus, der unter dem linken Herzohr ı Sulcus coronarius dexter nach hinten zieht, ohne den Sulcus longitudinalis posterior ı erreichen.

Das *Venenblut* des Herzens sammelt sich in dem unterhalb der V. cava inferior in e rechte Vorkammer mündenden *Sinus coronarius* (s. Fig. 218). In ihn münden von der nteren Fläche die Vv. cordis parva, cordis media, posterior ventriculi sinistri, V. obliqua rii sinistri und von vorne her die *V. cordis magna*, die in dem Sulc. longit. ant. von der erzspitze aufsteigt und sich nach links wendet. Die kleinen Vv. cordis anteriores und rdis minimae münden direkt in das rechte Atrium (foramina venarum minimarum Thebesii]).

Als *Herzachse* bezeichnet man für unseren Zweck eine von der Herzspitze nach der ɔrtenwurzel gezogen zu denkende Linie. Man nehme einen nicht zu kurzen, gespitzten eistift zur Hand, der dieser Achse entsprechen soll, und halte diese „Achse" vertikal itten vor das Brustbein mit der Spitze nach unten unter der *Annahme*, daß das rechte (ve-ise) Herz genau in die rechte, das linke (arterielle) Herz genau in die linke Körperhälfte lle, die Herzscheidewand also median stände. Nun beachte man *folgende vier Punkte* ıter gleichzeitiger Ausführung der Achsenverschiebungen mit dem Bleistift.

1. Die Achse liegt *nicht* vertikal, sondern derart schief, daß die *Spitze nach links, die ısis* (das stumpfe Bleistiftende) *nach rechts* gerichtet ist.

2. Die Achse und damit das ganze Herz ist ferner nach links verschoben, so daß die edianebene des Körpers die Herzachse nicht in der Mitte schneidet, sondern derart, *daß ·ei Drittel des Herzens in die linke und nur ein Drittel in die rechte Körperhälfte fallen.*

3. Die *Spitze* des Herzens tritt *nach vorn* an die Innenfläche der Brustwand, die ısis nähert sich der Wirbelsäule. Dadurch wird die bis dahin vordere Herzfläche zur *·eren*, die bis dahin hintere zur *unteren*, dem Zwerchfell aufgelagerte Fläche.

Nach den drei angegebenen Abweichungen der Herzachse von der ursprünglich angemmenen Stellung würde die Herzscheidewand in der Ansicht des Herzens von vorn ·eiche Massen des rechten und des linken Herzens erkennen lassen.

4. Das Herz ist nun aber noch derart *um die Achse gedreht* (bei Betrachtung einer ust von vorn her im Sinne des Uhrzeigers), daß der weitaus größte Teil des *rechten Her-ɜs* vorn (und oben), der größte Teil des *linken* hinten (und unten) liegt. Infolge dieser ·ehung nähert sich die Scheidewand, wie am besten Gefrierschnitte lehren (s. Fig. 215), ihrer Richtung bedeutend der Frontalebene.

Es ergibt sich (Figg. 216, 219—221, 223). Die *Vorhöfe liegen kopfwärts und mehr rsal, die Ventrikel sind der Brustwand näher gelagert und liegen zugleich kaudal.* Durch : unter 4 erwähnte Drehung ist der rechte Vorhof und der rechte Ventrikel ganz nach rn gelangt; der linke ist nach lateral und hinten gerückt. Am weitesten nach *vorn liegt r rechte Ventrikel, rechts der rechte Vorhof, links der linke Ventrikel, ganz hinten der ke Vorhof* (s. Fig. 222). In der Ansicht *von vorn* sind sichtbar (s. Fig. 216): Der :hte Ventrikel mit dem Ursprung der A. pulmonalis, Conus arteriosus, eine schmale

Digitized by Google

Fig. 219. Projektion der Brust- und Bauchorgane auf die Oberfläche des Körpers. Ansicht von vorn. Die Be rührungsfläche zwischen Milz und linker Niere (Milznierenwinkel) ist durch den Magen überlagert.

Fig. 220. Projektion der Brust- und Bauchorgane auf die Oberfläche des Körpers. Ansicht von hinten.

Zone des linken Ventrikels, das vordere Ende des linken Herzohres, ein guter Teil des rech ten Vorhofes, vor allem das rechte Herzohr; jedes Herzohr ist der Wurzel des aus der entgegengesetzten Ventrikel stammenden Arterienrohres angelagert, d. h. das rechte Her ohr der Aorta, das linke der A. pulmonalis.

Die *Projektion des Herzens auf die vordere Brustwand* wird durch folgende Linie auf der Außenfläche der Brustwand bestimmt (Fig. 223):

1. Die *untere* Herzlinie beginnt mit dem Punkte des Spitzenstoßes. Dieser liegt i 5. linken Interkostalraum in der Mitte zwischen Mammillarlinie und Parasternallinie a unteren Rande der 5. Rippe. Sie endigt, schief nach rechts aufsteigend, am unteren Ran des 5. rechten Rippenknorpels, 2 cm vom Sternalrand entfernt. Bei diesem Verlauf schne det sie die Spitze des 6. Rippenknorpels. Von hier läuft aufwärts

2. die *rechte* Herzlinie zum oberen Rand der 3. rechten Rippe, 2 cm vom Sternalran entfernt. Von ihrem oberen Ende zieht

3. die (keine *scharfe* Grenze bezeichnende) obere Herzlinie zur Mitte des 2. linken I terkostalraumes, wo sie 3 cm vom Sternalrand ihr Ende findet. Dort beginnt

4. die linke Herzlinie, die nach unten zur Herzspitze verläuft.

Im Zusammenhang mit dieser Projektion müssen die Projektionen der großen Gefä stämme vorgenommen werden, weil die Übersicht über die Beziehungen zwischen d Brustwand und den einzelnen Teilen des Herzens erst dann vollständig wird. Die Ei mündungen der beiden *Hohlvenen* liegen am 3. und 6. Rippenknorpel rechts vom Sternu Dadurch ergibt sich die Längenausdehnung der rechten Kante des rechten Vorhofs, die al parallel dem rechten Sternalrand liegt. Die Vena cava superior reicht von der Insertio der 3. Rippe bis zu der der 1. Rippe empor. Hier nimmt die Projektion der kurzen V. an nyma dextra ihren Anfang, die bis zur Articulatio sternoclavicularis dextra reicht. Die Pr jektion der linken V. anonyma erstreckt sich von der Insertion der 1. Rippe rechts läng des oberen Brustbeinrandes zur linken Articulatio sternoclavicularis.

In der Höhe der 3. Rippe links am Sternum liegt das *linke Herzohr* auf dem Rippe knorpel an der Knorpelknochengrenze. Von da an bis zur Mitte des Brustbeins und na aufwärts bis zum oberen Rande der 2. Rippe liegt die Projektion der A. pulmonalis, *in den 2. Interkostalraum hineinragt.* Ebenfalls in Höhe der 3. Rippe, aber hinter der rec ten Hälfte des Sternums, zwischen der Projektion der A. pulmonalis und der Vena cava s perior liegt die Projektion der Aorta ascendens; der Arcus aortae liegt in 1 cm Entfe nung vom oberen Brustbeinrande und am unteren Rande der Vena anonyma sinistra. *Sei Projektion reicht bis in den 1. Interkostalraum links.* Zieht man von der Mitte des Bru beins in der Höhe der 3. Rippe eine Linie zur Insertion der 6. Rippe rechts, so gibt die ungefähr die Grenze zwischen rechtem Vorhof und rechtem Ventrikel an. Hiernach geben sich ganz kurzgefaßt folgende topographische Beziehungen:

1. Alles, was *rechts* vom Brustbein liegt, gehört dem rechten Vorhof an. Das rech Herzohr liegt hinter der rechten Hälfte des Brustbeins in Höhe des 3. Interkostalraum

2. Den linken Rand der Herzprojektionsfigur nimmt etwa einen Finger breit die Pr jektion des linken Ventrikels ein.

3. Alles, was dazwischen liegt, gehört dem rechten Ventrikel an.

Digitized by Google

Fig. 219.

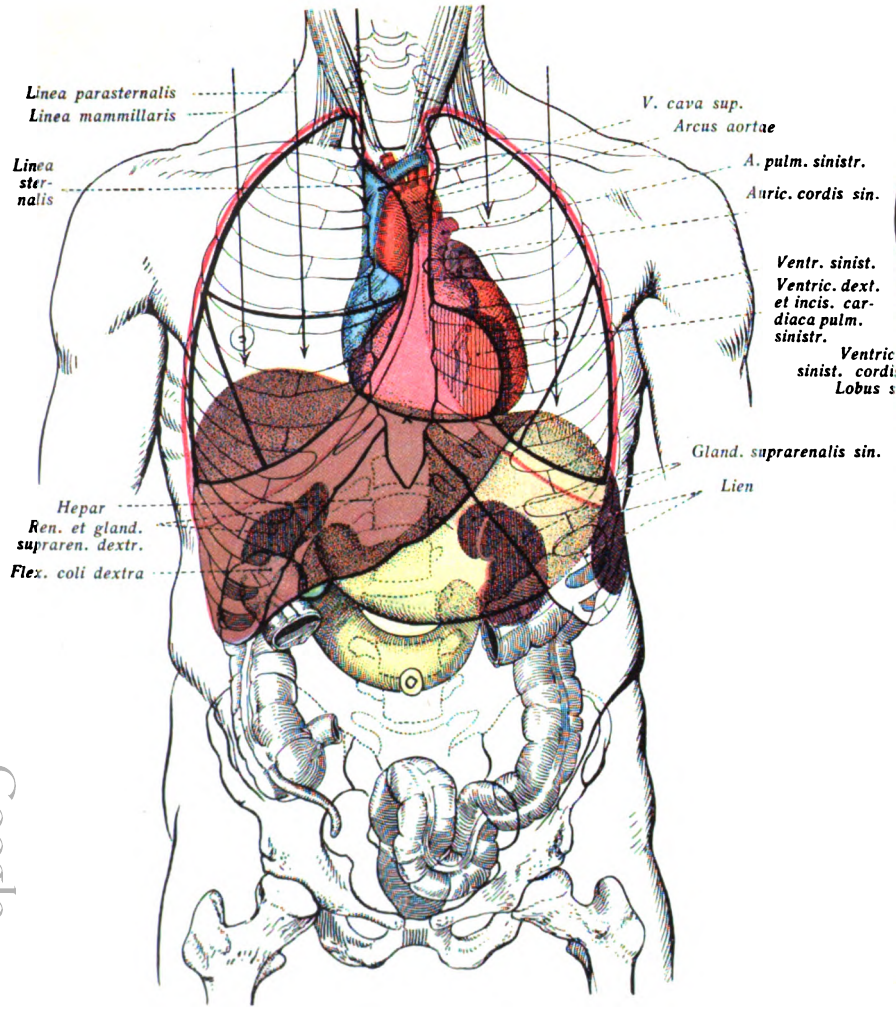

Fig. 220.

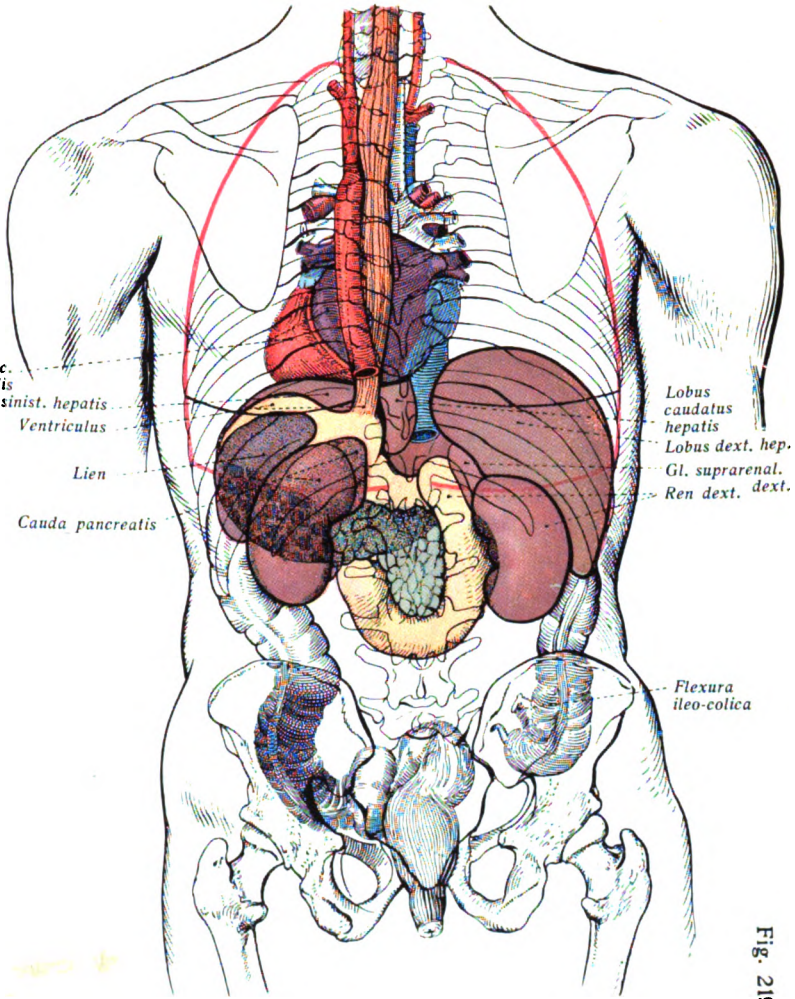

Fig. 219/220.

Digitized by Google

Fig. 221.

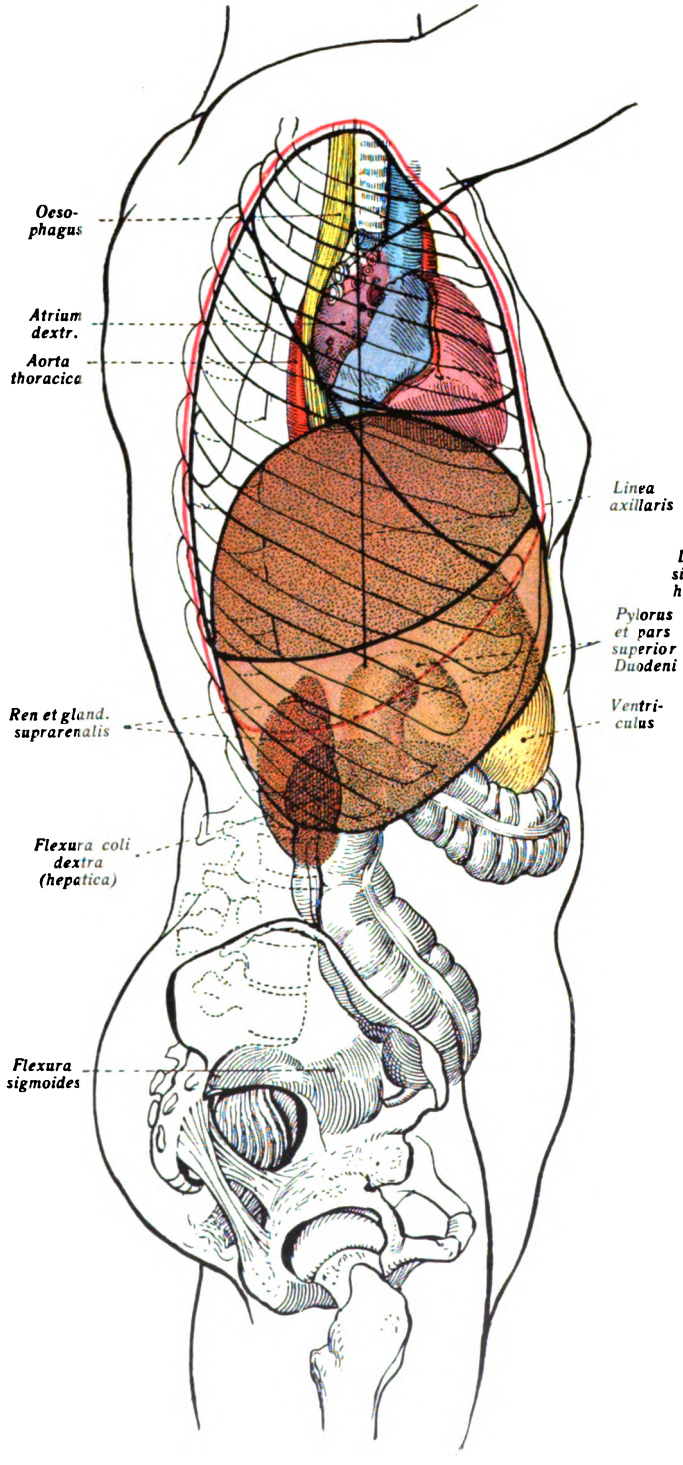

Fig. 221a.

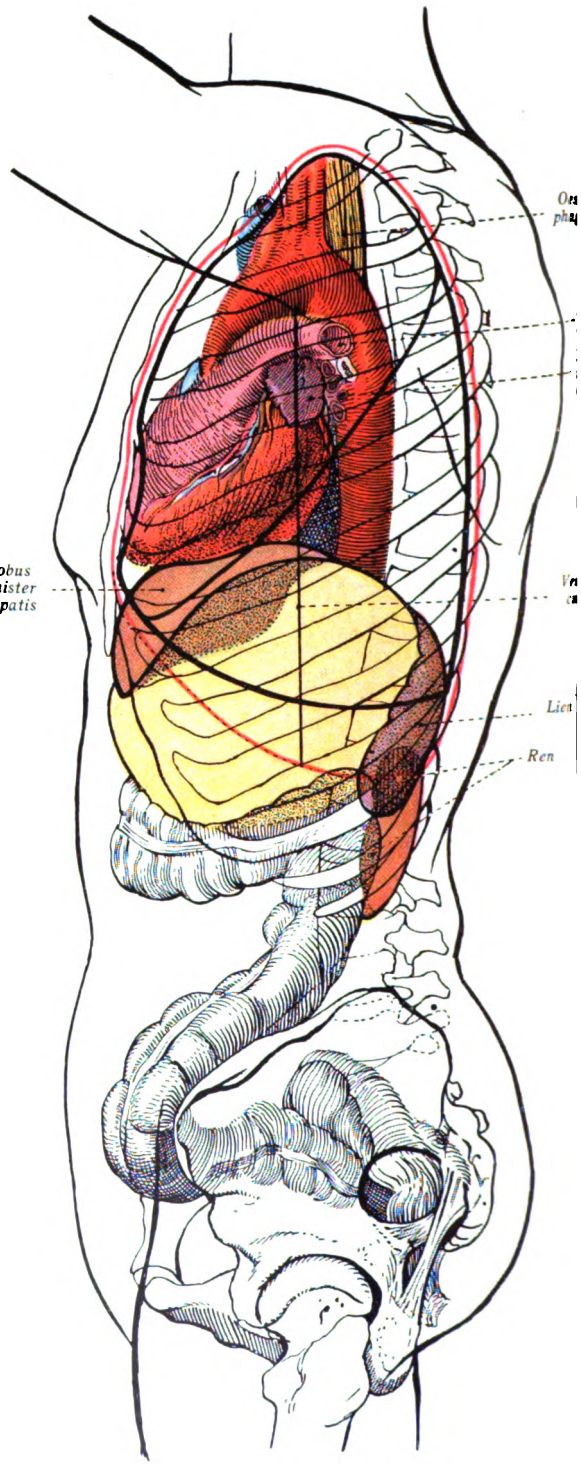

Digitized by Google

Fig. 221. Projektion der Brust- und Baucheingeweide auf die Körperoberfläche. Ansicht von rechts.
Fig. 221a. Projektion der Brust- und Baucheingeweide auf die Körperoberfläche. Ansicht von links.

Entsprechend dieser Lage müssen sich die Herzklappen sehr unsymmetrisch projizieren. Oberflächlich liegen die Klappen des rechten Herzens, und zwar die *Valvula tricuspidalis* am Ansatz der 5. Rippe rechts am Sternum, die *Semilunarklappe der A. pulmonalis* am oberen Rande des 3. Rippenknorpels und zum Teil hinter dem Sternum. Tief liegen die Klappen des linken Herzens, und zwar unmittelbar dorsal von der Pulmonalisklappe, ein wenig tiefer hinter dem Brustbein die *Semilunarklappe der Aorta* und ganz dorsal in der Höhe des 3. Interkostalraumes die *Mitralklappe*. Mitral- und Tricuspidalklappe lie-

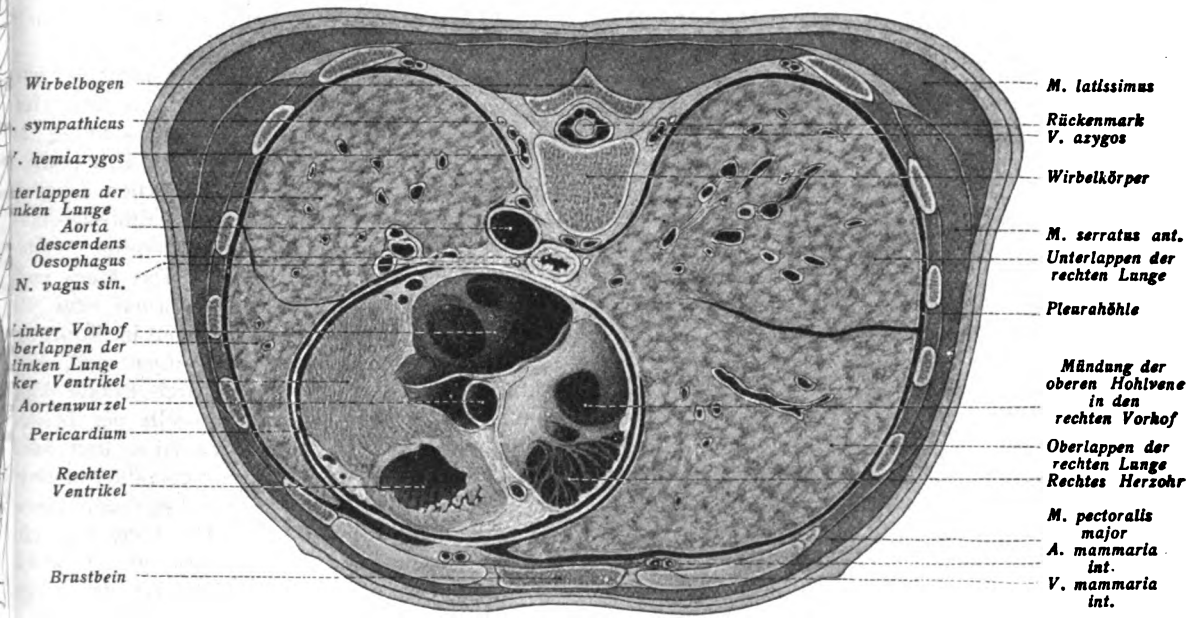

Fig. 222. Querschnitt der Brust in der Höhe der Brustwarzen. (Die rechte Lunge ist auf Kosten der linken etwas vergrößert.) Obere Schnittfläche von unten gesehen.

gen auf einer Linie, die von der Insertion der 6. Rippe rechts zur Insertion der 3. Rippe links zieht; die arteriellen Ostien links oberhalb dieser Linie.

Abgesehen von der Facies sternocostalis des Herzens, die bei der Projektion unmittelbar auf die vordere Brustwand fällt und dort die Herzfigur bildet, kommen der *Facies diaphragmatica* des Herzens andere Beziehungen zu: Der hintere Teil liegt unten auf dem Zwerchfell; oben liegt er, nur durch den Herzbeutel getrennt, *vor* der Speiseröhre und dem Geflecht des linken N. vagus. Durch seine Lagerung auf dem Zwerchfell erhält das Herz unmittelbare nachbarliche Beziehungen zum linken Leberlappen und dem Fundus des Magens. Der seitliche Teil der Facies diaphragmatica nebst dem linken „stumpfen" Rande des Herzens und der Herzspitze lagert sich in die Facies mediastinalis der linken Lunge ein. Von den Vorhöfen ist der rechte in die Facies mediastinalis der rechten Lunge eingebettet, der linke ist mit seiner linken Kante dem Hilus der linken Lunge zugewendet. Beide Vorhöfe lassen eine gemeinschaftliche obere Fläche erkennen, die dem Sinus transversus pericardii zugewendet ist, und eine untere, die den Hauptteil der Herzbeutelhöhle von oben her abgrenzt. (Vgl. beim Herzbeutel weiter unten.)

Digitized by Google

Fig. 223. Projektionsfigur des Herzens.
Fig. 224. Situs der Brust- und Baucheingeweide eines 6jährigen Kindes nach Symington.

Anwendungen.

Die als Norm bezeichnete Projektion des Herzens behält ihren Wert trotz der vielfachen Abweichungen, die durch die Gestalt der Projektionsfläche (Thoraxwand) gegeben sind (vgl. oben S. 145). Insofern am Skelett sexuelle Unterschiede bestehen (größere Breite und geringere Länge des Brustbeinkörpers, Steilheit des Rippenbogens beim weiblichen Thorax), werden die äußeren Umrisse der Herzfigur nicht immer auf die angegebenen Skelettpunkte fallen. Hierzu kommen Verschiedenheiten, die sich aus der Form des Herzens selbst ergeben. Das kindliche Herz, das relativ größer ist, als das des Erwachsenen und sich in dem kleineren Thorax anders einlagern muß, führt zu anderer Projektion, die dem *Kinderarzt* geläufig sein muß (Fig. 224). Das Herz liegt hier mehr horizontal und erscheint breiter, der Spitzenstoß liegt weiter auswärts (bei Neugeborenen bis zur Mammillarlinie), aber wegen der Kürze des Thorax auch — auf die Rippen bezogen — etwas tiefer als beim Erwachsenen.

Die durch parallelgerichtete Röntgenstrahlen (Orthodiagraphie) entworfene *Herzsilhouette* ergänzt die topographisch-anatomischen Vorstellungen. Die Figuren (225—228) zeigen, wie die Form des Herzens in der Silhouette zum Ausdruck gelangt. Das Röntgenbild lehrt besser, als die Untersuchung an der Leiche die natürliche Lagerung des Herzens, da postmortale Einflüsse (Erschlaffung, Totenstarre, Drehungen) wegfallen. Die Neigung der Herzachse und die Einkeilung der Herzspitze zwischen Zwerchfell und vordere Brustwand ist erst durch die Röntgenographie in ihren natürlichen Verhältnissen festgestellt worden. Als wichtige Abweichung ist zu nennen, daß der wahre Ort der Herzspitze weiter innen liegt, als die makroskopisch sichtbaren und fühlbaren Stellen des „Spitzenstoßes". Das Herz paßt sich dem ihm zur Verfügung stehenden Raum an. Bei schlankem, hohem Brustkorb normal oder abnorm bei paralytischem oder phthisischem Habitus (s. o. S. 146) steht das Herz steil, erscheint im Röntgenbild gleichsam als „Tropfen" an der Aorta. Bei gedrungenem Thorax steht es weniger steil, legt sich daher mehr in die Quere. Die Röntgensilhouette gestattet Ausmessung und dadurch exakte Vergleichung. Gemessen wird ihr Längsdurchmesser (von der Spitze bis zur Vereinigungsstelle der beiden rechten Herzbögen) und der Transversaldurchmesser. Nur dies Maß ist praktisch verwertbar und auch eindeutig, da die Meßpunkte gegeben und leicht zu nehmen sind, und da der Transversaldurchmesser das einzige Maß ist, das bei der Projektion nicht verzerrt wird. Bei der schrägen Lage der Herzachse ist es natürlich, daß das Herz kürzer erscheint, als es in Wirklichkeit ist. Die feine optische Projektion des lebenden Herzens durch die Orthodiagraphie ergänzt auch hinsichtlich der Umrisse die grobe Projektion des Leichenherzens (Fig. 229 und 230). Die einzelnen Wandstrecken der Herzhöhlen und der großen Gefäße zeichnen sich als *bogenförmige Linien* ab, zwischen denen schärfere Einziehungen bestehen. Fig. 229 zeigt diese Bögen in der Silhouette, Fig. 230 ihre Beziehungen zu den Herzabschnitten. Besonders ist aufmerksam zu machen auf die Bögen I und II links, die dem Vorsprung des Aortenbogens in den 1. und dem Vorsprung des Stammes der A. pulmonalis in den 2. Interkostalraum entsprechen.

Die *Perkussion* stellt annähernd die oben angegebenen Herzgrenzen fest (*relative* Herzdämpfung). Da aber die Lage des Herzens dem Zwerchfell folgt, so wird bei der Inspiration das Herz tiefer in den Thorax sinken. Die Lungen treten dann zwischen Brustwand und Herz. Da außerdem rechts das Herz an sich schon tiefer im Thorax liegt, wird die Herzdämpfung rechts vom Brustbein und auch hinter der rechten Sternalhälfte mehr und mehr mit Lungenschall vermischt sein. Als *absolute* Herzdämpfung wird der Bezirk bezeichnet, der den leeren Herzklang, ohne Beimischung von Lungenklang, ergibt. Er wird begrenzt (Fig. 223): *rechts* vom linken Sternalrand von der 4. Rippe ab; *oben* vom unteren Rande der 4. Rippe bis jenseits der Parasternallinie, *links* von einer von diesem Punkte nach abwärts gezogenen Senkrechten. *Unten* ist eine Grenze nicht vorhanden, da die absolute Herzdämpfung hier mit der durch den linken Leberlappen erzeugten Dämpfung zusammenfließt. Die obere und linke Grenze können auch im Bogen zusammenstoßen, es kann auch statt dessen eine gerade Linie, von der Insertion des 4. Rippenknorpels schräg nach außen unten als Grenze auftreten, so daß die absolute Herzdämpfung dann ein gleichschenkliges Dreieck mit der Spitze im Schnittpunkt von Parasternallinie und 6. Rippe ist. Im allgemeinen fällt die linke Grenze der absoluten Herzdämpfung mit der Incisura cardiaca der linken Lunge *nicht* zusammen, da sich ein feiner Saum der Lunge, der den Schall nicht beeinflußt, über das Herz hinüberschiebt.

Digitized by Google

Fig. 223/24.

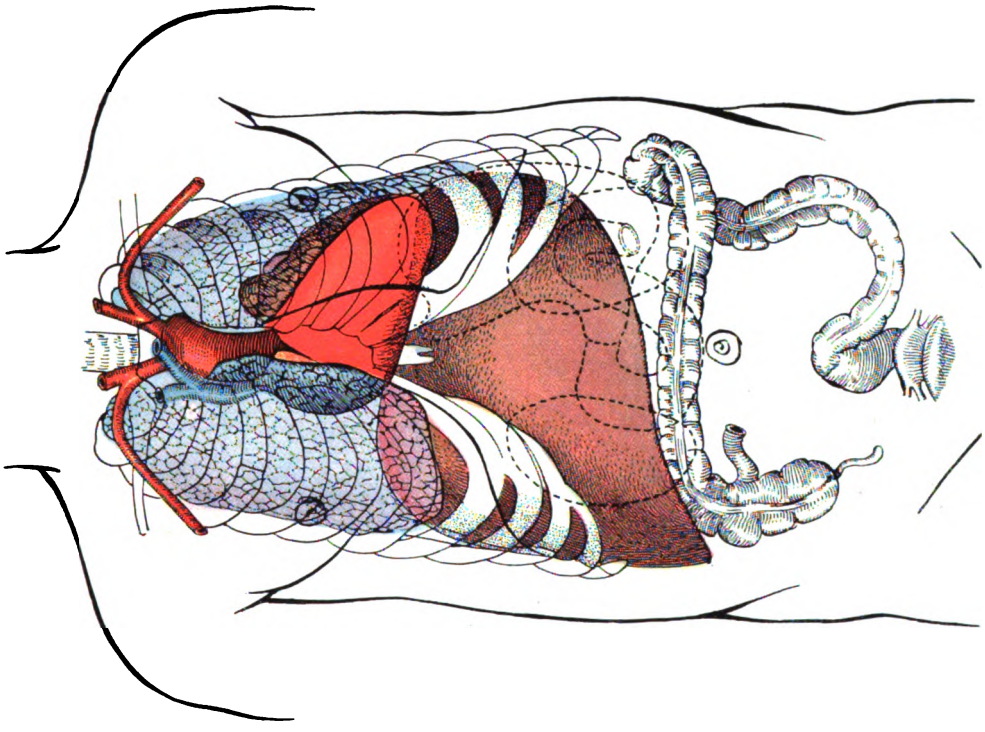

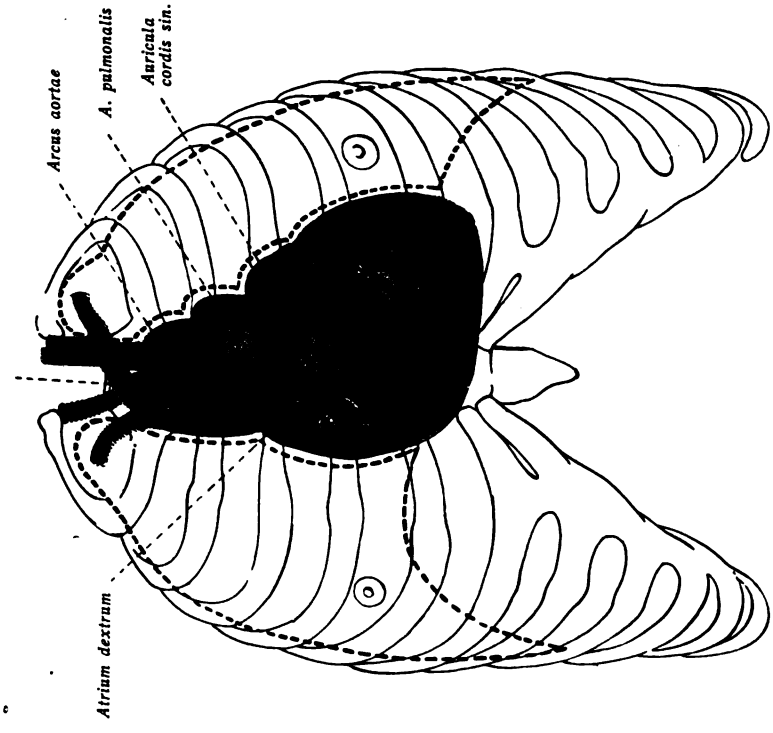

Digitized by Google

Fig. 225.

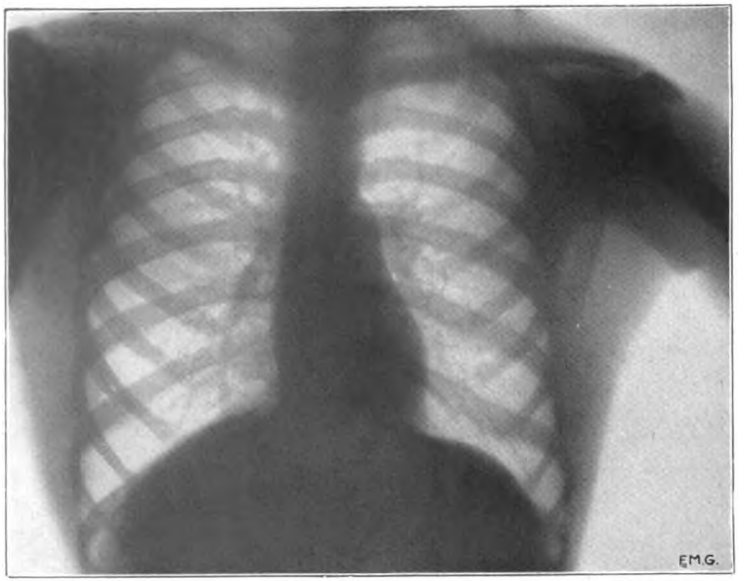

Fig. 226.

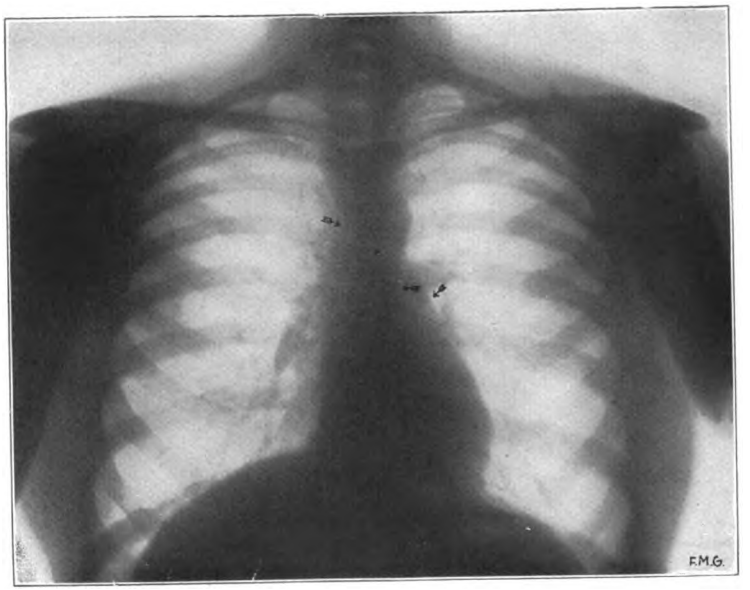

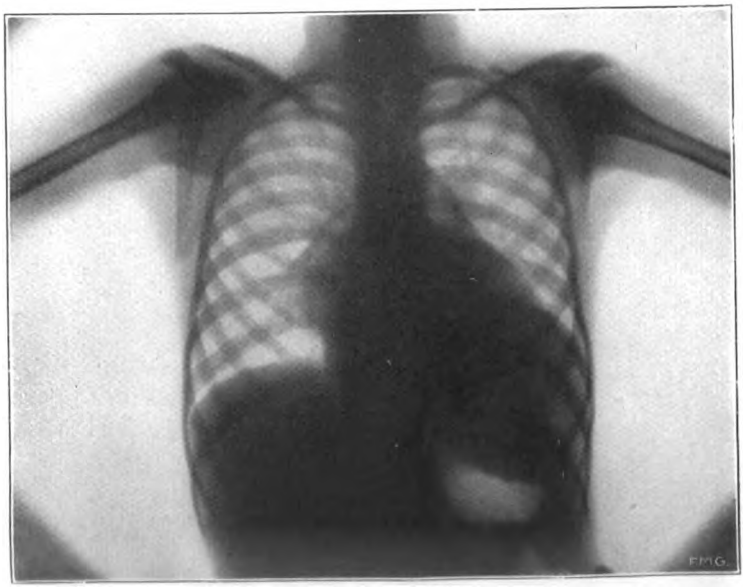

Fig. 225/228.

Digitized by Google

Fig. 225. Normales Herz. 18jähr. Student. Herz gesund, leicht asthenischer Habitus (Tropfenform). Sämtliche Randbogen stark ausgebildet, besonders der Pulmonalbogen. Links unten das Perikard als helleres Dreieck sichtbar. Verkleinerung auf 1/5.

Fig. 226. Normales Herz. 24jähr. vollkommen gesunder Mann. Rechter Pfeil Aorta ascendens. Mittlerer Pfeil Aorta descendens, innerhalb des Pulmonalschattens sichtbar. Linker Pfeil Grenze zwischen Pulmonalis und linkem Herzohr. Aufnahmetechnik: 60 cm-Induktor. Wehnelt-Unterbrecher, Modifikation nach Groedel. Schleußner-Film mit 2 Verstärkungsschirmen, Expositionszeit etwa 1/10 Sek. Verkleinerung auf 1/5.

Fig. 227. Sagittalbild des Herzens und Injektion des rechten Herzens in situ von der rechten Vena subclavia aus. Man kann folgende Teile verfolgen: Vena cava superior, rechter Vorhof, Vena cava inferior, rechter Ventrikel, Ort der Pulmonalklappen (→), Conus arteriosus, Lungenarterien.

Fig. 228. Insuffizienz und Stenose der Mitralklappen, Insuffizienz der Aortenklappen. 12jähr. Junge mit subakutem Rheumatismus. Das Herz ist diagonal gelagert. Sämtliche Herzbogen sind stark ausgeprägt, die Vena cava inf. ist in größerer Ausdehnung sichtbar, ebenso die untere Herzgrenze, die Leber- und Milzkonturen. Verkleinerung auf 1/5. (Aus Groedel, Röntgendiagnostik, 3. Aufl.)

Die Anordnung der Klappen begründet die Methode der *Auskultation*. Nur die Valvula tricuspidalis kann da, wo sie sich auf den Thorax projiziert, auch auskultiert werden. Die drei anderen Klappen würden, am 3. Rippenknorpel auskultiert, ihre Töne vermischen. Man untersucht daher an solchen Stellen, wo die Töne der einzelnen Klappen fortgeleitet isoliert zu hören sind. Da die Ventrikel des Herzens mit der Herzspitze mehr nach vorn liegen, als die Vorhöfe, sind *Verletzungen der Ventrikel relativ häufiger, als solche der Vorhöfe;* auch kann infolge dieser Lage eine horizontal eindringende *Verletzung vorn Ventrikel und hinten Vorhöfe* zugleich treffen. Da ferner die Ventrikel der Innenfläche der Brustwand in der Sternalgegend anliegen, so kann bei starker Herzhypertrophie die Pulsation im Epigastrium (unter dem Proc. xiphoides) gefühlt werden. Es ist klar, daß, wenn die Lungen, z. B. durch Emphysem, gebläht sind, die absolute Herzdämpfung an Umfang *abnehmen,* ebenso wie bei Zurückweichen oder Zurückdrängen der Lungenränder, z. B. durch ein *zu großes Herz,* die Dämpfung *zunehmen* muß (s. den Querschnitt Fig. 222).

Das Herz liegt in dem Mediastinum nicht frei, sondern innerhalb der Perikardialhöhle, umhüllt vom *Herzbeutel.* Dieser ist mit seinem Inhalt zwischen die beiden Pleurae mediastinales derart eingeschaltet, daß er, der nach links gerückten Lage des Herzens entsprechend, gegen die linke Pleurahöhle stärker vorspringt als gegen die rechte, wobei man sich erinnert, daß die linke Pleurahöhle (wie auch die linke Lunge) kleiner ist als die rechte, und die linke Lunge eine tiefer ausgehöhlte Facies mediastinalis besitzt als die rechte Lunge.

Der Herzbeutel besitzt eine innere *seröse* und eine äußere *fibröse* Schicht. Durch diese äußere fibröse Schicht wird die Verbindung des Herzbeutels mit der Nachbarschaft hergestellt, und zwar: 1. Seitlich durch die Pleura mediastinalis („pericardiaca" s. oben S. 166 und Fig. 233; 2. unten mit dem Zwerchfell; 3. oben mit den großen Gefäßen, in deren Scheide und adventitielles Gewebe das fibröse Gewebe des Herzbeutels übergeht. Da Zwerchfell und Pleurae mediastinales durch die Atembewegungen in Spannung gehalten werden, so ist der Herzbeutel im Leben nicht wie in der Leiche ein schlaffer Sack, sondern allseitig angespannt. Da die großen Gefäße ihrerseits wieder an der oberen Thoraxapertur befestigt sind, so bildet

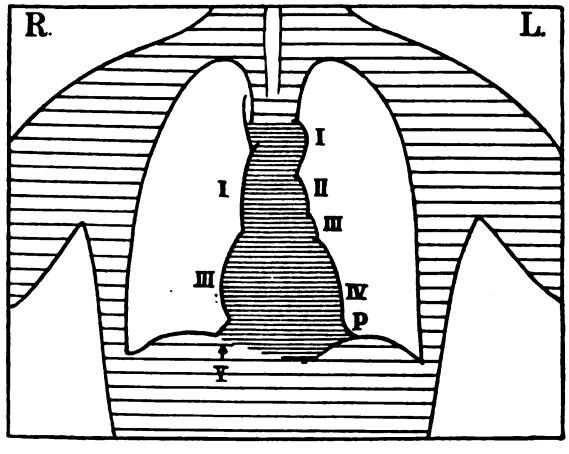

Fig. 229. Dorsoventrales Sagittalbild des Herzens. Rechts: I rechter Gefäßbogen, III rechter Vorhofbogen, V Vena cava inf. Links: I Aortenbogen, II Pulmonalisbogen, III linker Vorhofbogen, IV linker Ventrikelbogen.

Digitized by Google

Fig. 233. Die untere Schnittfläche der Figur 222 von oben her gesehen und plastisch ergänzt zur Demonstration der Lagebeziehungen von Lungen, Herz, Leber und Magen. Die Organe sind durchsichtig gedacht.

Fig. 234. Situs der Brusteingeweide vierte Schicht. Dasselbe Präparat wie Fig. 206. Herz herausgenommen. Bei a eine Sonde unterhalb des Mesoatrium.

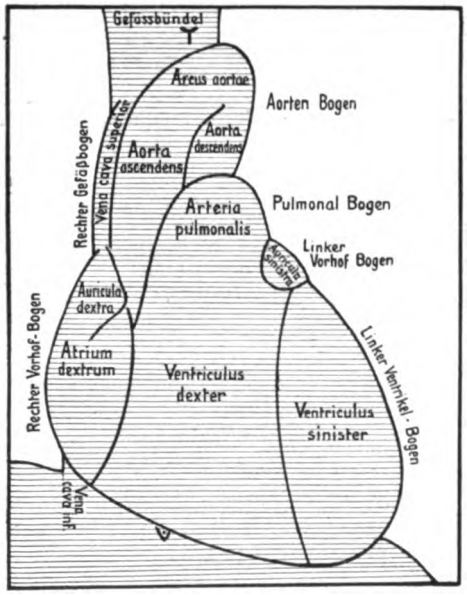

Fig. 230. Anteil der verschiedenen Herz- und Gefäßteile am Mittelschatten des Sagittalbildes. Auf Grund röntgenanatomischer Untersuchungen zusammengestellt.
(Aus: Groedel, Die Röntgendiagnostik der Herz- und Gefäßerkrankungen. H. Meußer, Berlin 1912.)

det der Herzbeutel zugleich Stütze und Hülle, in der das Herz frei beweglich und sanft an seinen Wänden sich verschiebend, seine Bewegungen ausführen kann.

Auch am Perikardium unterscheidet man ein parietales Blatt („Herzbeutel") von einem viszeralen (Epikard).

Die Einlagerung des Herzens in seine seröse Höhle unterscheidet sich aber grundsätzlich in einem Punkte von der Einlagerung der Eingeweide in die Pleura- und Bauchhöhlen *(Gaupp)*. Während z. B. die Lunge an *einer* Stelle in die seröse Höhle eingesenkt ist und demnach nur *eine* Umschlagstelle besteht (am Hilus), ist das Herz ein Schlauch, der *durch* seine seröse Höhle *hindurchgeführt* ist. Man kann sich dies Verhältnis leicht an einem Modell klar machen, wenn man ein Gummirohr an zwei Stellen mit der linken und rechten Hand umfaßt. Die linke Faust werde mit der Daumenseite nebst dem umfaßten Rohr vor die Brust gehalten; sie stelle die Eintrittsstelle der *Venen* dar. Die hier entstehende (durch die umfassende linke Hand markierte) Umschlagstelle ist die „Porta venosa". Distal umfaßt die rechte Hand den Schlauch. Hier liege die Austrittsstelle der Arterien; die hier entstehende Umschlagstelle ist die „Porta arteriosa". In diesem Zustande wäre der Herzbeutel eine Hülse, die an zwei Stellen auf das Rohr übergeht und als Höhlung einen zylindrischen Spalt umfaßte. Biegt man nun das Rohr so, daß bei festgehaltener linker Hand die Rechte dicht vor die Linke tritt, so erhält man die Verhältnisse des ausgebildeten Herzbeutels. Das Rohr ist jetzt nach Art kommunizierender Röhren U-förmig gebogen; porta arteriosa und porta venosa liegen zwar *dicht voreinander*, sind aber überall *scharf voneinander getrennt*. Anstatt eines zylindrischen Spaltes besteht die Höhlung jetzt aus zwei verschieden geräumigen Spalten, erstens dem großen, der die Konvexität des Rohres umgibt, und dem kleinen, der zwischen den Schenkeln des U-förmig gekrümmten Rohres liegt; dies ist der Sinus transversus pericardii. Die Fig. 231 u. 232 geben die Dinge schematisch wieder. Zugleich erhellt daraus, wie auch aus dem Modell, warum die Arterien ringsum zu umfassen sind, die Venen dagegen, die von der hinteren Brustwand und der mediastinalen Fläche

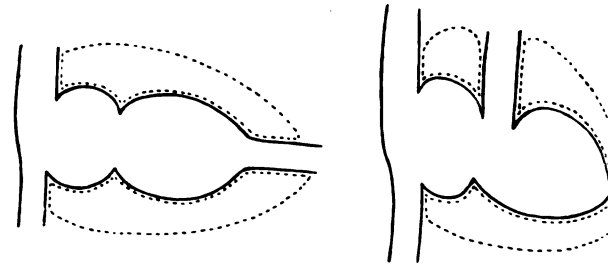

Fig. 231. Fig. 232.
2 Schemata zur Erläuterung der Beziehungen zwischen Herz und Herzbeutel. (Gaupp, Anatom. Anz. 1912.) Erklärung im Text.

Digitized by Google

Fig. 233.

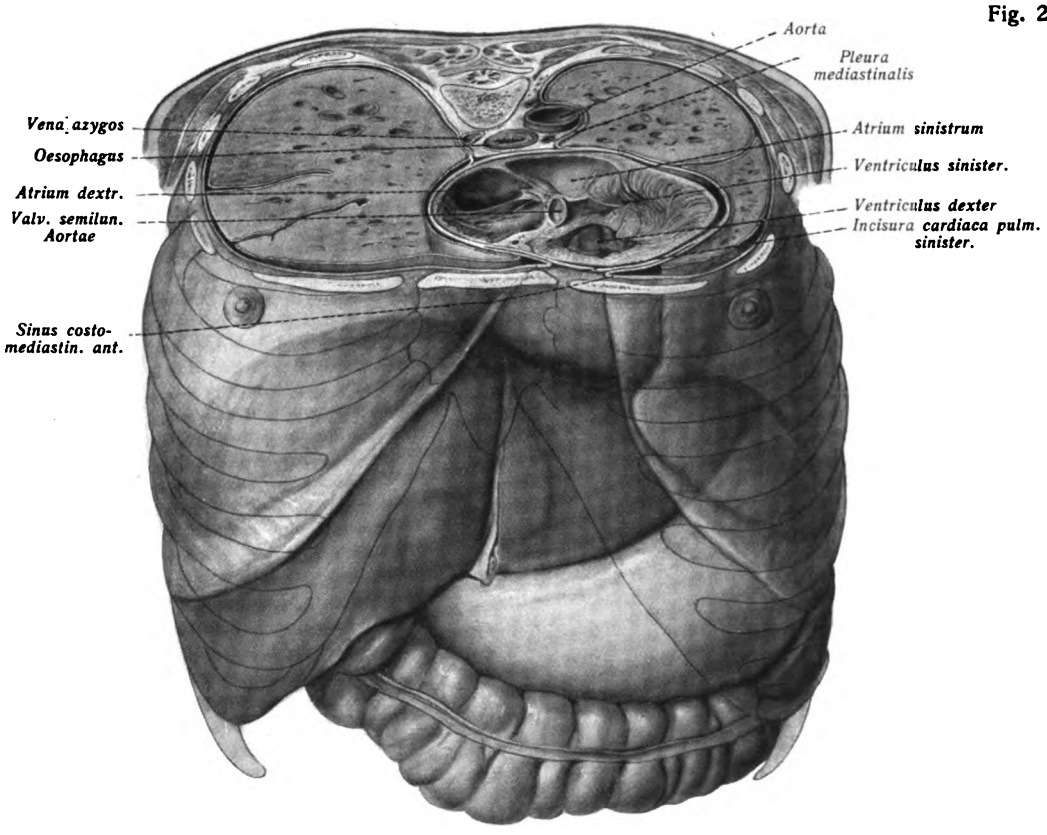

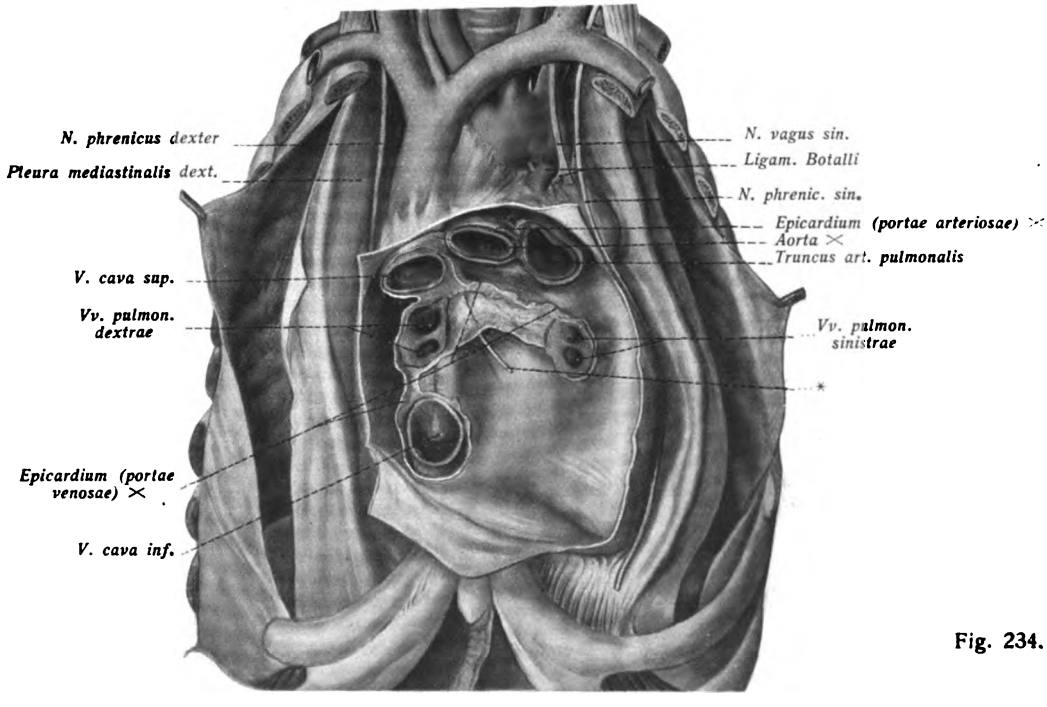

Fig. 234.

Digitized by Google

Fig. 235.

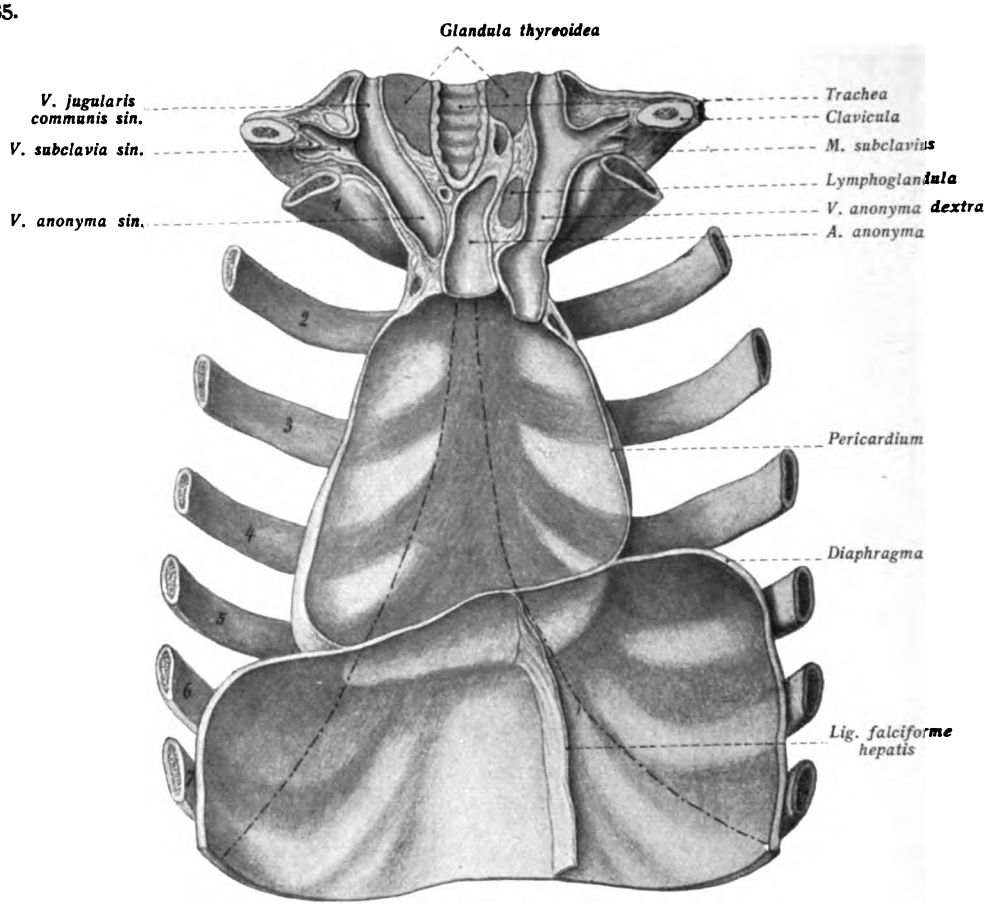

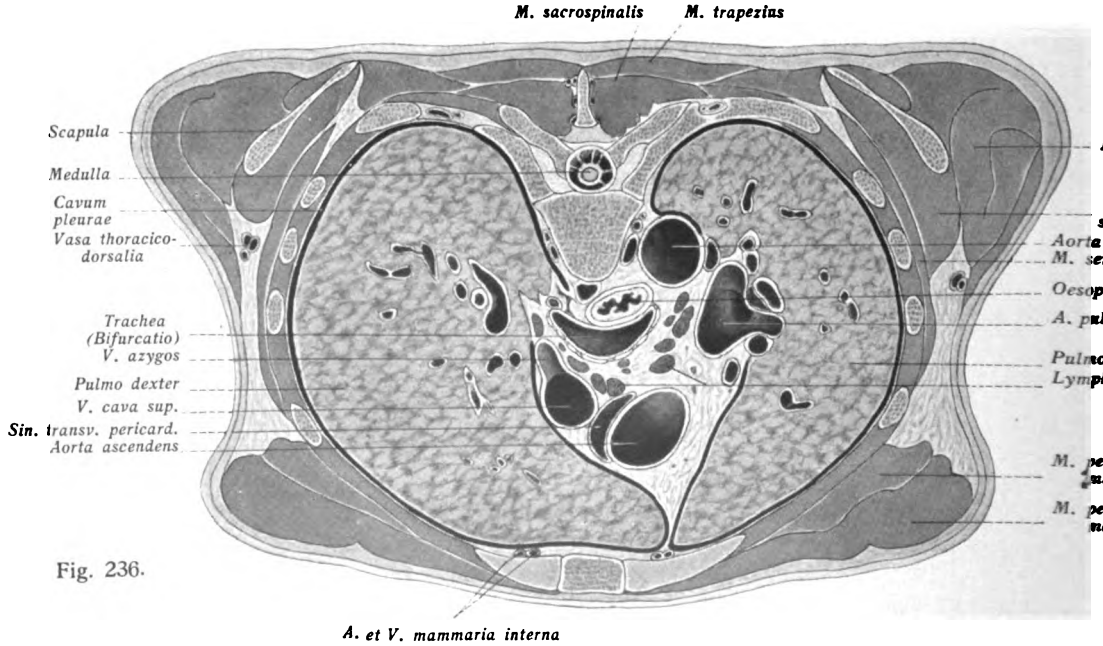

Fig. 236.

Digitized by Google

Fig. 235. Vordere Thoraxwand mit Herzbeutel und Zwerchfell von innen gesehen. Die beiden gestrichelten und nktierten Linien stellen die vorderen Pleuragrenzen dar; zwischen ihnen liegt in der Höhe des Ansatzes des 5. linken ppenknorpels die Stelle für die Punktion des Herzbeutels. Formalinpräparat.

Fig. 236. Querschnitt der Brust (Gefrierschnitt) in der Höhe der Teilungsstelle der Luftröhre. Die linke Lunge r an der Spitze erkrankt und im ganzen verkleinert, die rechte entsprechend vergrößert.

rantreten, nicht. Die venöse Pforte hat eben die Merkmale eines sich von der Wand hebenden Mesenteriums (Mesokardium, besser Mesoatrium), an dem die Vorhöfe auf-hängt sind.

Die arterielle, wie die venöse Pforte umfassen anfänglich nur je ein Rohr. Wenn s Herz sich in rechtes und linkes Herz gliedert, schreitet diese Sonderung auch auf nen und Arterien fort. So kommt es, daß in der arteriellen Pforte Aorta und Art. pul-onalis von *einer gemeinsamen epikardialen* Umhüllung umfaßt werden und daß andererseits auch beide Hohlvenen und alle vier Lungenvenen in *einer gemeinsamen* Umschlagsstelle liegen. Diese letztere wird, da die linken Lungenvenen räumlich von den rechten weit liegen, und da obere und untere Hohlvene durch die Höhe des rechten Vorhofes genannt sind, wie ein liegendes T. gestaltet (⊢) Oben und unten auf dem kurzen (senkrechten) Balken liegen die Hohlvenen, rechts und links auf dem langen (horizontalen) lken liegen die Lungenvenen (Fig. 234).

Die Perikardialhöhle zeigt also zunächst ihren Hauptteil, der vor der Facies sternoalis des Herzens liegt und nach aufwärts bis zur Umschlagsstelle auf die Arterien reicht. trennt dann auch die Facies diaphragmatica des Herzens vom Perikardium und wird hier ch aufwärts von der unteren Fläche der Vorhöfe begrenzt. Der kleinere Teil der Perirdialhöhle ist dann der Sinus transversus pericardii (Fig. 237), vorn von den Arterien, ten und unten von der oberen Fläche der Vorhöfe und oben von einem Stück des Peards begrenzt, das sich von den Arterien zu den Vorhöfen hinüberschlägt. Die Umlagsstelle an den Arterien beginnt vorn auf der Aorta ascendens etwa 1 cm vor Abgang r A. anonyma, läuft um die Aorta rechts herum, steigt auf der hinteren Aortenwand noch Stück nach aufwärts, geht nach links hinab unter die Teilungsstelle der A. pulmonalis weg und läuft vorn wieder zur Aorta zurück. Der rechte Ast der A. pulmonalis ist weit nach abwärts gerichtet, daß er auf seiner unteren Fläche vom viszeralen Perikarm überzogen wird. Nach dem oben Gesagten ist es verständlich, daß man hinter den terien den Finger durch den Sinus transversus pericardii hindurchführen kann. Dadurch die *„Porta arteriosa"* ohne weiteres sichtbar zu machen.

Die *Porta venosa* muß an der Leiche dadurch sichtbar gemacht werden, daß man die mündenden Venen kräftig anspannt. Man findet die Vena cava superior oben rechts ben der Aorta in der Ansicht von vorn, die *Vena cava inf.*, wenn man das Herz nach en links drängt; die *Vv. pulmonales sinistrae*, indem man das Herz an der Spitze t und nach oben rechts umschlägt; die rechten Lungenvenen werden in der Mitte zwien den Hohlvenen sichtbar, wenn man das Herz kräftig nach links zieht. Durchschneiman die Arterien, so kann die venöse Pforte allseitig in ihrer ⊢-Form leicht übersehen rden. Durchschneidet man auch die Venen, so wird nach Herausnahme des Herzens die tere Wand des Herzbeutels sichtbar (Fig. 234), mit den beiden zwar nahe beieinander genden, aber allseitig scharf gegeneinander abgegrenzten Umschlagstellen. In der ur 234 sieht man die abgeschnittenen Arterien und um sie die Schnittlinie des Epids. Die arterielle *Umschlagseite* selbst liegt weiter von der Schnittebene der Gefäße fernt und ist in dieser Figur nicht, wohl aber in den Figg. 237 u. 238 zu erkennen. An

Digitized by Google

der Hinterwand des Herzbeutels liegt, der Begrenzung des Sinus transv. pericardii entsprechend, eine schmale Fläche des Herzbeutels zwischen Aorta und Vena cava superior. Weiter nach abwärts drängt die Speiseröhre die Wand des Herzbeutels vollständig vor

Anwendungen.

Sehr wichtig ist die Tatsache, daß vorn der Herzbeutel in einer relativ kleinen Ausdehnung sich *unmittelbar der Innenfläche der Brustwand anlagert.* Diese Stelle liegt dort, wo die beiden vorderen Pleuragrenzen auseinanderweichen, in der Höhe des 5. bis 7. Rippenknorpels dicht neben dem linken Sternalrand. Durch die innige Verbindung eines großen Teiles des Herzbeutels mit der Pleura mediastinalis (Pl. pericardiaca) erklärt es sich, daß sich *Entzündungen des Herzbeutels leicht auf die Pleura fortpflanzen,* wie auch, daß sich an *eine Pleuritis eine Perikarditis anschließen* kann. Die Pleurahöhlen sind also von der Perikardialhöhle nur durch ein *dünnes* Septum beiderseits getrennt; dasselbe gilt auch

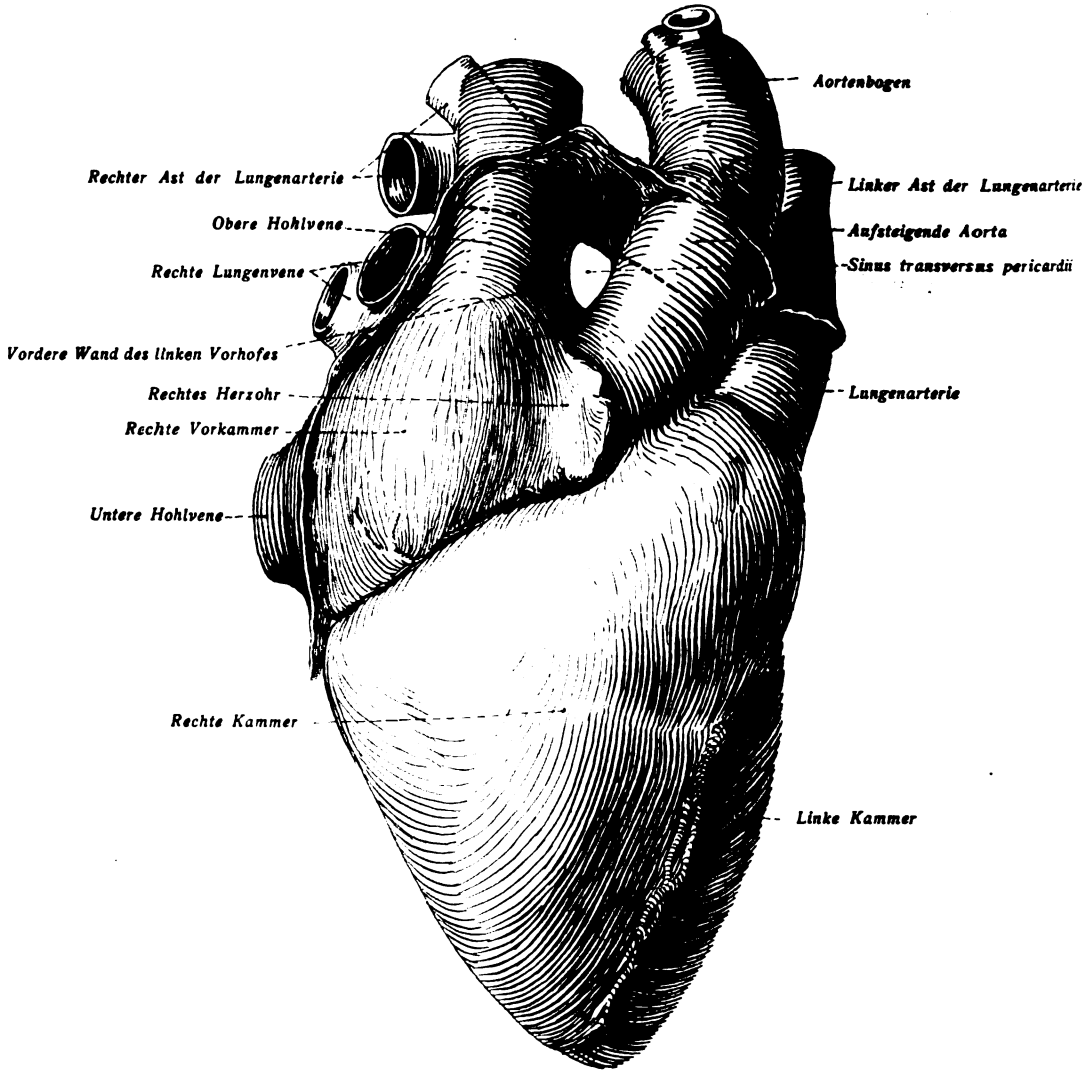

Fig. 237. Herz von rechts gesehen. Während der Konservierung (Formalin) war in den Sinus transversus ein Glasrohr eingelegt worden, sodaß er etwas erweitert erscheint.

Digitized by Google

Lungen und Herz. So erklärt es sich, daß *von der Lunge aus Erkrankungen* (z. B. Tuberkulose) *auf Pleura und den Herzbeutel übergreifen.* Auch kann das Septum *durchbrechen,* so daß Eiter aus dem urasack (bei Pyothorax) oder Luft aus perforierten Lungenkavernen *in den Herzbeutel* tritt (Pneumo-ikardium). Da wo der Oesophagus hinten in direkte Berührung mit dem Herzbeutel tritt (s. Fig. 238), die Stelle, wo im Herzbeutel angehäuftes Exsudat durch *Druck auf den Schlund zu Schlingbeschwer-* (Dysphagie) führen kann. Durch *Reizung des N. vagus sinister* können hier Erbrechen, Singul- sowie Stimmbandlähmung ausgelöst werden.

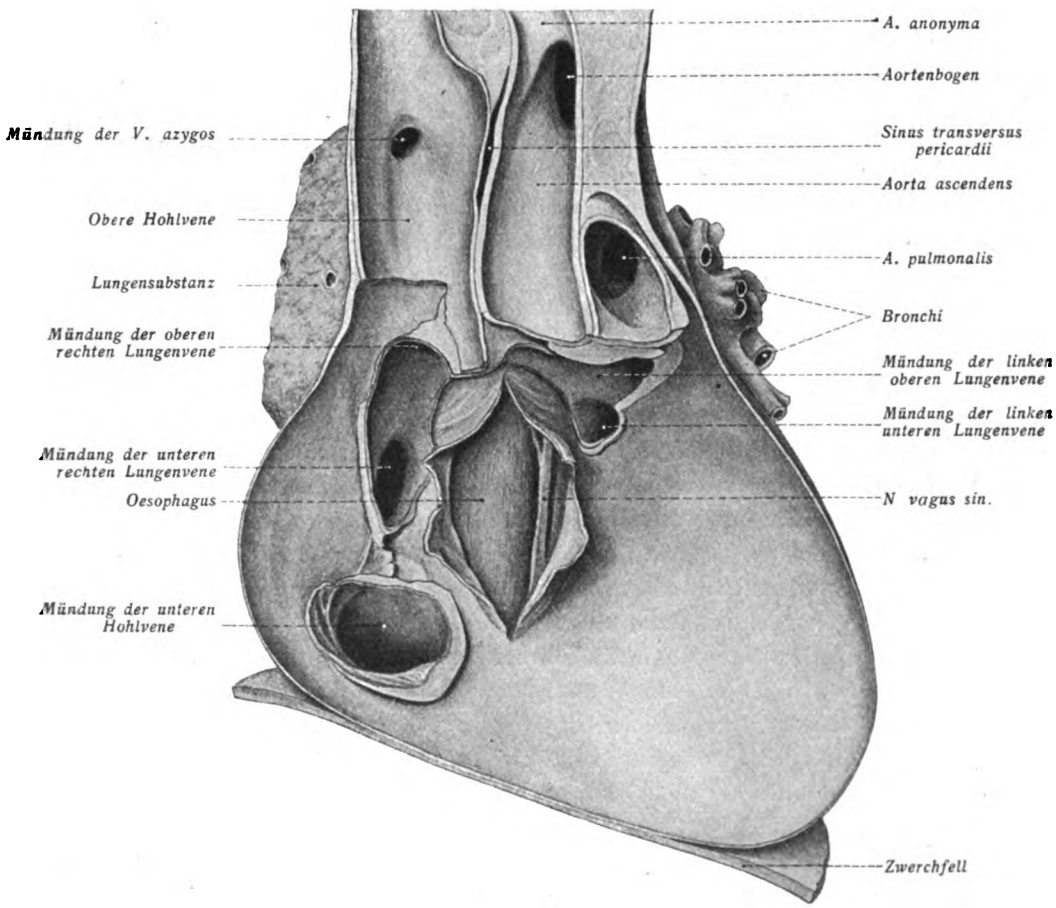

Fig. 238. Dorsale Hälfte eines Frontalschnittes des Herzbeutels mit den großen Gefässen. In die Dorsalwand des Herzbeutels ist ein Fenster geschnitten sodaß der Oesophagus freiliegt. Formalinpräparat.

Wie aber oben schon gesagt, variieren die Pleuragrenzen in ihrer Lage hinter der vorderen Brust- sehr stark. Daher kann die Stelle der Anlagerung des Herzbeutels an die Innenfläche der Brust- nicht absolut konstant sein. Will man daher den Herzbeutel sicher erreichen und ist er nicht, wie bei Ergüssen in die Herzbeutelhöhle, deutlich an der Brust nachweisbar, so ist es am sichersten, 4.—6. Rippenknorpel links zu resezieren und die linke Umschlagsstelle der Pleura stumpf zurück-ingen. Man kann dann die Vasa mammaria unterbinden, den M. transversus thoracis durchtrennen so den Herzbeutel in ausgiebiger Weise *ohne* Eröffnung der Pleurahöhlen eröffnen.

Digitized by Google

Fig. 239. Thymus und Thyreoidea vom neugeborenen Kind in der Lage. Die beiden Hälften der Thymus sin durch eine winkelig geknickte Furche getrennt. Die Pleurasäcke sind von der Thymus und von dem Perikardium ab präpariert und lateralwärts zurückgedrängt. Die Thyreoidea liegt verhältnismäßig höher als bei dem Erwachsenen.

c) Supraperikardialer Bezirk (oberes Mediastinum).

Dicht hinter dem Sternum finden wir, eingeschlossen von lockerem Bindegewe und den beiden Pleurae mediastinales vor dem Herzbeutel und nach oben bis zum Hals ausgedehnt, die *verfetteten* Reste der Thymus, die noch in der Form *die ursprünglich paarige Beschaffenheit des Organes* erkennen lassen. Beim Kinde schimmert die grau rote Drüse durch die Pleura mediastinalis hindurch. Sie liegt hier als ein *scheinbar* u paares, durch die Präparation aber stets als paarig nachweisbares stattliches Organ m ihrem oberen Teil auf der Vena anonyma sinistra und dem Aortenbogen, überragt d Sternum und reicht, der Trachea aufgelagert, nicht selten bis zur Schilddrüse (Fig. 239 Ihre Rückbildung, d. h. der Stillstand des Wachstums, Verfettung und zugleich Zunahm des Längendurchmessers unter Abnahme des Querdurchmessers beginnt nach den erste Lebensjahren. Strangartige Fortsetzungen nach dem Halse und Nebenthymus sind häufi vorhanden (s. oben S. 107).

Beim Kinde werden oft abnorm große Thymusdrüsen beobachtet, die mechanische Behinderung der Atmung durch Druck auf die Trachea herbeiführen können. Ob der als „Thymustod" beschriebe Vorgang eine rein mechanische Ursache hat oder toxischen Ursprunges (Hyperfunktion) ist, ist zurz nicht eindeutig entschieden. — Eine *völlige* Rückbildung der Thymus findet nicht statt. Auch der E wachsene hat im Inneren des Fettkörpers Reste des Organs.

Dringen wir (Fig. 206), indem wir die Mediastinalblätter zurückpräparieren, in dem G webe des Mediastinums vor, so legen wir oberhalb des Herzens rechts leicht die *Ve cava superior* mit dem ihr außen aufgelagerten *N. phrenicus dexter* frei. Sie verursac hier einen tiefen Eindruck an der medialen Seite der rechten Lungenspitze (s. Fig. 20 Sie entsteht in der Höhe des Sternalansatzes der ersten rechten Rippe aus der länger linken und der kürzeren rechten *Vena anonyma*. Jede V. anonyma bildet sich hinter d Articulatio sternoclavicularis aus dem Zusammenfluß der V. jugularis communis und d V. subclavia (s. Fig. 83 u. a.). Die linke V. anonyma überragt den oberen Sternalrand *nic* sie nimmt die V. thyreoidea ima auf. (s. Fig. 239). Von der Wirbelsäule her tritt als dri Wurzel der V. cava sup. die *V. azygos* (Fig. 215, 238, 243) *über den rechten Bronch* um von hinten in die Hohlvene dicht oberhalb ihres Eintritts in den Herzbeutel ein dringen.

Die Vena cava superior bildet ein kleinfingerdickes Rohr, das senkrecht hinabstei um im Herzbeutel zu verschwinden. Links daneben parallel zu ihr liegen zwei andere Roh in der Mitte die aufsteigende Aorta, links der Stamm der A. pulmonalis. Beide Gefä liegen innerhalb des Herzbeutels, so daß man nach Entfernung der Thymus neben d oberen Hohlvene von der Aorta ascendens nur ein kleines Stück, vom Stamm der A. p monalis nichts sieht (Fig. 206). Erst die Eröffnung des Herzbeutels (Fig. 216) zeigt me Man mache sich klar, daß die Aorta an ihrem Ursprung *hinter* der A. pulmonalis v läuft und diese *kreuzt*, so daß die Aorta, obwohl sie aus dem *linken* Ventrikel stamm *rechts* von der A. pulmonalis liegt und von den drei Hauptstämmen an der Herzba der *mittlere* ist. Die aufsteigende Aorta ist bis 1 cm unterhalb der Abgangsstelle d A. anonyma, wo der Aortenbogen beginnt, also *fast ganz*, im Herzbeutel gelegen. Sie v läuft bei einer Länge von ungefähr sechs Zentimetern von hinten links und unten, nach v

Digitized by Google

Fig. 239.

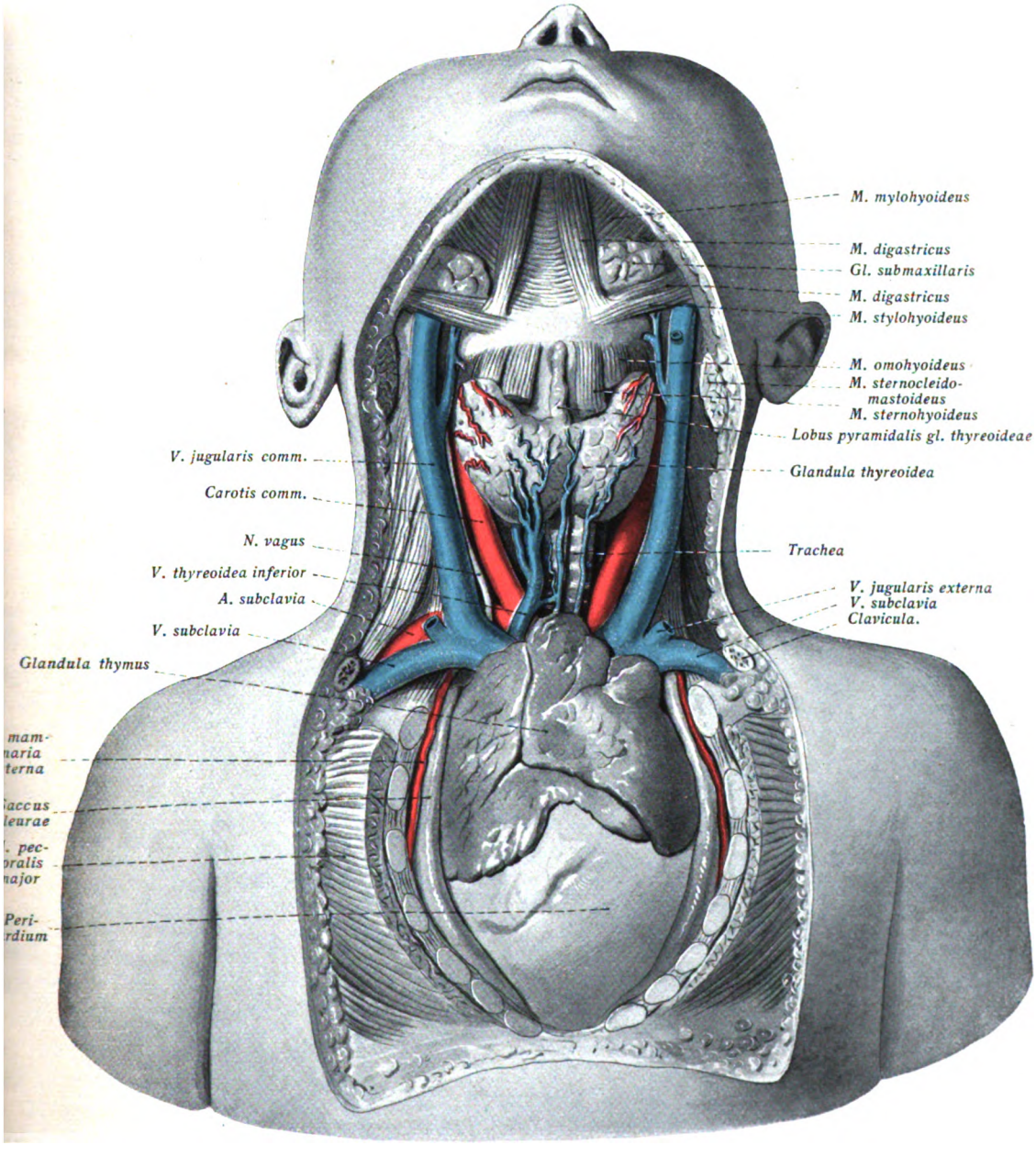

Digitized by Google

Fig. 240.

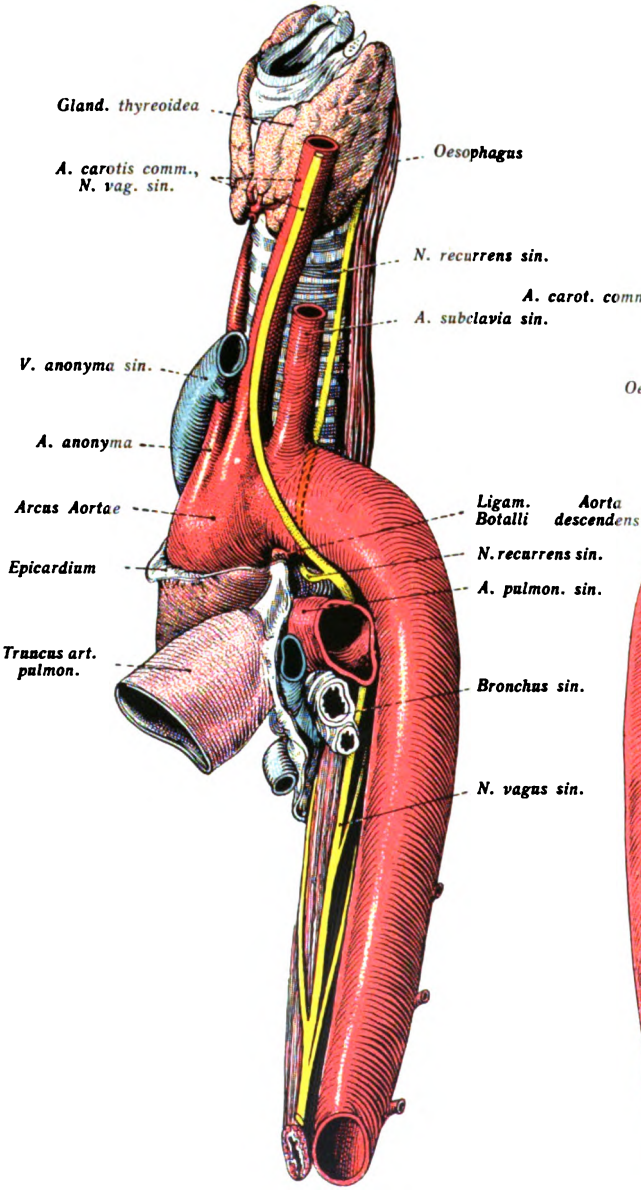

Fig. 241.

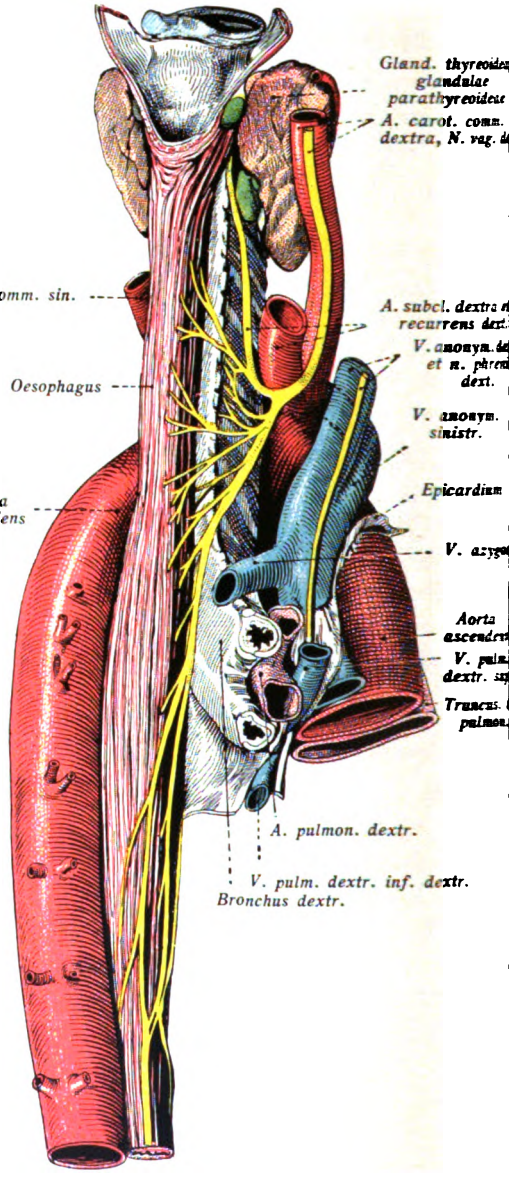

Digitized by Google

Fig. 240. Organe des Mediastinums in der Ansicht von links. (In situ mit Formol gehärtet und dann herausgenommen).
Fig. 241. Dasselbe Präparat von rechts.

echts und oben, so daß sie sich immer mehr der Innenfläche der Brustwand nähert. Am Jrsprung — in der Höhe des oberen Randes des Sternalansatzes des 3. Rippenknorels — liegt sie demnach sechs Zentimeter, in der Höhe des 1. Interkostalraumes aber nur wei Zentimeter hinter dem Sternum (Fig. 223). Mit ihrem rechten konvexen Rande reicht ie bis zu dem rechten Sternalrand. Die wichtigsten Äste der aufsteigenden Aorta sind die eiden aus dem rechten und linken Sinus aortae (Valsalvae) entspringenden *Kranzarterien* des lerzens (s. S. 166).

Der Arcus Aortae beginnt dicht unterhalb der Abgangsstelle der Art. anonyma und eicht bis zum Übergang in die Aorta descendens an der linken Seite des 3.—4. Brust-irbelkörpers. Er verläuft über die linke Lungenwurzel *in sagittaler Richtung* (vgl. Fig. 240, 41, 242), *entfernt* sich also — im Gegensatz zur aufsteigenden Aorta — von Beginn an nmer mehr von der vorderen Brustwand. Zuerst geht er über die A. pulmonalis dextra, ann, der Trachea von links her angelagert, über den linken Bronchus. Zugleich legt er ch an die linke Seite des Oesophagus. Das Gefäß erreicht die Wirbelsäule links neben em 4. Brustwirbel. Über dem oberen konvexen Rand liegt vorn die V. anonyma sinistra, ie in nach links schief aufsteigender Richtung die drei aus dem Bogen kommenden Haupt-ämme — A. anonyma, A. carotis sinistra, A. subclavia sinistra — an ihrem Ursprung ·euzt (Fig. 206 u. a.). Nach oben überragt der Bogen nicht den Sternalansatz der 1. Rippe und egt mit dem höchsten Punkt ungefähr in der halben Höhe des *Manubrium sterni* (Fig. 223). us dem Verlauf des Bogens ergibt sich schon, daß die drei großen Gefäße, die hier entpringen, anfänglich alle *links* von der Mittellinie liegen (vgl. die Figg. 206, 216, 234), und war die A. anonyma ganz vorn, dann hinter ihr die A. carotis communis sinistra, dann die . subclavia sinistra ganz in der Tiefe. Die A. anonyma muß, um auf die rechte Seite zu elangen, an der oberen Thoraxapertur *die Luftröhre kreuzen.* Diese liegt also hier in einer abel, die von der A. anonyma und der A. carotis communis sinistra gebildet wird. Die . subclavia sinistra springt von oben in die linke Pleurakuppel vor (s. Fig. 203) und hinrläßt der linken Lungenspitze die früher erwähnte Furche (s. S. 161 u. Fig. 208, 209). Der *chte* N. vagus tritt hinter der V. jugularis communis und vor der A. subclavia dextra in as Mediastinum. Nachdem er den N. laryngeus inferior dexter um die A. subclavia dexa zurückgesandt hat, tritt er an die rechte Seite der A. anonyma; dann verläuft er längs er Trachea und verschwindet *hinter* dem rechten Bronchus. Der *linke* N. Vagus gelangt wischen A. carotis sinistra und A. subclavia sinistra an die linke Seite des Aortenbogens id verschwindet hier gleichfalls *hinter* dem Lungenhilus (A. pulmonalis sinistra und linm Bronchus). Um den Bogen läuft rückwärts nach oben der N. laryngeus inferior aus m N. vagus sinister (s. S. 135 u. 178, 174, 204, 206, 216). Er ist der *motorische* Kehlpfnerv.

Die *Arteria pulmonalis* liegt, mit der Aorta descendens bindegewebig verwachsen (s. 173), *fast ganz* im Herzbeutel (s. Fig. 216). Die Aorta ascendens liegt an ihrer rechten ite. Sie reicht von dem Sternalansatz des linken 3. Rippenknorpels bis zu dem des 2., also im 2. Interkostalraum links am leichtesten zugänglich (Fig. 223); am Ursprung nur m von der vorderen Brustwand entfernt, läuft sie *nach hinten* aufwärts, etwas nach links richtet und zerfällt nach ungefähr 5 cm langem Verlauf außerhalb des Herzbeutels in

Digitized by Google

den rechten und linken Ast. Von der Teilungsstelle oder von dem Anfang des linken Aste läuft zur Konkavität *stromabwärts vom Ursprung der A. subclavia sinistra* des Aorten bogens das *Ligamentum arteriosum* (s. Fig. 217) (der Ductus Botalli des Fötus stel eine feine Lichtung behält, *Gräper*). Unter ihm hinweg zieht der N. recurens s nister, der also an dieser Stelle leicht und sicher aufzufinden ist. Von den beide Ästen der A. pulmonalis liegt der *linke*, von keinem anderen verdeckt, ganz oberflächlic vor dem Bronchus sinister und der Aorta descendens. Der *rechte* dagegen liegt ganz ti und nicht ohne weiteres zugänglich. Er verläuft *quer unter dem Aortenbogen hindur und hinter der Aorta ascendens und der Vena cava superior* zum Hilus der rechten Lung (s. Fig. 237).

Die (jederseits doppelten) *Venae pulmonales* (s. Fig. 240—242) werden als je eine *obe* und eine *untere* unterschieden, wobei die oberen zugleich mehr vorn, die unteren mel hinten liegen (s. Fig. 218). Die *rechte obere* Lungenvene liegt hinter der Mündung d Vena cava superior in den rechten Vorhof; hinter ihr trifft man die rechte Lungenarter und den rechten Bronchus. Die *rechte untere* liegt zwischen dem rechten Bronchus u der Mündung der unteren Hohlvene in den rechten Vorhof. Die *obere linke* Lungenve findet man *vor* und die *untere linke unter* dem linken Bronchus.

d) Retroperikardialer Bezirk (hinteres Mediastinum).

Eine scharfe Abgrenzung besitzt dieser Bezirk gegen den vorigen natürlich nicht. D gegen bildet die Lungenwurzel eine Grenze zwischen ihm und dem vorderen Mediastinu Als Inhaltsgebilde des hinteren Mediastinums haben wir zu betrachten: Luftröhre u Bronchen, Speiseröhre, Nn. vagi, Aorta thoracica, Vena azygos, Vena hemiazygos und Du tus thoracicus.

Die gerade an der Grenze zwischen vorderem und hinterem Mediastinum gelege *Trachea* — d. i. der Brustteil im Gegensatz zu dem Halsteil (s. S. 127) — entspricht d von dem unteren Rand des letzten Brustwirbels bis zum 4. Brustwirbel verlaufenden Strec Am 4. Brustwirbel findet die *Teilung der Trachea* in den rechten und linken Bronch statt. Die Teilungsstelle liegt, auf die hintere Brustwand projiziert, in der *Verbindung linie der medialen Enden der Spinae scapulae* (Interskapularlinie), d. i. in der Höhe d Dornes des 3. Brustwirbels. Der *rechte Bronchus* ist, dem größeren Volumen der recht Lunge entsprechend, *weiter als der linke;* auch verläuft er etwas *mehr in der Richtu der Trachea*, also steiler als der linke. Über den linken Bronchus läuft nach hinten d Aortenbogen („reitet" auf ihm), über den rechten tritt von hinten nach vorn die V. a gos hinüber. *Vor* dem unteren Ende der *Trachea* liegt der *Aortenbogen*, oberhalb des B gens wird sie in der *Gabel zwischen A. anonyma und A. carotis sinistra* gefunden. *Hi ter ihr* läuft, etwas nach links verschoben, der *Oesophagus* (s. Fig. 174, 242, 243).

Der Teilungswinkel der Trachea ist von einer wechselnden Menge (20—30) me stark pigmentierter *Lymphknoten* ausgefüllt und umgeben (Lymphoglandulae bronchotrache les dextrae, sinistrae, inferiores), die den Bronchen bis in den Lungenhilus folgen (oben S. 163).

Der *Oesophagus* (Fig. 143, 243) liegt beim Eintritt in das Mediastinum hinter der Trach und schaut etwas links von ihr hervor. Er ist durch lockeres Bindegewebe auf der Wirbelsäu befestigt und wird alsbald nach seinem Eintritt ins Mediastinum auf eine kurze Strecke v

Digitized by Google

· *linken* Pleura mediastinalis überkleidet. Seine Längsachse liegt in einer Linie, die die :htung nach *links* gegen die linke Seite des11. Brustwirbels innehält. Indem er sich gleichtig von der Wirbelsäule nach *vorn* entfernt (in den freiwerdenden Raum tritt dann die :teigende Aorta), gelangt er zum Hiatus oesophageus des Zwerchfells. Wegen seiner nach ks abweichenden Richtung kreuzt er in der Höhe des 4. Brustwirbels den *linken* nchus, von dem er einen Eindruck empfängt. Er zieht sich hier zwischen linkem nchus und Aortenbogen hindurch. Weiterhin folgt er der *rechten* Seite der absteigenden rta, verläßt die Wirbelsäule in der Höhe des 8.—9. Brustwirbels, tritt vor die Aorta und eicht das nach vorn und links vom Hiatus aorticus gelegene Foramen oesophageum. 3 cm erhalb dieser Öffnung geht er in der Höhe des 11. Brustwirbels in die Kardia über. Außer i genannten Teilen hat er nachbarliche Beziehungen zur Vena azygos (vgl. oben S. 159), rechts und nach hinten von ihm, und zum Ductus thoracicus, der hinter ihm liegt. Die den Nn. vagi legen sich, nachdem sie hinter dem Lungenhilus hinabgetreten sind, dem sophagus an und zwar der linke an seine vordere, der rechte an seine hintere Seite. Die ere Hälfte des Brustteils der Speiseröhre wird dabei von einem aus den Nervenstämmen standenen Geflecht umgeben, in das auch unmittelbar vom Grenzstrang stammende symhische Nerven eintreten.

Bemerkenswert ist das Verhalten der rechten Pleura mediastinalis zur Speiseröhre. m 5.—10. Brustwirbel an bildet sie, ihn teilweise von rechts umhüllend, einen tiefen Sinus stomediastinalis posterior, s. oben S. 159), durch den die Vena azygos und der Ductus racicus von der Speiseröhre getrennt werden *(Heiß)*.

Der Oesophagus besitzt *drei enge Stellen:* 1. die *Ringknorpelenge* am Beginn, also im eich des Halses, die der Einführung der Schlundsonde durch Kontraktion des unteren constrictor pharyngis Widerstand entgegensetzen kann; 2. an der Stelle, wo er zwischen :em Bronchus und Aortenbogen liegt (Aortenenge); 3. am Formen oesophageum des Zwerchs. Die *erste* Enge liegt 15 cm von der Zahnreihe entfernt; an der *zweiten* Enge, die von der :en Enge 10 cm entfernt ist, kommen die dem Oesophagus vorn anliegenden reichlichen nphknoten (Bronchialdrüsen, s. Fig. 242) besonders in Betracht. Die Entfernung der *'ten* Enge von der zweiten beträgt wieder 15 cm. Die Gesamtentfernung dieser Enge den Zahnreihen beträgt demnach 40 cm. Der Durchmesser der engen Stellen beträgt $1/2$ cm, die dazwischen gelegenen weitesten Stellen (am 7. Brustwirbel) $2—2^1/_2$ cm.

Die Aorta descendens (thoracalis) reicht von der linken Seite des dritten bis vierten stwirbelkörpers bis zum Hiatus aorticus des Zwerchfells am elften Brustwirbelkörper, wo in der Regel die Medianlinie erreicht hat. Nach Herausnahme oder Herausdrängen der en Lunge ist sie demnach *links neben der Wirbelsäule* durch die Pleura mediastinalis hinch zu sehen. Anfangs hat sie an ihrer *rechten*, weiter unten an ihrer *vorderen Seite den ophagus* als Begleiter (s. Fig. 240—243), mit dem sie durch Bindegewebe verbunden Sie gibt die Interkostalarterien, die aus der hinteren Fläche der Aorta nebeneinander springen, ab (s. S. 150) (neun Paare für die unteren neun Interkostalräume, ein Paar zum eren Rand der letzten Rippe).

Zum Inhalt des Mediastinums gehören schließlich noch die paarigen Venen an der belsäule, die V. azygos und V. hemiazygos und der Ductus thoracicus.

Die *V. azygos* tritt aus dem Bauchraum, wo sie neben der Lendenwirbelsäule Verbingen mit den Vv. lumbales (Vv. lumbales ascendentes) und dadurch mit der V. cava

Digitized by Google

Fig. 242. Pharynx, Oesophagus. Trachea und Aorta von hinten gesehen.

inferior besitzt (Fig. 243 und 253), zwischen Pars lateralis und intermedia des Zwerc fells hindurch und läuft an der rechten Seite der Wirbelsäule aufwärts (s. Fig. 243), um na Aufnahme der Interkostalvenen am dritten Brustwirbel nach vorn über den rechten Bronch zu treten und von hinten in die obere Hohlvene einzumünden (s. Figg. 238 und 243). Dur die Verbindung mit der V. cava infer. ist ein bei Verödung oder Kompression der V. ca infer. zur Geltung kommender *Kollateralkreislauf in der hinteren Brustwand* ermöglic durch den das Blut aus der unteren Körperhälfte durch die Vena cava sup. zum Herz abfließen kann (s. Fig. 253).

Die *V. hemiazygos* (Figg. 213 und 253) hat ein wechselndes Verhalten. Links neb der Wirbelsäule gelegen, bezieht sie ihr Blut aus den linken Interkostalvenen und tritt b durch einen einfachen, in der Höhe des neunten Brustwirbels gelegenen, seltener du einen doppelten Ast in Verbindung mit der V. azygos. Bei doppelten Verbindungen spri man von einer V. hemiazygos superior et inferior. Häufig findet eine quer über d Aortenbogen nach vorn verlaufende, zum Gebiet der V. cava superior tretende Verbindu statt, die als Vena intercostalis suprema bezeichnet wird (s. Fig. 213, wo diese Vene s stark ist).

Der aus dem Receptaculum chyli am ersten und zweiten Lendenwirbel entstande durch Teilungen und Geflechtbildungen variable Verhältnisse darbietende *Ductus thoraci* (s. Fig. 243), der der Hauptstamm des Lymphgefäßsystems ist, begleitet die Aorta, n hinten von ihr gelegen, durch den Hiatus aorticus des Zwerchfells und verläuft in d fetthaltigen Bindegewebe auf der Wirbelsäule unten zwischen Aorta und V. azygos, wei aufwärts hinter dem Oesophagus. Vom dritten Brustwirbel an wendet er sich allmähl nach links, wird bedeckt vom Aortenbogen und tritt in der Höhe des siebenten Halswirb nach vorn, um *zwischen A. subclavia und A. carotis sinistra* hindurchzugehen und in Angulus venosus zwischen V. jug. comm. sin. und V. subclavia sin. einzumünden.

Lateral von den Vv. azygos und hemiazygos, bereits von der Pleura costalis bede schimmert hindurch der *Brustteil des Grenzstranges des N. sympathicus* (s. Fig. 213, 21 Er tritt vor dem Köpfchen der ersten Rippe unter Bildung des Ganglion cervicale infer in den Brustraum, bildet dicht seitlich davon das erste Brustganglion und elf weit Ganglien vor den Capitula costarum. Er läuft *vor* den Interkostalnerven, mit denen durch die *Rami viscerales* s. communicantes verbunden ist, und vor den Interkostal fäßen. Außer den Ästen zum Plexus cardiacus und zur Lunge kommen vom sechs oder siebenten bis zum elften Thoracalganglion die *Nn. splanchnici major und minor*, schief medial und abwärts verlaufen und infolge ihrer weißen, markhaltigen Beschaffenh meist durch die Pleura hindurch an der Wirbelsäule gesehen werden können. Sie gelang durch das Zwerchfell zum Plexus coeliacus.

Anwendungen.

Zwar ist die *Trachea* ein im lockeren Bindegewebe des Mediastinums immerhin nicht unversch liches, durch das Gerüst der Knorpelringe ziemlich starrwandiges Rohr, so daß sie durch Geschwü des Mediastinums nach rechts oder links aus der normalen Lage verschoben werden kann, doch ka besonders bei Kompression gegen die Wirbelsäule, *das Rohr bis zum Verschluß durch Geschwülste sammengepreßt werden.*

Der geringere Winkel, den der rechte Bronchus mit der Trachea macht, mehr aber des größere Weite, erklären, daß *in die Trachea gelangte Fremdkörper* leichter in den rechten als

Digitized by Google

Fig. 242.

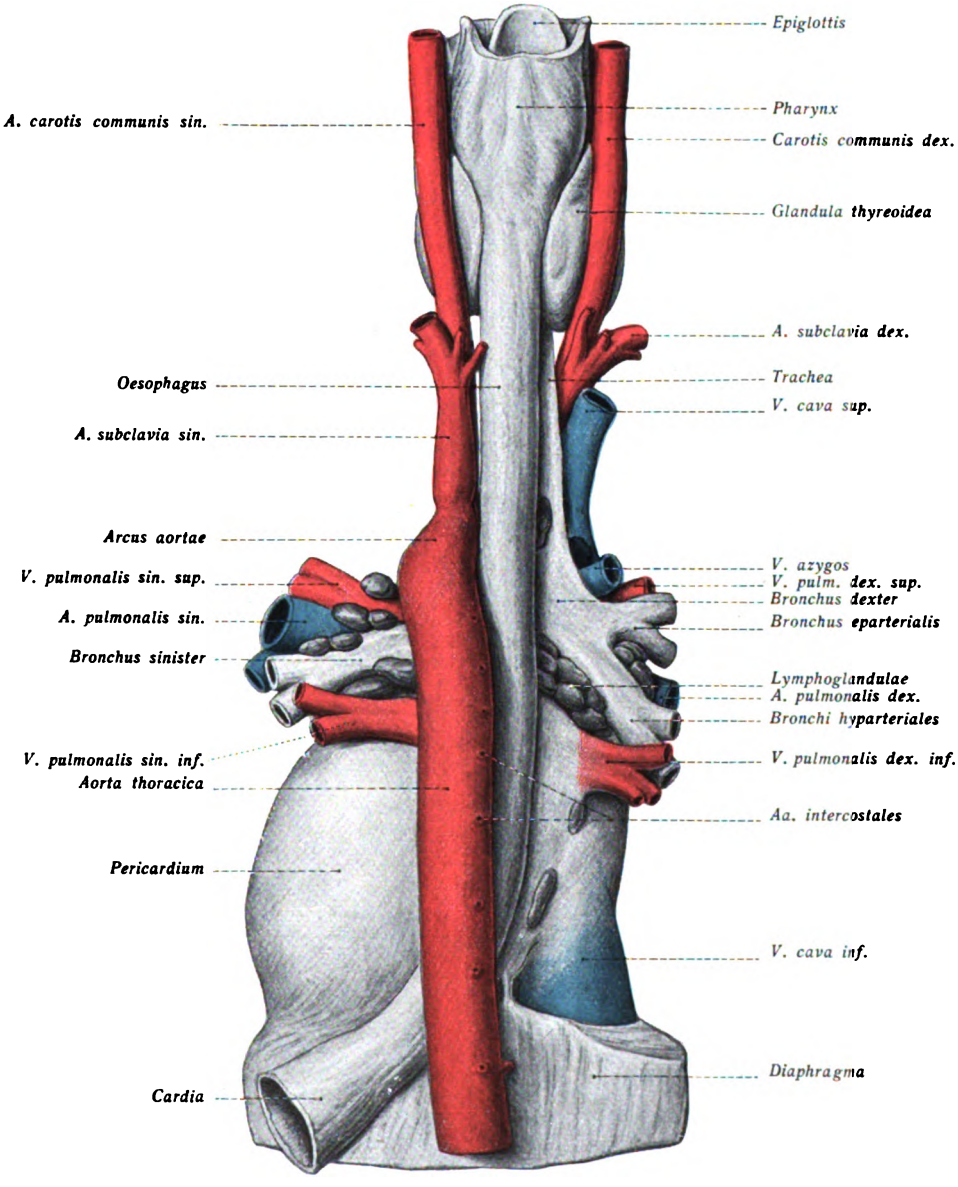

Digitized by Google

Fig. 243.

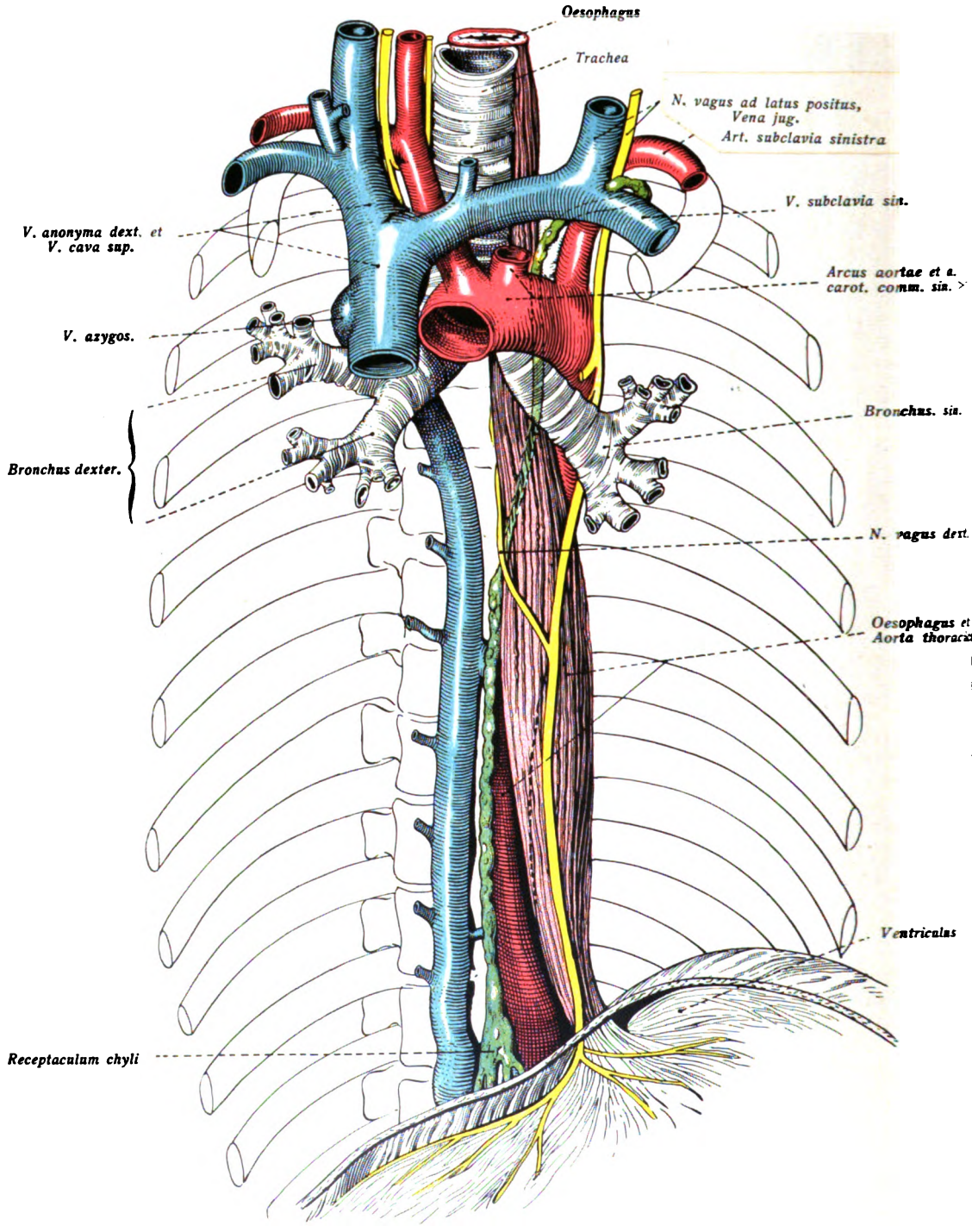

Digitized by Google

Fig. 243. Situs des Ductus thoracicus. Nach einem frischen Präparat.

ı linken Bronchus fallen. Die — besonders bei Tuberkulose — häufigen Erkrankungen der Lympho-ndulae bronchiales führen zu Schwellungen, außerordentlich festen Verwachsungen und Perforation : *Eiterergässen in die Trachea und die Bronchen* (s. Fig. 242). Ihre krankhafte Veränderung macht ı auf Röntgenogrammen frühzeitig geltend (s. o. S. 163). Dieselben Lymphknoten treten zum Teil :h vorn in direkte Lagebeziehung zu dem hinteren, nicht von der Pleura mediastinalis bedeckten il des Herzbeutels. Ihre Erkrankungen können daher nach vorn *auf den Herzbeutel übergreifen.* :selben Lymphknoten haben weitere praktische Bedeutung durch ihre Lage *zum Oesophagus* und zum recurrens sinister (Kehlkopfmuskellähmung). Über die Perkussion der Aorta vgl. oben S. 159. rtenaneurysmen im Anfangsteil der Aorta können sich perkutorisch als eine Dämpfung im 2. Inter-talraum rechts vom Sternum und hinter dem Sternum bemerkbar machen. Dabei kann die Dämpfung der Herzdämpfung zusammenhängen oder isoliert von ihr sein.

Die Lage der *Aorta ascendens* innerhalb des Herzbeutels erklärt die *Perforation von Aneurys-n* der Aorta ascendens unter tödlicher *Blutung in den Herzbeutel.* Da wo die Aorta ascendens in Höhe des Ansatzes des 2. rechten Rippenknorpels den rechten Sternalrand erreicht, liegt die Stelle, bei Aneurysmen der Aorta ascendens die *Brustwand vornehmlich nach vorn vorgewölbt* wird und *rchbruch nach außen eintreten kann;* hier erfolgt auch gelegentlich bei gleicher Erkrankung Perfo-ion in die *rechte* Pleurahöhle. Ein solches Aneurysma wird nach *rechts* zur Kompression der oberen hlvene und sich anschließenden Stauungserscheinungen in ihrem Gebiet, nach *links* zu Druckerschei-ıgen auf A. pulmonis mit folgender Hypertrophie des rechten Ventrikels führen können. Perfora-ıen in diese beiden Gefäße sind gleichfalls beobachtet worden. Sehr wichtig ist auch die Lage des ten N. laryngeus inferior zum Arcus aortae. Hier wird der Nerv durch Aortenaneurysmen oft der-komprimiert, *daß als eines der ersten Symptome dieser Erkrankung linksseitige Stimmbandlähmung tritt* (vgl. oben S. 124). (Für dies alles vgl. Figg. 240—243).

Die *Lagebeziehung der Aorta descendens zur Wirbelsäule* kann für die Wirbelsäule ebenfalls ch Aneurysmenbildung verderblich werden. Die Geschwulst kann bei starker Entwicklung *die Wir-und angrenzenden Rippen teilweise zum Schwund* bringen; das Aneurysma kann so *bis zum Rük-* neben der Wirbelsäule vordringen (Verwechslungen mit Abszessen). Durch *Druck auf die Inter-talnerven und das Rückenmark* können Begleiterscheinungen auftreten.

In den *Oesophagus* eingedrungene Fremdkörper (z. B. spitze Instrumente) oder geschwürige ızesse (Karzinome) in dem Schlunde, können durchbrechen: In die Trachea oder den linken Bron-s, den Arcus aortae und die Aorta descendens, in beide Pleurasäcke, in den Herzbeutel; *in die urahöhlen kann so durch den Mund Luft eintreten* (Pneumothorax), *ebenso in den Herzbeutel* ıeumoperikardium), z. B. bei Durchbruch eines Speiseröhrenkrebses. *Verengerungen des Oesopha-* (Stenosen) können, abgesehen von dem oben erwähnten Druck durch ein Aortenaneurysma, z. B. ch *Schwellungen der bronchialen Lymphknoten* an der Teilung der Trachea entstehen, wo auch selben Drüsen durch Narbenschrumpfung zur Bildung der vornehmlich in der Vorderwand des Oeso-gus liegenden, sogenannten *Traktionsdivertikel* führen, ferner durch Karzinom der Lunge oder Pleura, Tumoren im hinteren Teil des Mediastinum u. a. Mukosa und Muskularis des Oesophagus den durch ein sehr *lockeres submuköses Bindegewebe* vereinigt; in ihm können sich Eiterungen t ausbreiten und Fremdkörper, die durch die Schleimhaut hindurchgedrungen sind, neue Bahnen ıffen; in ihm *kann die Schlundsonde falsche Wege bilden.* Die Falten verstreichen bei Füllung der iseröhre, da die Muskularisschichten in die Falten nicht mit eindringen.

Digitized by Google

Topographische und angewandte Anatomie des Bauches.

I. Grenzen. Äußeres und Regionale Einteilung.

Die *obere* äußere Grenze des Bauches gegen die Brust hin wird bei äußerer Betrachtung und Palpation durch die *untere Thoraxapertur* (s. S. 144) bestimmt (s. Fig. 184). Die *untere* äußere Grenze ist durch die *Cristae iliacae* gegen die Beckengegend, die in ihrem Verlauf mit dem Ligam. inguinale (Pouparti) übereinstimmende *Leistenbeuge* und die Symphyse gegen den Oberschenkel gegeben. Die *inneren* Grenzen oder die Grenzen des *Bauchraumes* gegen den Brust- und Beckenraum fallen nicht mit den äußeren zusammen. Erstreckt sich doch die Zwerchfellkuppel nach oben weit über die untere Thoraxapertur hinaus; die obere Grenze des Bauchraumes fällt also mit der unteren des Brustraumes, d. h. dem Zwerchfell, zusammen. Auch nach unten dehnt sich der Bauchraum *weiter* aus, als es der äußeren Grenze der Cristae iliacae entspricht; wir bezeichnen gewöhnlich, obwohl eine scharfe Grenze gegen den Inhalt des Beckenraumes nicht vorhanden ist, die *Linea terminalis*, die Grenzlinie zwischen großem und kleinem Becken, als untere Grenze des Bauchraumes gegen den Beckenraum hin, rechnen also das *große* Becken noch mit zum Bauchraum.

Die *Inspektion* und *Palpation* läßt — abgesehen von der Palpation einzelner innerer Organe — noch folgendes erkennen (s. Fig. 184, 244): Die an der vorderen Brustwand sichtbare, gegen den Bauch hin in die sogenannte Magengrube (s. S. 141) auslaufende, vordere Medianfurche (Sulcus medianus anterior) setzt sich bei nicht fettreichen, muskelstarken Individuen in eine in der Richtung der *Linea alba* zum Nabel verlaufende, oft bis zum behaarten Mons Veneris über der Symphyse fortgesetzte Furche fort, zu deren Seiten die beiden Längswülste der Mm. recti abdominis hervortreten. Die lateralen Ränder dieser Muskeln sind durch mehr oder weniger sichtbare, flache Furchen (Rektuslinien) erkennbar. In querer Richtung auf den Rektuswülsten verlaufende Furchen entsprechen den in den Muskel vorhandenen, sich nicht kontrahierenden *Inscriptiones tendineae*, während die von ihnen begrenzten Teile des Muskels als kräftige *Wülste* äußerlich hervortreten können. Seitlich von dem lateralen Rektusrand beobachtet man eine nach unten und lateralwärts ausbiegende Linie oder einwärts daneben eine Furche. Linie und Furche entsprechen der Stelle, an der der M. obliquus abdom. ext. in seine Aponeurose übergeht. Diese Linie biegt in der Höhe der Grenze zwischen 3. und 4. Viertel des Rectusrandes nach außen. Hier liegt die den Muskelfasern entsprechende „Muskelecke". Die Abgrenzung des Schamberges (Mons pubis) nach oben erfolgt durch die (in der Fig. nicht dargestellte) nach oben konkave Schamfurche (Sulcus pubis). Sie läuft seitlich in die Leistenfurche aus. Bei abgemagerten Individuen ist die Bauchgegend flach eingesunken, die Cristae iliacae treten deutlich hervor und an Stelle des Sulcus inguinalis (Leistenbeuge) bildet das Lig. inguinale eine straffe Leiste. Bei der Frau ist infolge des reichlichen Fettgewebes und der von Natur etwas stärkeren Wölbung des Bauches von alledem nichts zu sehen — die vordere Mittellinie in der Bauchgegend wird hier nur zur Zeit der Schwangerschaft durch die *Pigmentbildung* in der Richtung der Linea alba direkt erkennbar. Bei genügend schlaffen und nicht zu kräftigen Bauchdecken

Digitized by Google

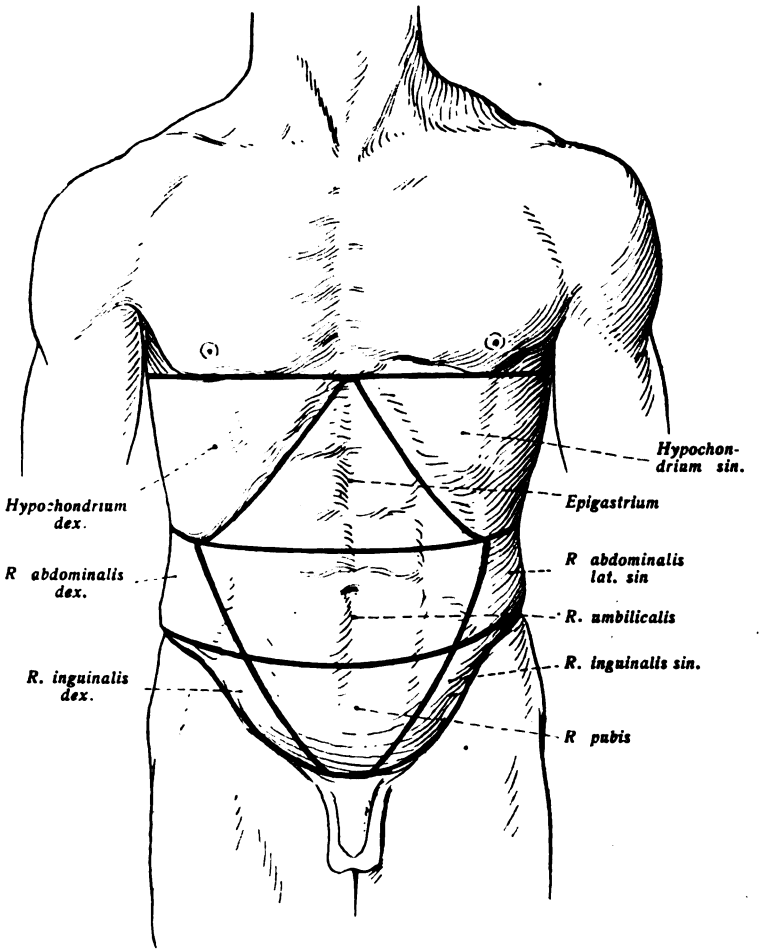

Fig. 244. Regionen des Bauches. Ansicht von vorn.

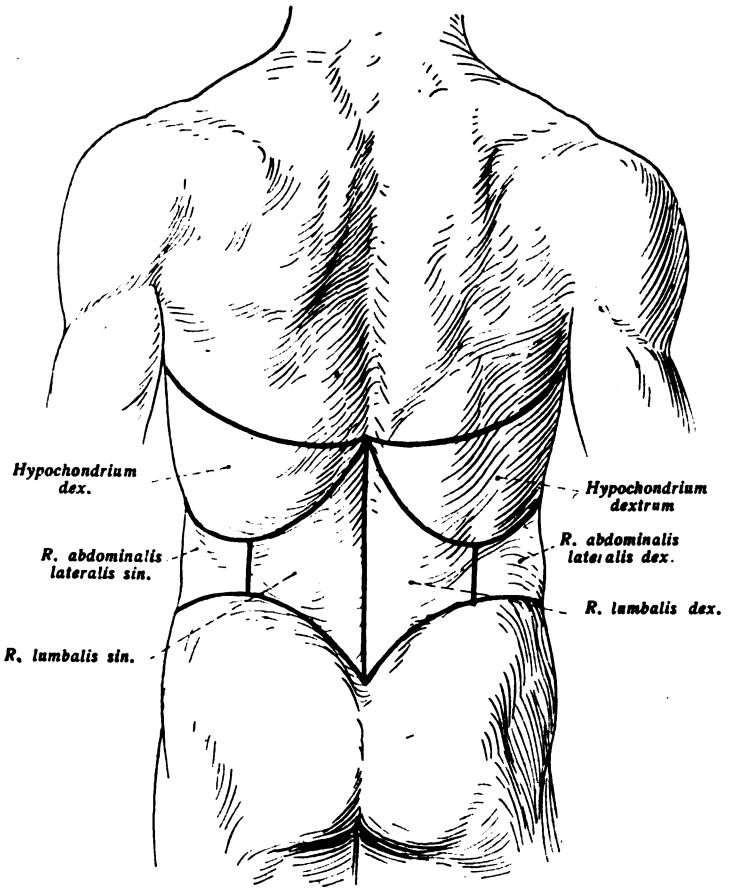

Fig. 245. Regionen des Bauches. Ansicht von hinten.

Digitized by Google

vermag man durch diese hindurch bei Rückenlage die Wirbelsäule und auf ihr die *Pulsation der Bauchaorta zu fühlen.*

Die untere Grenze des Bauches kommt in charakteristischer, meist stilisierter Form in den plastischen Bildwerken der Antike zum Ausdruck (vgl. Fig. 246). Sie ist hier fünfteilig (Rand des Muskelfleisches des M. obliq. abd. ext. — Leistenband — Schamfurche — Leistenband — Muskelfleisch).

Für die *äußere regionale Einteilung* des Bauches (s. Fig. 244 und 245) bedient man sich folgender Linien: Eine durch die Wurzel des Proc. xiphoides sterni gelegte Umfangslinie

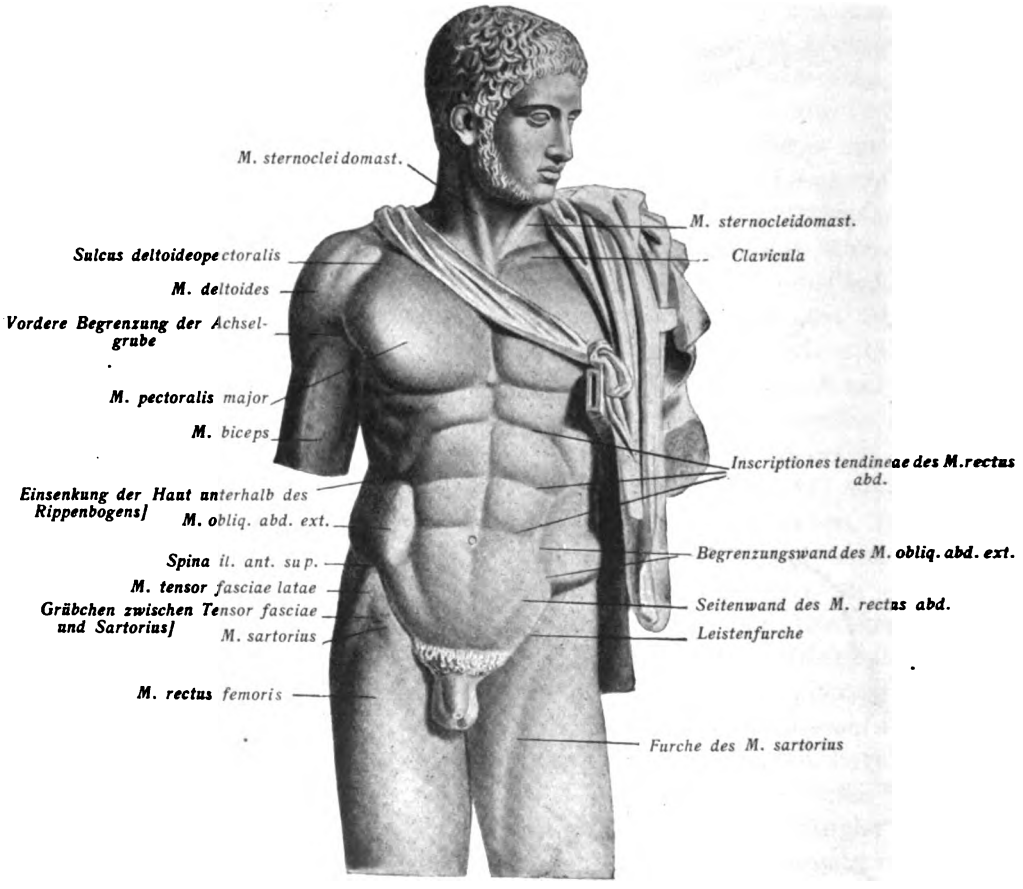

Fig. 246. Statue des Diomedes aus der Münchener Glyptotek. Reproduktion aus Gaupp-Duvals Grundriß der Anatomie für Künstler. 4. Aufl. Stuttgart, Enke.

des Rumpfes wird als Grenzlinie von Brust und Bauch benutzt. Eine zweite Linie verbindet vorn die tiefsten Punkte des Rippenbogens in horizontaler Richtung und folgt hinten dem unteren Rippenrand bis zum zwölften Brustwirbel. Zwischen beiden Linien liegt die *Regio epigastrica.* Der vordere, unpaare, beiderseits vom Rippenbogen begrenzte Teil ist das *Epigastrium,* den Rest der Regio epigastrica bilden die beiden *Rg. hypochondriacae* (Hypochondrien); sie entsprechen den von den Rippen bedeckten Bauchorganen. Nach unten an die Regio epigastrica ist die *Regio mesogastrica* angeschlossen; sie reicht

Digitized by Google

vorn bis zu einer die beiden Spinae iliacae anteriores superiores verbindenden Linie, seitlich und hinten unten bis zu den Cristae iliacae, hinten bis zur Mittellinie. Was vorn unterhalb der Verbindungslinie der Spinae iliacae anteriores superiores bis zur Leistenbeuge und der Symphyse liegt, entspricht der *Regio hypogastrica*. Von dem tiefsten Punkt des Rippenbogens bis zu den Tubercula pubica gezogene Linien führen zur Unterscheidung der *Regio umbilicalis* und der paarigen *Rg. abdominales laterales* im Bereich der Regio mesogastrica, der *Regio pubica* und den paarigen *Regiones inguinales* in der Regio hypogastrica. Die *Regiones lumbales* sind die hinteren Bezirke der Regio mesogastrica medial von einer Linie, die beiderseits den geringsten Entfernungen des Rippenbogens von der Crista iliaca entspricht. Sie reichen bis zur Wirbelsäule.

II. Die vordere und seitliche Bauchwand.

Das Verständnis der Schichtung der Bauchwand ist von Wichtigkeit für eine klare Einsicht in alle Zustände, die die Bauchwand verändern können (Wunden, Hernien) wie auch zur sachgemäßen Beurteilung aller an der Bauchwand vorgenommenen Operationen. Die Bauchwand zeigt — anders als die Brustwand — an verschiedenen Stellen sehr verschiedenartige Schichtung. Um diese zu verstehen, ist es zweckmäßig an der Bauchwand drei Gruppen von Schichten zu unterscheiden.

1. Die kutanen Schichten { Haut; Unterhautfettgewebe; Fascia superficialis.
2. Die Muskelschichten { Seitliche (platte); Mediale (gerade) } Bauchmuskeln nebst ihren Sehnen (Aponeurosen).
3. Die Binnenschichten { Fascia transversalis (nebst subserösem Fettgewebe); Parietales Bauchfell.

Man merke sich nun grundsätzlich, daß alle Verschiedenheiten der Bauchwand hinsichtlich ihrer Schichtung einzig und allein auf Verschiedenheiten der *Muskelschicht* beruhen, daß aber die *kutanen* und die *Binnen*schichten an allen Stellen in gleicher Weise vorhanden sind. Mögen wir, mit Ausnahme des Nabels (s. unten), die Bauchdecken durchschneiden, wo auch immer und in welcher Richtung auch immer: stets wird man die Binnenschichten in der Tiefe des Schnittes antreffen. Wir werden die kutanen und die Binnenschichten daher zuerst besprechen und dann die Muskelschichten nach ihren regionären Verschiedenheiten.

1. Die kutanen Schichten.

Die *Haut des Bauches* ist relativ dünn und, ausgenommen am Nabel, verschieblich, zugleich *sehr dehnbar*, wie der durch Tumoren, Aszites oder Schwangerschaft ausgedehnte Bauch zeigt.

Die sogenannten *Striae gravidarum* treten nicht nur in der Haut der Schwangeren, sondern auch sonst nach stärkerer Ausdehnung der Bauchhaut auf, sind also *kein sicheres* Zeichen vorausgegangener Schwangerschaft.

Das oft sehr reichliche Fett des Unterhautbindegewebes erschwert die Palpation innerer Organe.

Digitized by Google

Der *Nabel* (Fig. 248), der einzige bleibende, äußerlich sichtbare Rest des ursprünglichen Zusammenhanges von Mutter und Kind, stellt ein Grübchen dar (Nabelgrube), in dem sich die *Papilla umbilicalis* erhebt. Im Bereiche der Nabelgrube erfahren auch die subkutane Fettschicht und die Fascia superficialis eine *Unterbrechung*. Infolgedessen wird durch stärkeren Druck (z. B. durch Flüssigkeitsansammlung in der Bauchhöhle [Aszites]) von innen her die Nabelgrube abgeflacht („der Nabel *verstreicht*"), oder der Nabel wird an dieser weniger Widerstand bietenden Stelle nach außen *vorgetrieben*.

Von *Gefäßen* dieser Schichten sind praktisch wichtig die subkutanen *Venen*. Es sind dies die *V. epigastrica superficialis* und die *V. circumflexa ilium superficialis;* beide münden unterhalb des Poupartschen Bandes in die V. femoralis. Sie sind bedeutend stärker als die gleichnamigen Arterien. Die V. epigastrica superficialis geht nach oben durch die *V. thoracicoepigastrica* in die V. thoracalis lateralis (longa) über, wodurch in der seitlichen Bauch- und Brustwand eine *subkutane Venenbahn zwischen V. axillaris und V. femoralis gegeben ist.*

Diese oberflächlichen Bauchwandvenen bilden ein subkutanes Venennetz, das durch mehrfache, die Bauchwand durchsetzende Anastomosen mit dem Gebiet der Vv. epigastricae profundae zusammenhängt (s. das Schema Fig. 254). Sie stehen ihrerseits wieder durch (4—5) kleine, längs des Lig. teres hepatis verlaufende *Vv. parumbilicales* (akzessorische Pfortaderäste) mit der *Pfortader* an der unteren Leberfläche in unmittelbarer Verbindung. Das *Wurzelgebiet* der an der Porta hepatis in die Leber eintretenden V. portae liegt in den Venen des Magens, des Darmes, der Milz und des Pankreas.

Die *oberflächlichen Arterien* sind die aus der A. femoralis stammenden schwache *A. epigastrica superficialis* (s. Fig. 390), die die Fascia lata unterhalb des Lig. inguinale durchbricht und über dieses Band in der Richtung zum Nabel aufwärts zieht, ohne ihn zu erreichen, und die *A. circumflexa ilium superficialis* (s. Fig. 390); sie durchbohrt ebenfalls die Fascia lata und läuft parallel dem Lig. inguinale zur Haut bis in die Gegend der Spina iliaca anterior superior. Beide Arterien versorgen die *Leistendrüsen,* Lymphoglandulae subinguinales und gewinnen dadurch praktisch Wichtigkeit.

Als sensible *Nerven* der Bauchwand kommen die Interkostalnerven VI—XII und die Hautäste der aus des Plexus lumbalis stammenden Nn. ilio-hypogastricus und ilio-inguinalis in Betracht. Das Gebiet der Interkostalnerven reicht bis eine Hand breit über die Symphyse hinab; der N. iliohypogastricus versorgt die Haut über dem subkutanen Leistenring, der N. ilioinguinalis die Haut des Mons veneris.

2) Die Binnenschichten.

Die Fascia transversalis überkleidet den M. transversus abdominis an seiner Innenfläche; da dieser Muskel den allergrößten Teil der Bauchwandfläche bildet, so bildet auch die genante Faszie eine ausgedehnte Hülle, die sich nach vorn hinter dem M. rectus, nach unten bis zum Leistenband, nach oben bis zu den Ursprüngen des Zwerchfells fortsetzt. An der hinteren Bauchwand zieht sie vor dem M. psoas und M. quadratus lumborum und hinter den Nieren weiter, geht auf das Zwerchfell als Fascia diaphragmatica und vom Leistenband ins kleine Becken als Fascia pelvis hinab. Im Bereich des Nabels liefert sie die Fascia umbilicalis.

Das *parietale* Blatt des *Bauchfells* liegt an der vorderen und seitlichen Bauchwand der *Fascia transversalis* stets an, allerdings, namentlich in der Unterbauchgegend, von ihr

Digitized by Google

oft durch subseröses Fett getrennt. An der hinteren Bauchwand und vorn im Bereich der Harnblase schieben sich dagegen einige Eingeweide, Gefäße und Nerven zwischen die Faszie und das parietale Bauchfell. Daher ist es an diesen Stellen möglich, Nieren, Ureter, Harnblase, aber auch Vena cava inferior und Aorta zu erreichen, ohne den Peritonealsack eröffnen zu müssen.

3. Die Muskelschichten (Fig. 247).

Sehen wir von der hinteren Bauchwand ab, die besonders abgehandelt werden wird, so wird der Bauchraum oben durch das Zwerchfell, seitwärts und vorn durch die Bauchmuskeln abgeschlossen. Die Bauchmuskeln zerfallen in

und
a) seitliche (platte)
b) vordere (lange)

Jene sind von außen nach innen der M. obliquus abdominis externus, (Ursprung: Außenfläche der sieben bis acht unteren Rippen; Ansatz: Linea alba, Labium externum cristae iliacae, Lig. inguinale), den M. obliquus abdominis internus (Ursprung: Fascia lumbodorsalis, Linea intermedia cristae iliacae, Lig. inguinale; Ansatz: Enden der zehnten bis zwölften Rippe, Linea alba) und der M. transversus abdominis (Ursprung: Innenfläche der sechs unteren Rippenknorpel tiefes Blatt der Fascia lumbodorsalis, Labium internum cristae iliacae, Lig. inguinale; Ansatz: Linea alba). Diese Muskeln besitzen entsprechend ihrer platten Form auch *platte Sehnen (Aponeurosen;* vom Anfänger leider meist mit „Faszien" verwechselt). Anstatt eines gesonderten Verlaufes der drei Aponeurosen bis zur vorderen Mittellinie finden wir eine Verwachsung zwischen ihnen neben dem M. rectus abdominis und zwar zu zwei Blättern, die als vorderes und hinteres Blatt der Rektusscheide diesen Muskel umhüllen. Die Aponeurose des M. obliquus externus geht nur in die vordere Wand der Rectusscheide über; die des M. obliques internus in die vordere und die hintere Wand, die des M. transversus verstärkt oberhalb der Linea Douglasi die hintere, unterhalb dieser Linie die vordere Wand der Rektusscheide. In der vorderen Mittellinie verwachsen die beiden Blätter der Rektusscheide untereinander und mit denen der anderen Körperhälfte zur *Linea alba.*

Entsprechend der verschiedenen Beschaffenheit und Schichtung unterscheiden wir an der Bauchwand eine ganze Reihe verschiedener Bezirke.

a) Das Gebiet der *Linea alba.* Diese ist oberhalb und unterhalb des Nabels verschieden gestaltet. Eine *„Linie"* ist sie nur unterhalb des Nabels, während sie oberhalb des Nabels eine breite Fläche darstellt (Fig. 249).

Beim Bauchschnitt in der Linea alba kann man daher oberhalb des Nabels eingehen, ohne die Ränder des M. rectus zu Gesichte zu bekommen, was unterhalb des Nabels nicht möglich ist.

b) Innerhalb der Linea alba findet sich eine ringförmige Unterbrechung der gesamten Sehnenschicht. Die Schichtung am Nabel ist daher folgende (Fig. 248). Nur die äußere Haut läuft außen, die beiden Binnenschichten innen ununterbrochen weiter. Subkutane Fettschicht und Fascia superficialis erfahren eine Unterbrechung. Je stärker das Fett der Umgebung wird, desto tiefer wird der Nabel. Unter der Nabelgrube folgt dann in der Linea alba die erwähnte ringförmige Lücke, der *Nabelring,* d. i. die Stelle, an der ursprünglich die Nabelgefäße des Fötus durch die Bauchwand zum Nabelstrang verliefen. Der Nabelring wird von locker gefügtem subserösem Bindegewebe, der *Nabelplatte,* ausgefüllt, das hier die einzige verbindende Schicht zwischen Haut und Binnenschichten dar-

Digitized by Google

Fig. 247. Vordere Bauchwand, von innen gesehen, kleines Becken mit mäßig stark gefüllter Blase, nach Durchsägung in der Höhe der beiden Acetabula von hinten. Das Präparat ist die vordere Abteilung des in Fig. 287 abgebildeten Situspräparates.

Fig. 248. Schematischer Querschnitt der Nabelgegend.

stellt. Die Fascia transversalis bildet an der Innenfläche des Nabels ein derberes Blatt (Fascia umbilicalis), das nach oben und unten zarter wird.

Der Nabel ist die Stelle, an der sich bis zur Geburt die Verbindung zwischen Kind und Mutter erhält. Die vordere Bauchwand enthält hier die Lücke für den Durchtritt der Nabelschnurgebilde. Hier endigt sie mit scharfer Grenze, während die Nabelschnur vom gefäßlosen Amnion überzogen wird. Wird der Nabelstrang abgebunden, so vertrocknet die gefäßlose Hülle und stößt sich ab; die Wundfläche *vernarbt* und weil die Nabelstelle eine *Narbe* ist, so fehlt ihr das Unterhautbindegewebe und die Fascia superficialis (s. o.).

Durch den Nabel hindurch steht embryonal im ersten Beginn der Entwicklung der Darm mit dem Dottersack (Nabelbläschen) in offener Verbindung. Der Verbindungsgang wird zum Ductus omphalo-entericus, der von dem höchsten Punkt der Nabelschleife ausgeht und normalerweise im Lauf des 2. Monats verschwindet. Im 2. Monat liegt ein Teil der Darmschlingen in der Nabelschnur (physiologischer Nabelbruch). Im 3. Monat wird dieser Teil des Darmes in die Leibeshöhle zurückgezogen. Der primäre Nabelkreislauf (Dotterkreislauf) ist an den Ductus omphalo-entericus geknüpft (Vasa omphalo-enterica). Der sekundäre Nabelkreislauf (Allantoiskreislauf) ist an die Entfaltung der Allantois geknüpft. Diese stellt eine röhrenförmige Verlängerung der Harnblase dar, die an der inneren Bauchwand bis zum Nabel aufsteigt (Urachus) und sich außerhalb des Nabels eine kurze Strecke hohl fortsetzt. Das diese Röhre umhüllende Bindegewebe bildet den Grundstock des Nabelstranges. In ihm (Whartonsche Sulze) verlaufen die beiden Umbilikalarterien und die Vena umbilicalis. Jene steigen (Fig. 247) von der A. hypogastrica neben der Harnblase auf, diese verläuft vom Nabel an der inneren Bauchwand aufwärts zur Leber hin. Nach der Unterbrechung des bis zur Geburt bestehenden Allantoiskreislaufes wandeln sich die Gefäße in derbe Stränge um (Ligamenta umbilicalia lateralia, Lig. teres hepatis). Der Urachus hat sich schon früher vom Scheitel der Harnblase an geschlossen (Lig. umbilicale medium). Die Gefäßscheide der beiden Arterien verwächst mit dem Nabelnarbengewebe; auch die Vena umbilicalis wird in dies Narbengewebe einbezogen.

Topographisch liegt innerhalb des Nabelringes das Arterienpaar unten, die Vene darüber. Durch die erwähnte Verwachsung der Gefäße mit dem Narbengewebe empfängt die Nabelplatte unten eine größere Festigkeit als oberhalb der Vene. Hier besteht in den ersten Lebensmonaten zwischen oberem Umfang des Nabelringes und dem Venenrest eine nachgiebige, mit lockerem Bindegewebe erfüllte Stelle. Später verwächst die ganze Narbe so fest, daß nachgiebige Stellen nicht mehr existieren.

Am Nabel bilden die erwähnten Vorgänge im Verein mit der Anatomie des Nabels die Grundlage zu typischen Erkrankungen, von denen folgende hier zu erwähnen sind.

1. Persistenz des Ductus omphalo-entericus; a) vom Darm bis in die Nabelschnur oder b) nur außerhalb des Nabels oder c) nur innerhalb der Leibeshöhle ohne Verbindung mit dem Darm oder endlich d) lediglich als Ausstülpung des Darmes. Letzteres ist ein auch beim Erwachsenen oft konstatierter Befund (wahres Darmdivertikel, Meckelsches Divertikel, sitzt 1 m oberhalb der Ileocoecalklappe am Ileum). Verwechselung von b) ohne Fistel mit a) mit Fistel kann verhängnisvoll werden.

2. Persistenz des Urachus (Harnfisteln).

3. Nabelschnurhernien (Vordringen von Eingeweiden in die Nabelschnur hinein).

4. Nabelbrüche der kleinen Kinder. Eingeweide treten in den ersten Lebensmonaten durch die schwache Stelle des Nabelringes, oberhalb des Ligamentum teres hindurch. Sie treiben das parietale Bauchfell und die Fascia umbilicalis (transversalis) vor sich her.

Digitized by Google

Fig. 247.

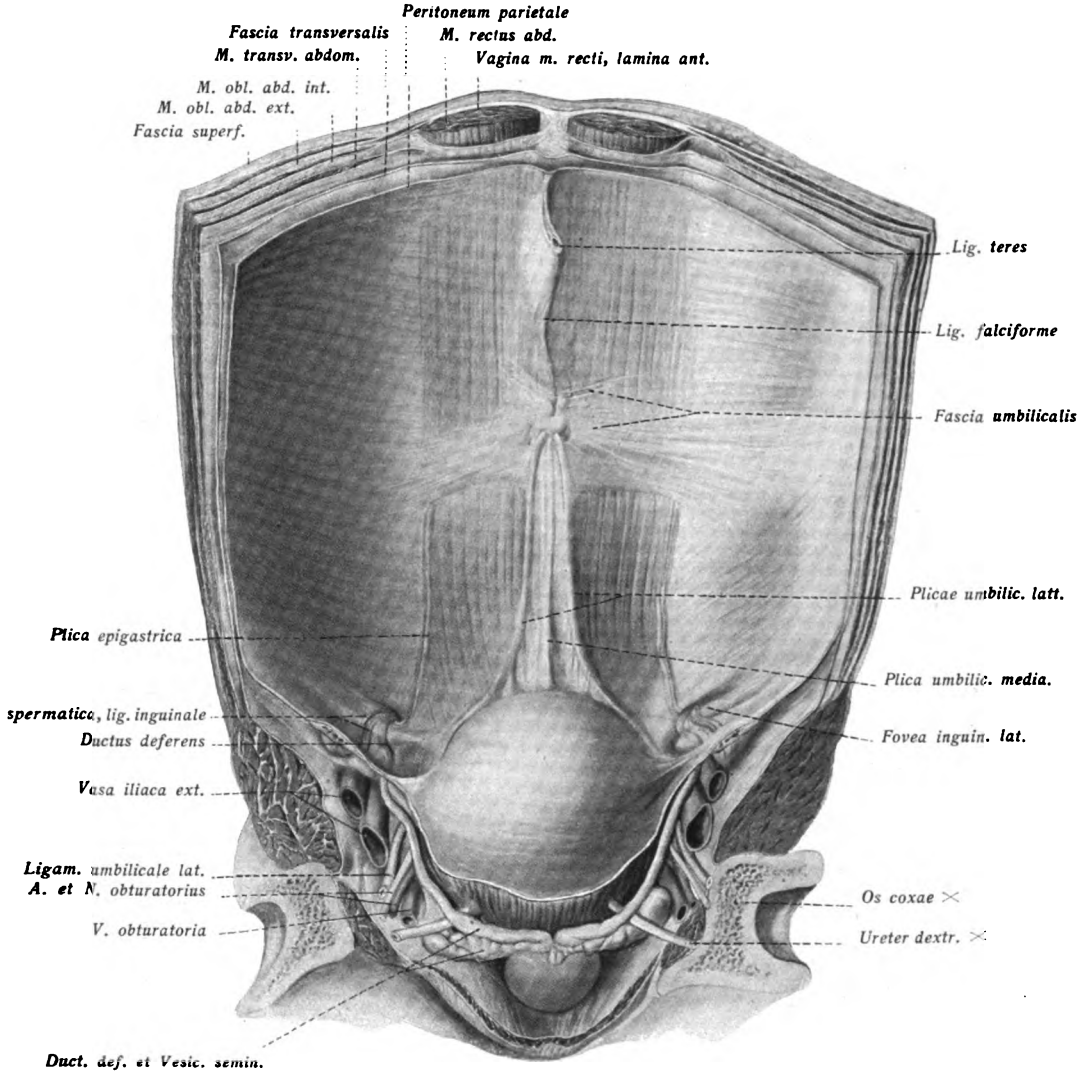

Fig 248.

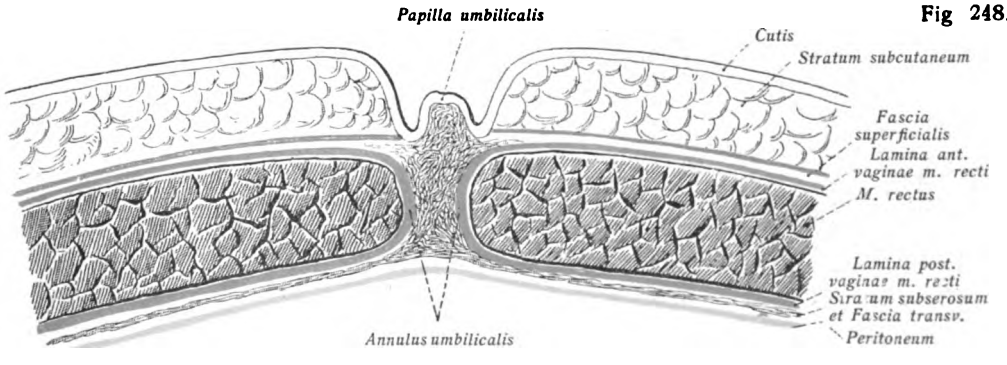

Digitized by Google

Fig. 249.

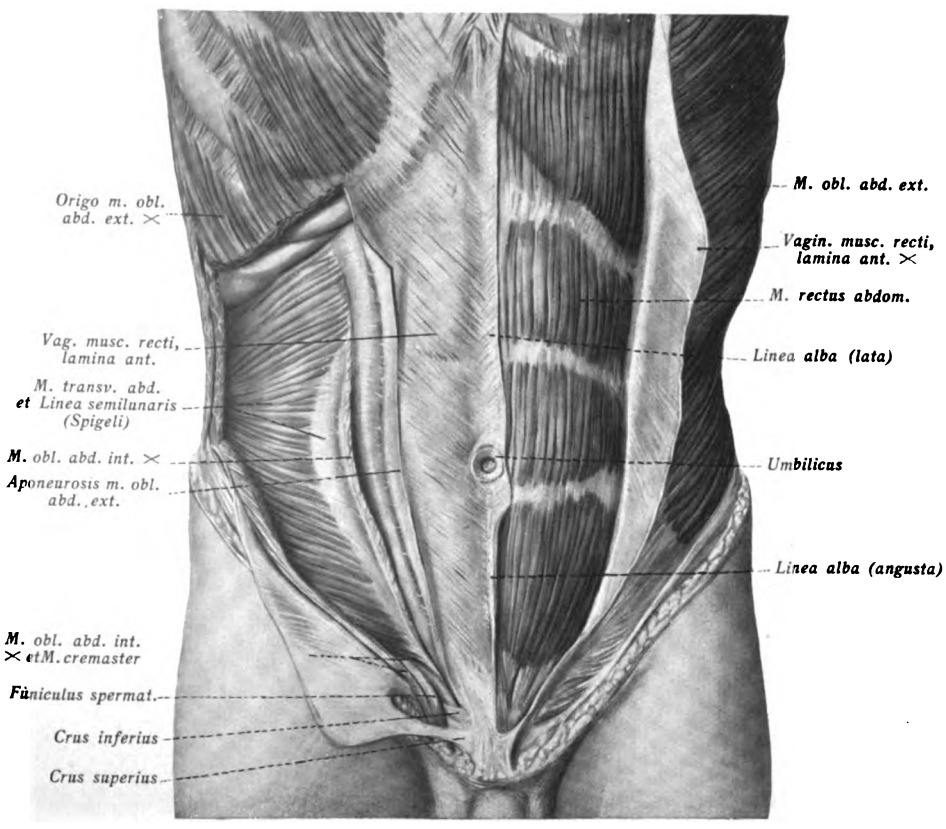

Fig. 250.

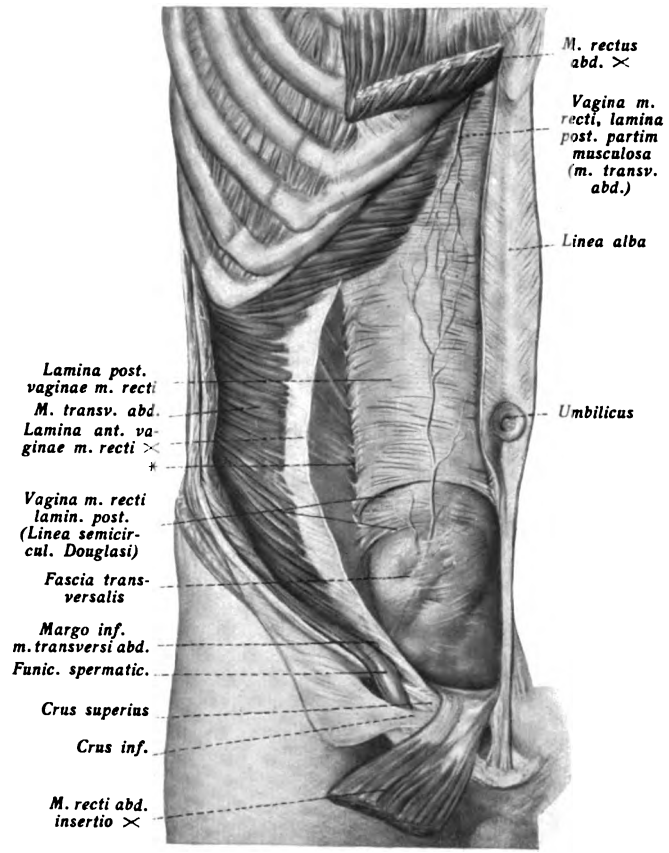

Digitized by Google

Fig. 249. Vordere Bauchwand, Muskelschichten, obere Lagen.
Fig. 250. Dasselbe Präparat, tiefe Lage. Situs der Art. epigastrica inf. Bei * Verwachsungsrand des vorderen und hinteren Blattes der Rectusscheide.

5. Nabelhernien Erwachsener (besonders Frauen). Hier ist die disponierende Sachlage nicht die primitive Schwäche der Nabelnarbe, sondern ihre sekundäre Dehnung und Schwächung (Graviditäten, Geschwülste, Wassersucht). Das Bild 251 zeigt einen Nabelbruch von innen her; zu erkennen sind die Plicae umbilicales laterales und der stark gedehnte Nabelring.

c) Das Gebiet der Mm. recti. Hier ist wiederum zu unterscheiden das Gebiet oberhalb und das unterhalb der Linea semicircularis *(Douglasii)*. Oberhalb ist die Schichtung: Vorderes Blatt der Rektusscheide, M. rectus, hinteres Blatt der Rektusscheide Binnenschichten. — Unterhalb der erwähnten Linie folgen auf den M. rectus unmittelbar die Binnenschichten. Die Douglassche Linie liegt etwa eine Hand breit über der Symphyse. Das vordere Blatt der Rektusscheide ist, da es ja vorzugsweise durch die Sehne des M. obliq. abd. ext. gebildet wird, dieser aber oben schwach ist und nach abwärts immer mächtiger wird, oben sehr zart, unten dagegen derb und dick. Umgekehrt ist das hintere Blatt oben derb, ja sogar durch die obersten Ursprungszacken des M. transversus abdominis muskulös, während es nach abwärts gerade wie die Mm. obliq. abd. internus und transversus abd. immer schwächer wird und an der Douglasschen Linie aufhört. (Vielfach nicht mit einem Male, sondern allmählich sich verdünnend, (Fig. 250).



Fig. 251. Auspräparierter Nabelbruch. Der Nabelring teilweise punktiert gezeichnet. Man sieht die Plicae umbilicales laterales und den Querschnitt der Mm. recti. Zwei Darmschlingen haben sich durch den Nabelring hindurchgedrängt. Eigene Beobachtung.

Hinter dem M. rectus abdominis verläuft die A. epigastrica inferior. Diese liegt anfangs zwischen Fascia transversalis und parietalem Bauchfell, tritt dann durch die Faszie und vor das hintere Blatt der Rektusscheide (Fig. 250).

d) Das Gebiet der seitlichen Bauchmuskeln. Hier finden wir nach Durchtrennung der cutanen Schichten stets drei durch Verlauf ihrer Fasern und durch dazwischen gelagerte Faszienblätter deutlich voneinander geschiedene Muskelschichten. Gegen das Leistenband zu wird die Abgrenzung der beiden tiefen Muskelschichten voneinander schwierig, und es wird die obere Muskellage durch die Sehne des M. obliq. abd. externus ersetzt.

e) Das Gebiet des Trigonum lumbale *(Petiti)*. Hier fehlt der M. obliq. abdom. externus. Der Boden dieses vom hinteren Rande des M. obl. abd. ext., dem seitlichen Rande des M. latissimus dorsi und dem Darmbeinkamm gebildeten Dreiecks wird vom M. obliq. abd. internus und der Ursprungssehne des M. transversus abdominis (tiefes Blatt der Fascia lumbodorsalis) dargestellt.

Die tiefen Arterien der Bauchwand sind:

1. Die *sieben untersten Aa. intercostales*, überschreiten den Rippenbogen und enden in den Bauchmuskeln und in der Haut.

2. Die *A. epigastr. inf.* (s. Fig. 257, 259, 335, 342), das praktisch wichtigste Gefäß

Digitized by Google

Fig. 253. Schema der Venen des Rumpfes. Nach Henle.

der vorderen Bauchwand, stammt aus der A. iliaca externa, aus deren Ende sie hinter dem Lig. inguinale hervorgeht. Sie verläuft anfangs in einem lateralwärts konkaven Bogen, medial von dem inneren Leistenring (Annulus inguinalis abdominalis) aufwärts nahe am Peritoneum, wo sie die *Plica epigastrica* (s. S. 195 und Fig. 247, 258) bildet, tritt an der Linea Douglasi in die Rektusscheide und anastomosiert mehrfach oberhalb des Nabels mit der A. epigastrica superior (s. S. 148). Die *A. epig. inf. entspricht* in ihrem Verlauf *einer Linie*, die man von der Grenze zwischen medialem und mittlerem Drittel des Poupartschen Bandes nach einem Punkte zieht, der daumenbreit lateral von dem Nabel liegt.

3. *A. circumfl. ilium prof.* (Fig. 320), der zweite der beiden einzigen Äste der A. iliaca externa, läuft innen längs der Crista iliaca lateral- und aufwärts zur Versorgung der Bauchmuskeln und anastomosiert auf dem M. iliacus mit dem R. iliacus der A. iliolumbalis (aus der A. hypogastrica).

4. Die *vier paarigen Aa. lumbales* aus der Aorta abdominalis treten vor den Körpern des 1. bis 4. Lendenwirbels unter die Ursprungssehnenbögen des M. psoas major (s. Fig. 320) und gelangen, teils vor, teils hinter dem M. quadratus lumborum verlaufend, zur Muskulatur der seitlichen Bauchwand.

Tiefe Venen sind: Die doppelten, die A. epigastrica inferior begleitenden *Vv. epigastricae profundae*, die, wie die Arterie, *nach oben* mit den Vv. epigastricae superiores und dadurch mit den Vv. mammariae interna *anastomosieren*, ferner die doppelten *Vv. circumflexae ilium profundae* und die einfachen, oberhalb der gleichnamigen Arterien verlaufenden *Vv. lumbales*. Hinter dem M. psoas gelegene vertikale Anastomosen der Vv. lumbales bilden beiderseits die *V. lumbalis ascendens*, d. i. das Anfangsgebiet der Vv. azygos und hemiazygos. Hierdurch kommen venöse Verbindungen zwischen V. cava sup. und V. cava inferior an der *hinteren* Rumpfwand zustande, auf deren Wichtigkeit schon (s. S. 180) hingewiesen wurde. Aber auch in der *vorderen* Rumpfwand können Stauungen im Gebiet des Stammes der V. cava inf. durch die Haut hindurch sichtbar werden, wobei das Blut der V. cava inferior durch die erweiterten Vv. epigastricae superficiales nach oben zur V. cava sup. abzufließen sucht (s. Fig. 252, 254).

Anwendungen.

Auf Grund der hier gegebenen Darstellung der Schichtungsverhältnisse mache man sich in jedem einzelnen Falle von Laparotomie klar, welche Schichten der Schnitt durchschneidet und welche mechanische Bedeutung die Schichtenfolge für die Naht der Bauchwand besitzt. Die oben S. 186 und hier soeben) beschriebenen venösen Verbindungen erklären, daß Lebererkrankungen, z. B. Cirrhosis hepatis, leicht *Stauungen* in dem Wurzelgebiet der Pfortader und *Transudation aus den Gefäßen* der genannten Bauchorgane bewirken; es kommt zu Ascites. Dazu kommen die folgenden *nur auf Grund der Kenntnisse der normalen Venenbahnen verständlichen Krankheitsbilder im Bereiche von drei weiteren Wurzelgebieten der Pfortader:*

1. Das Blut staut sich in dem venösen *Plexus haemorrhoidalis* in der Umgebung des Rectums, aus dem die V. haemorrh. superior in die V. mesenterica inferior und dadurch zur Pfortader fließt. Aus dem gleichen Plexus fließt das Blut durch die mittleren und unteren Haemorrhoidalvenen in die V. pudenda interna und schließlich zur V. cava inferior (s. unten S. 248).

2. Es tritt Stauung an der kleinen Kurvatur des Magens und am unteren Ende des Oesophagus ein auf dem Wege der V. gastrica sinistra. Es kann so zu Venenerweiterungen (Oesophagusvaricen) und sogar durch Platzen der Venen zu Blutbrechen kommen; doch ist auch Abfluß durch die zu der Vena azygos ziehenden Vv. oesophageae möglich.

Digitized by Google

Fig. 253.

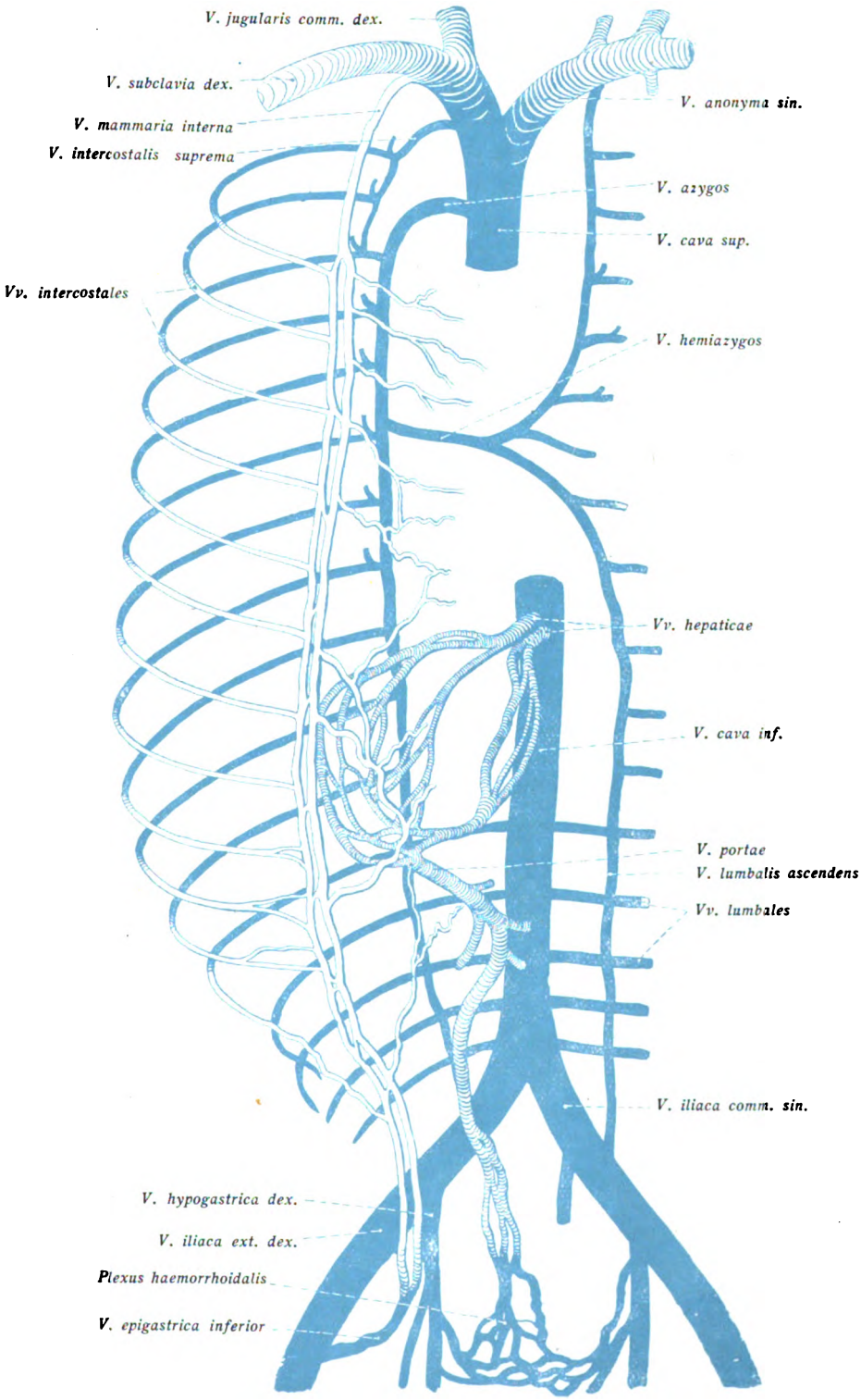

Digitized by Google

Fig. 254.

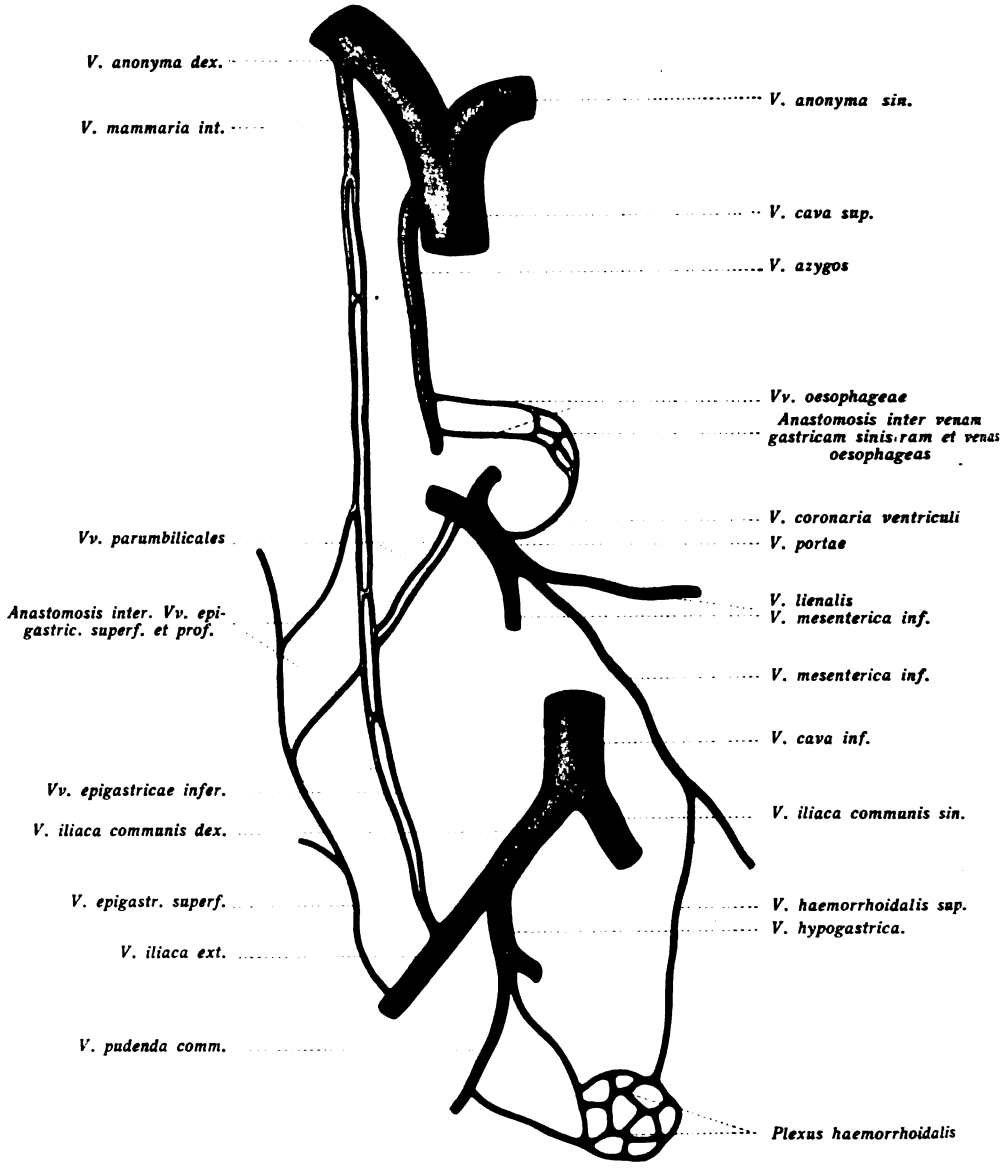

Digitized by Google

Fig. 254. Schematische Darstellung der Kommunikationen zwischen den beiden Hohlvenen und der Pfortader.

3. Unter starker Erweiterung der Vv. parumbilicales erweitern sich die Venen der Bauchwand, die
m Teil radiär um den Nabel angeordnet sind und so das Bild des sogenannten *Caput Medusae* um
n Nabel verursachen (s. Fig. 252).

Die Anastomose zwischen A. epigastrica superior und inferior an der Innenfläche der Bauchwand
nn bei Behinderung der Zirkulation in der Aorta descendens *durch sekundäre Erweiterung zu einer*

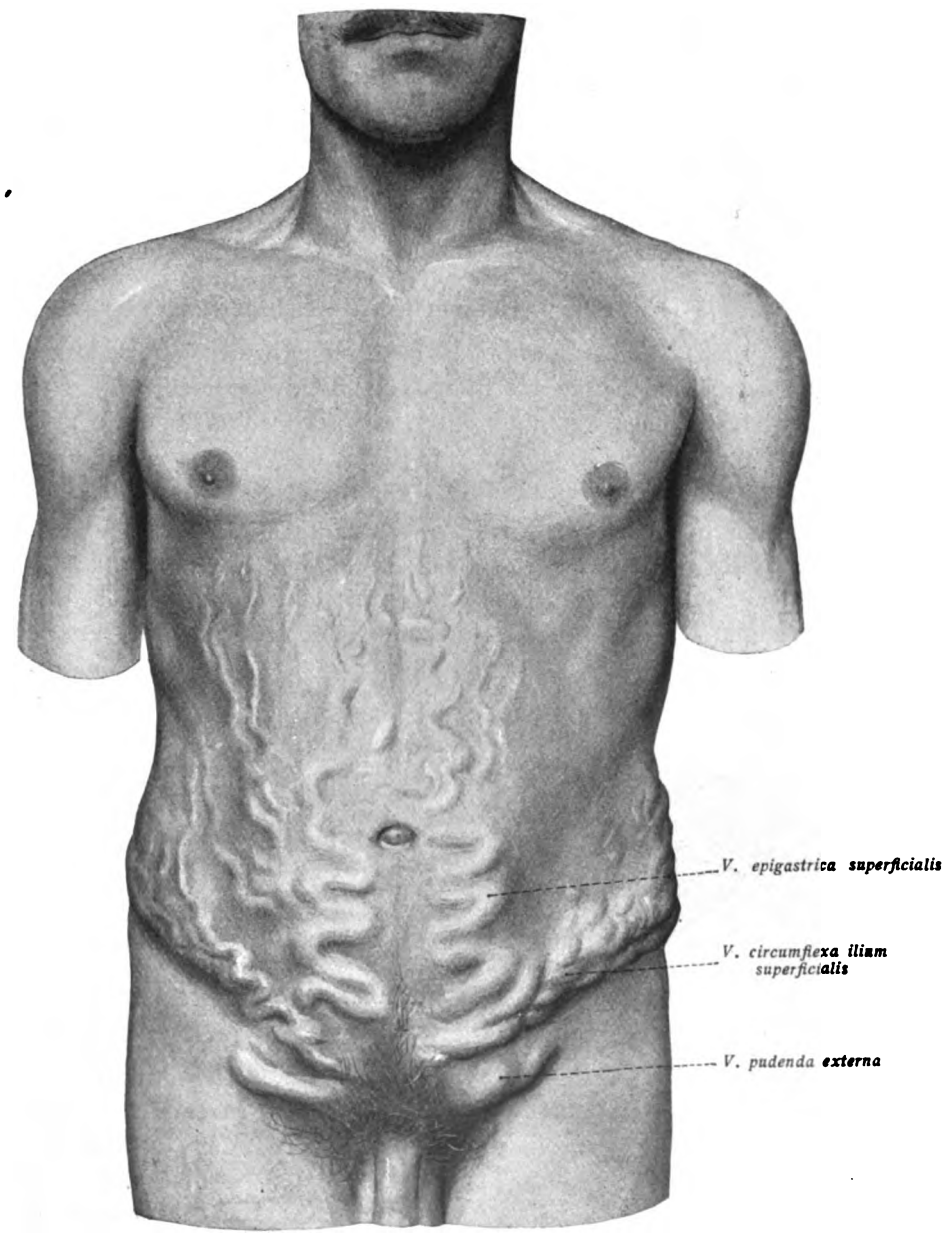

Fig. 252. Starke Erweiterungen der oberflächlichen Bauchwandvenen nach andauernder Kompression des Stammes der V. cava inferior. Nach Photographie.

Digitized by Google

Hauptbahn werden, auf der reichlich Blut aus der A. subclavia an der Innenfläche der Brust und Bauchwand zu der unteren Extremität gelangt.

Um die A. epigastrica inferior bei Punktion von Ascites zu *vermeiden*, geht man entweder in der Mitte der von der Spina il. ant. sup. nach dem Nabel gezogenen sogenannten *Richter-Monroschen Linie* — also lateral von der Arterie — durch die Bauchwand (Monroscher Punkt) oder *(nach Naunyn)* in der Mitte zwischen Nabel und Symphyse etwa 3 cm lateral von der Linia alba, also medial von der Arterie, durch den M. rectus abdominis hindurch. Dieser letztgenannte Punkt ist sicherer als der andere, bei dessen Wahl gleichwohl tötliche Blutungen beobachtet worden sind.

Die Leitungsanaesthesie kann entweder nach den oben (S. 153) angegebenen Gesichtspunkten erfolgen (paravertebral im Bereich von D_5—$_{12}$ und L_1—$_3$) oder weiter distal in der Umgebung der Stelle des Eingriffs. Sie genügt für alle Operationen an den Bauchdecken und in ihnen, vor allem bei Herniotomien. Die Lage der sensiblen Nerven in der Leistenregionen zeigt Fig. 270. Das höchst empfindliche parietale Bauchfell wird durch die Leitungsanaesthesie sicher schmerzunempfindlich gemacht. Nicht dagegen genügt die Leitungsanaesthesie für intraabdominale Operationen, obwohl man über die Bahnen, in denen sicherlich vorhandene Schmerznerven verlaufen, noch keine abgeschlossenen Kenntnisse hat. Manche Beobachtungen sprechen dafür, daß sie im N. vagus nicht verlaufen. Das würde auf die sympathischen Bahnen (Ganglion semilunare) hinweisen.

III. Topographische Anatomie der Leistenhernien.

Durch das im vorigen Abschnitt unter a) bis e) geschilderte Verhalten der Bauchwand sind nicht alle Verschiedenheiten erschöpft. Es bleibt vielmehr eine letzte Gegend zu besprechen, die zu den wichtigsten im ganzen Körper gehört und die Grundlage für die sachgemäße Beurteilung der *Leistenhernien* bildet: Das Trigonum inguinale und die hier vorliegende Schichtung der Bauchwand.

Als Trigonum inguinale bezeichnen wir ein über dem Leistenband gelegenes dreieckiges Feld. Seine Grenzen sind: *unten* das Leistenband, *innen* der äußere Rand des M. rectus abdominis, *oben* diejenige Linie, die von der Muskelecke des M. obliq. abd. ext. horizontal gegen den Rektus gezogen wird. Nach Ablösung der kutanen Schichten treten die *Muskelschichten* in folgender Anordnung zutage. Zu oberst liegt die Aponeurose des M. obliq. abd. externus, die parallel zur Richtung ihrer Fasern den dreieckigen Schlitz des Annulus inguinalis *subcutaneus* zeigt (Crus superius, Crus inferius), und den oberen Abschluß dieses Schlitzes durch die Fibrae obliquae (intercrurales). Durch den Annulus subcutaneus tritt der Samenstrang nach außen. Man sieht aber zunächst weder den Leistenring noch den Samenstrang scharf; vielmehr ist beides

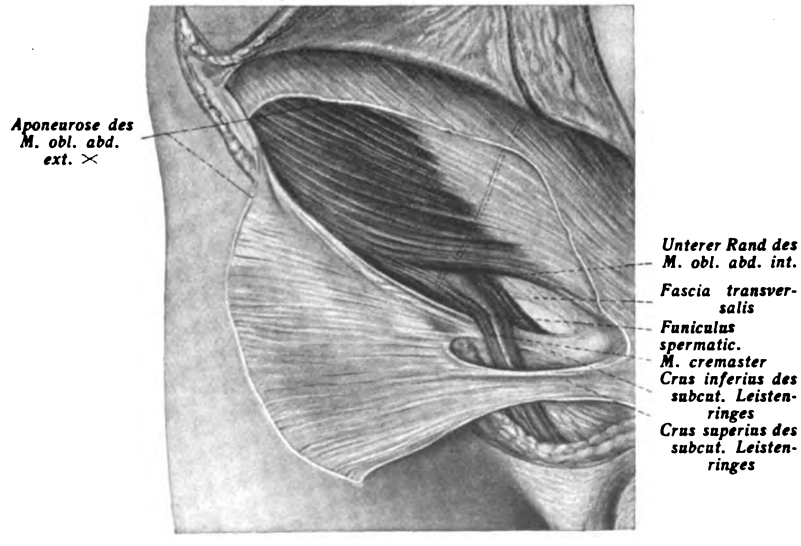

Fig. 255. Trigonum inguinale, obere Schicht. Aus der Aponeurose des M. obliq. abd. ext. ist ein Dreieck herausgeschnitten. Die Verlaufsrichtung der A. epigastrica inferior punktiert.

Digitized by Google

urch die Spezialfaszie des
I. obliq. abd. ext. (Fascia
remasterica) verhüllt, die
ich am Rande des Ringes
ester anheftet und von da
b die äußere Hülle des
amenstranges (und wei-
erhin des Hodens) bildet.

Spaltet man (Fig. 255)
ie Aponeurose, unter der
er Hautast des N. ilio-
ypogastricus verläuft, so
egt die Muskelmasse des
I. obliq. abd. internus vor,
nd zwar deren horizontal
on der Spina il. ant. sup.
nd den äußeren zwei Drit-
eln des Leistenbandes zum

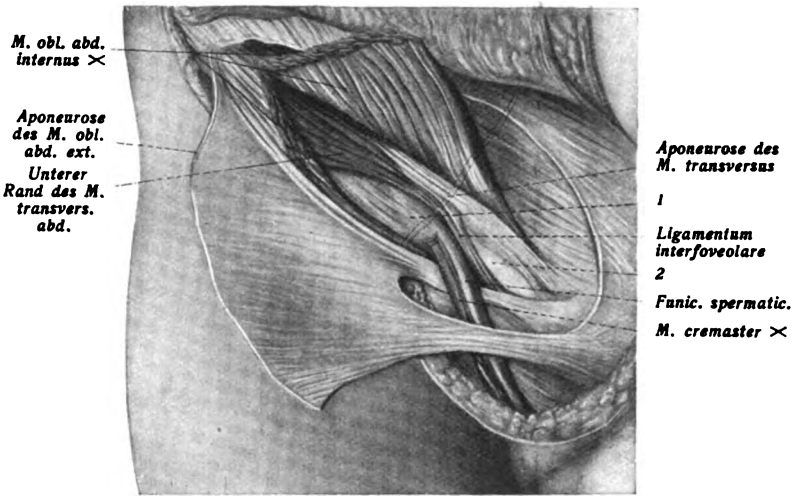

Fig. 256. Trigonum inguinale tiefe Schicht, nach Durchschneidung des Ursprunges des M. obl. abd. int, Verlaufsrichtung der A. epigastr. inf. punktiert. 1 Stelle der Fovea ing. lat., nach aussen vorgebuchtet. 2 Stelle der Fovea ing. med., einwärts davon die Falx inguinalis.

ande des M. rectus verlaufende Portion. *Dieser Muskel reicht aber nicht bis zum Leisten-ande hinab; vielmehr bleibt hier zwischen dem unteren freien Rande des Muskels und em Leistenbande ein etwa einen Finger breiter muskelfreier Bezirk, innerhalb dessen also nter der Externusaponeurose unmittelbar die Binnenschichten liegen. Einzig das Bün-el des M. cremaster tritt hier scheidenartig auf den Samenstrang.*

Trägt man auch den M. obliq. abd. internus ab, so liegt der M. transversus abdominis ıtage, der noch weniger weit nach abwärts reicht, als der ihn deckende M. obliq. abd. ıternus (Fig. 256).

In dem nach abwärts von den Muskelrändern liegenden, durchschnittlich etwa ein-nhalb Finger breiten, dreieckigen Gebiet liegt demnach die Fascia transversalis und das ıritetale Bauchfell (die Binnenschichten) nur von der Externusaponeurose bedeckt; dies ebiet ist völlig frei von Muskelfasern, nur sehnig zugedeckt und auch diese Sehne Aponeurose) fehlt an der Stelle des subkutanen Leistenringes. Die von den beiden Bin-enschichten gebildete Fläche *ist dünn, aber nicht überall* gleichmäßig dünn. Vielmehr estehen zwei sehnige Verstärkungen (Fig. 256) der Fascia transvers., die den Raum vom un-ren Transversusrand bis zum Schambein überbrücken. Der mediale Zug ist die Falx guinalis, die vom M. transversus längs des seitlichen Randes der Rektusscheide hinab eht; der laterale Zug zweigt sich weiter seitlich vom unteren Rande des M. transversus ım Schambein ab. Somit bleiben zwei schwache Stellen der Binnenschichten bestehen, .e sich durch den abdominalen Druck sanft nach außen vorwölben und auf der Innenseite vei Grübchen bilden, die Fovea inguinalis medialis und lateralis (Figg. 247, 258, 259, 260 s 262). Der erwähnte laterale Verstärkungszug liegt zwischen beiden Foveae und wird da-er als *Ligamentum interfoveolare (Hesselbach)* bezeichnet. Es kann auch muskulös sein, enn Fasern des M. transversus es verstärken.

Das Verständnis für diese Bildung ist dadurch zu gewinnen, daß man sich die ganze .uskellage hier zurückgebildet vorstellt. Sehnige oder muskulöse *Reste* der Muskulatur eiben auf der Fascia transversalis erhalten.

Digitized by Google

Fig. 257. Links sind in der Fossa iliaca die Schichten der Bauchwand dargestellt bis zu dem freigelegten Colon sigmoides. Die Mm. recti sind durchtrennt und die Harnblase ist (ohne Verletzung des Peritoneums) über der Symphyse sichtbar gemacht. Rechts besteht ein medialer (innerer) Leistenbruch.

Fig. 258. Vordere Bauchwand mit sehr starken Foveae femorales. Links Bruchpforte einer Kanalhernie.

Die erwähnten Verstärkungszüge gewinnen nun topographisch noch dadurch besondere Bedeutung, daß abdominal von ihnen, zwischen der Fascia transversalis und dem Bauchfell zwei feste Stränge aufwärts ziehen, nämlich die Vasa epigastrica inferiores

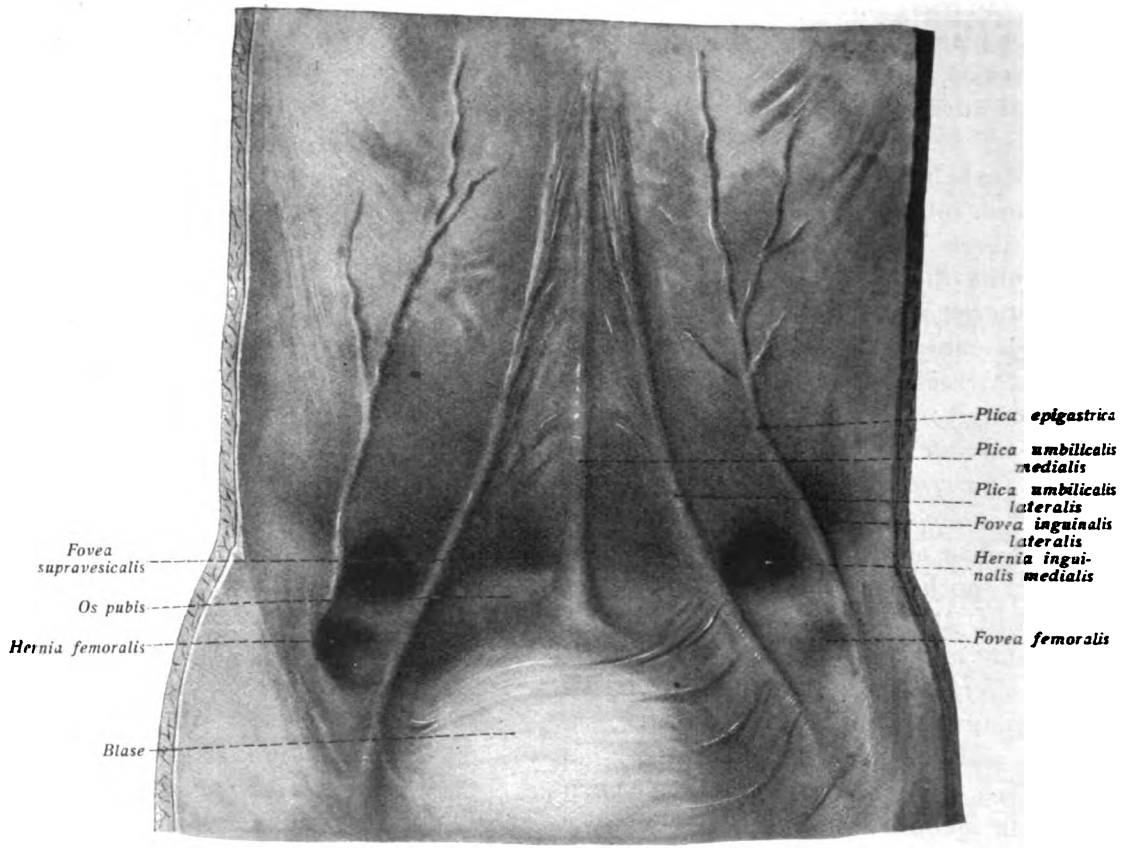

Fig. 260. Innenfläche der Bauchwand der Regio inguinalis mit drei Bruchpforten, d. s. zwei mediale (innere) Leistenbrüche und ein linksseitiger Schenkelbruch. Nach Enderlen und Gasser.

unter dem Ligamentum interfoveolare, das Lig. umbilicale laterale in der Gegend des seitlichen Rektusrandes.

Die beiden dünnen Stellen der Fascia transversalis verhalten sich verschieden. Die mediale nach innen von der Arteria epigastrica ist glatt und dünn ausgespannt genau gegenüber dem subkutanen Leistenring (Fig. 262 rechts). Die laterale (nach außen von der A. epigastr.) bildet eine handschuhfingerartige Ausstülpung, die durch den subkutanen Leistenring hindurchgeführt ist. Sie schließt die inneren Gebilde des Samenstranges (Ductus deferens, Vasa spermatica) scheidenartig ein und verläuft als *Tunica vaginalis communis* um Hoden und Nebenhoden herum. Die Stelle, wo sich die Faszie ausstülpt (die Öffnung

Digitized by Google

Fig. 257.

Fig. 257/258.

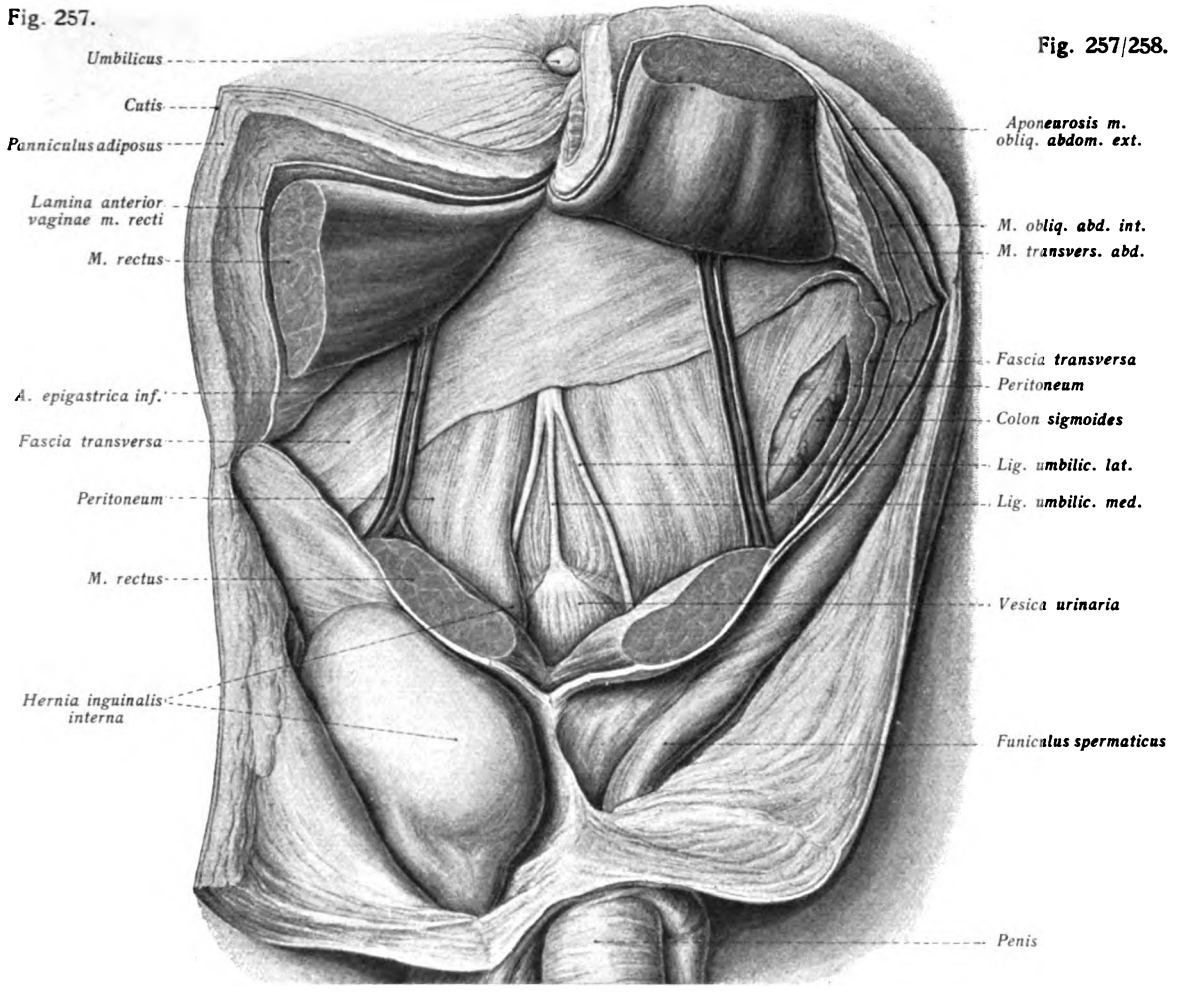

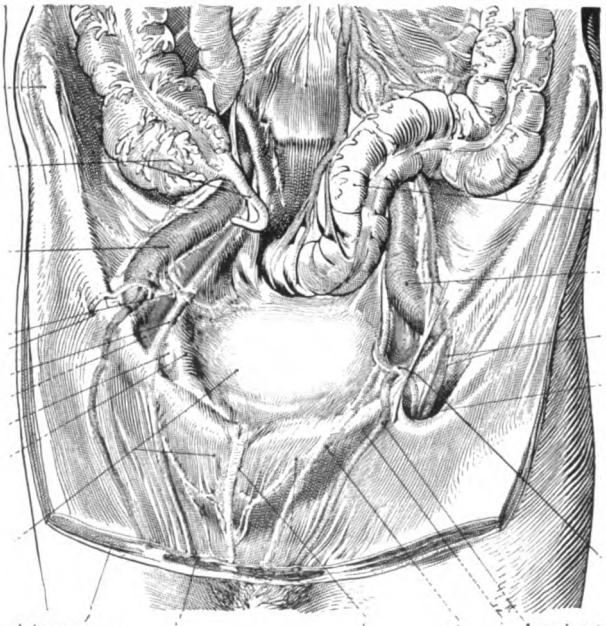

Fig. 258.

Digitized by Google

Fig. 259.

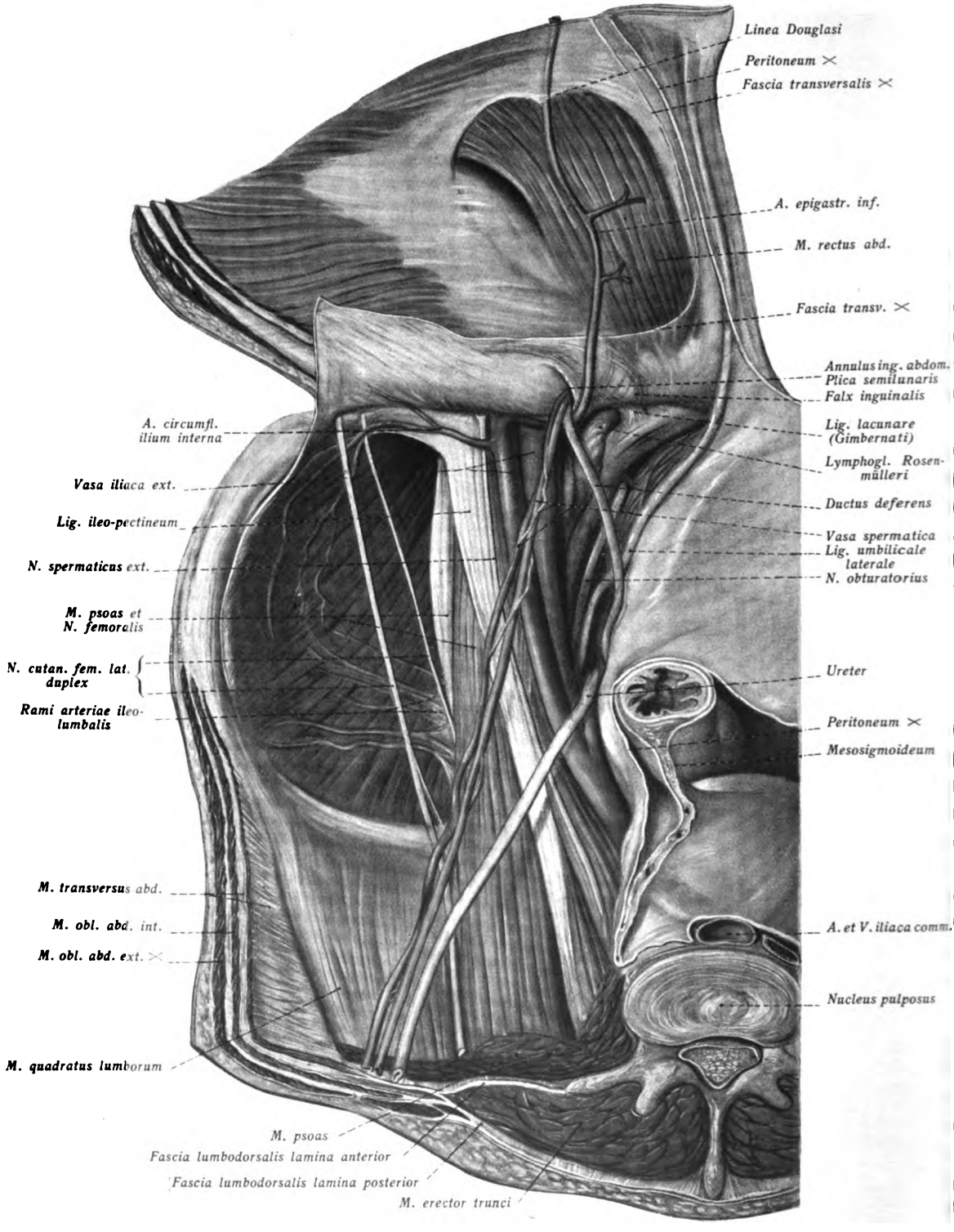

Digitized by Google

Fig. 259. Vordere Bauchwand, Annulus inguin. abdominalis, Lacuna vasorum und musculorum. Die Leiche war mit arker Formalinlösung injiziert. Untere Rumpfhälfte in der Höhe der Intervertebralscheibe zwischen 3. und 4. Lendenwirbel ɔn der oberen getrennt. Vordere Bauchwand an der Crista iliaca abgeschnitten und nach oben geschlagen; das Bauchfell ıgelöst und nach rechts hinübergelegt; Fascia transversalis nur im Bereich des Trigon. inguinale erhalten, so daß man ımittelbar auf den M. rectus und das in der Linea Douglasi endigende hintere Blatt der Rektusscheide sieht.

es Handschuhfingers) ist der *Annulus inguinalis abdominalis*. Der Annulus inguinalis ɔdominalis liegt etwa 5 cm seitlich und oben vom *Annulus inguinalis subcutaneus*.

Denkt man sich diesen Handschuhfinger herausgenommen, so bleibt ein Spalt übrig, er als *Leistenkanal* bezeichnet wird. Der Leistenkanal ist also ein etwa 5 cm langer, indegewebiger Spalt in der muskelfreien Stelle der vorderen Bauchwand. Er wird be renzt *vorn* von der Aponeurose des M. obl. abd. externus, *unten* von der rinnenartigen ertiefung des Lig. inguinale, *oben* von den freien Muskelrändern der Mm. obl. abd. in- rnus und transversus, *hinten* von den Binnenschichten. Durchsetzt wird er von einer ɔhrenförmigen Ausstülpung der Fascia transversalis, die bauchhöhlenwärts mit einer Öff- ıng, dem abdominalen Leistenring beginnt.

Das Bauchfell zieht glatt über die Gegend hinweg, läßt aber die Niveauverschieden- ɛiten, die hier bestehen, hervortreten. So entsteht, von der Innenseite betrachtet, ein ty- sches Bild (Fig. 247 u. a.): Von der Blase verläuft median aufwärts zum Nabel die *Plica nbilicalis media,* verursacht durch das unter dem Bauchfell gelegene *Ligamentum umbili- le medium* (dem Urachus des Embryo). Seitlich von der Blase bilden die obliterierten este der Aa. umbilicales des Embryo, jetzt *Ligamenta umbilicalia lateralia* genannt, die *'icae umbilicales laterales*. Weniger ausgeprägt erscheinen die noch weiter lateralwärts lgenden *Plicae epigastricae,* unter denen die *Vasa epigastrica* verlaufen (Aa. et Vv. epi- ıstricae inferiores). Oft aber besitzt die Plica epigastrica zwischen beiden Foveae einen in zugeschärften Rand. Auch der Samenleiter, *Ductus deferens,* ist subperitoneal late- l von der Plica epigastrica, vom Bauchfell bedeckt, an der Innenfläche der Bauchwand ɛhtbar. Hier verläßt er den Leistenkanal, um hinter der Blase in das kleine Becken zu langen (Fig. 247, 335). Die (lateral von der A. epigastrica inferior gelegene) *laterale ɛistengrube,* Fovea inguinalis lateralis, entpricht also der abdominalen Öffnung des Lei- ɛnkanals. Medial von der A. epigastrica inferior liegt die *mediale Leistengrube,* Fovea guinalis medialis, also zwischen der Plica epigastrica und der Plica umbilicalis lateralis; *ɛ liegt genau gegenüber der außen* an der Bauchwand gelegenen subkutanen Öffnung s Leistenkanals. Noch weiter medial zwischen der Plica umbilicalis lateralis und der ica umbilicalis media liegt die *Fovea supravesicalis*. Die drei genannten Foveae liegen *erhalb* des Lig. inguinale (Pouparti), das an der Innenfläche der Bauchwand gesehen d gefühlt werden kann (Fig. 247).

Der Leistenkanal und die Fascia transv. (Fig. 266a—d) (Tunica vagin. comm.) haben twicklungsgeschichtlich und topographisch Beziehungen zum Hoden, weil in der ersten ilfte des fötalen Lebens der Hoden und Nebenhoden noch in der Leibeshöhle liegt, wäh- ıd nicht nur die Fascia transversalis, sondern auch das parietale Bauchfell sackartig nach ßen treten (Fig. 263 rechts). Hier steht also die Scrotalhöhle (Proc. vag. periton.) mit der ibeshöhle in offener Verbindung. Der Hoden tritt weiterhin, retroperitoneal nach abwärts ɛitend, in die Skrotalhöhle ein, worauf sich eine Trennung der Skrotalhöhle von der Lei- shöhle vollzieht (Fig. 262 rechts). Die Fovea inguin. lat. bezeichnet später die Stelle der sstülpung, während sich das Bauchfell um den Hoden als Tunica vagin. propria schließt.

Digitized by Google

Fig. 262—265. 7 Schemata zur Erläuterung der Anatomie der Leistengegend und der Leistenhernien. Die Zahl bedeuten: 1 Lig. umbilicale medium, 2 Fascia cremasterica, 3 M. rectus abdominis, 4 (schwarz) Peritoneum parietal 5 Aponeurose des M. obl. abd. ext., 6 Ligam. umbilicale laterale, 7 A. epigastrica inferior. — Fascia transversalis (= tuni vaginalis communis) rot.

Der Hoden und der Kopf des Nebenhodens (Fig. 197, 198) nebst dem lateralen Rande de Körpers des Nebenhodens liegt in der Skrotalhöhle wie ein retroperitoneales Eingeweid Das parietale Bauchfell ist die Tunica vaginalis propria; das viszerale Bauchfell liegt au dem Kopfe des Nebenhodens und dem ganzen Hoden als epithelüberkleidete Albugine Der größte Teil des Nebenhodens liegt extraperitoneal, aber innerhalb der handschuh fingerartigen Scheide, der Tunica vaginalis communis, so daß der Ductus deferens und d Vasa spermatica von außen an den Nebenhoden herantreten können (Fig. 262 rechts).

Aus dem Gesagten ergibt sich folgende Parallelisierung zwischen Bauchwand un Hodenhüllen.

1. Kutane Schichten	Äußere Haut	Äußere Haut	des Skrotums
	Unterhautfettgewebe, Fascia superficialis	Tunica dartos	
2. Muskelschichten	Faszie des M. obliq. abd. ext.	Fascia cremasterica	des Samenstranges und des Hodens
	M. obliq. abd. ext. bildet den Annulus ing. ext.	fehlt	
	M. obliq. abd. int., M. transvers. abd.	Kremaster	
3. Binnenschichten	Fascia transversalis	Tunica vag. comm.	
	Parietales Bauchfell	Tunica vag. propria	

Anwendungen.

Die 4 Schemata zeigen die Verhältnisse der Regio inguinalis und die Besonderheiten der h entstehenden typischen Hernien. (Fig. 262—265.)

Allen Leistenbrüchen ist gemeinsam, daß sie über dem Leistenbande liegen (im Gegensatz zu d Schenkelhernien, die *unter* dem Leistenband hindurchtreten.

Leistenhernien können durch die Fovea inguinalis medialis austreten oder ihren Weg durch Fovea inguinalis lateralis nehmen. Darnach unterscheidet man mediale (innere, direkte, grade) und later (äußere, indirekte, schräge) Leistenbrüche. Die beste, jede Verwechselung ausschließende Bezeichnung für jene: *innere* Hernien, für diese: *Kanal*hernien *(Waldeyer)*.

Die *inneren* Hernien treten in die Fovea inguinalis medialis ein; sie befinden sich hier genau gegenüber dem subkutanen Leistenring, dringen durch ihn hindurch und wölben die Haut über ihm schwulstartig vor. (Sie heißen „direkte", weil sie auf dem kürzesten Wege durch die Bauchwand h durchtreten. (Fig. 260, 261, 267 rechts.)

Sie liegen stets *außen* vom Lig. umbilicale laterale und *innen* von der A. epigastrica. Beziehung zum Leisfenkanal können sie nie gewinnen.

Der *Bruchinhalt* findet zwischen sich und der kutanen Schicht das parietale Bauchfell und die Fa cia transversalis vor. Beide werden mit ausgestülpt; jenes bildet den Bruchsack, diese die Fascia prop herniae.

Die *Kanal*hernien (Fig. 261, 267 rechts) treten in die Fov. ing. lat. ein. Sie befinden sich h 5 cm lateral vom subkutanen Leistenringe und geraten durch den abdominalen Leistenring in das Inne des Samenstranges. Bei weiterer Senkung geraten sie in das Skrotum.

Sie liegen stets *außen* von der A. epigastrica und oberhalb des Ductus deferens und der Vasa spe matica.

Das Verhalten der Bruchhüllen ist im einzelnen verschieden, je nach dem Zustande des Proces vaginalis. Hier lassen sich zwei extreme Zustände unterscheiden. Entweder der Processus vaginalis

Digitized by Google

Fig. 262 bis 265.

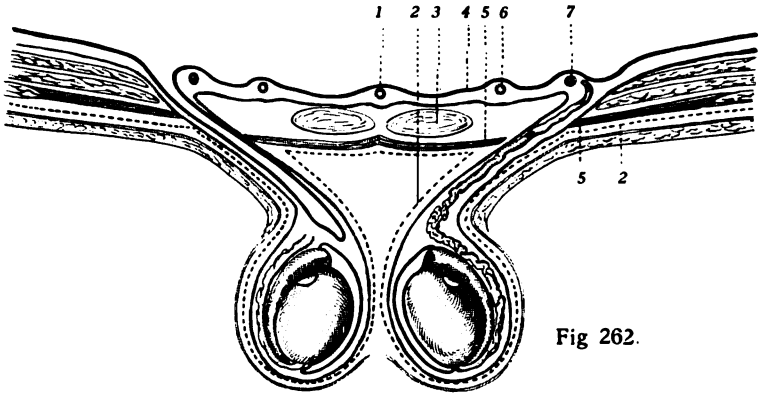

Fig 262.

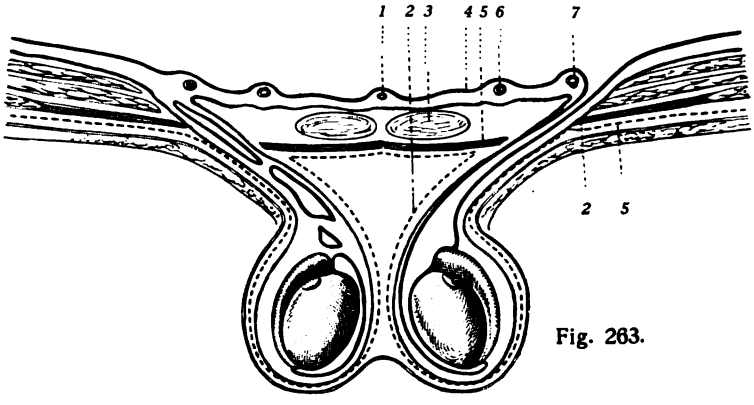

Fig. 263.

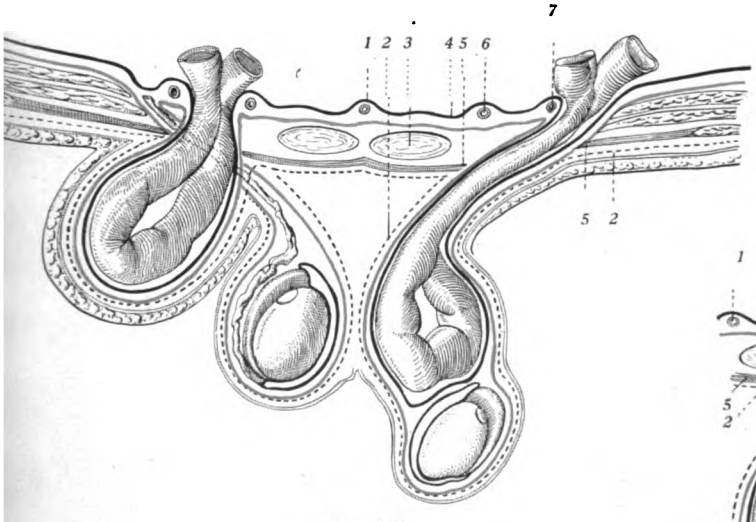

Fig 264.

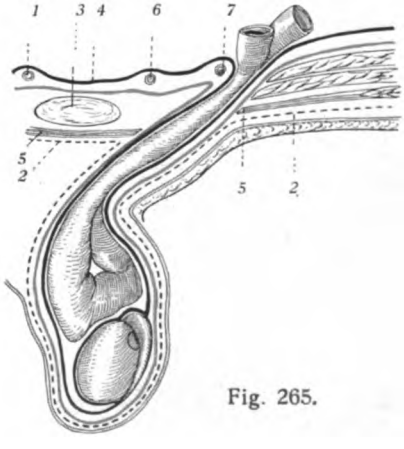

Fig. 265.

Digitized by Google

Fig. 266.

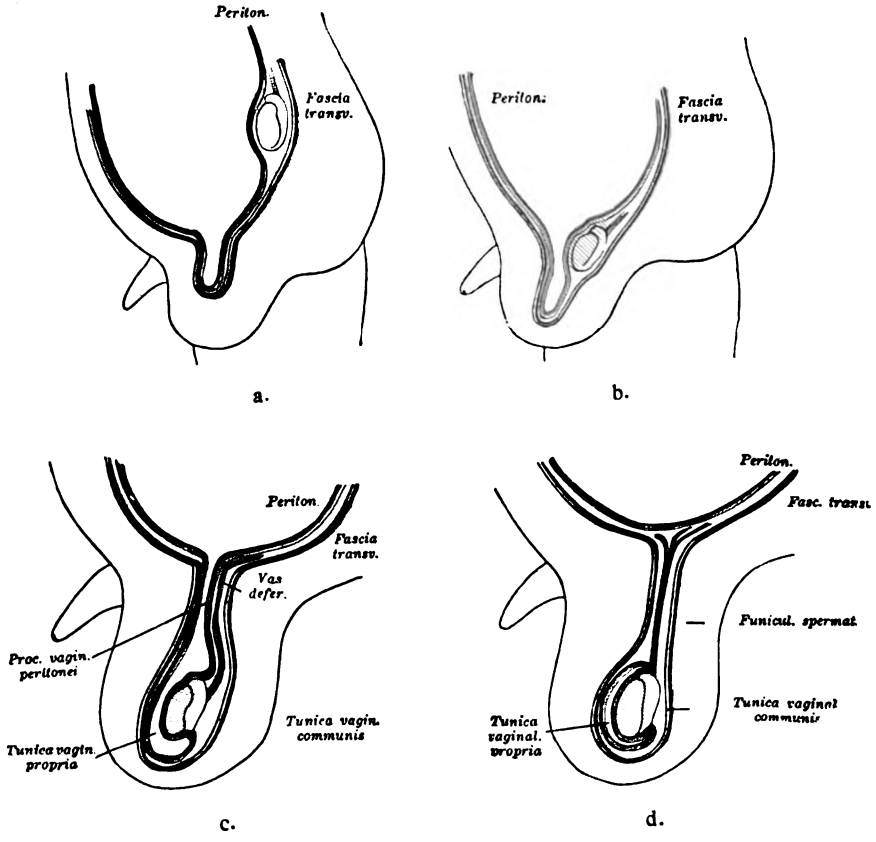

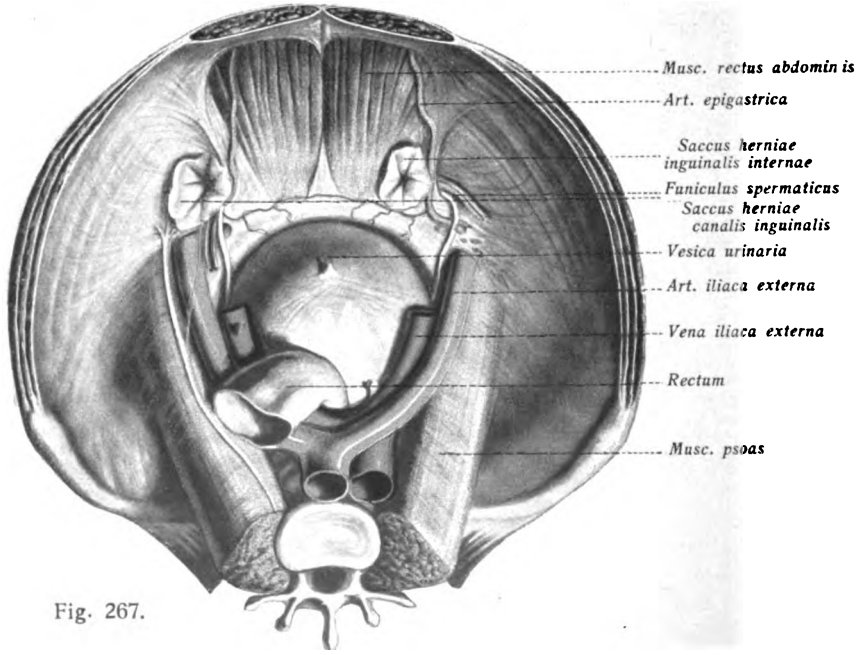

Fig. 267.

Digitized by Google

Fig. 266. Descensus testiculi (nach Stieda-Pansch aus Sultan).
Lage des Hodens etwa im vierten Fötalmonat. c) im 9. Fötalmonat. Entstehung der Proc. vagin. peritonei.
„ „ „ „ im sechsten bis siebenten Fötalmonat. d) bei der Geburt. Entstehung der Tunica vaginalis propria.
Fig. 267. Äußerer und innerer Leistenbruch, von innen gesehen. Nach Sultan.

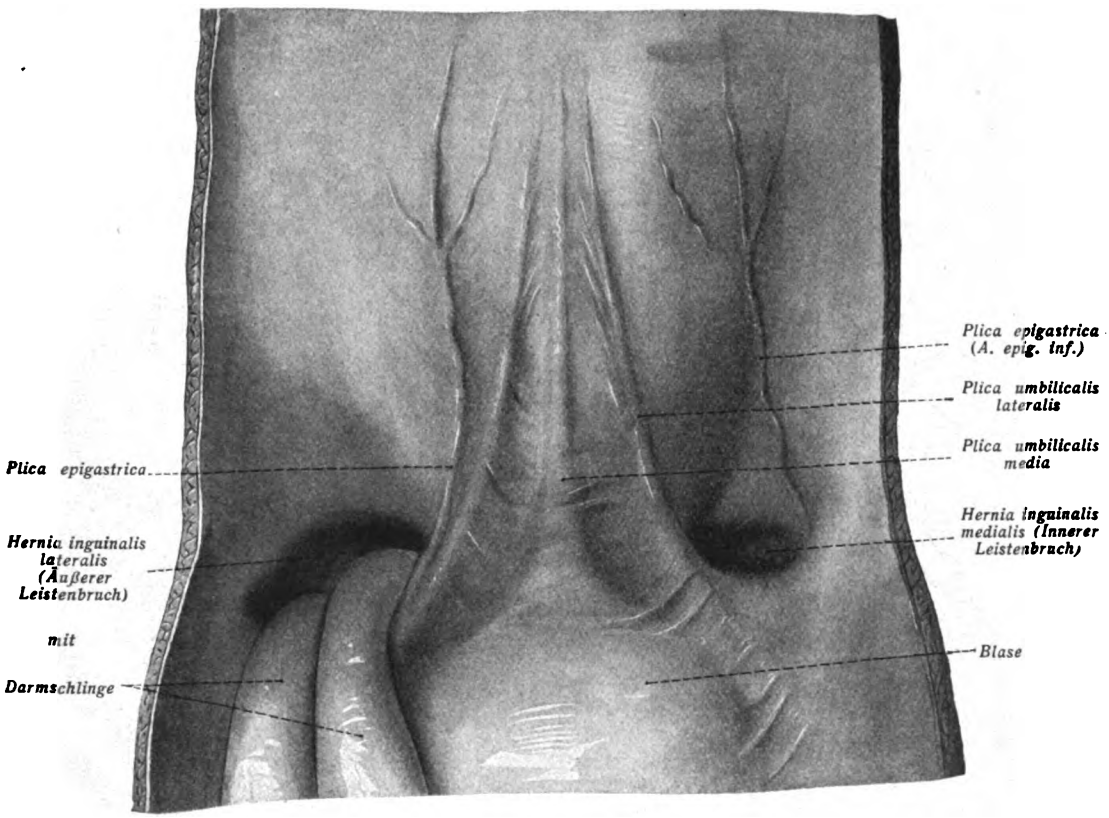

Fig. 261. Leistenbrüche. Man sieht von der Innenseite der Bauchwand aus in die Bruchsäcke. Links ein lateraler Leistenbruch (Kanalhernie) mit einer Darmschlinge als Inhalt. Rechts ein innerer (medialer) Leistenbruch (leerer Bruchsack). Nach Enderlen und Gasser.

mal geschlossen (Fig. 262 rechts) oder der foetale Zustand ist erhalten geblieben und die Skrotalhöhle gegen die Bauchhöhle ohne Abschluß (Fig. 263 rechts). Dazwischen sind andere Zustände möglich und ıfig vorhanden. Entweder die Skrotalhöhle ist abgeschlossen, aber es setzt sich ein Fortsatz der Bauchıle in den Samenstrang fort (Fig. 262 links) oder Bauchhöhle und Skrotalhöhle sind zwar völlig abgelossen, aber es bestehen Reste der Höhle längs des Samenstranges (Fig. 263 links).

Tritt ein Eingeweide bei normalem Verschluß in den Leistenkanal ein, so entsteht ein Bild wie in . 264 rechts. (Typische Form der Kanalhernie.) Die Skrotalhöhle ist gegen die Bruchhöhle völlig abchlossen; die Hernie hat ihren eigenen Bruchsack und dringt in ihm soweit nach abwärts, wie es unten liegende, die Skrotalhöhle abschließende Tunica vaginalis propria gestattet (Fig. 268). Dasselbe Bild ß aber entstehen, wenn ein Eingeweide die Verhältnisse Fig. 262 links antrifft. *Man kann also einer rnie solcher Art nicht ansehen*, ob sie aus einem Zustand, Fig. 262 links oder Fig. 262 rechts, hervorgegan- ı ist, d. h. die Unterscheidung zwischen einer erworbenen Hernie und einer erworbenen Hernie mit anorenem Bruchsack ist unmöglich.

Tritt ein Eingeweide in einen Kanal vom Zustande Fig. 263 rechts ein, so wird *kein* eigener Bruchk bestehen. Bruchinhalt und Hoden werden in der gleichen Höhle liegen. Diese Form kann stets

Digitized by Google

nur einem *angeborenen Bruche* eigentümlich sein (selbst wenn der Austritt des Eingeweides erst während des individuellen Lebens erfolgt).

All diese Verschiedenheiten betreffen aber nur die Tunica vaginalis propria d. h. das parietale Bauchfell (Bruchsack). Bei Kanalhernien jeder denkbaren Form verhält sich die Tunica vaginalis communis (Fascia transversalis) stets in der gleichen Weise: sie wird *nie* mit aufgestülpt, weil sie schon *draußen liegt* und bildet in jedem Falle die Fascia propria der Hernie.

Die allgemeine differential-diagnostische Regel, die aus der Anatomie der Kanalhernie folgt: daß stets neben dem Eingeweide der Hoden zu fühlen sein muß, erleidet Ausnahmen, wenn der Hoden selbst, z. B. durch eine Hydrozele, der Betastung entzogen ist. Ein Beispiel dieser Art zeigt Fig. 269.

IV. Die hintere Bauchwand und die retroperitoneal gelegenen Organe.

Die hintere Wand der Bauchhöhle erfordert eine besondere Besprechung, weil ihr außerhalb des Bauchfells wichtige Organe angelagert sind. Die Wirbelsäule, vom 12. Brust

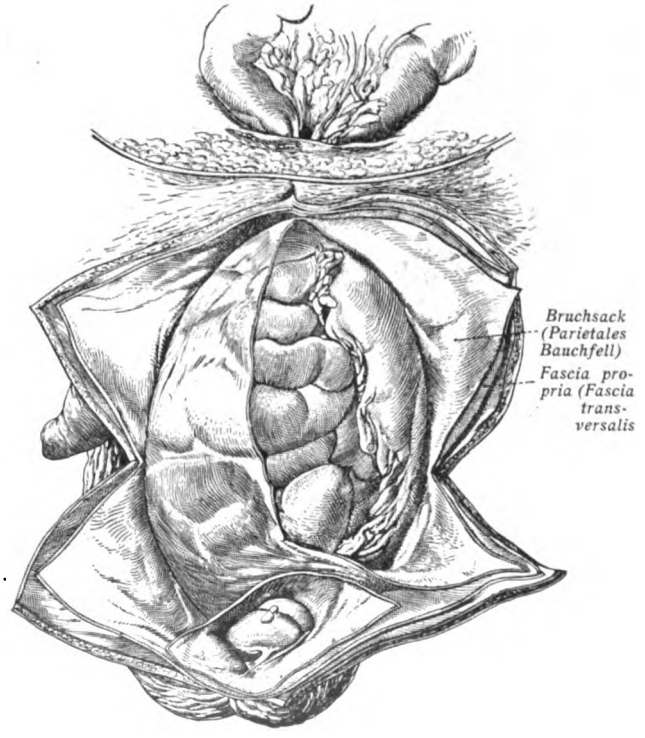

Fig. 268. Typische Kanalhernie. Bruchsack und Fascia propria gespalten, Bruchinhalt freigelegt. Skrotalhöhle eröffnet. Den Bruchinhalt bildete Dünndarm und — kenntlich an den Appendices epiploicae — Flexura sigmoides.

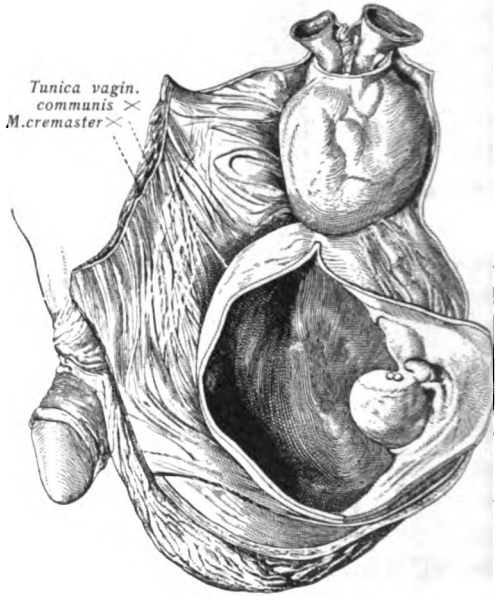

Fig. 269. Kanalhernie, kompliziert durch gleichzeitig vorhandene Hydrocele. Der Bruchsack ist klein und reicht bis zu der völlig geschlossenen, aber stark ausgedehnten Skrotalhöhle. Letztere ist eröffnet. Hoden und Nebenhoden atrophisch. Die Muskelfasern des M. cremaster, nach außen von der Tunica vagin. communis gelegen, sind, da sie Hydrocele und Hernie zu tragen haben, stark hypertrophiert. Eigene Beobachtung.

wirbel an bis zum 5. Lendenwirbel bildet den ebenso festen wie beweglichen Strebepfeiler der, auf dem Boden des Beckens aufruhend, die höheren Abschnitte des Körpers trägt. Überkleidet wird die Wirbelsäule vom vorderen Wirbellängsband und den Zwerchfellpfeilern, d. h. den Ursprüngen der Pars media des Lendenteils des Diaphragmas. Zwischen diesen sehnig-muskulösen Pfeilern liegt der Hiatus aorticus, dessen oberster Teil in der Höhe des 12. Brustwirbels liegt. Seitlich von der Wirbelsäule (Fig. 271) liegt der M. psoas (Ursprung: die Zwischenwirbelscheiben und benachbarten Ränder der Wirbelkörper

Digitized by Google

1—4, die Processus laterales der Lendenwirbel 1—5). Auf ihm kann häufig ein M. psoas minor vorhanden sein (Ursprung: 12. Brustwirbel), der sehnig in die Beckenfaszie einstrahlt (Fig. 259). Nach außen vom M. psoas liegt der M. quadratus lumborum zwischen 12. Rippe, Lateralfortsätzen und Darmbeinkamm der Lendenwirbel. Dorsal von diesem Muskel liegt das tiefe Blatt der Fascia lumbodorsalis, das seitlich neben dem M. quadratus lumborum hervortritt, wo es den Muskelfasern des M. transversus abdominis den Ursprung gibt (Fig. 259). Nach aufwärts ist der M. psoas und der M. quadratus von den Ursprüngen der Pars lumbalis des Zwerchfells überlagert. — Die Psoasursprünge lassen zwischen sich Spalten frei, die durch Sehnenbögen überbrückt sind. Jeder Spalt entspricht der Mitte eines Lendenwirbels. Unter den Sehnenbögen treten die Aa. lumbales und die Rami intestinales des Grenzstranges hinweg.

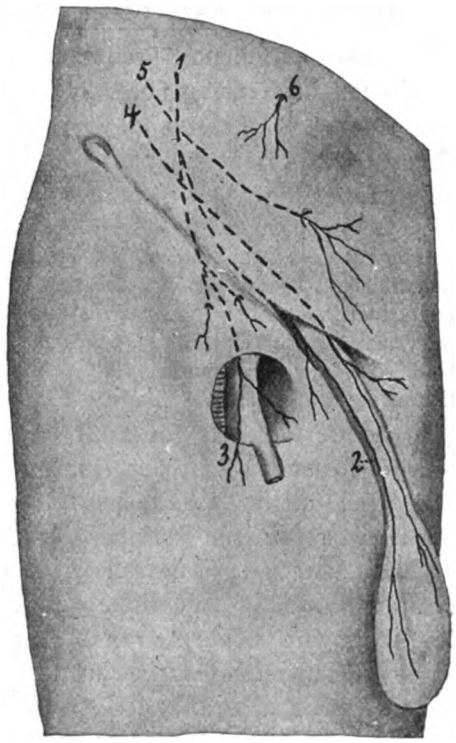

Fig. 270. Innervation der Leistengegend als Überblick für die Anwendung der Lokalanaesthesie bei Herniotomie, aus Braun die Lokalanaesthesie. Verlauf der Hautnerven punktiert. Es bedeutet 1 N. genitofemoralis; dessen Äste, 2 N. spermaticus externus, 3 N. lumboinguinalis, 4 N. ilio-inguinalis, 5 N. ilio-hypogastricus, 6 Hautast des XII. Interkostalnerven.

Die *Aorta abdominalis* liegt der Lendenwirbelsäule dicht auf und *teilt sich am 4. Lendenwirbel* in die beiden *Aa. iliacae communes* (s. Fig. 271). Bei mageren Individuen und leerem Darm gelingt es, von vorn her durch die Bauchdecken die *Pulsation der Bauchaorta zu fühlen,* besonders auch wenn durch Lordose der Wirbelsäule diese der vorderen Bauchwand genähert ist. Am 2. Lendenwirbel liegt vor ihr der sie kreuzende Körper des Pankreas, weiter unten die Pars descendens duodeni; unterhalb dieser Stelle ist sie von Peritoneum bedeckt und leicht freizulegen. Die Äste der Bauchaorta werden in drei Gruppen geteilt:

1. Paarige Äste der Bauchwand (= dorsale Segmentarterien [S. 10]);
2. paarige Eingeweideäste (= laterale Segmentarterien, Urnierenarterien [S. 10, 11]);
3. unpaarige Eingeweideäste (= ventrale Segmentarterien).

Von den dorsalen Segmentarterien sind die vier Lumbalarterien zu merken, die unter den Sehnenbrücken des M. psoas hindurch zur Muskulatur der Bauchwand ziehen. Die Nieren- und Nebennierenarterien und die *A. spermatica* gehören zur zweiten, die Aa. *coeliaca, mesenterica superior* und *inferior* zu der dritten Gruppe. Topographisch ist über die Lage der Hauptäste zu sagen: Die A. coeliaca und A. mesenterica superior entspringen dicht nebeneinander aus der Vorderseite der Aorta in der Höhe des 12. Brustwirbels, am oberen Rande des Pankreas. Die A. mesent. sup. tritt *hinter* dem Pankreas (Fig. 304, 305) hinab und zwischen ihm und dem Duodenum in die Radix mesenterii. Vor dem 1. Lendenwirbel treten die beiden Aa. renales aus dem seitlichen Umfang der Aorta zum Nierenhilus. Die A. mesenterica inferior entspringt vor dem 3. Lendenwirbel. Zwischen 1. und 3. Lendenwirbel tritt die A. spermatica interna paarig aus der Aorta. Sie zieht in Begleitung ihrer Venen

Digitized by Google

Fig. 271. Situs retroperitonaealis. Ansicht von vorn.

nach außen unten und kreuzt den Ureter. Dann gelangt sie auf dem M. iliacus zum abdominalen Leistenring (Fig. 247, 259, 321).

Die *A. iliaca communis* reicht bis zur Articulatio sacroiliaca und liegt medial vom M. psoas. Sie liegt auf beiden Seiten vor und links von der begleitenden V. iliaca communis retroperitoneal.

Gelegentlich muß sie unterbunden werden. Das geschieht ohne Verletzung des Bauchfells. Man kann 3 cm oberhalb des Poupartschen Bandes diesem parallel (s. Fig. 394) eindringen, durch Haut, Fett, Bauchmuskulatur und Fascia transversalis bis auf das Bauchfell und drängt dies von der Fossa iliaca ab, indem man nach oben immer mehr auf den Vasa iliaca bis zu dem Stamm der A. iliaca communis retroperitoneal vordringt. Erst gelangt man auf die A. iliaca externa; weiterhin auf die A. iliaca communis, wobei der vor den Gefäßen verlaufende Ureter zu vermeiden ist. Der Schnitt darf nicht zu weit medial ausgedehnt werden, da sonst die *Art. epigastrica inferior in Gefahr* kommt (s. S. 190).

An der rechten Seite der Bauchaorta liegt die *V. cava inferior* (s. Fig. 271, 279, 305). Sie liegt distal neben der Aorta und entsteht rechts von deren Teilungsstelle am 4. Lendenwirbel durch Zusammenschluß der beiden Vv. iliacae communes. Dabei zieht die *linke* Vena iliaca communis hinter der rechten A. iliaca communis. Anfänglich liegt sie oberflächlich, nur vom Bauchfell bedeckt, und nimmt die beiden Nierenvenen, auch die rechte V. spermatica auf (die linke geht in die linke Nierenvene). Die linke V. renalis läuft vor der Aorta, die rechte A. renalis hinter der V. cava. Dann nimmt die Vene aber einen sehr tiefen Verlauf, dicht vorbei an der rechten Nebenniere, mit der ihre Gefäßscheide verwachsen ist (siehe Fig. 287). Über ihr liegt zunächst die Pars ascendens duodeni, der Kopf des Pankreas und die Pfortader; weiter nach aufwärts liegt sie bedeckt von der Leber, eingelagert zwischen Zwerchfell und hinterer Leberfläche. Hier treten die Vv. hepaticae in sie ein. Von den Nieren an entfernt sich die V. cava von der Aorta nach rechts und oben. Da die Aorta die Bauchhöhle schon vor dem 12. Brustwirbel betritt, die V. cava inferior aber bis zum Foramen venae cavae ins Centrum tendineum hinaufreicht, so ist der venöse Hauptstamm der Bauchhöhle viel länger als der arterielle.

Der *Bauchteil* des sympathischen Nervensystems besteht aus dem Grenzstrang, der durch den Zwerchfellpfeiler (s. oben S. 153) hindurchtritt und zwischen Psoasursprüngen und Aorta gelegen ist, durch Rr. communicantes mit dem 12. Thorakal- und den Lumbalnerven verbunden. Die Rr. communicantes laufen mit den Aa. lumbales unter dem Psoas hindurch. Rechts und links neben dem Ursprung der A. coeliaca liegen die Ggl. semilunaria *auf den Zwerchfellpfeilern*. Beide stehen miteinander in Verbindung und können auch enger verwachsen sein (Ggl. solare). Nach aufwärts stehen die Ganglien in Verbindung mit den Nn. splanchnici und dem rechten (hinteren) N. vagus. Aus den Ästen dieses Ganglion und den Rr. communicantes des Grenzstranges entwickelt sich der Plexus aorticus, der an der Teilungsstelle der Aorta den paarigen Plexus hypogastricus superior bildet. Mit den Ästen der Aorta ziehen sympathische Plexus zu Darm, Nieren, Leber, Milz usw.

Der sich aus den vier oberen Lumbalnerven entwickelnde Plexus lumbalis wird anfänglich durch den Psoas bedeckt. Nur seinen Verbindungsast zum Plexus sacralis (aus dem 4. Lumbalnerven) kann man zwischen Psoas und Wirbelsäule leicht aufsuchen. Die Äste des Plexus treten durch den Psoas oder hinter ihm in oberflächliche Lage. Topographisch wichtig sind: 1. der N. iliohypogastricus und N. ilioinguinalis, die beide hinter der Niere nach außen ziehen, um zwischen die Bauchmuskeln zu treten. 2. Der N. femoralis,

Digitized by Google

Fig. 271.

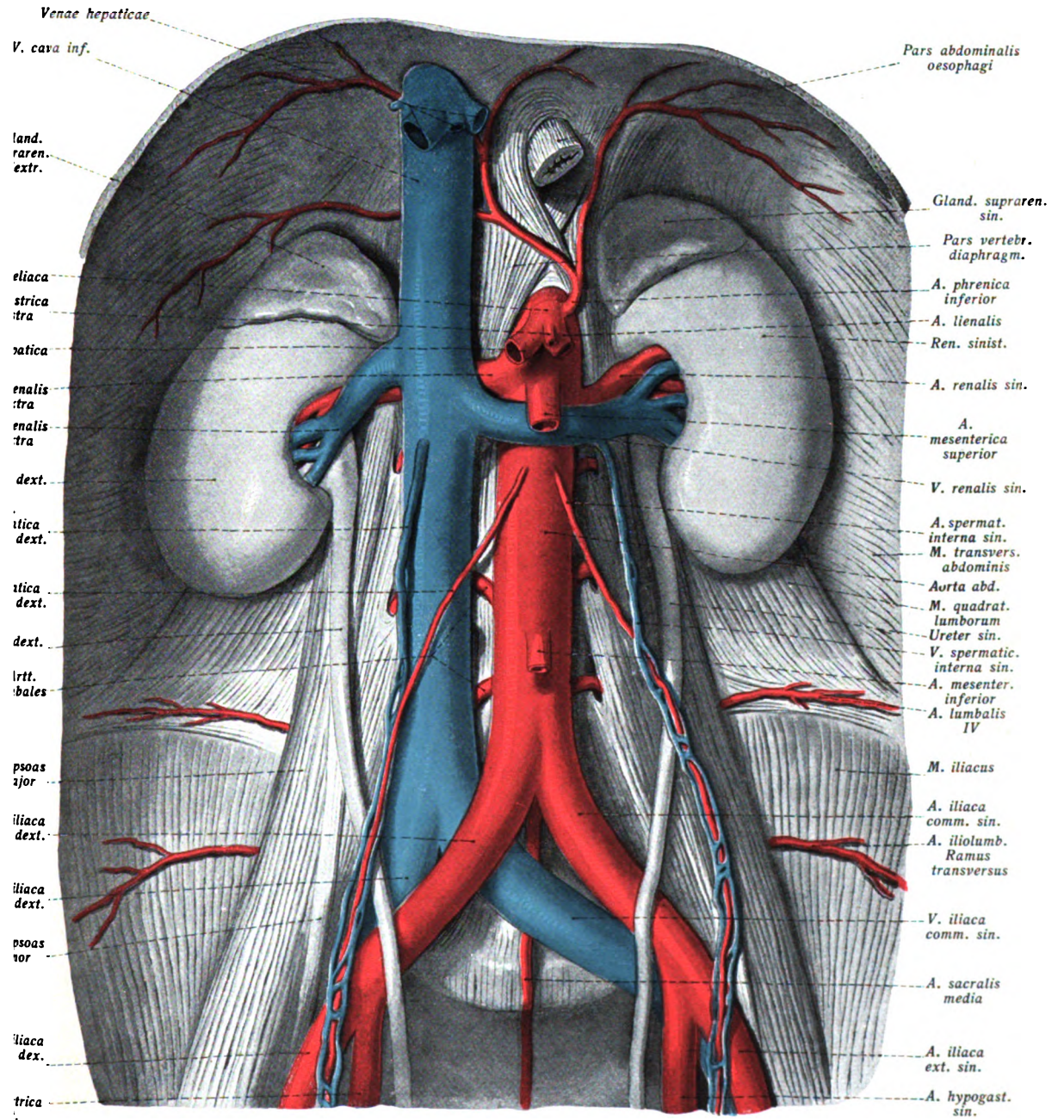

Digitized by Google

Fig. 272.

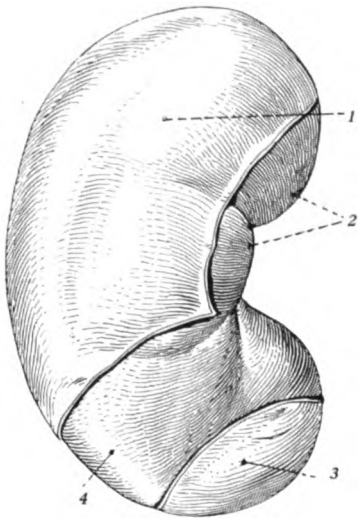

Fig. 273.

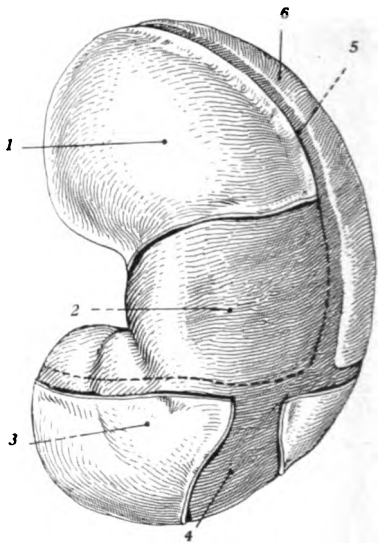

Fig. 274.

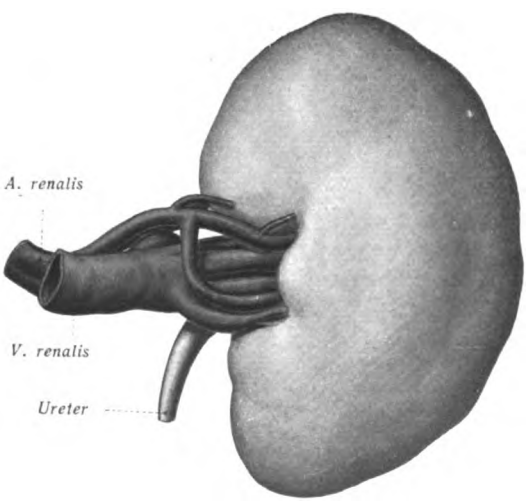

Fig. 275.

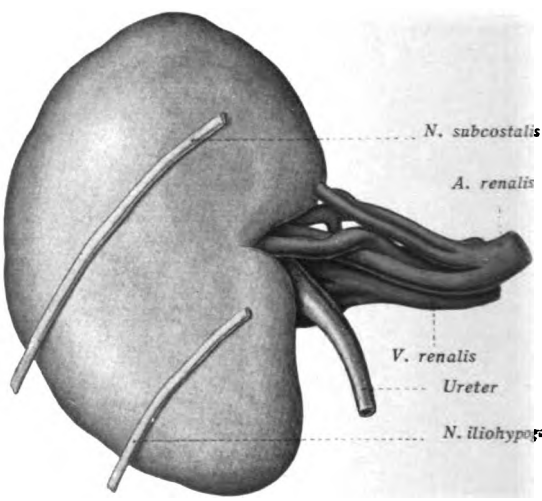

Digitized by Google

Fig. 272. Rechte Niere nach Entfernung von Duodenum und Flexura coli dextra.
eritonealüberzug, gegen die Impressio renalis der Leber gekehrt und von ihr bedeckt. 2 Stelle, an der der Bauchfellrzug auf das — entfernte — Duodenum tritt. 3 Bauchfell auf dem unteren Nierenpol. 4 Stelle, auf der die Flexura dextra, zwischen Niere und Leber liegt.

Fig. 273. Linke Niere nach Entfernung vom Pankreas, Flexura coli sinistra und Milz.
eritonealüberzug, in die Bursa omentalis schauend. 2 Stelle, wo die Cauda des Pankreas lag (jetzt ohne Bauchfell). nterer Nierenpol vom Bauchfell überkleidet, in die linke Kolonnische schauend. 4 Anlagerungsstelle für die Flexura sinistra (jetzt ohne Bauchfell). 5 Ansatz des Lig. phrenicolicum. 6 Bauchfellüberzug gegenüber der Facies renalis Milz.

Fig. 274. Linke Niere von vorne gesehen.

Fig. 275. Linke Niere von hinten gesehen.

· in dem Spalt zwischen M. psoas und M. iliacus nach abwärts zur Lacuna musculorum :t (Fig. 259, 278, 320). 3. der N. spermaticus externus ist ein Ast des N. genitofemora- Er tritt zu den Vasa spermatica.

Der hinteren Bauchwand sind die *Nieren* und *Nebennieren* angelagert.

Jede Niere hat einen oberen und einen unteren Pol, einen lateralen konvexen und en medialen konkaven Rand, sowie eine vordere und eine hintere Fläche. Die Niere gt in der Regio lumbalis *zu beiden Seiten der Wirbelsäule* (s. Fig. 271) auf dem psoas major, M. quadratus lumborum und M. transversus abdominis, sowie auf den sprüngen des Crus laterale der Pars lumbalis des Zwerchfells, derart, daß die Längs- isen der Nieren, d. i. die Verbindungslinien der beiden Pole, nicht parallel der Wirbel- le liegen, sondern nach unten ein wenig divergieren. Die *Querachse*, d. i. die Verbin- igslinie der Mitten der beiden Ränder, liegt nicht frontal, sondern die beiden Quer- sen schneiden sich, verlängert gedacht, vor der Wirbelsäule ungefähr rechtwinklig; ist die *vordere* Fläche *zugleich die laterale, die hintere zugleich die mediale.* Der *vexe Rand* liegt also *am weitesten hinten.* Die Nieren reichen vom unteren Ende des Brustwirbels bis zum 3. Lendenwirbel; die rechte liegt in Zweidrittel der Fälle einen ger breit tiefer (s. Fig. 271, 278). Der obere Pol liegt also im Bereich des letzten In- costalraumes. Nicht selten beobachtet man abnormen Tiefstand der Niere, bei dem die re mit ihrem unteren Pol die Crista iliaca erreicht oder sie sogar überragt. Ein peri- ealer Überzug ist nur an der *vorderen* Fläche vorhanden. Die hintere Fläche wird ch das fettreiche Bindegewebe der vorn nur gering ausgebildeten *Capsula adiposa* an oben genannten Muskeln locker fixiert. In diesem Fett verlaufen über die hintere Fläche *12. Thoracalnerv* (N. subcostalis) sowie der *N. iliohypogastricus* aus dem Plexus lum- s (s. Fig. 278).

Der mediale, konkave Rand jeder Niere trägt den *Hilus.* Hier liegen die Nieren- ıße, vorn die Vena renalis, unter ihr die Art. renalis, zu hinterst der Ureter. Die renarterie teilt sich meist im Sinus renis in zwei starke Äste, deren jeder als *End-* rie für je eine Hälfte der Niere bestimmt ist. Oft treten bereits zwei Äste an die Niere ın, wobei dann der vordere *vor* der Vena renalis liegt.

Die Lagebeziehungen, die beiden Nieren gemeinsam sind, sind die zum Zwerchfell zur Pleurahöhle. Da die Nieren über die 12. Rippe nach aufwärts ragen, liegt der bale und ein Teil des kostalen Ursprungs des Zwerchfells, insbesondere die Bochdalek- Lücke (S. 153) hinter der Niere. Da ferner die untere Pleuragrenze die 12. Rippe kreuzt, ird der oberste Pol der Niere vor den Sinus phren.-cost. treten (Fig. 198, 199, 278). Die re Lungengrenze wird nur im Zustande kräftiger Inspiration hinter die Niere geraten

Digitized by Google

Fig. 276. Zur Erläuterung der Lage der rechten Niere. Ansicht von vorn.
Fig. 277. Zur Erläuterung der Lage der linken Niere. Ansicht von vorn.

können. Hinter jeder Niere sind also drei Zonen zu unterscheiden, die unterste, in d die Niere unmittelbar der Bauchwand anliegt: *sie wird durch den lateralen Teil d 12. Rippe abgegrenzt.* Es folgt die Zone, hinter der das Zwerchfell liegt, sodann die, hint der die Pleurahöhle (Sinus phrenicocostalis) hinabsteigt. Neben der Wirbelsäule liegt d Grenze dieser Zone *unterhalb der 12. Rippe.*

Jede Niere hat dann infolge der Asymmetrie der Baucheingeweide besondere Lag beziehungen (vgl. auch Fig. 219—221).

Die *rechte* Niere *wird leicht gefunden,* wenn man die Leber aufhebt, deren rechter La pen an der Unterfläche von der Niere die Impressio renalis (s. S. 219 und Fig. 300, 30 empfängt. Medial grenzen an die rechte Niere (s. Fig. 276, 305) die *V. cava infer.* u die *Pars descendens duodeni.* Auf dem unteren Pol liegt die *Flexura coli dextra.* De nach unterscheidet man an der vorderen Fläche dieser Niere eine Facies hepatica und ei F. colica (s. Fig. 272).

Die *linke Niere liegt versteckter* als die rechte. Mit dem kranialen Teil ihres äuße Randes grenzt sie an die Milz, die diesem Rande und dem angrenzenden Teil der Vord fläche der Niere aufgelagert ist. Den unteren Pol der Niere findet man in dem Winkel Flex. coli sin. (Fig. 317); er ist an dieser Stelle, besonders bei Tiefstand der Niere, oft größerer Ausdehnung zu sehen. Im übrigen ist die Niere von der *hinteren Magenfläche* u von der *Cauda pancreatis* im Bereich der Bursa omentalis (Fig. 284, 299) *überlagert.* U terhalb des Pankreas liegen ihr die *Flexura coli sinistra* und der Anfangsteil des Col descendens an (s. Fig. 277). Man unterscheidet demnach an der Vorderfläche der link Niere die Facies gastrica, F. pancreatica, F. colica und F. lienalis sowie den meist fre unteren Pol unterhalb der Flexura coli sinistra (s. Fig. 317), auf der der Dünndarm mit Niere in Berührung kommt.

Auf der Vorderseite liegt vor den Nieren das parietale Bauchfell. Da aber eine zahl von Organen der Niere, *gleichfalls retroperitoneal,* aufgelagert sind, so bleibt m Ablösung dieser Organe die Niere selbst nur streckenweise vom Bauchfell bedeckt, w rend da, wo die auf ihr lagernden Organe abgetragen sind, die fibröse Kapsel Niere freigelegt wird. Die Figg. 272, 273 zeigen die Berührungsflächen, ihre nach tragung der Organe von Bauchfell entblößten und die auch nach Abtragung dieser Orga noch vom Bauchfell überkleideten Stellen. Rechts liegt größtenteils die Leber vor Niere, die hier einen bis zur Umschlagstelle auf die Leber reichenden serösen Überz hat. Auf dem Hilus liegt das Duodenum, auf dem unteren Pol die Flexura coli dext die beide außerhalb des Bauchfells liegen. Links ist die obere Hälfte, die hinter d Magen liegt (in der Bursa omentalis) von Bauchfell bedeckt, desgleichen der laterale Ra Zwischen Facies gastrica und Facies lienalis heftet sich auf der Niere das Lig. phreni lienale fest. Die untere Hälfte ist von der Cauda pancreatis bedeckt, ist also nur v mittels dieses Organes von Peritoneum überzogen. Der untere Pol ist von Bauchf überkleidet, während seitlich die Anlagerungsstelle für die Flexura coli sinistra liegt. V dieser Stelle, als deren Fortsetzung nach links, liegen die Anheftungsstellen der beid Lamellen des Lig. phrenico-colicum.

Die *Nebennieren* (Fig. 219—221) sitzen auf dem oberen Pol der Nieren und dem ob

Digitized by Google

Fig. 276.

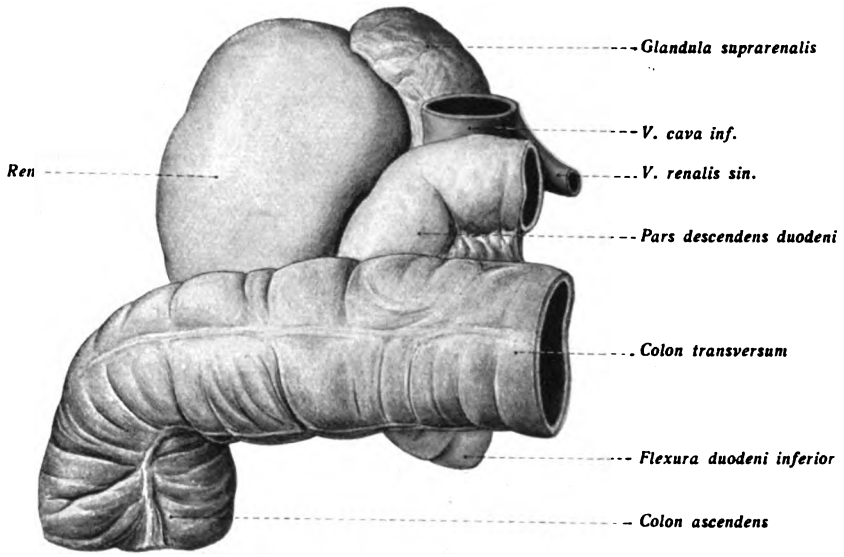

Fig. 277.

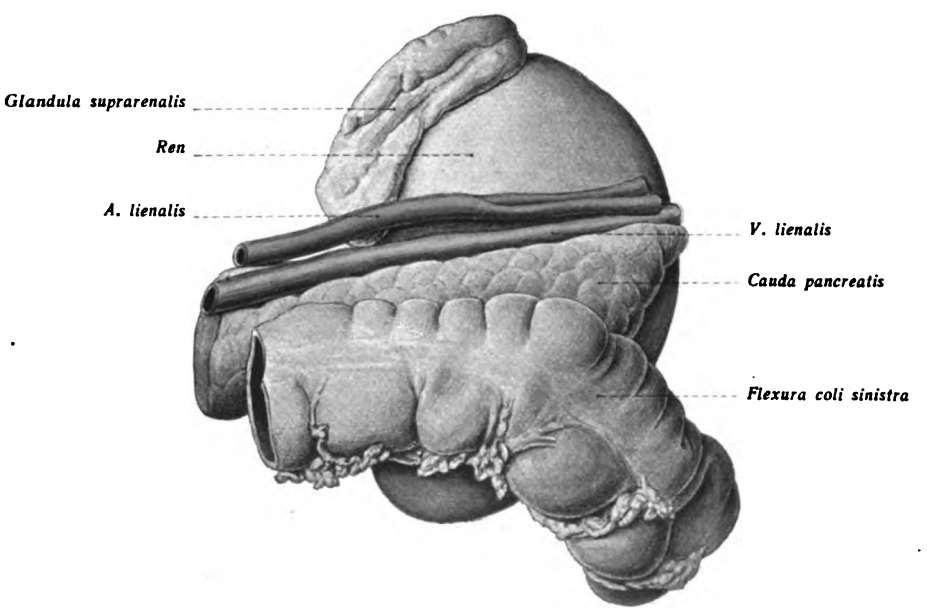

Digitized by Google

Fig. 278.

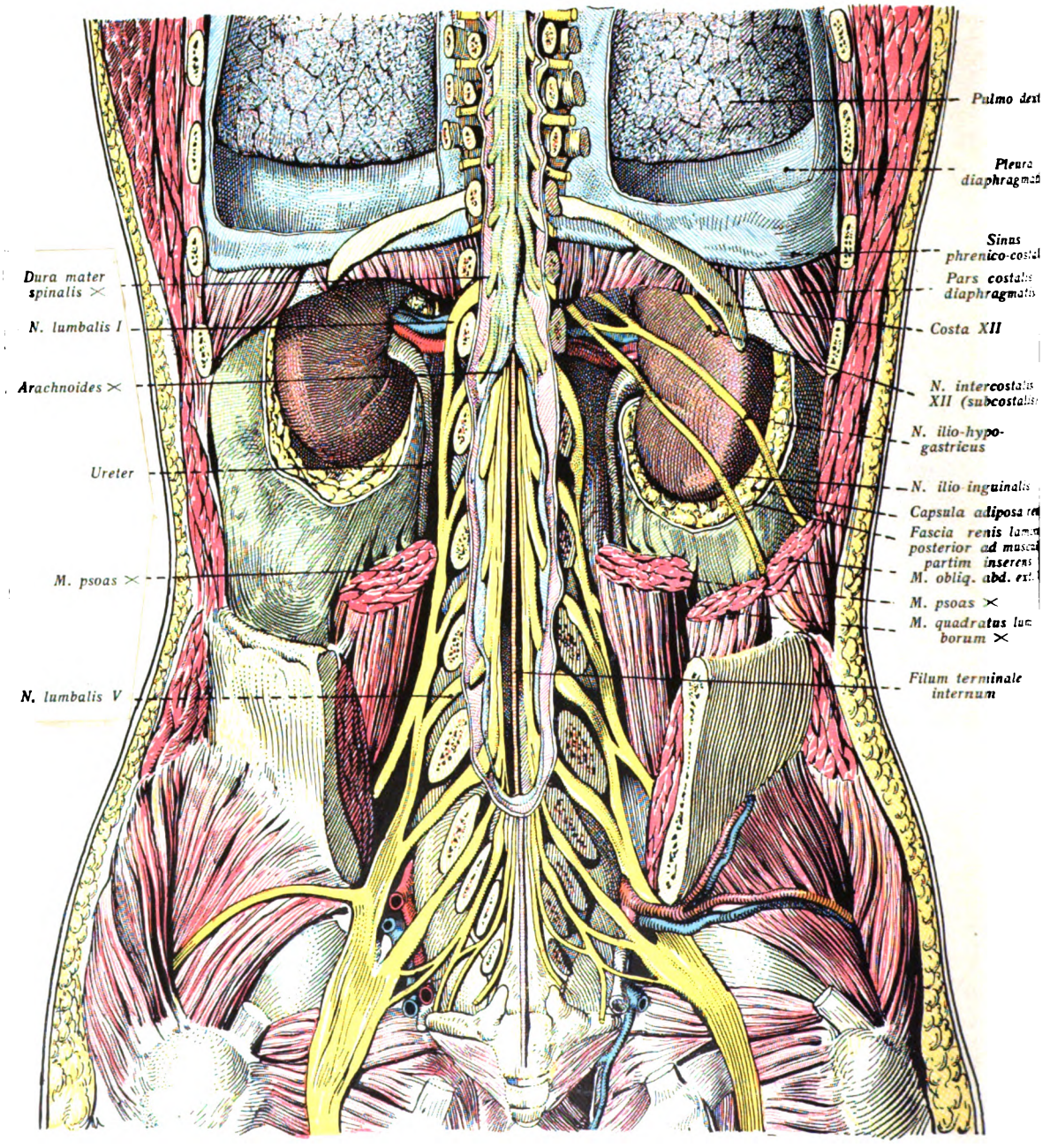

Digitized by Google

Fig. 278. Situs des Rückenmarks und der Nieren. Ansicht von hinten. Teilweise unter Benutzung eines Hisschen ›delles.

n medialen Nierenrande. Die linke liegt etwas tiefer als die rechte. Sie liegen außerdem :r Pars lumbalis des Zwerchfells auf. Die mehr dreieckig gestaltete rechte Nebenniere 'enzt an die Leber und die V. cava inf. (s. Fig. 276, 303), die halbmondförmige linke ebenniere grenzt an den Magen und die Aorta abdominalis (vgl. Fig. 294). Zu der rech- n Nebenniere gelangt man, wenn man die Umschlagstelle des Bauchfells von der Niere r Leber durchschneidet. Sie liegt völlig retroperitoneal und ist mit der bauchfellfreien elle der Leber (Impressio suprarenalis S. 219) sowie mit der Gefäßscheide der Vena

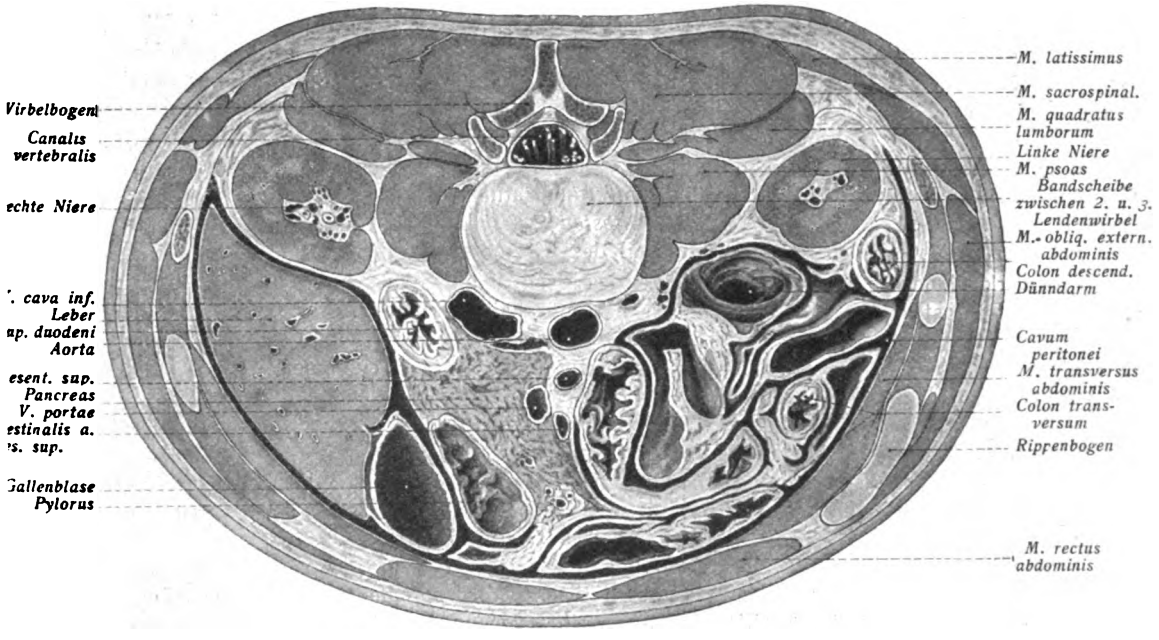

Fig. 279. Querschnitt des Bauches in der unteren Nierengegend.

/a inferior fest verwachsen. Die linke Nebenniere liegt in der hinteren Wand der rsa omentalis, hinter dem Magen und ist von Bauchfell überzogen. Sie ist mit der fäßscheide der Aorta abdominalis verlötet.

Anwendungen.

Die an der steilgestellten hinteren Bauchwand haftenden Nieren besitzen wichtige Befestigungs- ttel. Die Fettkapsel (Fig. 278), die hinten und am unteren Pol entfaltet ist, bildet ein raumfüllendes lster, in dem die Niere, von ihrer Capsula fibrosa (propria) umhüllt, ruht. Außen vom Fettpolster sind röse Platten ausgespannt, die als „Nierenfaszie" die Verbindung der Niere und Nebenniere mit der teren Bauchwand und dem parietalen Bauchfell herstellt. Diese „Faszie" ist keine einheitliche Bil- ng. Das hinter der Niere liegende Blatt reicht bis zum Zwerchfell und zur bauchfellfreien Stelle der ber, ferner bis zum M. psoas, wo besonders feste Verwachsungen mit dem Perimysium dieses Muskels ttfinden. Nach abwärts geht dies Blatt in die Beckenfaszie über. Die *vor* der Niere liegende fibröse tte steht in engerer Beziehung zum Bauchfell, besonders links, und ist *(Vogt)* die ursprünglich zwischen ere und Kolon gelegene Doppellamelle des Bauchfells, die bei der Verwachsung des Colon ascendens und

Digitized by Google

descendens mit der hinteren Bauchwand ihre ursprüngliche Bedeutung verliert (s. S. 207 u. Fig. 282 283 Nach abwärts steht dieses Blatt mit dem hinteren nicht in engerem Zusammenhange.

Diese Befestigung der Niere ist aber nicht absolut. Die Niere unterliegt nachweisbaren respirato schen Verschiebungen. Schwund des Fettes der Fettkapsel, Lockerung des Faszienbindegewebes u der Verbindungen zwischen Nebennieren und Gefäßen (Vena cava für die rechte, Aorta für die linke N benniere) können zu Senkungen der Niere führen (Wanderniere). Nicht zu verwechseln damit sind ang borene Verlagerungen der Nieren, die zu großen diagnostischen Schwierigkeiten Anlaß geben könn Von Abnormitäten der Nierengestalt ist die Hufeisenniere zu nennen. Die Ureteren treten hier meist a der Vorderfläche der Niere heraus.

Hinsichtlich der Zugänglichkeit der Niere von hinten und seitwärts ist hier zu dem oben Erwähnt (Pleura, 12. Rippe) hinzuzufügen, daß die Niere mit ihrem seitlichen Rande der dünnsten Stelle der hi teren Bauchwand anliegt. Neben dem Erector trunci liegt sie nur von der Fascia lumbodorsalis (tief Blatt) und dem M. latissimus dorsi bedeckt. Die Operationsschnitte zur Freilegung der Niere trag diesen Verhältnissen Rechnung. Über die Art und Weise, wie die Niere durch den *Nierenschnitt* v hinten erreichbar ist, kann man sich an der Fig. 279 unterrichten. Man durchtrennt die Haut, das subl tane Bindegewebe, das hintere Blatt der Fascia lumbodorsalis mit dem M. latissimus dorsi und erre den lateralen Rand des M. sacrospinalis, der medialwärts verschoben wird. Nach Durchtrennung des obliquus externus und internus wird auch das tiefe Blatt der F. lumbodorsalis mit dem M. transver abdominis durchschnitten. So gelangt man zu dem M. quadratus lumborum, dessen Rand den Rand d M. sacrospinalis etwas überragt. Lateral vom M. quadratus lumborum wird die Fascia renalis und Capsula adiposa erreicht. Da die *Pelvis am weitesten dorsal* liegt, ist sie ohne Verletzung der Vasa rena am Hilus erreichbar, ebenso ist der obere Teil des Ureter zugänglich.

Bei Erkrankungen der Niere und bei Operationen an ihr spielt die *Gefäßverteilung* in dem Org eine Rolle. Die Äste der A. renalis verhalten sich innerhalb der Niere als *Endarterien;* die vordere u hintere Fläche des Organes, oft auch der obere und untere Pol stellen eigene Versorgungsgebiete d so daß z. B. Keilexzisionen und überhaupt partielle Eingriffe vorgenommen werden können, ohne d die stärkeren Äste der Nierenarterie bluten, oder es kann durch Abklemmung eines Astes ein erkra tes Gebiet blutleer gemacht werden. Die Fettkapsel der Niere erhält aber selbständige Gefäße aus d Nierenarterien, auch aus der 1. Lumbalarterie.

Die Lage der Nn. ilio-hypogastricus und ilio-inguinalis zur Hinterfläche der Niere erklärt die Schwellungen der Niere und bei Nierentumoren auftretenden *neuralgischen Schmerzen, die bis in d Schenkel und in die äußeren Genitalien ausstrahlen können.*

Nierentumoren der rechten Seite führen gelegentlich zu Kompressionen der V. cava inferior u des Duodenums. Ein rechter Nierentumor wird die Flexura coli dextra *nach vorn* drängen können. daß der Tumor *scheinbar* tympanitischen Schall gibt, der nach geeigneter Entleerung des Darmes v schwinden wird. Dasselbe gilt auch für die Lage des Kolons zur linken Niere. Milz- und Nierentum ren können dadurch voneinander unterschieden werden, daß beim Einblasen von Luft in den Dickdar die Blase tympanitischen Schalles in dem einen Falle den Tumor verdeckt (Niere), im anderen (Mi nicht. Für die rechte Niere ist wegen des variablen Verhaltens des Kolons und seiner Lage lediglich unteren Nierenpol dieses Verfahren diagnostisch durchaus unzulänglich.

Auch entferntere Organe können durch große Nierentumoren in Mitleidenschaft gezogen werd Indem die rechte Niere sich bedeutend vergrößert, kann sie die *Leber nach oben und vorn drängen u so auf die rechte Lunge behindernd wirken.* Ein großer linksseitiger Nierentumor wird, abgesehen v der Wirkung *auf Magen und Milz, nach oben auf die linke Lunge und das Herz komprimierend w ken können.* In allen diesen Fällen ist es natürlich, daß eine *Vergrößerung nach der dorsalen Seite* w gen der durch starke Muskulatur und *Knochen* gebildeten festeren Unterlage der Niere gegenüber d Vergrößerung nach vorn, oben und unten hin *wenig in Betracht kommt.* Von erkrankten Nachbarorg nen kann auf die Nieren und deren Umgebung übergehen: der Leberabszeß, die Wirbelkaries, d *Psoasabszeß* u. a.

Die Lage des Nierenbeckens, also des *hinter* den großen Gefäßen gelegenen Teiles, ist günst für die Entfernung von Nierensteinen aus dem Becken von hinten her, wobei in der Regel die groß Gefäße, weil sie vorn liegen, unverletzt bleiben. *Blutungen aus den Nierengefäßen sind in der Reg retroperitoneale*, eine intraperitoneale Blutung setzt Zerreißung des Bauchfells voraus. Perforiert d

Digitized by Google

Nierenbecken, so bildet sich infolge des nicht mehr auf normalem Wege durch den Ureter abfließenden Harns ein *retroperitonealer Harnabszeß*, also auf dem M. quadratus lumborum. Solche und andere perinephritischen Abszesse hinter der Niere können sich *nach oben* ausbreiten, die Pleura beeinflussen (Pleuritis) oder der Abszeß *senkt sich* auf die Fossa iliaca und findet subperitoneal ähnliche Ausbreitungsbahnen wie der retrocoecale (perityphlitische) Abszeß (s. S. 232). Diese Abszesse liegen *oberhalb* der Beckenfaszie im Gegensatz zu den Senkungsabszessen der Wirbelsäule, die mit dem M. psoas *unter* der Beckenfaszie liegen, also auch *unter* dem Leistenbande durch die Lacuna musculorum zum Oberschenkel treten müssen.

Der *Ureter* reicht mit seiner Pars abdominalis vom Nierenbecken bis zur Linea terminalis des Beckens. Er liegt hier retroperitoneal, läuft auf dem M. psoas ab- und etwas medianwärts, *kreuzt die Vasa iliaca communia* nahe an deren Teilungsstelle, indem er *vor* den Gefäßen liegt. Hier kann man den Ureter leicht von der Bauchhöhle aus freilegen, jedoch gelingt es auch retroperitoneal durch einen oberhalb des Lig. inguinale geführten Schnitt den Ureter zu erreichen auf die gleiche Weise, wie die A. iliaca communis unterbunden wird (s. S. 311). *Vor* dem Ureter verlaufen die *ihn gleichfalls kreuzenden Vasa spermatica interna* ebenfalls retroperitoneal. Diese Kreuzung findet weiter oben, als die mit den Vasa iliaca statt, ungefähr der Mitte des M. psoas entsprechend. Der Ureter beschreibt schwache, aber typische Krümmungen während seines Verlaufes. Auf dem obersten Teil des rechten Ureter liegt die Pars descendens duodeni, auf dem gleichen Teil des linken Ureters das Endstück des Colon transversum. Ferner wird der rechte Ureter distal von dem Endstück des Ileums, der linke distal von der Flexura sigmoides bedeckt (Fig. 317).

Da der *Ureter* sich entwicklungsgeschichtlich vom Wolffschen Gange abspaltet, so kommen Hemmungsbildungen von ernster, klinischer Bedeutung vor: blinde Endigung oder Einmündungen an abnormen Stellen, so im Sphinkterengebiet der Harnröhre, in die pars prostatica des ductus deferens; oder beim Weibe in den abnorm persistierenden Wolffschen Gang (Gartnerscher Kanal). In all diesen Fällen entstehen Harnstauungen. Die Mißbildungen können mit Ureterenverdoppelungen verbunden sein, was die Schwierigkeiten der Diagnose auch bei Cystoskopie erhöht, da einer der doppelten Ureteren normal ausmünden kann. Verdoppelungen an sich sind häufig und können ganz symptomlos bleiben.

Über die Zugänglichkeit des Ureters vom Bauchraum aus vgl. weiter unten.

V. Bauchfell und innerhalb des Bauchfellsackes gelegene Organe.

1. *Das Bauchfell.*

Der von der Bauchwand umschlossene *Bauchraum* enthält im Gegensatz zu den *drei* Höhlen einschließenden Brustraum — *eine* einzige große Höhle, *die von dem Bauchfell ausgekleidete Bauchhöhle*. Das Bauchfell liegt jedoch der Innenfläche der Bauchwand nicht überall dicht an, so daß also die Bauchhöhle den Bauchraum nicht völlig ausfüllt. Das ist vornehmlich dorsal vor und seitlich von der Lendenwirbelsäule der Fall. Hier bleibt zwischen der Bauchwand und dem Bauchfell ein als Retroperitonealraum (Spatium retroperitoneale) bezeichneter (in Fig. 284 gelb gemalter) Spalt übrig. In ihm liegen die bisher beschriebenen *retroperitonealen Organe*, die nur an ihrer vorderen (ventralen) Fläche teilweise einen peritonealen Überzug haben. Außer den beschriebenen Organen gehören dazu noch das Pankreas und Teile des Duodenums und Kolons.

Das *Bauchfell, Peritoneum,* ist an der Innenfläche der Bauchwand mehr oder weniger *verschieblich.*

Auch ist es sehr *dehnbar* und *elastisch*, wie sich aus seinem Verhalten bei starker Auftreibung des Bauches durch Ascites, Gravidität oder Tumoren und nach Rückbildung dieser Zustände ergibt. Das vorher gedehnte Bauchfell bildet dabei keine bleibenden Falten.

Das Verhalten des Bauchfelles zu den Eingeweiden hat man sich so vorzustellen, wie das Verhalten der Pleura zu den Lungen, d. h. man unterscheidet ein *parietales*, die Bauch-

Digitized by Google

Fig. 280. Schematischer Längsschnitt durch die Bauchhöhle zur Demonstration des Bauchfellverlaufs im ausgebildeten Zustand. Die in Fig. 281 vorhandenen Lamellen sind, soweit sie bei Erwachsenen zugrunde gehen, punktiert gezeichnet. Großer Bauchfellsack rot, Auskleidung der Bursa omentalis blau.

Fig. 281. Fötaler Zustand des Bauchfells. Schematischer Längsschnitt. Großer Bauchfellsack rot, Auskleidung der Bursa omentalis blau. Foramen Winslowii schematisch angedeutet.

wand innen bedeckendes und ein *viszerales*, die Eingeweide fest überziehendes Blatt. Indem wir uns die meisten Eingeweide von der dorsalen Seite der Bauchwand in die Bauchhöhle, d. i. in das Cavum peritonei, *hineingewachsen* oder *eingestülpt denken*, bleiben diese durch doppelblätterige Platten (Duplikaturen) des Bauchfells an der hinteren Bauchwand befestigt. Diese Platten nennen wir allgemein *Ligamenta*, *Bauchfellbänder;* bei dem Dünndarm heißt die Platte *Mesenterium*, bei dem Dickdarm *Mesokolon*. Ist das Band sehr lang, so ist das Organ natürlich beweglicher, z. B. bei dem Dünndarm; ist es kurz und breit, so ist die Beweglichkeit geringer, z. B. an der Leber das Lig. coronarium. Solche Bänder verbinden aber auch Organe unter sich (z. B. Leber und Magen, Magen und Kolon). Hierüber und für das Folgende vergleiche zunächst das einfache Schema der Fig. 281).

Eröffnen wir die Bauchhöhle von vorn und dringen in sie ein, so finden wir unter der Leber, und zwar hinter dem von der unteren Leberfläche zu dem Zwölffingerdarm verlaufenden *Lig. hepatoduodenale* ein Loch, das *Foramen epiploicum* (s. Fig. 286, 287, 314). Es führt in einen *zweiten, von dem Cavum peritonei* getrennten Raum, die *Bursa omentalis* oder den *Netzbeutel*, der sich hinter dem Magen nach abwärts, und zwar ursprünglich bis in den freien Rand des großen Netzes, Omentum majus, später bis hinter das Colon transversum hinein erstreckt.

Die Baucheingeweide füllen die Bauchhöhle normalerweise derart aus, daß sie nur durch *spaltförmige Räume* getrennt sind und nicht, wie bei der Pleurahöhle, komplementäre Räume (Sinus) besitzen. *Spärliche Peritonealflüssigkeit* erfüllt normalerweise die Spalten zwischen den Organen.

Ihre *pathologische* Zunahme ist als *Bauchwassersucht*, Ascites, bekannt.

Bei der folgenden kurzen Übersicht über den Verlauf des Bauchfells soll zum Zwecke einer klaren eindeutigen Beschreibung zwischen „Platten" und „Lamellen" streng unterschieden werden: Jede Platte (Ligament) besteht aus zwei Lamellen.

Das parietale Blatt des Bauchfells geht in der *Mittellinie* (s. Fig. 280 und 281 rot) oberhalb des Nabels von der Innenfläche der vorderen Bauchwand auf die *untere Zwerchfellfläche* über, die es bis zum Foramen venae cavae und Foramen oesophageum überzieht.

Da nur das *dünne* Diaphragma das Bauchfell von der Pleura und dem Perikardium trennt, so begreift man, daß *peritoneale Entzündungen durch das Zwerchfell auf Pleura und Perikardium übergehen* können.

In der Medianebene bildet das Zwerchfell von dem Nabel an aufwärts an der Innenfläche der Bauchwand und der Unterfläche des Zwerchfells das *Lig. falciforme hepatis*, das Aufhängeband der Leber, in dessen freiem hinterem Rande das von dem Nabel zur Porta hepatis verlaufende *Lig. teres*, die ursprüngliche Nabelvene, eingeschlossen liegt. Von der unteren Zwerchfellfläche gelangt das Bauchfell auf die hintere, der hinteren Bauchwand angelagerte Leberfläche und bildet so (rot) die vordere Lamelle einer breiten, die Leber hinten und oben fixierenden Platte, des *Lig. coronarium hepatis*. Im Bereiche des *linken* Leberlappens erstreckt sich diese Platte bis zu ihrem freien Rande, dem Lig. triangulare, wobei die hintere Lamelle sich im Sulcus ductus venosi zu einer neuen, auf dem Lig. coronarium spitzwinklig aufstehenden Platte formiert, die bis zur Porta hepatis fortläuft, dort die Gefäße am Hilus umfaßt und als Omentum minus (s. unten) weiterzieht, dessen hintere (untere) Lamelle jetzt gegen die Bursa omentalis schaut. Im Bereich des *rechten* Leberlappens treten die beiden Lamellen des Lig. coronarium so auseinander, daß die vordere (rot) die Richtung des Lig. coronarium fortsetzt, die hintere (blau) Lamelle

Digitized by Google

Fig. 280.

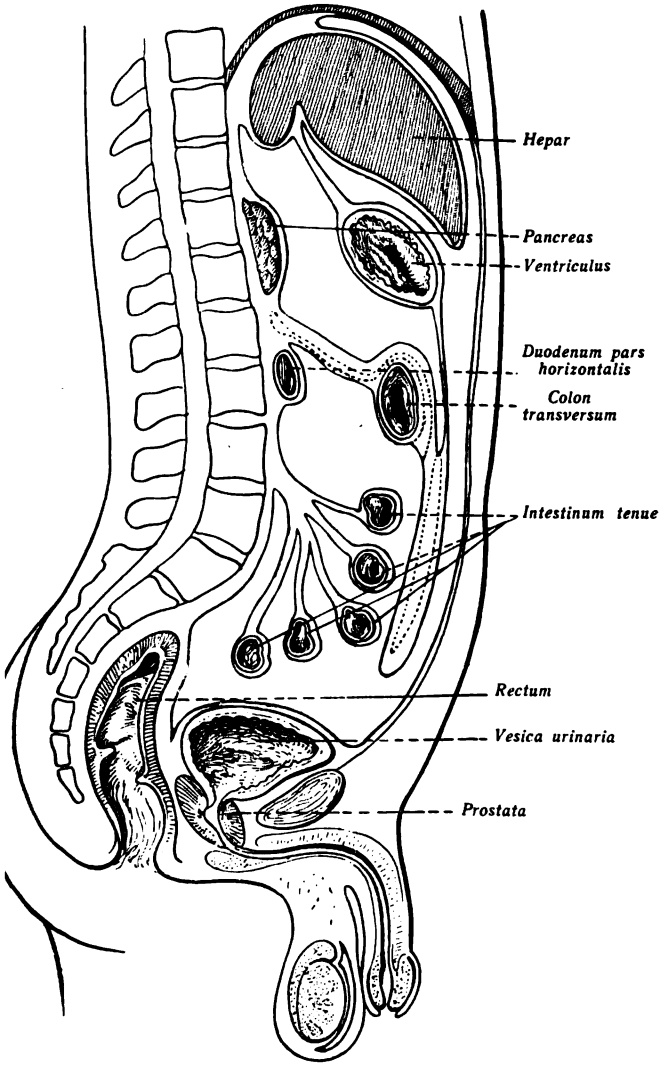

Fig. 281.

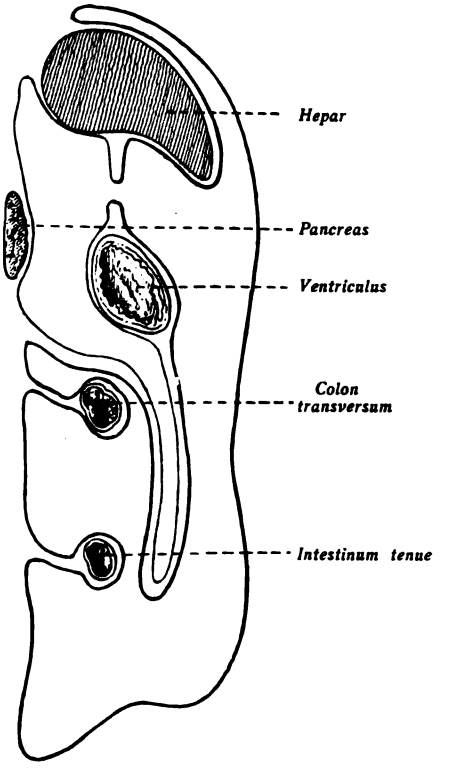

Digitized by Google

Fig. 282.

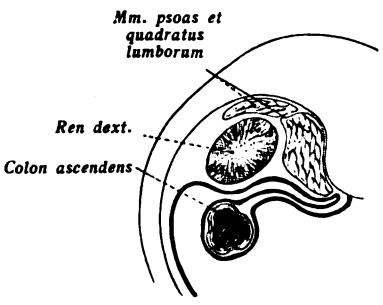

Fig. 283.

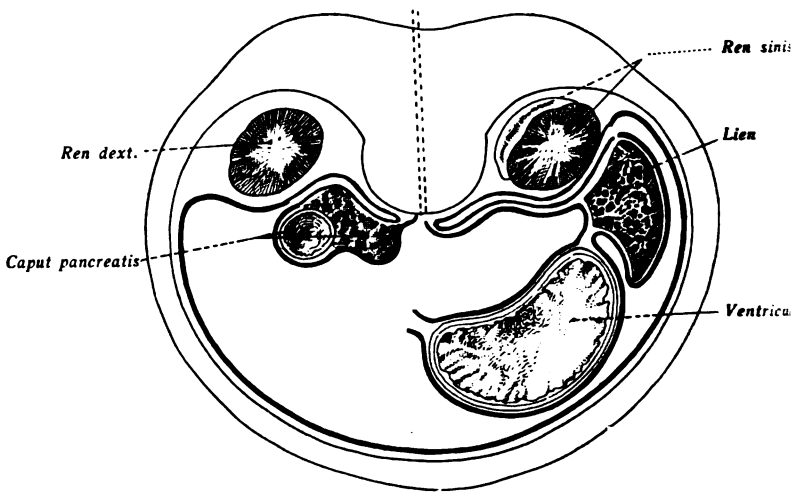

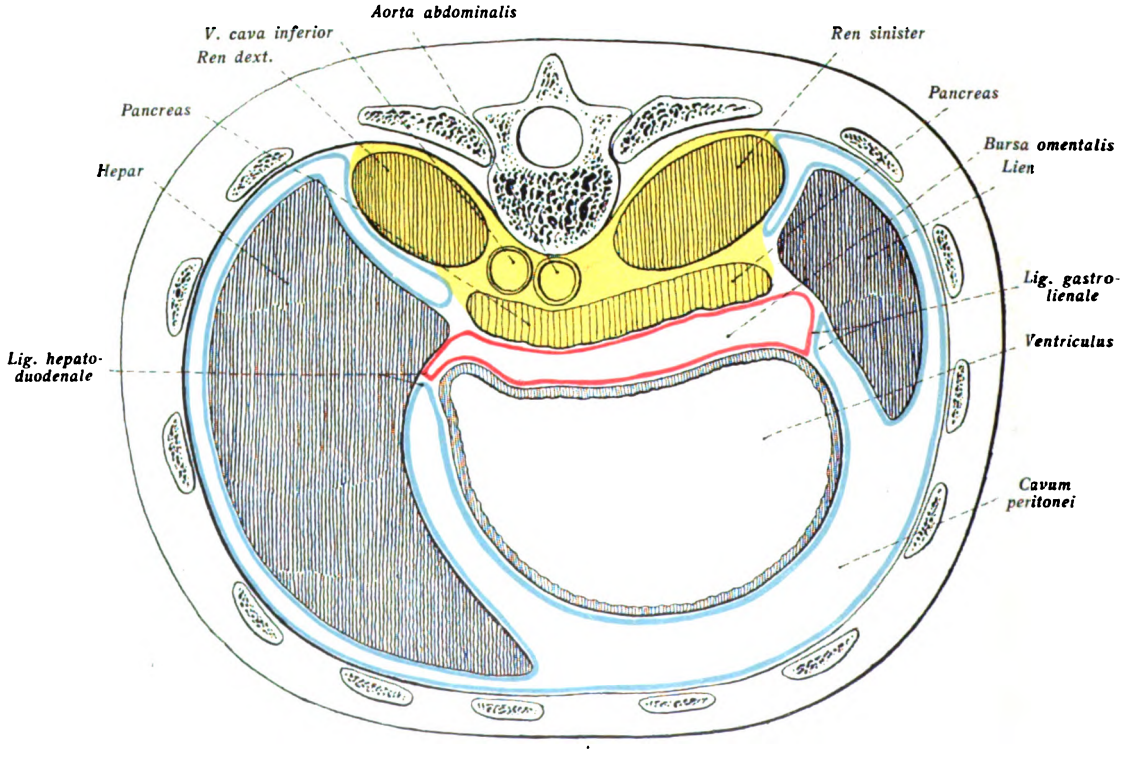

Fig. 284.

Digitized by Google

Fig. 282. Schema zur Erläuterung des Vorganges, durch den das Colon ascendens seine sekundäre Befestigung an der hinteren Bauchwand findet („aus der Bauchwand ausgeschaltet wird"). Die später obliterierenden Lamellen (primäres parietales Bauchfell und hintere Lamelle des primären Mesokolons) rot.

Fig. 283. Schemata zur Erläuterung der Vorgänge, durch die Duodenum und Pankreas ihre sekundäre Befestigung an der hinteren Bauchwand finden („aus der Bauchhöhle ausgeschaltet werden") und die Milz ihre endgültige Befestigung erfährt. Links im Bilde ist Pars descendens duodeni und Kopf des Pankreas dargestellt, die ursprünglich im Mesoduodenum (schwarz-rot) beweglich liegen. Durch Verwachsung und Verödung der beiden roten Lamellen wird die vordere schwarze Lamelle sekundär zum „parietalen" Bauchfell. Rechts im Bilde ist das ursprünglich frei bewegliche dorsale Mesogastrium dargestellt, in das die Milz eingeschaltet ist. Das dorsale Mesogastrium wird dadurch in die beiden Platten des Lig. gastrolienale (schwarz, schwarz) und des phrenico-lienale (schwarz, rot) zerlegt. Indem die beiden roten Lamellen miteinander verwachsen und dann veröden, entsteht der endgültige Zustand der Fig. 284. Es bleibt nur die innere schwarze Lamelle (in Fig. 284 rot) und die äußere schwarze Lamelle (in Fig. 284 blau) übrig. Das Pankreas ist in dem Schema nicht miteingezeichnet. Es würde mit seiner Cauda zwischen der roten und schwarzen Lamelle liegen und demnach in seine spätere (Fig. 284) extraperitoneale Lage geraten.

Fig. 284. Schematischer Querschnitt des Bauches mit Cavum peritonei (blau umrandet) und Bursa omentalis (rot umrandet). Gelb ist das Spatium retroperitonaeale mit seinem Inhalt.

---

dagegen am rechten Rande des Lobus caudatus, dann vor der Vena cava inferior am unteren Rande der Leber anwächst, um sich erst weiter lateral mit der vorderen Lamelle wieder zu vereinigen und hier unter Umständen eine Platte ein Lig. coronarium dextrum zu bilden. Vom Lig. coronarium aus breitet sich auf beiden Leberlappen die vordere (rot) Lamelle als viszerales Peritoneum über die obere Leberfläche aus und setzt sich um den freien vorderen Leberrand herum auf die *untere Leberfläche* bis zur Porta hepatis fort, geht von hier (rot) auf die kleine Kurvatur des *Magens* und den oberen Teil des Duodenum über und bildet so die *vordere* Lamelle des *kleinen Netzes, Omentum minus* (Lig. hepatogastricum und Lig. hepatoduodenale); es bedeckt dann (rot) die *vordere* Fläche des Magens und gelangt vor der großen Kurvatur zum *Colon transversum*. Von diesem setzt es sich nach abwärts in die *vordere* Lamelle der vorderen Platte des *großen Netzes*, Omentum majus, fort und geht vom freien Rand des Omentum majus wieder nach aufwärts, die hintere Lamelle der hinteren Platte (rot) des Omentum majus bildend, zum *Colon transversum* und über dieses und das *Mesocolon transversum* zur hinteren Bauchwand, wo der aufsteigende Teil des *Duodenum* an der vorderen Fläche von dem Bauchfell bedeckt wird. In unmittelbarem Anschluß daran bildet das Bauchfell nun die Platte (rot) des Mesocolon transversum, die aber beim ausgebildeten Situs nicht selbständig, sondern mit der hinteren Lamelle der hinteren Platte des Omentum majus verwachsen ist. Weiter nach unten (rot) setzt sich das Bauchfell von der Wirbelsäule in die Platte des *Mesenteriums* fort, bildet zunächst dessen *obere* Lamelle, dann nach Umhüllung des Dünndarmes dessen zur Wirbelsäule zurückkehrende untere Lamelle. Die Ansatzstelle der Mesenterialplatte an der hinteren Bauchwand — *Radix mesenterii* — verläuft vom linken Rand des 2. Lendenwirbelkörpers nach rechts unten zur Articulatio sacroiliaca dextra.

Infolge dieses schiefen Verlaufs gehen z. B. Blutextravasate, die auf der *rechten* Seite des Mesenterium entstehen, auf die rechte *Regio iliaca* über, solche der *linken* Seite dagegen finden einen offenen Weg in die *Beckenhöhle*. Der *längste* Teil des Mesenterium ist ungefähr 20 cm oberhalb des Blinddarms gelegen, der daran befestigte Teil des Ileum ist daher *am häufigsten in Brüchen zu finden.*

Nachdem das Bauchfell teilweise die Beckenorgane umhüllt hat, geht es von der oberen Fläche der *Blase* auf die Innenfläche der Bauchwand über und verläuft aufwärts zum Nabel.

Rechterseits (Fig. 286) geht das Bauchfell von der Leberpforte auf die *Pars sup. duodeni* über und bildet das *vordere* Blatt des Lig. hepatoduodenale. Dieses setzt sich ohne scharfe Grenze in das Lig. hepatogastricum fort, ist aber von diesem durch seine größere Dicke ausgezeichnet, denn es enthält in seinem rechten freien Rand den *Ductus choledochus*, mehr links schließt es die *Art. hepatica* ein, während die gleichfalls zur Porta hepatis

Digitized by Google

ziehende *Vena portae* zwischen beiden genannten Teilen und zugleich dorsalwärts von ihnen liegt. Weiter nach rechts (Fig. 287) tritt das Bauchfell von der unteren Leberfläche auf die rechte *Niere* über (Lig. hepato-renale) und überkleidet die Pars descendens duodeni. Von hier aus (Fig. 284 rot) ist das Bauchfell in die Bursa omentalis hinein zu verfolgen, während es weiter nach abwärts (Fig. 287) die Befestigung für das Colon asc., das Coecum und den Wurmfortsatz liefert. Vom Kolon aus zieht es zur Radix mesenterii. Unter dem Lig. hepatoduodenale tritt — von dem Foramen epiploicum (Winslowi) aus — das Bauchfell *in die Bursa omentalis hinein.* Ihre Ausdehnung ist in dem schematischen Bild (Fig. 284) durch die rote Umrandung kenntlich gemacht. Zunächst wird die *hintere* Lamelle des Omentum minus gebildet, dann mittels dieser gleichen Lamelle die *hintere* Fläche des Magens überkleidet und von der großen Kurvatur aus die *hintere* Lamelle des schmalen, zum Kolon verlaufenden *Lig. gastrocolicum* (Fig. 280) gebildet. Die Lamelle läuft bei Föten und Kindern (Fig. 281) von hier aus als hintere Lamelle der vorderen Platte des Oment. majus nach abwärts und biegt am freien Rande des Omentum majus nach aufwärts, um die vordere Lamelle der hinteren Platte zu liefern. Zwischen den beiden Platten erstreckt sich beim Kinde die Bursa omentalis hinab (Fig. 313, 315). Beim Erwachsenen ist das meist nicht mehr der Fall, weshalb sie in dem Schema der Fig. 280 nur als blau *punktierte* Linie angedeutet ist. Es tritt hier nach Schwund der Lichtung der Bursa omentalis eine *Verlötung* der beiden Platten des großen Netzes sowie eine *Verwachsung der hintersten Lamelle* (rot punktiert) *mit der oberen Lamelle des Mesocolon transversum* (rot punktiert) ein (vgl. die beiden Schemata 280 u. 281). Dadurch bildet dann die vordere Lamelle der hinteren Platte des Omentum majus (blau) zugleich die *obere* Lamelle des Mesocolon transversum, geht auf die Wirbelsäule über, bedeckt die vordere Fläche des *Pankreas,* die obere Hälfte der linken Niere und linke Nebenniere und endet als die oben bereits erwähnte untere (hintere [blau]) Lamelle des Lig. coronarium dextrum. Von da aus überkleidet sie den Lobus caudatus und läuft in sich selbst (hintere Lamelle des Omentum minus) zurück. Der *Lobus caudatus* der Leber ist daher in den spitzen Rezeß zwischen Omentum minus und hinterer Lamelle des Lig. coronarium eingelagert (Fig. 286, 302, 303). Man sieht, wenn man die Leber nach oben verdrängt, *durch das Omentum minus hindurch den Lobus caudatus in der Bursa omentalis liegen,* ebenso wie es nicht schwer ist, durch das gleiche Band in der hinteren Wand der Burs. oment.; indem man den Magen nach abwärts drängt, *das Pankreas zu sehen* (Fig. 287). Auch der obere Teil des Duodenums erhält noch in kurzer Ausdehnung einen peritonealen Überzug von der Burs. oment., die sich *nach links bis zur Niere und zur Milz* (Fig. 286) ausdehnt, und deren vordere Wand zwischen Magen und Milz von der *hinteren Lamelle des Lig. gastrolienale* (Fig. 284 rot) gebildet wird.

Linkerseits schlägt sich das Peritoneum parietale von der unteren Zwerchfellfläche auf den *Magen* um, ferner gelangt es unter Bildung des *Lig. phrenicolienale* zur *Milz,* die fast vollständig umhüllt ist und von der sich zum Magen das *vordere* Blatt *des Lig. gastrolienale* (blau Fig. 284) fortsetzt. Am unteren Pol der Milz finden wir das *Lig. phrenicocolicum* von dem Zwerchfell *zur Flex. col. sinist.* verlaufend (Fig. 287); es ist das Band, welches die Milz von unten her stützt. Nachdem die linke Flexur des Kolon bedeckt ist, findet nach unten der Übergang des Bauchfells, auf das *Colon desc.* statt (Fig. 287), das, ebenso wie das Colon ascendens, *nur vorn und seitlich eine peritoneale Bekleidung* besitzt im Gegensatz zu dem *Colon sigmoides,* dessen *langes Mesosigmoideum* ihm eine freiere Beweglichkeit gestattet, derart daß dieser Darmteil in der Leiche nicht selten sogar rechts von der Mittellinie gefunden wird.

Nach dieser Übersicht seien die topographisch wichtigen Stellen des Bauchfellverlaufes nochmals hervorgehoben,

1. Oberhalb der Leber dringt die Hand vor bis zu dem Abschluß durch das Lig. coronarium hepatis. Links schneidet der freie Rand dieses Bandes mit dem Rand des linken

Digitized by Google

Leberlappens ab; rechts ragt der rechte Leberlappen über den Rand des Ligamentes hervor und ist allseitig vom Bauchfell umkleidet, läßt sich also allseitig umgreifen.

2. Unterhalb der Leber unter Anspannung des Magens wird das Omentum minus sichtbar. Dessen rechter Rand ist frei, verdickt und enthält die Gefäße der Leberpforte. Durch den mittleren dünnen Teil kann der Lobus caudatus der Leber und das Pankreas erblickt werden. Nach links sieht man das Omentum minus bis zur Kardia des Magens gehen. Hier läuft es in das Ligamentum coronarium aus.

3. Zwischen Leber und rechter Niere liegt eine Umschlagsfalte. Es ist die hintere Lamelle des rechten Lig. coronarium (extrabursaler Teil). Eine dicht am Foramen Winslowii liegende stärker vorspringende Falte ist oft als Lig. hepato-renale ausgebildet.

4. Das Foramen Winslowii wird vorn vom Lig. hepato-duodenale, hinten vom Lig. hepato-renale, oben vom rechten Leberlappen, unten von der Pars superior des Duodenums begrenzt.

5. Die Bursa omentalis (Fig. 286) ist ein Raum, in den man durch das For. Winslowii gelangt. Man fühlt zunächst den Lobus caudatus,der vorn bis zur Insertion des Omentum minus und hinten im Recessus hepaticus bis zur Befestigung des Bauchfells an der hinteren Fläche der Leber abgetastet wird. Hat man diese Anwachsungsstelle erreicht (Fig. 303), so ist man abermals an der hinteren Lamelle des rechten Lig. coronarium (intrabursaler Teil) angelangt. Die Figur 303 zeigt diese, die Bursa omentalis hinten abschließende Lamelle dunkelblau getönt.

Die Bursa omentalis kann außer durch den natürlichen Eingang durch künstliche Wege zugänglich gemacht werden. Erstens durch Spaltung des Omentum minus (Leber nach aufwärts, Magen + Colon transversum nach abwärts). Zweitens durch Spaltung des Lig. gastrocolicum (Fig. 280 rot-blau, Leber + Magen nach aufwärts — Colon transversum nach abwärts). Drittens durch Spaltung des Mesocolons (Fig. 280 blau, rot punktiert, rot, Leber, Magen, Colon transversum nach aufwärts). In allen drei Fällen legt man die hinter dem Magen gelegene Höhlung frei und sieht den linksgelegenen kleinen Bezirk (Vestibulum, mit Recessus hepaticus, der hinter den Lobus caudatus führt) und den Hauptraum, der vom Vestibulum durch die Plica gastropancreatica (mit der A. gastrica sin., Fig. 286) geschieden wird. Nach links dringt man bis zur Milz vor und kann das Lig. gastro-lienale zwischen beide Hände fassen. Das innen gelegene Blatt (rot, Fig. 284) läuft vom Magen aus an der Milz vorbei zum Pankreas, weiter oben tritt es auf die kraniale Hälfte der linken Niere (Fig. 273 u. 283).

6. Umfaßt man die Milz, so fühlt man hinten die Verbindung zwischen ihr und dem Zwerchfell (Lig. phrenico-lienale), eine Lamelle, die zur Kardia hin zur vorderen Lamelle des Lig. phrenico-gastricum, (dorsales Mesogastrium) wird. Als die innere Lamelle des Lig. phrenico-lienale kann die soeben erwähnte Fortsetzung der inneren Lamelle des Lig. gastro-lienale betrachtet werden. Zwischen beide Lamellen des Lig. phrenico-lienale schiebt sich gleichsam die Kauda des Pankreas ein. Unterhalb der Milz wird durch Anspannung der Flexura coli sinistra das Lig. phrenico-colicum sicht- und fühlbar gemacht (Fig. 287).

7. Unterhalb des rechten Leberlappens liegt der Übergang des Bauchfells von der rechten Niere zur Pars descendens duodeni.

Dieser Übergang muß gespalten werden, wenn man an die Ausmündung des Ductus choledochus gelangen will.

Digitized by Google

8. Indem man das Omentum majus emporschlägt, wird das Colon transversum mit erfaßt (Fig. 307) und dessen Befestigung, das Mesocolon transv. sichtbar. Indem man seine Anheftung an der hinteren Bauchwand feststellt, findet man rechts von der Wirbelsäule und der Radix mesenterii die retroperitoneal gelegene Pars inferior duodeni durch das parietale Bauchfell durchschimmernd. Unter dem Mesocolon transversum hindurch treten die Vasa mesenterica superiora (die V. rechts, die Art. links) in die Radix mesenterii (Fig. 287). Endlich stellt die Platte des Mesocolon transversum eine Scheidewand zwischen der Oberbauchgegend (mit Magen, Leber, Milz, Pankreas, Duodenum) und der Unterbauchgegend (mit Dünndarm, Colon ascendens und descendens) dar. (Vgl. auch beim Kolon unten S. 228.)

9. Die Radix mesenterii läßt sich leicht mit ganzer Faust umfassen und nach rechts wie nach links hinüberlegen. Von der linken Seite betrachtet wird besonders sichtbar die A. mesenterica inferior.

10. Die folgenden taschenförmigen Ausbuchtungen des Bauchfells, *Recessus*, deren Ausbildung außerordentlich variiert, können gelegentlich unter gleichzeitiger Erweiterung Darmteile aufnehmen und so zur Bildung von Brüchen, den sogenannten *Retroperitonealhernien*, führen.

a) *Recessus duodenojejunalis*, links von der Flexura duodenojejunalis. Er ist nach vorn geöffnet und wird rechts begrenzt von der Pars ascendens duodeni, links von der Plica duodenojejunalis des Bauchfells (in der die V. mesenterica inferior liegt). Er ist in der Regel so weit, daß er eine Fingerkuppe aufnehmen kann. Man findet ihn, wenn man Colon transversum und Omentum majus nach oben legt und den Dünndarm mit dem Mesenterium nach rechts schlägt.

b) *Recessus ileocoecalis superior*, dicht oberhalb des Überganges von Ileum in das Coecum; er wird vorn begrenzt von einer Bauchfellfalte, die vom Mesenterium über das Dünndarmende zum Coecum nach rechts unten zieht und ist nach links geöffnet. (Fig. 287.)

c) *Recessus ileocoecalis inferior*, dicht unterhalb des Ileumendes, nach links geöffnet und zwischen dem Mesenteriolum des Processus vermiformis und einer von dem Dünndarmende zum Blinddarm ziehenden Falte, der Plica ileocoecalis. (Fig. 287.)

d) *Recessus intersigmoideus*, unterhalb der Anheftungslinie des Mesocolon sigmoideum.

Auch die Bursa omentalis kann in seltenen Fällen Sitz einer retroperitonealen Hernie werden; die Bruchpforte ist in diesem Fall das Foramen Winslowii.

2. *Der Inhalt des Bauchfellsackes.*

Bei normaler Lage der Eingeweide ist nach Eröffnung der Bauchhöhle ein Teil der Vorderfläche der Leber und — meist — ein Teil der Vorderfläche des Magens sichtbar; im übrigen bedeckt das große Netz die Darmschlingen. Rechts und links können Teile des auf- und absteigenden Dickdarms zutage treten. Durch Emporschlagen des großen Netzes können die oberflächlichen Dünndarmschlingen sichtbar gemacht werden. Auch die Flexura sigmoides tritt dann meist zutage. Vom Duodenum ist, ohne eine Lageveränderung herbeizuführen, überhaupt nichts zu sehen. *Will man es sichtbar machen, so genügt es, die Leber nach oben, das Colon transversum unter der Leber nach abwärts zu drängen; es erscheint dann die Pars superior duodeni.*

Auf die vordere Bauchwand bezogen liegt im rechten Hypochondrium die Leber, Flexura coli dextra und Anfang des Duodenums. Im linken Hypochondrium liegt ein kleiner Teil der Leber, der fornix und das corpus des Magens, die Milz und die Flexura coli sinistra. Im Epigastrium liegt die Leber, corpus, vestibulum und pars pylorica des Magens. Im Mesogastrium liegen Dünndarmschlingen, Colon ascendens, descendens und transversum. In der rechten Regio iliaca liegt das Coekum mit der Appendix, in der linken die Flexura sigmoides. In der Regio pubica finden sich Dünndarmschlingen und die — gefüllte — Harnblase.

Digitized by Google

Die Lage der Dünndarmschlingen ist in
eiten Grenzen gesetzmäßig. Die mit kurzen
esenterialstrecken versehenen Schlingen lie-
:n tief, von außen nicht sichtbar, und zwar
ıks von der Wirbelsäule mehr längs verlau-
nd; weiter abwärts und rechts waltet quere
ıordnung vor. Die an langen Mesenterial-
·ecken aufgehängten, an der Oberfläche
:htbaren Schlingen (nur etwa ein Drittel des
samten Dünndarms) gehören teils dem Je-
ıum, teils dem Ileum an. In Fig. 285 ist ihre
ıordnung sichtbar. 10, 11, 9, 8 und 3 sind
junumschlingen, 2, 5, 6, 7, 4 und 1 sind
umschlingen. Zwischen den durch Zahlen
zeichneten Schlingen liegen kürzere oder
ıgere versenkte Strecken. Es folgt daraus,
ß die Mehrzahl der oberflächlichen Schlin-
n dem Ileum, die neben dem Colon descen-
ns und nahe dem linken Hypochondrium ge-
:enen Schlingen dem Jejunum angehören.

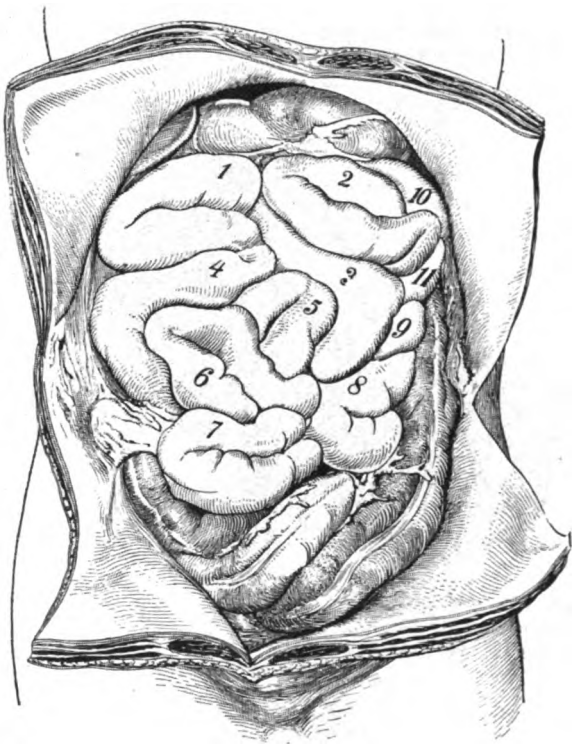

Fig. 285. Situs der Dünndarmschlingen eines Abdomens unmittelbar nach der Eröffnung. Erklärung im Text.

Eine Unterscheidung zwischen Dünn-
·m- und Dickdarmschlingen ist an jedem,
bst dem kleinsten Wandbezirk (beispiels-
n aus einer Stichwunde der Bauchwand her-
:tretenden) makroskopisch möglich, da der
:kdarm durch die *Taenien* und die *Appendices epiploicae* ausgezeichnet ist.

Die Unterscheidung zwischen Jejunum- und Ileumschlingen ist nur möglich, wenn die
en höher oben, die anderen tiefer unten gelegenen Darmabschnitten angehören. Für das
fühl ist eine gut ausgebildete Jejunumschlinge massiger, als eine dünne Ileumschlinge.
: Wandung ist durch die Kerkringschen Falten verdickt. Für das Auge ist die Wand
erer Ileumschlingen so dünn, daß sie durchscheinend ist und Gas- oder Flüssigkeitsblasen
Inneren erkennen läßt.

Anwendungen.

Die Bauchorgane lassen mehr als irgend ein anderer Körperteil den Unterschied zwischen Leben-
und Leiche hervortreten. Die topographische Anatomie des Inhalts der Bauchhöhle ist fast aus-
ießlich *die der auf dem Rücken liegenden Leiche.* Erst die Untersuchung des lebenden Körpers in
chiedenen Haltungen mit Röntgenstrahlen hat wichtige Ergänzungen zu dem Leichenbilde gege-
Eine ganze Reihe von Einflüssen trägt dazu bei, die Lage der Teile in der Leiche — nament-
wenn sie zur Sektion eröffnet ist — von der beim Lebendigen verschieden zu gestalten. Es fal-
in der Leiche zunächst fort alle Einflüsse, die die Teile während des Lebens aufeinander aus-
ı, als da sind: der Druck, der von der vorderen Bauchwand auf das Innere ausgeübt wird; die
iratorischen Verschiebungen, die vom Zwerchfell ausgehen und auf Leber, Magen, Milz, Darm einwir-
besonders die Spannungen, die bei geschlossener Bauchhöhle dadurch entstehen. Es fehlt die Wir-
r der Schwere (Magen) und die Einwirkung verschiedener Füllungszustände der einzelnen Eingeweide
die Nachbarorgane. Es fehlen aber auch die Wirkungen, die die aktiven Veränderungen der Organe
ben (Peristaltik des Darmes, Kontraktionszustände des Magens und Darmes).

Digitized by Google

Fig. 286. Situs der Baucheingeweide, obere Lage. Von der Leber ist der linke Lappen vorwärts von der Insertion des Ligamentum hepatogastricum abgetragen. Die Bursa omentalis ist eröffnet, indem die vordere Platte des Omentum majus längs der großen Kurvatur des Magens durchschnitten worden ist. Durch das Foramen Winslowii ist eine Sonde bis in den Recessus inferior geführt.

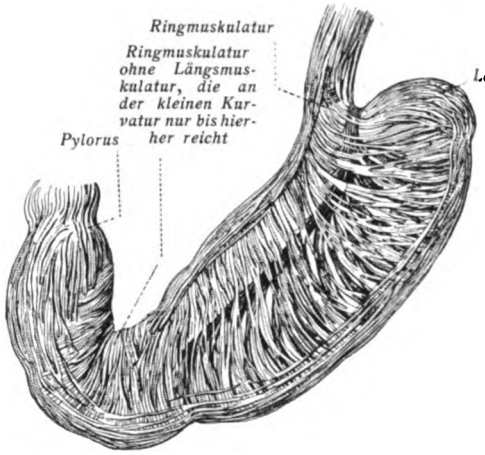

Fig. 288. Muskulatur des Magens als Grundlage seiner Gliederung. Fibrae obliquae („Stützschlinge") dunkel gezeichnet. Nach Hasselwander.

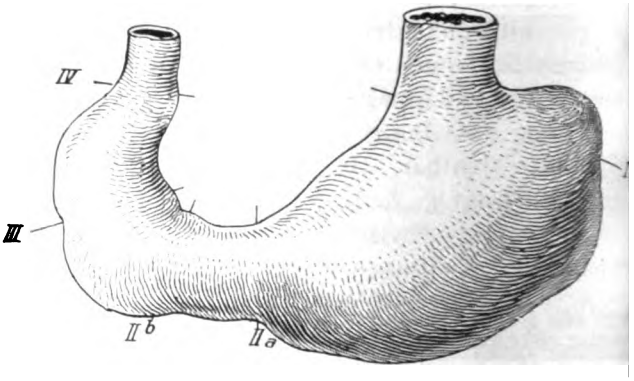

Fig. 290.

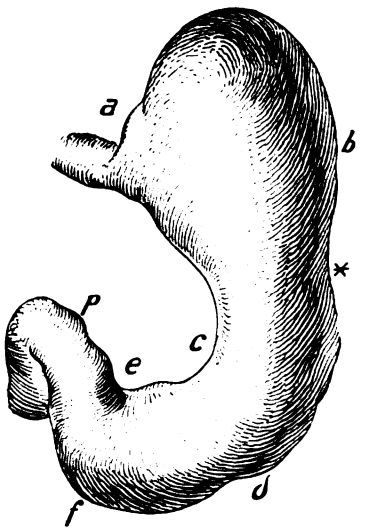

Fig. 289.

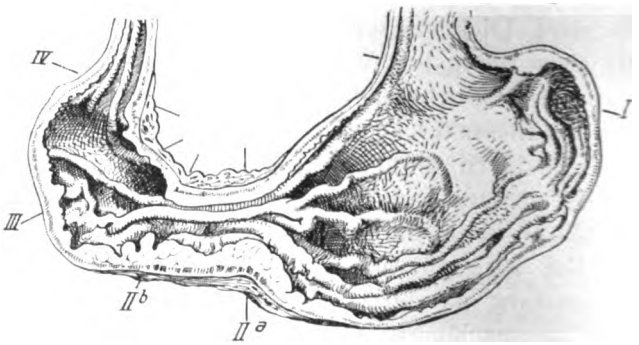

Fig. 291.

Fig. 289. Systolisch kontrahierter Magen kurz nach dem Tode beobachtet ab, cd, ef Sulcus sup. med. inf. p Pylorus. Bei * Beginn der Bildung einer Magenenge.
Fig. 290. Desgl. I Ebene des Sulc. sup. III des Sulc. inf. IV des Beginns des Duodenums. Zwischen IIa und IIb Magenenge ausgebildet.
Fig. 291. Derselbe Magen im Längsschnitt. (Alle 3 Bilder aus Aschoff.)

Für die Chirurgie, der die Bauchhöhle nicht, wie uns an der geöffneten Leiche, sondern meist nur durch kleinere Öffnungen in den Bauchdecken zugänglich ist, wird die Bestimmung, welcher Höhe des Darmes eine bestimmte Schlinge angehört, und in welcher Richtung ihre Peristaltik verläuft, zu einer wichtigen und schwierigen Aufgabe. Zu ihrer Lösung sind zahlreiche Methoden angegeben worden, deren Mitteilung hier zu weit führen würde (vgl. die Handbücher und Lehrbücher der Operationslehre). Für den Klinizisten genügt es zunächst, die Aufgabe als solche zu erkennen. Am sichersten wird auch am Lebenden die Abtastung des gesamten Darmes sein, der nach und nach aus der Wunde herausgenommen wird. Für die Orientierung von außen ist wertvoll das Schema von *Monk*. Man projiziert die Ansatzlinie der Radix mesenterii auf die vordere Bauchwand und errichtet in den beiden Endpunkten

Digitized by Google

Fig. 286.

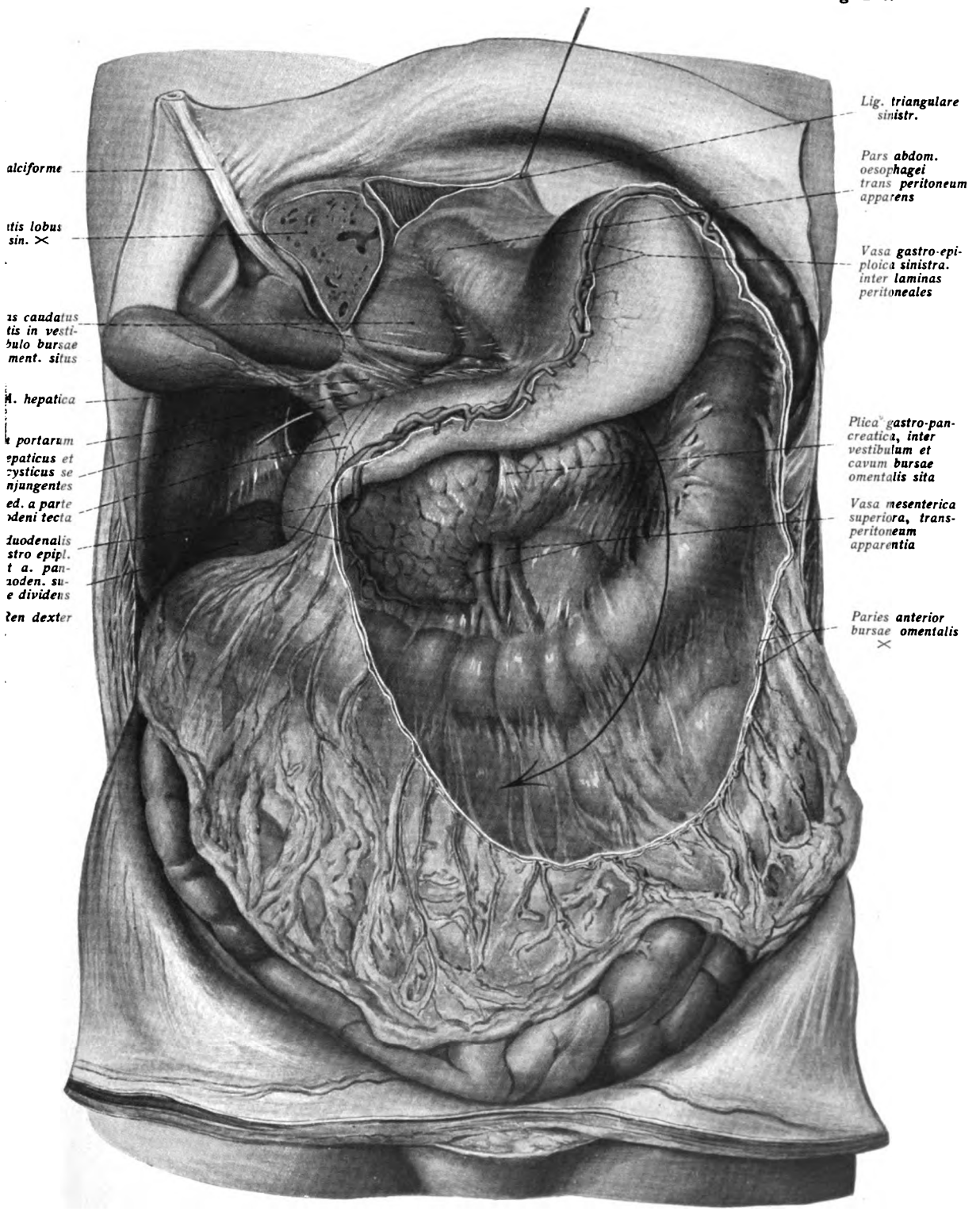

Digitized by Google

Fig. 287.

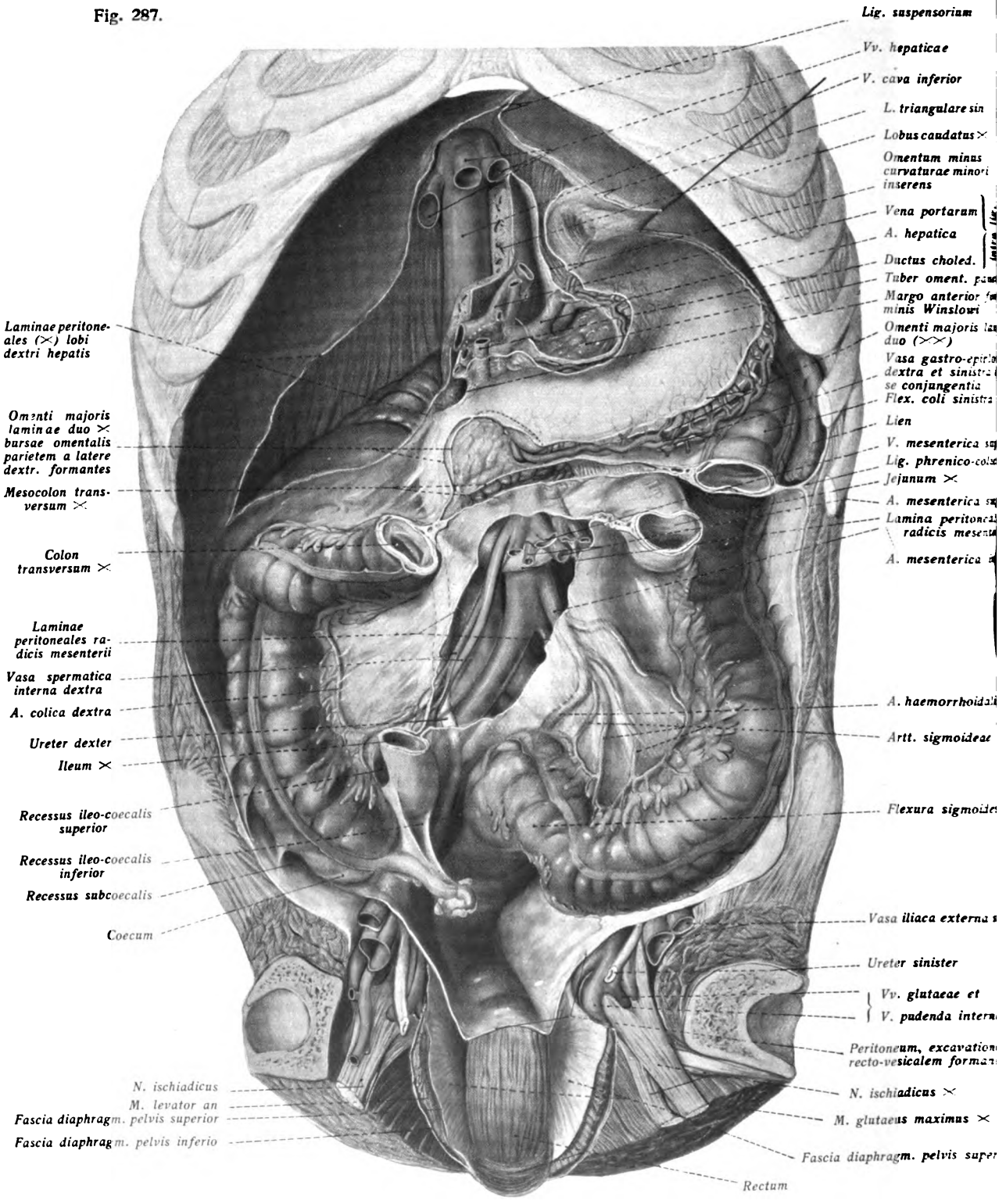

Digitized by Google

Fig. 287. Situs der Baucheingeweide, tiefe Lage. Die Leber ist bis auf den Lobus caudatus exstirpiert, das dorale Mesogastrium in ganzer Ausdehnung von der Kardia längs der großen Kurvatur abgetragen. Aus dem Colon transersum ist ein mittleres Stück entfernt, das dazugehörige Mesocolon transversum ist an der Haftlinie abgetragen. Der esamte Dünndarm ist an der Radix mesenterii herausgeschnitten, die beiden Peritoneallamellen der Radix mesenterii sind on der hinteren Bauchwand ein wenig abgehoben. Kaudal ist das Peritoneum durchschnitten (vgl. Fig. 247), das Becken ı der Höhe des Acetabulums durchgesägt. Man beachte das untere Ende des Cavum peritonei, das Spatium subperitoneale nd das Spatium ischiorectale und vgl. dazu das Schema der Fig. 324.

e eine Senkrechte. Diese beiden Linien verlaufen dann schräg von rechts außen oben nach links außen nten. Oberhalb der oberen Linie liegt dann das obere Drittel, unterhalb der unteren Linie das untere)rittel, zwischen beiden Linien das mittlere Drittel des Dünndarms.

Die Topographie des Leichensitus, selbst die nach einer unmittelbar nach dem Tode vorgenomıenen, guten Konservierung festgestellte (s. Fig. 286/7) wird also nicht ohne weiteres auf die Verhältnisse es lebendigen anzuwenden sein. Es betrifft dieser Vorbehalt vor allem zwei Organe: Magen und Co)n transversum; im übrigen wiegen die Unterschiede nicht so schwer.

a) Magen.

Am *Magen* konnte die bisher übliche Einteilung (Fundus, Pylorus), die sich allein auf en Bau der Schleimhaut gründete, für die Erfordernisse der gröberen Anatomie nicht aufrecht rhalten werden. Man ist im allgemeinen darin einig geworden, am Magen zu untercheiden (Fig. 288): 1. den Fornix (oberhalb der Kardia gelegener, von Fibrae obliquae noch icht mit umfaßter Teil); 2. das Korpus (Gebiet der Fibrae obliquae); 3. das Vestibulum, von Längsmuskeln und Fibrae obliquae freien Bezirk) und 4. die Pars pylorica, uch Canalis pyloricus (zusamıenhängende Längs- und Ringıuskulatur, Gefäßgebiet der A. astrica dextra und von einem esonderen Aste des linken Vaus, wie auch selbständigen ympathischen Pylorusnerven ersorgt). Nur der Pylorusteil nd der kurze Vestibularteil sind ls „tätig" anzusehen (Hinausbeördern des Inhalts in das Duoenum). Fornix und Korpus sind ls „ruhend" zu betrachten, inem sie nur geringe Wellenbeegungen der Wand zeigen, die or allem zur Mischung des Maeninhalts beitragen. Die einzelen Abschnitte sind am Leichenıagen oft durch Furchen voninander gesondert, die als ormmerkmale des *in der Systole* d. h. dem jeweiligen Kontrakonszustande) stehen gebliebeen Magens aufzufassen sind *Aschoff)*. Zwischen Fornix und orpus liegt in solchem Fall ein ılcus superior, zwischen Korıs und Vestibulum kann ein ılcus medianus auftreten, zwihen Vestibulum und Pylorus-

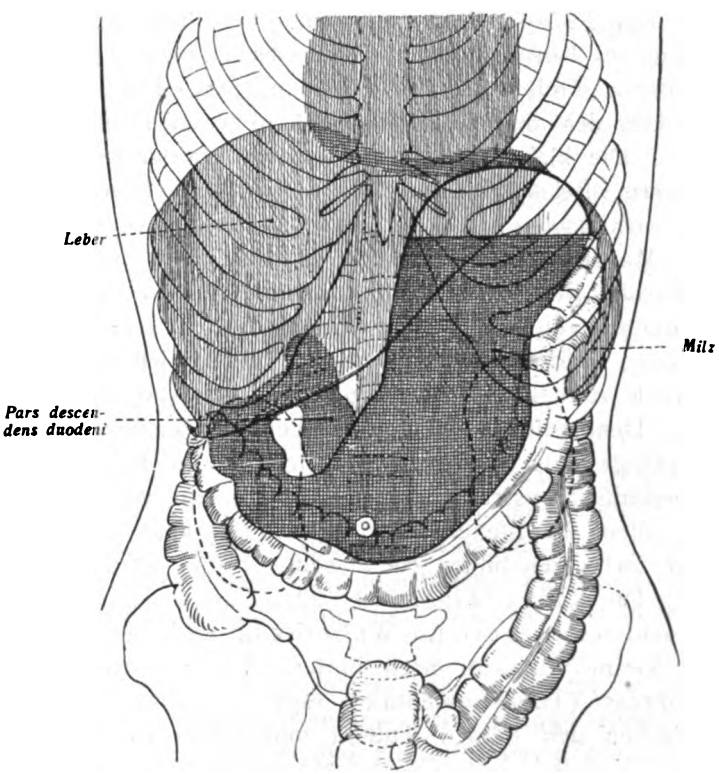

Fig. 292. Das Röntgenbild der Figur 295 (vgl. Erklärung dieser Figur) in ein Skelett eingetragen nebst den Projektionen von Herz, Leber, Duodenum Dickdarm und Milz, um den Situs dieses normal gelagerten Magens zu demonstrieren.

Digitized by Google

kanal ein Sulcus inferior. Dieser ist die beständigste Furche, die im Anfang des tätigen Magenanteils liegt. Wenn zahlreiche, während des Lebens am unteren Korpusende ablaufende Kontraktionen systolisch konserviert werden, so zeigt der Magen kurz nach dem Tode das Bild eines funktionellen Sanduhrmagens *(Aschoff)*. Die enge Stelle nennen wir *Magenenge* (vgl. Fig. 289—290).

Der in Systole stehen gebliebene Magen kann mannigfache Kombinationen von Kontraktionen zeigen. Das häufigste Bild ist das des erschlafften Fornix und Korpus und des kontrahierten tätigen Pylorus, wie es die meisten Mägen kurz nach dem Tode bei eröffneter Leibeshöhle zeigen (Fig. 286). Nach Ablauf der Totenstarre und unter Gasentwicklung entstehen dann die typischen Leichenmägen (fast alle vorhandenen Lehrbuchabbildungen von Mägen).

Der Magen bei normaler Füllung (Fig. 292) stellt beim stehenden Menschen einen siphonartig gekrümmten Schlauch dar, der zu zwei Drittel links, zu einem Drittel rechts von der Mittellinie liegt. Der höchste Punkt wird vom *Fornix* gebildet, der in der Wölbung des Zwerchfells liegt. Den tiefsten Punkt bildet nicht der Pylorus, sondern die Konvexität des Vestibulums. Er liegt in der Höhe des Nabels oder ein wenig unterhalb davon. Die Pars pylorica ist nach aufwärts gebogen. Auf das Skelett bezogen liegt die Kardia links von der Mittellinie in der Höhe des elften Brustwirbels, weit entfernt (im Mittel 12 cm) von der vorderen Bauchwand. Auf die vordere Körperoberfläche projiziert, liegt die Kardia *einen Finger breit unterhalb des Sternalansatzes des linken 7. Rippenknorpels* (Figg. 219, 220).

Der *Pylorus* liegt bei normaler Füllung des Magens rechts von der Mittellinie in der Höhe des Körpers des 1. Lendenwirbels; das entspricht in der Sternallinie der Höhe des vorderen Endes des 9. Rippenknorpels. Die Verbindungslinie des höchsten und tiefsten Punktes des Magens verläuft von oben nach unten steil hinab und zugleich von hinten nach vorn. Die kleine und große Kurvatur verlaufen nahezu parallel und ebenfalls steil nach abwärts. Bei stärkerer Füllung *behält die kleine Kurvatur ihre Lage* bei, während das Korpus sich nach unten und links sackartig erweitert; zugleich nimmt der Tiefendurchmesser des Magens zu und der Pylorus rückt mehr nach rechts (bis zu 5 cm von der Mittellinie entfernt). Bei leerem Magen (dessen Normalbild wir im Lebenden natürlich nicht durch Röntgenstrahlen feststellen können, weil die Durchleuchtung nur bei Mägen mit Kontrast*füllung* wirken kann) scheint der Pylorus sich der Mittellinie in der Höhe des ersten Lendenwirbels zu nähern; die Vorder- und Hinterwand des Korpus legen sich platt aufeinander.

Dem gefüllten Magen machen die Nachbarorgane (Leber, Milz) Platz; ihre Oberfläche empfängt dadurch seichte Eindrücke, die an Leichenorganen nach guter Fixierung als „Impressionen" bestehen bleiben. Andererseits wird der Magen durch das Colon transversum vor allem die Flexura coli sinistra verdrängt. Dessen mit festerem Inhalt oder mit Gas gefüllte Schlingen bilden ein in seiner Form veränderliches Bett für den Magen.

Die Kardia (Figg. 219—221, 233) liegt in einer Mulde des linken Leberlappens (Impressio oesophagea). Ein Wulst des linken Leberlappens (Tuber omentale) greift hier über die kleine Kurvatur nach hinten. Ein ähnlicher Wulst (Fig. 287) der oberen Kante des Pankreas (Tuber omentale) ragt von rückwärts herüber, so daß hier die kleine Kurvatur zwischen den beiden Tubera omentalia hindurchgeht.

Die *vordere Fläche* des Magens wird im Bereich der kleinen Kurvatur und eine Strecke nach abwärts davon von dem linken und einem Teil des rechten Leberlappens *bedeckt* (Facies hepatica) (s. Fig. 293). In dem Epigastrium, unterhalb des Proc. xiphoides sternt grenzt demnach der Magen *nicht unmittelbar an die vordere Bauchwand*, wohl aber mehr

Digitized by Google

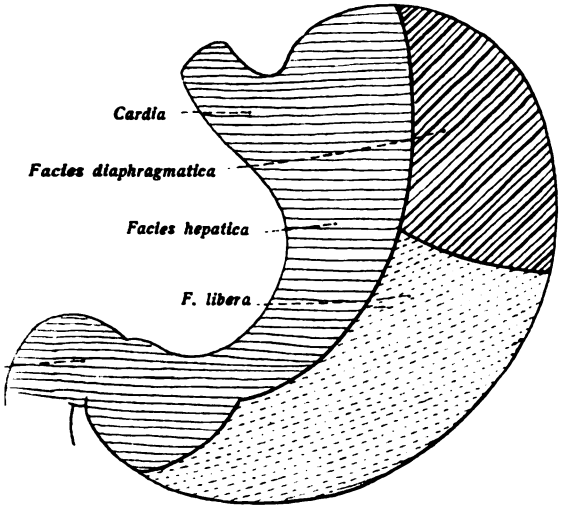

293. Berührungsflächen der Vorderfläche des Magens.

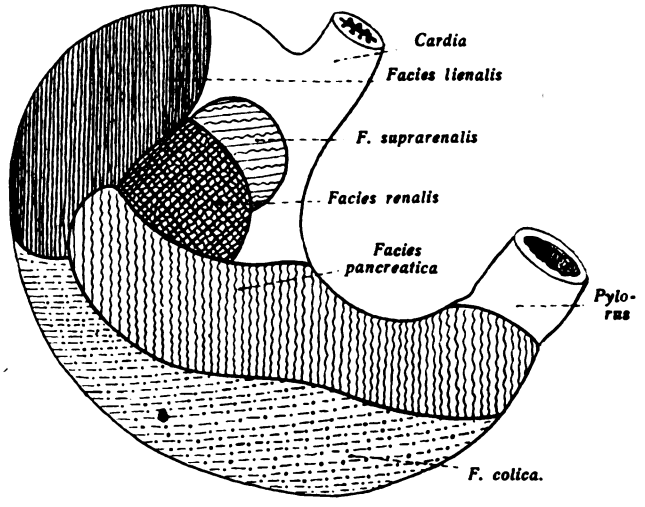

Fig. 294. Berührungsflächen der hinteren Fläche des Magens.

nach links und abwärts, wo die Vorderfläche des Magens die Innenfläche der Bauchwand *berührt* (Magenfeld) (Facies libera). Sie wird begrenzt rechts von dem unteren Leberrand, links vom 8.—10. Rippenknorpel und unten vom Colon transversum. Unter den Rippen (im Hypochondrium sinistrum) decken außer den Rippen und den Interkostalmuskeln noch die linke Lunge und das Zwerchfell (Facies diaphragmatica), also auch die linke Pleurahöhle, den Magen. Links und hinten grenzt an das Korpus die Facies gastrica der Milz (Facies lienalis des Magens Fig. 221a, 233, 294).

Die *hintere* Fläche des Magens *grenzt an die Bursa omentalis* (s. Fig. 284, 286, 299) und ist durch diesen spaltförmigen Raum von der vorderen Fläche des Pankreas (Facies pancreatica), dem oberen Pol der linken Niere (F. renalis) und der linken Nebenniere (F. suprarenalis) getrennt. Der *untere* Teil der hinteren Fläche ruht auf dem Colon transversum (F. colica) und dem Mesocolon transversum. Die Flexura coli sinistra liegt zwischen Magen und Milz einerseits, Niere andererseits und kann im Zustande stärkerer Füllung zwischen diesen Eingeweiden bis zum Zwerchfell emportreten (s. unten S. 232).

Der diastolisch erschlaffte und mit erhärtenden Flüssigkeiten in seiner Lage fixierte Leichenmagen gibt ein Bild, das einigermaßen dem Zustande gleicht, den ein stärker gefüllter Magen bei Rückenlage darbietet. Die Verhältnisse sind in den Fig. 286 u. 287 sichtbar. Übereinstimmend ist mit der bisherigen Beschreibung die Lage der Kardia der kleinen Kurvatur und des Pylorus. Die große Kurvatur hat sich nach links und unten ausgeweitet. Sie steht mit ihrem tiefsten Punkte jetzt in der Verbindungslinie der tiefsten Punkte der beiderseitigen 10. Rippen.

Wichtig sind die *Befestigungen* des Magens. Diese finden sich vor allem an der kleinen Kurvatur, wo zwischen den Lamellen des Omentum minus derbe, sehnige Bindegewebsplatten den Magen halten, die auch auf die Vorder- und Hinterflächen des Magens übergreifen *(Elze)*.

Die *Arterien des Magens* (Fig. 286, 287) entstammen der *A. coeliaca*, dem ersten der drei unpaaren Äste der Aorta abdominalis. Sie entspringt dicht am Hiatus aorticus des

Digitized by Google

Fig. 295. Normaler Magen. Vollkommen gesundes 17jähr. Mädchen. Aufnahme sogleich nach Einnahme der Barium-Normal-Mahlzeit. Ausgesprochen normotonischer, siphonförmiger Magen. Der kaudale Magenpol steht unterhalb des Nabels (N). Sphincter antri (↓) fast vollkommen geschlossen, Pylorus (→) kontrahiert, Antrum (*) fast vollkommen entleert (Auspreßbewegung), die einzelnen Teile des Duodenums deutlich zu differenzieren. Verkleinerung 1/4. Aufnahmetechnik: Unipulsinduktor, Einschlagaufnahme = 1/200", Platte mit Sinegran-Verstärkungsschirm.

Fig. 296. Frontalaufnahme des normalen Magens, von einem 14jähr. gesunden Mädchen. Die oberen Magenteile erscheinen stärker ausgedehnt wie die unteren. Kaudaler Pol etwas unterhalb des Nabel. Verkleinerung 1/5.

Fig. 297—298. Verdauungsbilder von einem 16jähr. magengesunden Mädchen. Wismut-Normal-Mahlzeit. Aufnahmetechnik: Film mit zwei Verstärkungsschirmen, Induktor mit Wehneltunterbrecher, 1/5" Expositionszeit. Bei Verwendung der Bariummahlzeit würden sich die Leerungszeiten von Magen und Dünndarm um die Hälfte reduzieren.

Fig. 297. 1/2 Stunde nach der Mahlzeit. Geringe Intermediärzone. Dünndarm wenig gefüllt. Unterer Leberrand sichtbar.

Fig. 298. 1 Stunde nach der Mahlzeit. Dünndarm stärker gefüllt. Intermediärzone größer.
(Aus Groedel, Röntgendiagnostik in der inneren Medizin, 3. Aufl.)

Zwerchfells aus der vorderen Fläche der Aorta abdominalis (s. auch Figg. 305, 271) und teilt sich sofort in ihre drei Äste, *A. gastrica sinistra*, *A. hepatica* und *A. lienalis*. Die A. gastrica sin., die *erste* Magenarterie, verläuft von links her längs der kleinen Kurvatur am Ansatz des Omentum minus. Die A. hepatica entsendet die *zweite* der beiden Magenarterien an der kleinen Kurvatur, die A. gastrica dextra, die vom Pylorus her nach rechts läuft und mit der vorigen anastomosiert. Sie ist als Ernährungsarterie der Pars pylorica anzusehen. Die aus der A. hepatica stammende A. gastroduodenalis zerfällt in A. pancreaticoduodenalis superior für den Kopf des Pankreas und das Duodenum und die *dritte* der Magenarterien, die A. gastroepiploica dextra, längs der großen Kurvatur des Magens nach links. Die *vierte* Magenarterie entstammt dem dritten Teilast der A. coeliaca, d. h. der *A. lienalis*, die längs des oberen Pankreasrandes, also hinter dem Magen (vgl. S. 225 und Fig. 304, 305) in dem Lig. phrenicolienale zum Hilus der Milz zieht, und die A. gastroepiploica sinistra durch das Lig. gastrolienale zur großen Kurvatur und zum Omentum majus entsendet; diese tritt in Anastomose mit der A. gastroepiploica dextra und schickt die Aa. gastricae breves vom Hilus der Milz aus durch das Lig. gastrolienale zum Magenfundus.

Von den *Venen* des Magens sind die an der großen Kurvatur gelegenen Vv. gastroepiploica sinistra et dextra sowie die V. coronaria ventriculi (längs der kleinen Kurvatur) zu merken. Die letztere hängt an der Cardia mit den Venen des Oesophagus und dadurch mit der V. azygos zusammen, worüber in praktischer Hinsicht S. 190 und Fig. 254 zu vergleichen sind. Die Venen münden sämtlich in das Pfortadergebiet. Der Magen empfängt sympathische und autonome (Vagus-)Fasern. Letztere stammen aus dem linken Vagus (Vorderfläche) und dem rechten Vagus (Hinterfläche). Ein Ast des linken Vagus geht besonders zur Pars pylorica hin. Durch Vermittlung der Ganglia semilunaria treten Vagus- und Sympathikusfasern in gemeinsamen Bahnen zum Magen. Die Kardia empfängt einen besonderen sympathischen Nerven, der auch unmittelbar aus dem N. splanchnicus sinister entstammen kann *(Brandt)*.

Anwendungen.

Die kleine Kurvatur des Magens bildet vermöge ihrer straffen Befestigungen gleichsam das Rückgrat des Magens, um das sich seine Bewegungen vollziehen *(Aschoff, Elze)*. Neben anderen scheinen diese mechanischen Einflüsse (Zerrungen bei herabhängendem, ptotischem Magen, Fettschwund usw.) von Einfluß auf die Entstehung des Magengeschwürs zu sein, so daß Magenruhe bei liegender Haltung auf Heilung günstig einwirkt *(v. Krempelhuber)*.

Die Lage des Magens im ganzen ist abhängig von der ihm in der Bauchhöhle gebotenen Räumlichkeit und vom Zustande seiner Wandungen. Die Lage des tiefsten Punktes zum Nabel erlaubt keinen

Digitized by Google

Fig. 295—298.

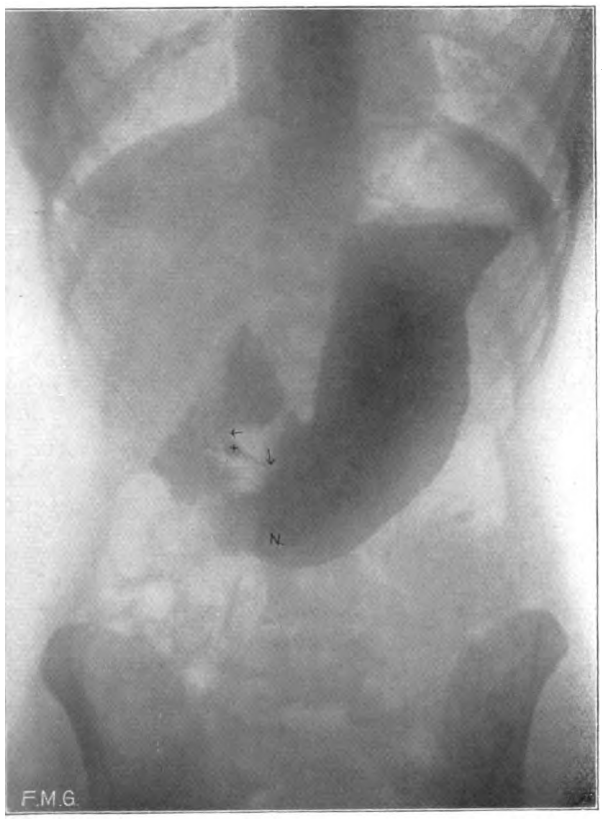

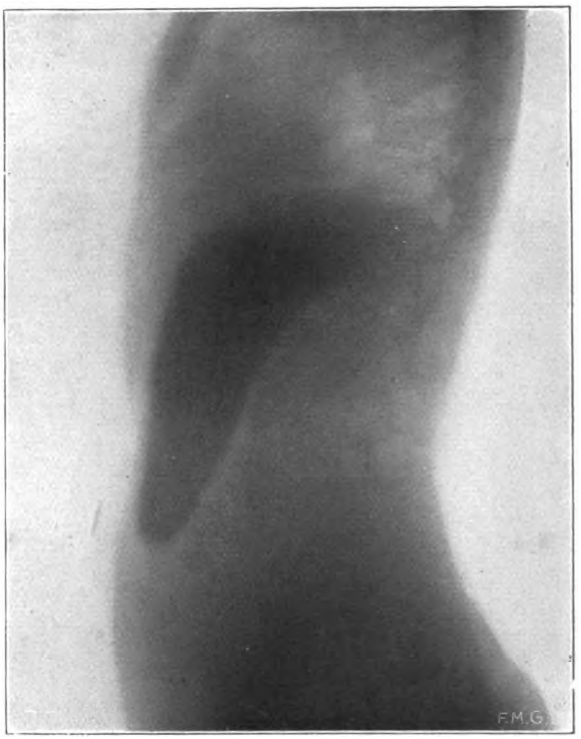

Fig. 296.

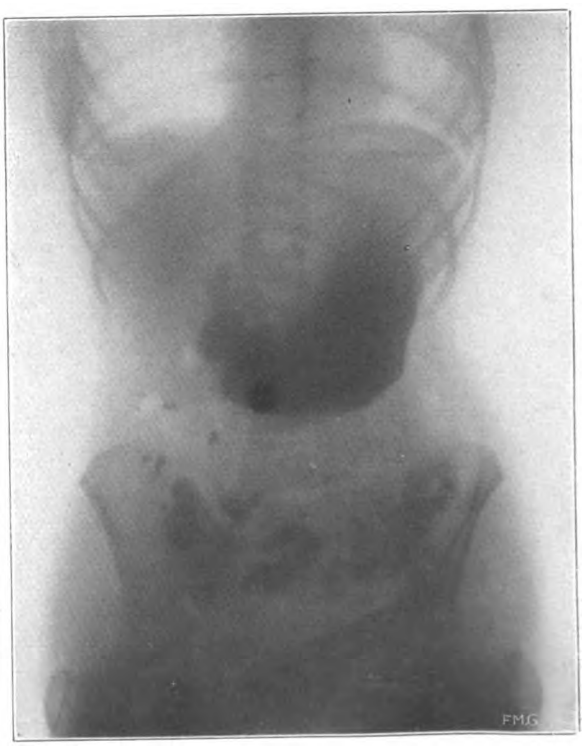

Fig. 298.

Digitized by Google

Fig. 300.

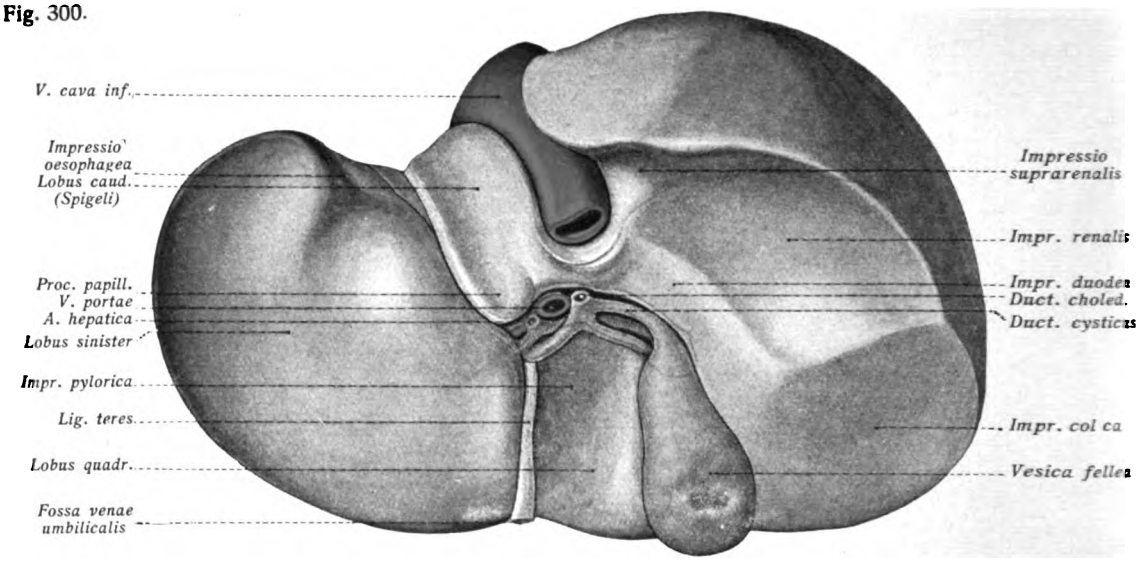

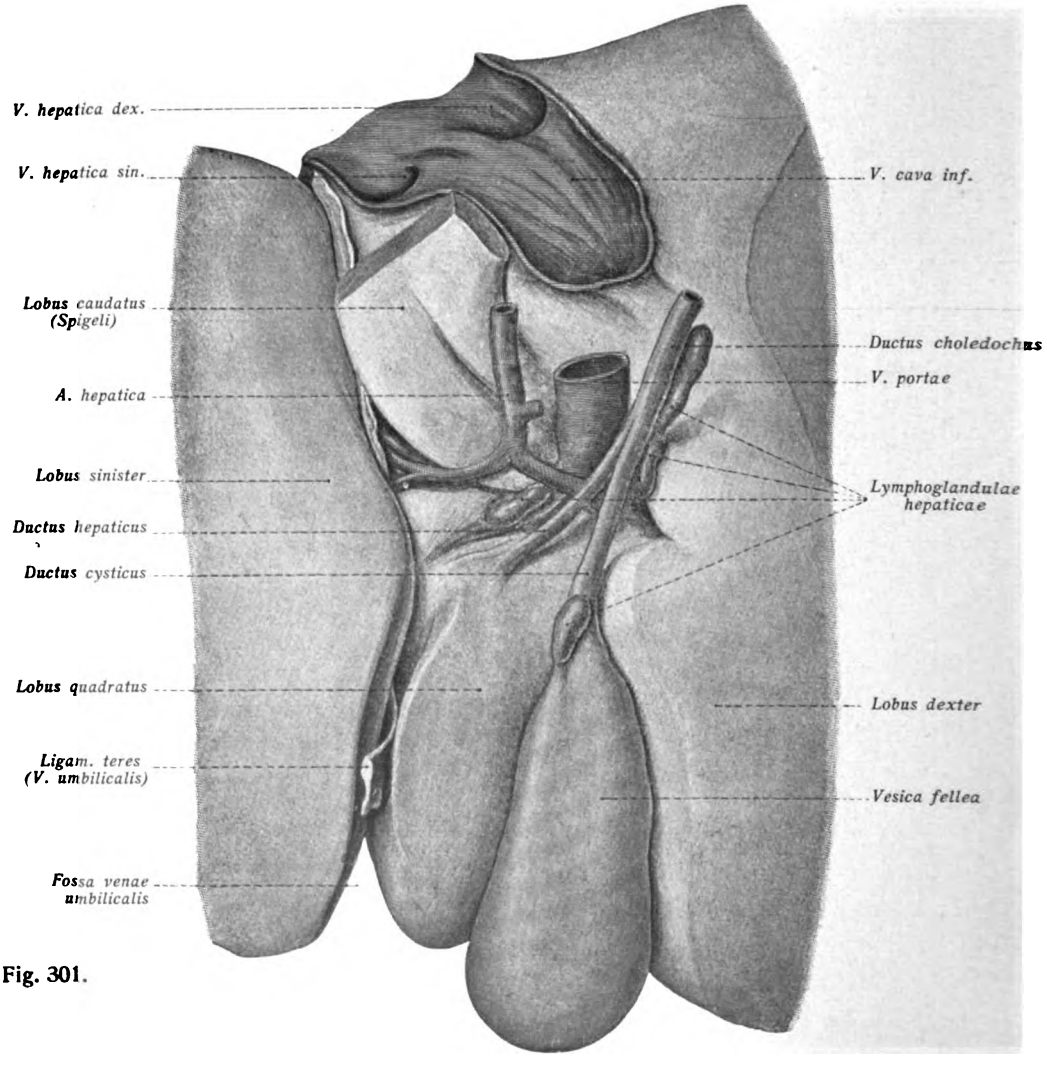

Fig. 301.

Digitized by Google

Fig. 300. Leber, von unten gesehen.
Fig. 301. Lage der Teile an der Leberpforte.

Schluß auf abnorme Senkung. Hierfür ist die Entfernung dieses Punktes von der Symphyse geeigneter (bei Männern im Mittel 10.5 cm, bei Frauen 7.5 cm). Doch kommen auch hier Schwankungen erheblicher Art vor. Entscheidend sind hier klinische Symptome und Röntgenbild (Fig. 295—298), worauf hier nicht näher eingegangen werden kann. Die Bauchhöhle ist bei gleicher absoluter Länge doch absolut schmaler, also relativ höher bei Frauen, als bei Männern, so daß bei Frauen der Magen steiler steht als bei Männern. Verminderung des intraabdominalen Druckes (Hängebauch, Fettschwund usw.) führt zu Senkungen des Magens, Steigerung des Druckes (Aszites, Tumoren) zu Hochstand. Das Schnüren übt einen röntgenologisch deutlich nachweisbaren Einfluß auf die Gestalt des Magens aus. Senkung des

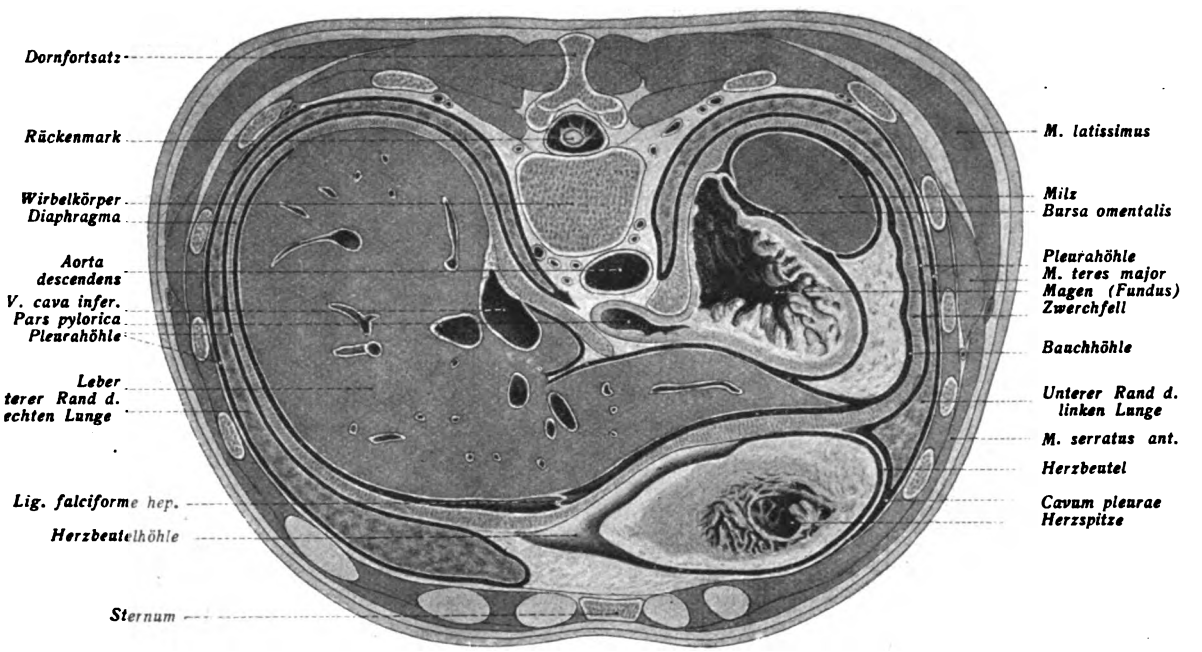

Fig. 299.

Magens durch die erwähnten mechanischen Einflüsse (mechanische Ektasie) ist zu unterscheiden von Atonie, dem Zustande, wo die Magenwand als solche erschlafft und den Inhalt nicht mehr normal umfangen kann. Die Luft im Magen sammelt sich im obersten Teil (Fornix) an und bildet die „Magenblase" des Röntgenbildes. Perkutorisch liegt das Gebiet in dem sogenannten *Traube*schen Raum, der begrenzt wird vom linken Leberrand, Rippenbogen, unterem Rande der linken Lunge und vorderem Rande der Milz (Fig. 221 a). Die Begrenzung des *„Magenfeldes"* zu kennen, ist wichtig, besonders wenn es sich um Operationen handelt, da *in diesem Bereich* der Magen natürlich am leichtesten durch die *Gastrotomie* eröffnet werden kann. Die Lagebeziehung des Magens zur linken Pleurahöhle macht verständlich, daß bei Verletzungen die linke Pleurahöhle, die linke Lunge und der Magen zugleich getroffen werden können und durch das Zwerchfell *Mageninhalt in die Pleurahöhle* fließen kann.

Wichtig für klinisches Verständnis ist, daß der Magen in der Norm vorn und hinten von den Nachbarorganen durch *Spalträume* getrennt ist, jedoch derart, daß direkte Anlagerung und Berührung möglich ist und im Lebenden mehr oder weniger stattfindet. So erklären sich die in pathologischen Fällen (z. B. bei Magengeschwüren) eintretenden *Verwachsungen des Magens mit den Nachbarorganen* mit ihren mannigfachen Folgezuständen. So werden möglich: Nach Verwachsung mit dem Pankreas und den an dessen Oberrand verlaufenden Vasa lienalia *tödliche Blutungen aus der A. linealis in den Magen* nach Ulcus ventriculi; dasselbe Geschwür kann nach vorheriger Verlötung mit dem Colon trans-

Digitized by Google

Fig. 302. Leber in der Ansicht von unten und hinten. Die von Peritoneum freien Stellen sind (ebenso wie die Schnittflächen des Peritoneums) gelb gehalten.

Fig. 303. Darstellung der Bursa omentalis *von hinten*. Zwerchfell, beide Nieren und rechte Nebenniere sind weggenommen. Das Bauchfell im Bereich der Bursa omentalis *dunkelblau*. Die in Fig. 302 markierten Schnittränder des Bauchfells sind hier Ausgangslinien des parietalen Bauchfells, das bei der gewöhnlichen Ansicht von vorn her auf dem Zwerchfell liegt. Rechts schlägt sich die vordere Lamelle des Lig. coronarium zum Zwerchfell hinüber (><), während die hintere, von der vorderen getrennt vor die Niere (Impressio renalis) und vor die Vena cava inferior tritt, dann rechts am Lobus caudatus in die Höhe geht, an seiner oberen Grenze entlang läuft, um dann längs des Sulcus ductus venosi in die Bildung des Omentum minus überzugehen (Fig. 302). Hier, (Fig. 303) sieht man nur den Zusammentritt der beiden von der hinteren Lamelle des Ligam. coronarium sich zusammenfaltenden Lamellen, die sich zur Bildung des Omentum minus anschicken. Man sieht ferner (vgl. auch Fig. 287) wie die Kardia und die Pars abdominalis der Speiseröhre vom Bauchfell umkreist wird; von links her (rechts im Bilde) tritt das Omentum minus (ventrales Mesogastrium) heran, nach rechts (links im Bilde) zieht das dorsale Mesogastrium weiter. Dessen eine Lamelle zieht nach abwärts, um die hintere Wand der Bursa omentalis zu bilden, dessen andere Lamelle zieht am Zwerchfell aufwärts, um weiterhin im Lig. coronarium wieder zur Leber zu treten. Diese Strecke des parietalen Bauchfells ist *herausgeschnitten*. Hier blickt man also links oben im Bilde in die jetzt offene Bauchhöhle auf den vom viszeralen Bauchfell überkleideten Magen. Der linke oberhalb der Milz gelegene Wulst ist vordere Magenfläche in der Ansicht von hinten und oben. Zum besseren Verständnis der Verhältnisse links im Bilde ziehe man noch Fig. 284 heran. Die dort blau gezeichnete, von der Milz an der Niere vorbei zur hinteren Bauchwand ziehende Lamelle ist hier als „Lig. phrenico-lienale" abgeschnitten dargestellt. Das rot gezeichnete, vor dem Pankreas liegende hintere Blatt der Bursa omentalis ist in Fig. 303 die tiefblau getönte, sich zwischen Kardia und Pankreas dem Beschauer entgegenwölbende Fläche. Vom Lig. gastrolienale der Fig. 284 ist die blaue Lamelle in Fig. 303 (hier allerdings schon kranial von der Milz) abgeschnitten gezeichnet; die rote Lamelle der Fig. 284 ist in Fig. 303 tiefblau getönt. Die A. gastrica sinistra bildet die Grundlage Plica gastro-pancreatica und bezeichnet die Grenze zwischen Vestibulum und Cavum bursae omentalis. Im Bereich des Vestibulum schimmert der Lobus caudatus durch.

versum in dieses perforieren, oder es kann nach Verwachsung mit dem Diaphragma *Perforation in die Pleurahöhle*, auch in die *Perikardialhöhle* eintreten. Ist gleichzeitig die Lunge mit der oberen Zwerchfellfläche verwachsen, so kann unter Übergreifen der entzündlichen Vorgänge auf die Lunge und die Bronchen der *Mageninhalt in die Bronchen gelangen und ausgehustet werden*. Verlötet die vordere Fläche des Magens mit der Innenfläche der Bauchwand, so ist ein Übergreifen von Entzündungen *auf die Bauchwand bis zur Perforation nach außen* möglich gemacht.

Die *Lymphbahnen* des Magens, in die an der großen und kleinen Kurvatur die *Lymphoglandulae gastricae inferiores et superiores* eingeschaltet sind, fließen nach drei Richtungen ab, indem sie von dem Magen aus in der Richtung der drei Hauptäste der A. coeliaca die Lymphe zu den an der Wurzel der A. coeliaca gelegenen *Lymphoglandulae coeliacae* und von hier zum Ductus thoracicus leiten. Aus dem Versorgungsgebiet der A. gastrica sinistra strömt sonach die Lymphe mit dem Verlauf dieser Arterie von der kleinen Kurvatur her ab. Von der großen Kurvatur strömt sie vorwiegend nach rechts mit der A. gastro-epiploica dextra in der Richtung zur A. hepatica und von dem Fundus durch das Lig. gastro-lineale zum Hilus der Milz und längs des oberen Pankreasrandes zur Wurzel der A. coeliaca. In diese letzte Bahn sind die vom Hilus der Milz längs des Pankreas hinziehenden *Lymphoglandulae lienales* eingeschaltet.

b) Leber und Gallenblase.

Die *Leber* (Figg. 219—221a, 286, 287, 300—303). Sie liegt im *Hypochondr. dextr.*, und im Epigastrium und reicht bis in das linke Hypochondrium hinein. Die Gestalt der Leber wird in hohen Maße durch die Räumlichkeit bestimmt, die ihr von den Nachbarteilen (Zwerchfell, Rippen, Magen, Duodenum, Nieren, Nebenniere, Kolon, Vena cava) zur Entfaltung gewährt wird. Dieser Raum ist von den Phasen der Respiration und dem Füllungszustand der Eingeweide abhängig. Die Härtung der Leber in situ giebt die Form wieder, die das Organ im Zustande tiefster Exspiration inmitten seiner Nachbarorgane besitzt.

An einer derartig behandelten Leber unterscheiden wir drei Flächen: die *obere*, die *hintere*, die *untere*. Die obere grenzt gegen die untere Fläche mit einem scharfen Rande; die obere und hintere, wie die hintere und untere Fläche gehen mit sanften Wölbungen ineinander über.

Digitized by Google

Fig. 302.

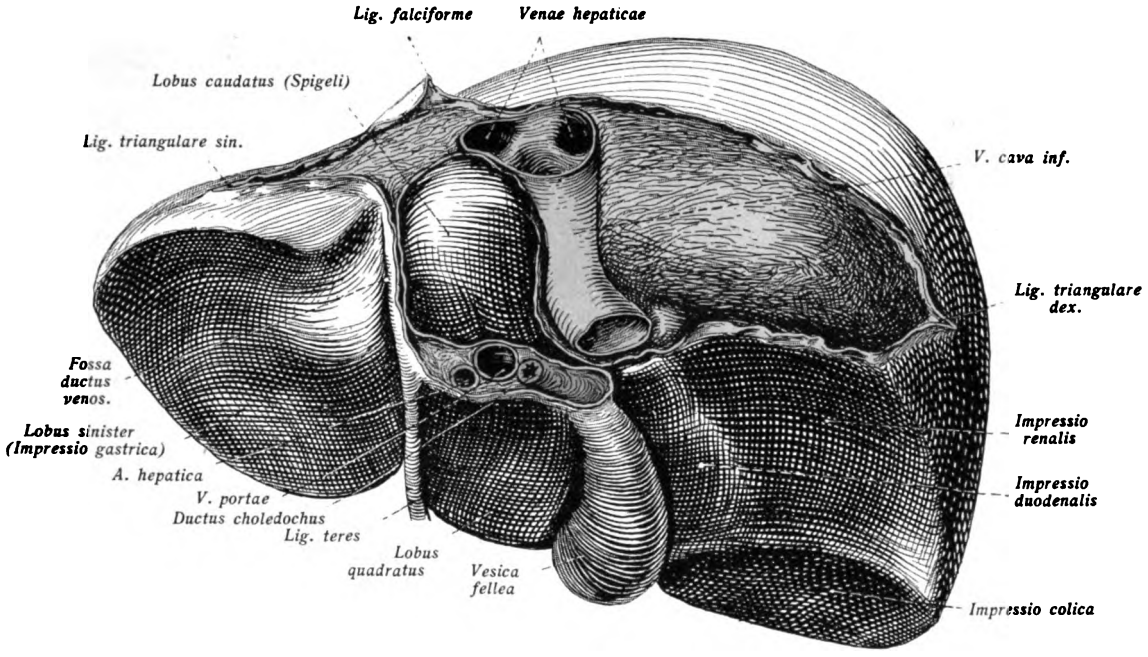

Fig. 303.

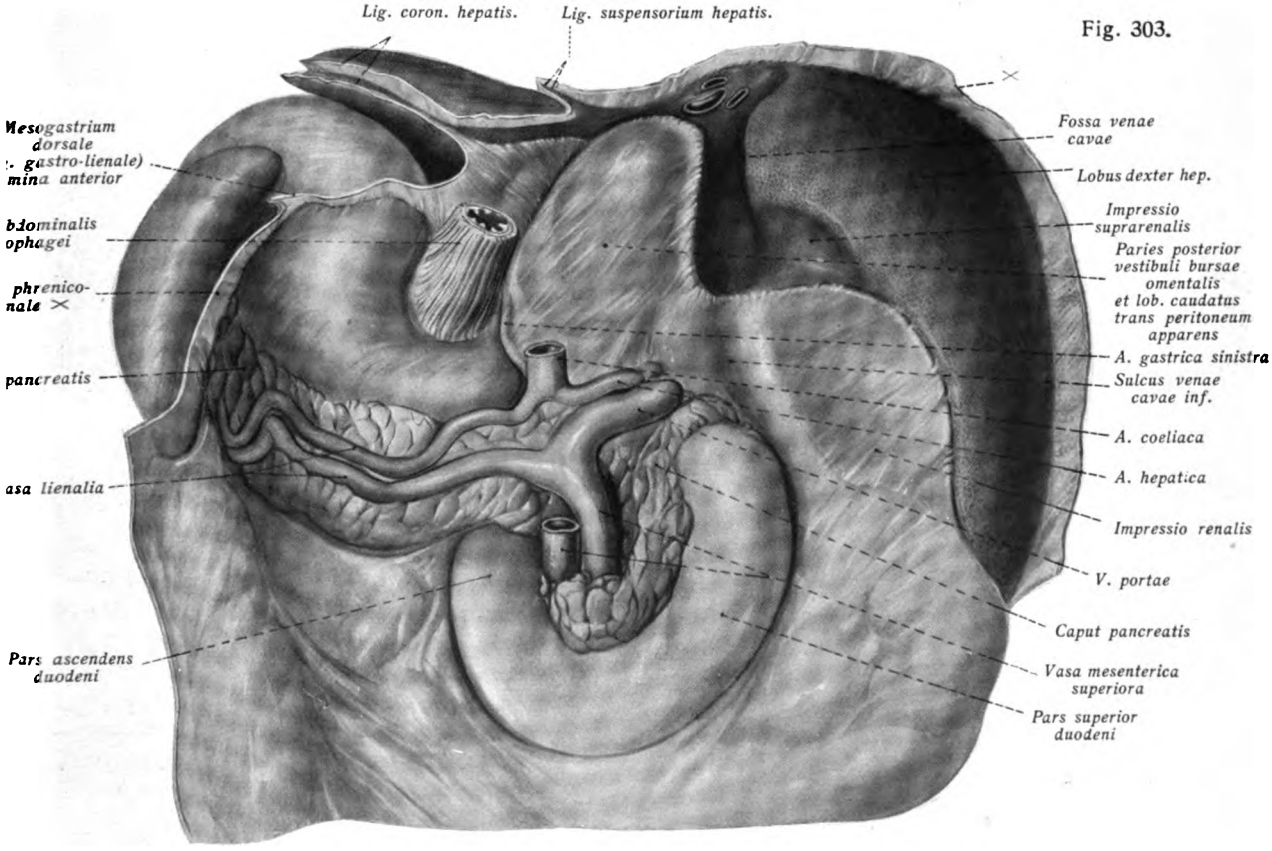

Digitized by Google

Fig. 304.

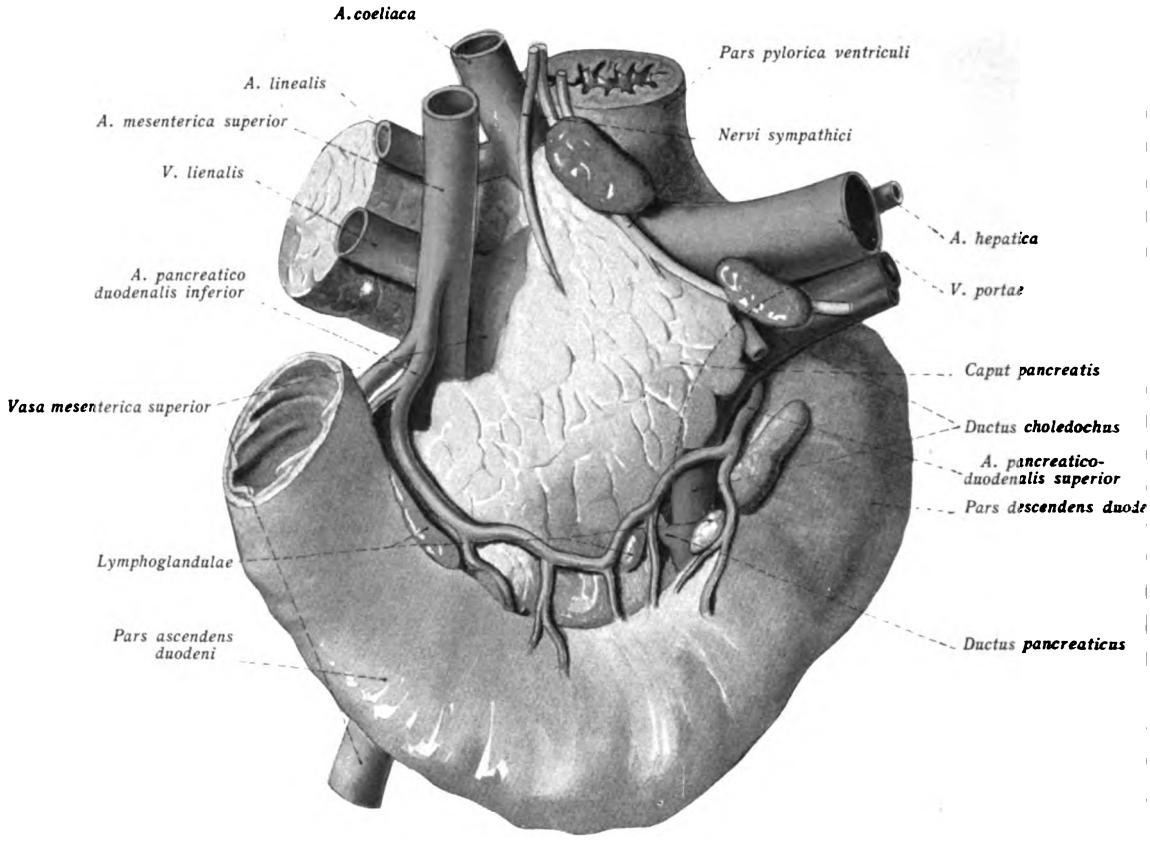

Fig. 305.

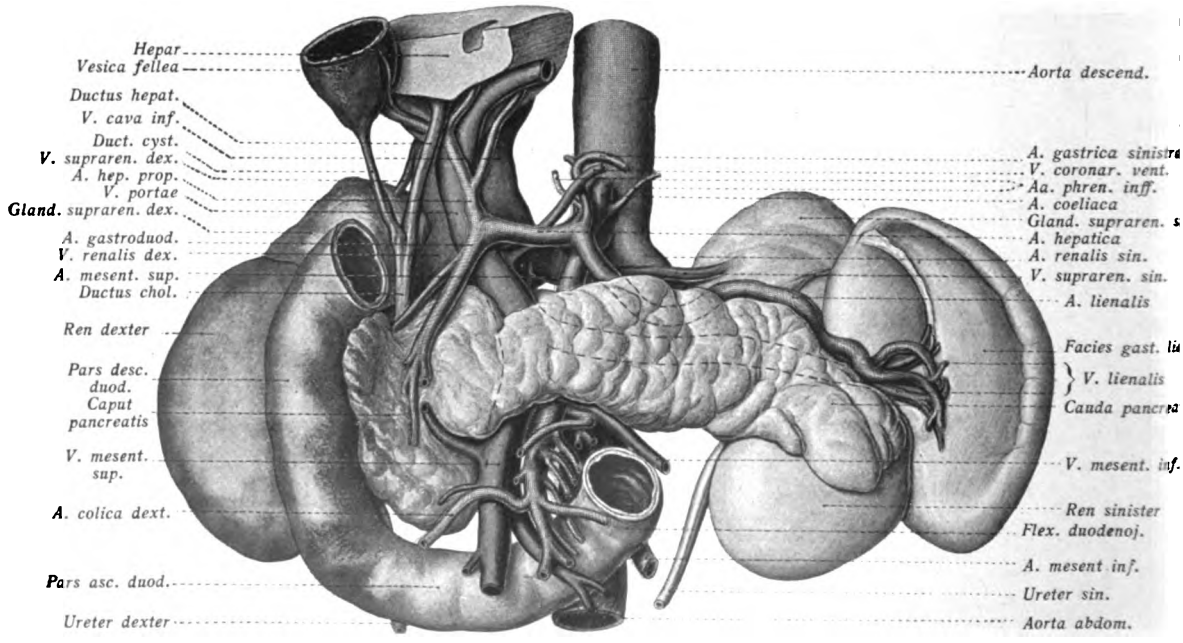

Digitized by Google

Fig. 304. Pankreaskopf, Duodenum und angrenzende Teile in der Ansicht von hinten.
Fig. 305. Leberpforte, Pankreas, Duodenum, Nieren, Milz und Nebennieren mit den Gefäßen (Formalinpräparat).

Die *obere konvexe* Fläche, durch das Lig. falciforme in den rechten und den linken Lap-
n geteilt, grenzt unmittelbar an das *Zwerchfell* (s. Fig. 302, 303). Indem dieses hoch in
n Thorax hineinragt, ist die Leber zum großen Teil von den Rippen umschlossen, doch
iiebt sich die *rechte Pleurahöhle* (s. Fig. 233, 299) zwischen Leber und Brustwand
ı. Nicht nur die rechte Lunge grenzt von oben unter Zwischenlagerung des Zwerchfells
die Leber, sondern auch das *Herz mit der Perikardialhöhle* (Fig. 233) und noch ein
il der linken Lunge.

Der *hinteren* Fläche gehört an ein großer Teil des rechten Leberlappens, der obere
il des Lobus caudatus (Spigelii) und ein von hinten betrachtet scharf zulaufender, sich
:h links spitz ausziehender Teil des linken Leberlappens (Fig. 302). Diese ganze hin-
e Fläche schaut gegen das Zwerchfell. Rechts liegt der rechte Leberlappen ohne Bauch-
lüberzug der Fascia diaphragmatica an. Der Lobus caudatus liegt vor der Wirbelsäule
l begrenzt von vorn den Recessus hepatic. der Bursa omentalis (Fig. 303). Der linke Leber-
pen reicht nach links bis in die Gegend des unteren Schulterblattwinkels. Von hinten ge-
ıen (Fig 220) nimmt die Leber ein Gebiet ein, welches unten begrenzt wird durch die Ver-
dungslinie zwischen unterem Schulterblattwinkel links und 12. Brustwirbel rechts. Von
ab folgt der untere Rand der rechten 12. Rippe. Oben wird das Feld begrenzt durch
e Linie, die den unteren Schulterblattwinkel links mit einem Punkte verbindet, der etwa
halben Länge des herabhängenden rechten Oberarmes entspricht *(Hasse)*. Dicht ober-
b der 12. Rippe, neben der Wirbelsäule liegt zwischen Zwerchfell und Leber die rechte
benniere (Facies suprarenalis). Dicht daneben am rechten Rande der Wirbelsäule bettet
ı die V. cav. inf. in die Substanz der Leber ein (Fossa venae cavae [Fig. 302, 303]). Hart an
en linkem Rande heftet sich das Bauchfell, das die Bursa omentalis von hinten begrenzt,
oberen Rande des Lob. caudat. an (Fig. 303). Links vom Lob. caudat. liegt die Abgangs-
lle des Omentum minus in der Fossa ductus venosi. Wird mit Erhaltung des Bauch-
s das Zwerchfell entfernt und rechte Niere, rechte Nebenniere, Aorta und Vena cava
getragen, so kann man, wie Fig. 303 zeigt, bei der Betrachtung von hinten den oberen
schluß des Peritonealsackes im Bereich der Bursa omentalis übersehen. Dicht neben
n Abgang des Omentum minus links liegt das Tuber omentale, und dies wiederum be-
nzt die Stelle, an die sich die Pars abdominalis des Oesophagus an den linken Leber-
pen anlegt (Impressio oesophagea [Fig. 302]).

An der *unteren* Leberfläche liegt die Fossa sagittalis sinistra (mit dem Lig. teres),
bis zur Fossa duct. venosi auf der Hinterfläche durchläuft und die Grenze zwischen
ıtem und linken Leberlappen bildet. Rechts davon liegt in der Fossa sagittalis dextra
Gallenblase, während der hintere Teil der Fossa sagittalis mit der darin liegenden
ıa cava inferior bereits der Hinterfläche der Leber angehört. Die *Impressio renalis* in
Mitte der Unterfläche des rechten Leberlappens gelegen, rührt von der rechten Niere
(vgl. Fig. 302). Vor ihr ist die *Impressio colica,* verursacht durch die Flexura coli
tra, zu bemerken. Duodenum und Pylorus führen zu der *Impressio duodenalis* und *pylo-*
, letztere zwischen Gallenblase und linker Sagittalfurche gelegen, während das Tuber
ntale hepatis oberhalb der kleinen Kurvatur des Magens dem Omentum minus gegen-
rliegt und durch dieses von dem Tuber omentale des Pankreas getrennt wird. Im Be-
h des linken Leberlappens bildet ein Teil des Magenkörpers die Impressio gastrica.

Digitized by Google

An der *Porta hepatis* liegt die Arterie am weitesten nach links, der Ductus chole dochus am weitesten rechts und die Pfortader zwischen beiden und mehr hinten (s Fig. 286, 287, 300, 301). Praktisch wichtig (Fig. 219) ist vor allem die Projektion der Leber au die vordere Bauchwand. Oben fällt die Grenze dieser Projektionsfigur mit der Projektions linie des Zwerchfells zusammen. Bei tiefster Exspiration liegt der höchste Punkt des rech ten Leberlappens in der Mammillarlinie im 4. Interkostalraum, der des linken Leberlappen in der Parasternallinie im 5. Interkostalraum. In der Mittellinie liegt die Lebergrenze dem Centrum tendineum entsprechend ungefähr an der Basis des Schwertfortsatzes. Va riationen der Länge der einzelnen Brustbeinteile lassen hier keine exakte Angabe zu. *De untere Rand der Leber folgt vom 12. Brustwirbel ab dem Rippenbogen bis zur rechte Mammillarlinie.* In der Axillarlinie fällt der untere Rand in die Höhe der 11. Rippe; i der rechten *Mammillarlinie verläßt der untere Leberrand den Rippenbogen.* Die Leber is also im normalen Zustande hier nicht palpabel. Der Rand verläuft dann nach links schie aufwärts, liegt in der *Medianlinie* mitten zwischen *Nabel* und *Basis* des *Schwertfortsatz* des Brustbeins und trifft *links auf den Rippenbogen* in der *Parasternallinie.* Hieraus er gibt sich die Lage des Teiles der Leber, der unterhalb des Brustbeins unmittelbar de muskulösen Bauchwand anliegt („Scrobiculus cordis" s. S. 141). Von da ab zieht der unter Rand in sanftem Bogen nach aufwärts, um in der Höhe des Spitzenstoßes des Herzens mi der Projektion des oberen Randes zusammenzutreffen.

Der untere Rand der Leber erleidet respiratorische Verschiebungen, die bei seh tiefer Inspiration festgestellt werden können. Bei ruhiger Atmung entziehen sie sich de Feststellung aber deswegen, weil der Rippenbogen gleichzeitig nach vorn und außen tri und die Leber nicht tiefer tritt, sondern breiter wird, in Anpassung an den ihr gebotene Raum *(Hasse).*

Von Nachbarorganen liegt die Flexura coli dextra (hepatica) in der Nische zwische rechter Niere und Leber; die Anfangsstrecke des Colon transversum liegt am vorder Rande des rechten Leberlappens; die rechte Niere liegt mit ihrem von Bauchfell übe kleideten oberen Pol der unteren Fläche des rechten Leberlappens an. Ihre obere Gren fällt mit dem hinteren (stumpfen) Rande zwischen unterer und hinterer Leberfläche zusa men. Zwischen Porta hepatis und Gallenblase lagert sich der Pylorus, an die Unterfläch des linken Leberlappens die Vorderfläche des Magenkörpers.

Oben und vorn wird die Leber durch das Lig. falciforme hepatis fixiert, das von d oberen Leberfläche zum Zwerchfell und zur vorderen Bauchwand verläuft (s. S. 206). dem hinteren Rande des Bandes liegt das vom Nabel zur unteren Leberfläche gelangend Lig. teres. *Von der unteren* Leberfläche zieht zur kleinen Kurvatur des Magens und z Pars superior duodeni das Omentum minus, bestehend aus dem zarten, durchsichtigen *Li hepato-gastricum* und dem nach rechts sich anschließenden dicken *Lig. hepato-duodena* (s. S. 207). Das Omentum minus verläuft nicht nur zur Porta hepatis, sondern setzt sic nach hinten auf die Fossa ductus venosi fort (vgl. oben S. 206 und Fig. 302). Die *hinte* Leberfläche (der sogenannte stumpfe Rand) wird durch das *Lig. coronarium* an das Zwerch fell fixiert. Die vordere Lamelle dieser Platte geht von der unteren Zwerchfellfläche hinte auf die obere Leberfläche über, ist aber durch das Lig. falciforme, auf das sie sich medi von beiden Seiten her umschlägt, in zwei Hälften geteilt (s. Fig. 302). Die hintere Lamel des Lig. coronarium geht am rechten Lappen von der unteren Leberfläche auf die vo

Digitized by Google

ere Fläche der rechten Niere über. Der *rechte* Lappen wird so in *breiter* Ausdehnung n 302 gelb gehalten) durch das Lig. coronarium bindegewebig an die hintere Bauch- and fixiert. Von der unteren Fläche des rechten Leberlappens und der vorderen Fläche er rechten Niere gelangt die hintere Lamelle des Lig. coronarium durch das Foramen Winslowi in den Bereich der Bursa omentalis, indem sie am Eintritt in den Netzbeutel die ihr verschieden ausgebildete, das Foramen epiploicum von hinten begrenzende Duplikatur es *Lig. hepatorenale* (Fig. 314 u. a.) bildet. Die Lamelle bildet dann, auf die vordere Wand es V. cava inferior und die Vorderfläche des Pankreas übergehend, die hintere Wand der ursa omentalis, von der sie sich dem linken Rand der V. cava inferior folgend auf den obus caudatus der Leber umschlägt (vgl. Fig. 302). Von hier aus läuft die Lamelle zum nken Leberlappen und geht hier, wie beschrieben und abgebildet (Fig. 302 und 303) s Omentum minus weiter. Weiter links verwachsen beide Lamellen des Lig. coronariums iteinander und bilden das *Lig. triangulare sinistrum*, das mit freiem Rande nach der ardia gerichtet ist. Ein „Lig. triangulare dextrum" ist nicht immer ausgebildet. Es mmt dann zustande, wenn beide, hier ja weit voneinander getrennte Lamellen sich noch zu ner gemeinsamen Platte vereinigen.

Die *Gallenblase* überragt den unteren Leberrand *ein wenig* und liegt mit diesem Teil rmalerweise in der rechten Parasternallinie einen Finger breit unterhalb des Rippenbogens. icht selten jedoch findet man sie auch weiter lateral gelegen.

Die *Gallenblase* grenzt an dem eben bezeichneten Punkt *direkt an die Innenfläche r Bauchwand*. Von ihr aus verläuft in dem rechten (freien) Rand des Lig. hepato-duo- nale eingeschlossen der *Ductus cysticus*, in dessen Verlängerung der *Ductus choledochus* ch Aufnahme des aus der Porta hepatis kommenden *Ductus hepaticus*. Der Ductus chole- chus tritt dann an die *hintere Seite* der Pars superior des Duodenums (Pars retro- odenalis). Von deren unterem Rande aus nähert er sich, meist (in 70 Proz. der Fälle) den Kopf des Pankreas eingeschlossen, dem medialen Rande der Pars descendens, um der Regel unmittelbar vor seiner Mündung in das Duodenum das Ende des Ductus ncreaticus aufzunehmen (s. Fig. 304 und 309). In dem Rest der Fälle läuft der Duc- s choledochus neben dem Pankreaskopf entlang, zwischen ihm und dem konkaven Rande r Duodenalschlinge. Man kann demnach von einem supraduodenalen, retroduodenalen d intraduodenalen (terminalen, intraparietalen [in der Wand des Duodenums gelegenen]) eil des Ductus choledochus sprechen (s. Fig. 309). Der retroduodenale Teil kann para- nkreatisch oder intrapankreatisch liegen.

Anwendungen.

Die Lagerung der rechten Pleurahöhle und der rechten Lunge über der Leber sind die Ur- che, daß sich Leberverletzungen sehr häufig mit Eröffnung der rechten Pleurahöhle und der rech- Lunge kombinieren. Auch können Leberabszesse in die Pleurahöhlen und in den Herzbeutel durch s Zwerchfell durchbrechen. Ein solches Vorkommnis setzt aber vorherige peritonitische Verwach- ng der oberen Leberfläche mit der unteren Zwerchfellfläche voraus. Auch in die Bronchen kann Leberabszeß schließlich perforieren — *so kommt es zu Expektoration von Eiter aus der Leber:* in sem Fall muß die untere Fläche der Lunge mit dem Zwerchfell abnorm verlötet gewesen sein. Er- lt sich aber eine Pleurahöhle mit pleuritischem Exsudat oder mit Luft (Pneumothorax), so muß die- das Zwerchfell und zugleich die *Leber herabdrängen*. Hinsichtlich der Perkussion ergibt sich aus r Lagerung des Lungenrandes zur Leber die Berechtigung, eine *absolute* und eine *relative* Leberdämp- ng zu unterscheiden. Eine Abgrenzung der absoluten Herzdämpfung gegen die absolute Leberdämp- ng ist nicht möglich.

Digitized by Google

Die Lage der *Pleura*grenzen ist wichtig für die Vornahme solcher Eingriffe, die eine Freilegung der Leber verlangen. Bleibt man unterhalb der Pleuragrenzen, so kann ausgedehnte Rippenresektion oder Bildung von Haut-Muskel-Rippenlappen den Zugang eröffnen. Unter Hinaufschiebung des Sinus phrenicocostalis wird das Zwerchfell zugänglich und durch seine Spaltung kann sogar die Leberkuppe erreicht werden. Die Unterfläche der Leber kann dadurch zugänglich gemacht werden, daß die Leber nach aufwärts geschlagen wird.

Die *Gallenblase* grenzt an dem oben bezeichneten Punkt *direkt an die Innenfläche der Bauchwand, ist hier also dem Chirurgen leicht zugänglich.* Hier kann sie auch mit der Bauchwand verwachsen und nach entzündlichen Vorgängen können aus der Gallenblase Gallensteine *durch die Bauchwand* hervortreten, sodaß die Galle an jener Stelle herausläuft — Gallenfistel. Ein Blick auf die Unterfläche der Leber mit den Impressionen in der Umgebung der Gallenblase (Fig. 286) lehrt, daß durch die Wand der Gallenblase hindurch *Gallensteine* oder Eiterungen (Empyem der Gallenblase) in das *Duodenum*, das *Colon* und den *Magen*, ja sogar in das Nierenbecken durchbrechen können. Das setzt immer vorherige peritonitische *Verwachsung* der Gallenblase mit diesen Teilen voraus, da die untere (hintere) Fläche und der Fundus der Gallenblase einen vollständigen Peritonealüberzug besitzen.

Die hohe Ausbildung der Chirurgie der Gallenwege verlangt eine *genaue Kenntnis des Verlaufes des Ductus choledochus.* In dem rechten Rande des Lig. hepato-duodenale läßt er sich leicht freilegen

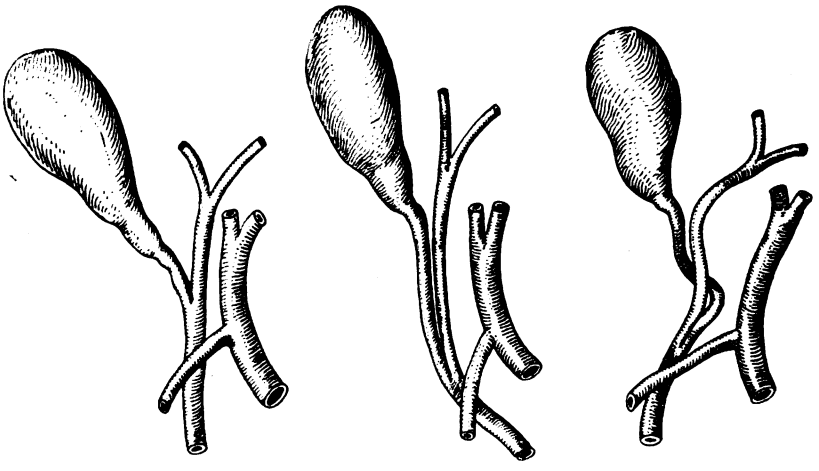

Fig. 306. Fig. 307. Fig. 308.

Fig. 306—308. Varietäten in dem Verlauf des Ductus hepaticus nach E. Ruge. Fig. 306. Das typische Verhalten. Fig. 307. Ductus hepaticus und Ductus cysticus laufen eine längere Strecke nebeneinander Fig. 308 beide Gänge umschlingen sich in einer Spiralwindung. Die A. hepatica gibt die A. gastroduodenalis ab, die den Ductus choledochus kreuzt.

Hier ist die günstigste Stelle für seine Eröffnung. *Er wird von der A. gastro-duodenalis gekreuzt* (S. 305). Hinter der Pars superior duodeni und dem Pankreaskopf ist der Gang von vorn nicht zugänglich. Schneidet man jedoch lateral von der Pars descendens duodeni, bevor sie von dem Colon transversum überzogen wird, (s. unten S. 224) einwärts von der Niere das Peritoneum ein, so kann man das Duodenum aufheben *und von hinten zu dem Ductus choledochus* gelangen (s. Fig. 304, 309), auch wird die transduodenale Eröffnung geübt. (Eröffnung des Duodenums, Schlitzung der Papilla duodeni). Erkrankungen des para- oder intrapankreatischen Teiles des Duktus, z. B. durch hier festgekeilte Gallensteine, werden durch Druck auf den nahegelegenen Pankreasgang zu Störungen innerhalb des Pankreas führen können wie auch andererseits Erkrankungen des Pankreas dann zu Stauungen im Gallengangsystem führen können. Nur wenn beide Gänge weiter entfernt voneinander einmünden, was in höchstens 20% der Fälle stattfindet *(Ruge)*, wird ein in der Mündung des Gallenganges eingeklemmter Stein das Pankreas nicht beeinflußt lassen. Münden beide Gänge, wie es Fig. 309 zeigt, nebeneinander innerhalb der Wand ein, so wird durch einen Stein im Ductus choledochus zugleich auch Verlegung des Pankreasganges stattfinden. Vereinigen sich beide Gänge (Fig. 304) schon außerhalb der Wand des Duodenums, so wird, wenn

Digitized by Google

er Stein in der Mündung sitzt, die Passage zwischen beiden Gängen außen von dem Stein möglich blei-
en und dadurch die Gefahr einer Infektion das Pankreas gegeben sein *(Ruge)*. Besonders aufmerksam
uß darauf gemacht werden, daß in der Einmündung des Ductus cysticus in den Ductus hepaticus wich-
ge Varietäten vorkommen, die es oft nicht leicht, oder gar unmöglich machen, vom Cysticus aus den
epaticus zu sondieren. In vielen Fällen (mehr als 30%) schlingt sich nämlich der Ductus hepaticus
ıralig um den Ductus cysticus herum, ehe er in ihn einmündet. Ebenso häufig ist es, daß beide
änge fast bis zum Darm hin parallel nebeneinander herlaufen. Schwerwiegend in ihren Folgen ist die
cht seltene Varietät, bei der kein Hepaticus communis besteht, sondern die drei Gänge an einem Punkt
ısammentreten. Hierdurch wird z. B. die Drainage des gesamten Hepatikusgebietes sehr erschwert,
enn nicht unmöglich gemacht (Fig. 306—308).

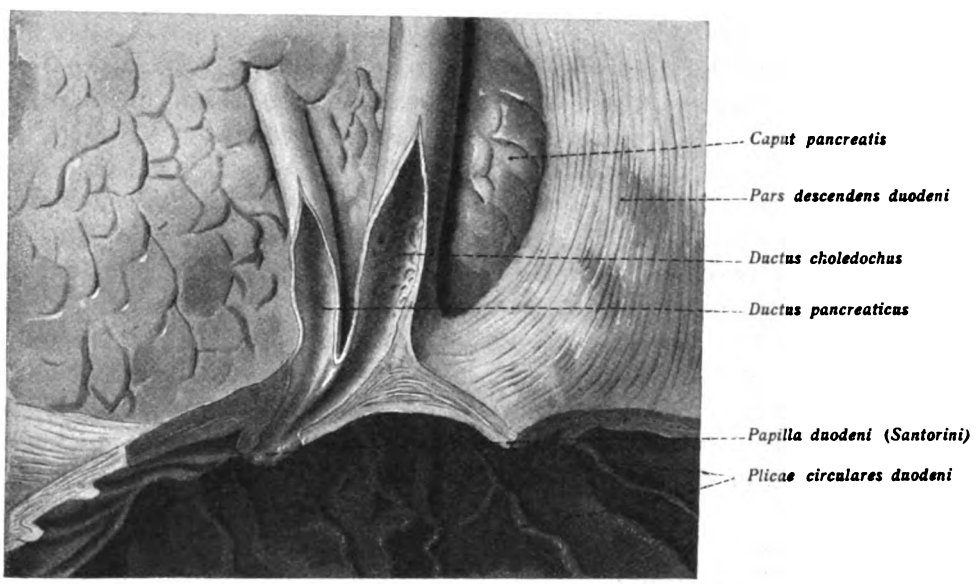

Fig. 309. Mündung der vereinigten Ductus choledochus und pancreaticus in das Duodenum. Dieses, sowie der untere Teil der beiden Gänge sind aufgeschnitten. Intramurale (intraparietale) Strecke der beiden Gänge.

Die *Lymphe* der oberen Leberfläche fließt teils durch das Foramen venae cavae, teils durch den Hia-
oesophageus des Zwerchfells nach oben ab. An der Porta hepatis treten die tiefen Lymphgefäße aus.
verlaufen mit der Art. hepatica zum Stamm der Art coeliaca und den Lymphoglandulae coeliacae.
passieren zum Teil die nicht sehr zahlreichen, in Zahl und Anordnung variierenden *Lymphknoten an
Leberpforte und in dem Lig. hepato-duodenale* (s. Fig. 301, 304), welche durch gelegentliche Schwel-
gen zu sehr folgenschweren *Kompressionen der Gallenwege* und zu Gallenstauung (bis zum Tode), so-
zu entzündlichen *Druckerscheinungen auf die Pfortader* (Pyelophlebitis) führen können.

c) Duodenum.

Das *Duodenum* (Fig. 219—221 a) hat vom Pylorus bis zur Flex. duodenojejun. eine
ıge von ungefähr 30 cm. Der Beginn am Pylorus ist als Einschnürung oft zu *sehen,* sicher
aber als Verdickung infolge der hier reichlicheren Muskulatur (Sphincter pylori) zu fühlen.

Die *Pars superior,* der kürzeste Teil, liegt rechts von der Mittellinie in der Höhe
ersten Lendenwirbels; sie ist durch das Lig. hepatoduodenale an *die Leberpforte be-
tigt.* Das Band begrenzt von vorn den Eingang in die Bursa omentalis. Von dem Bande
t das Bauchfell auf die vordere Fläche der Pars superior über; auch die hintere, der
sa omentalis zugewendete Fläche dieses Teiles ist vom Bauchfell bedeckt. Die übri-
Teile des Duodenums besitzen dagegen nur vorn einen Bauchfellüberzug, doch fehlt

Digitized by Google

dieser an zwei schmalen Stellen vollständig, nämlich an der Kreuzung mit dem Mesocolon transversum, und an der Kreuzung mit der Radix mesenterii nebst den Vasa mesenterica superiora (s. Fig. 287). Bei *leerem* Magen verläuft das obere Stück des Duodenums mehr in frontaler, bei *vollem* Magen mehr in sagittaler Richtung. Auf ihm liegt der Lobus quadratus der Leber.

Die *Pars descendens* (s. Figg. 276 und 305) liegt an der rechten Seite des zweiten Lendenwirbelkörpers und wird in *querer* Richtung von dem Mesocolon transversum gekreuzt. An dem rechten Leberlappen hinterläßt die Pars descendens die Impressio duodenalis (s. Fig. 300); der laterale (konvexe) Rand dieses Darmteiles grenzt an den medialen Rand der *rechten Niere* (s. Figg. 277, 287, 305), auf die der Bauchfellüberzug von dem Duodenum übergeht; der mediale Rand grenzt an die V. cava inferior.

Die *Pars ascendens* steigt quer aufwärts und nach Kreuzung der V. cava inferior nach links über den 3. Lendenwirbel und die Aorta abdominalis (s. Figg. 305, 287, 317) und geht rechts von der Wirbelsäule in der Höhe des 2. Lendenwirbels in die *Flexura duodenojejunalis* über. Dieser Teil wird in annähernd *vertikaler* Richtung von der Radix mesenterii gekreuzt (s. Fig. 287), welche hier die A. mesenterica superior und rechts von dieser die V. mesenterica superior enthält (s. auch Fig. 305). Um uns über die Lage des Duodenums im Bauchraum stets leicht zu unterrichten, können wir ohne Rücksicht auf die übliche Dreiteilung an ihm fünf Stücke unterscheiden (Fig. 310). Stück 2 und Stück 4 werden überlagert durch das Mesocolon transversum (2) und die Radix mesenterii (4). Stück 1 wird sichtbar zwischen Leber und Flexura coli dextra; Stück 3 nach Emporschlagen des Colon transversum zwischen diesem und der Radix mesenterii. Stück 5 wird sichtbar, wenn die Radix mesenterii nach rechts gelagert wird. Dies Stück geht ins Jejunum über.

Anwendung.

Der obere Teil des Duodenum ist der hauptsächlichste Sitz der Duodenalgeschwüre. Da dieser *vorn und hinten* von Bauchfell überkleidet ist, so können sowohl die in der hinteren, als auch die in der vorderen Wand des Duodenums gelegenen Geschwüre in *die Bauchhöhle durchbrechen* (die von der hinteren Wand ausgehenden in die Bursa omentalis). Doch *kann Perforation in die Bauchhöhle durch vorherige Verwachsung* des Duodenums mit der Leber, der Gallenblase oder der hinteren Bauchwand *verhütet* werden. Über die Freilegung des Ductus choledochus von dem lateralen Rande der Pars descendens duodeni aus vgl. oben S. 222. Die Kreuzung der Pars inferior duodeni durch die Radix mesenterii (Strecke 4 des Schemas) kann Anlaß zu einer Abklemmung des Duodenums durch das Dünndarmmesenterium, besonders durch die A. mesenterica superior werden („arteriomesenterialer Darmverschluß"). Atonisch herabhängende Darmschlingen können durch ihr Gewicht dies Ereignis herbeiführen, als dessen Folge natürlich dann auch Auftreibung und Lähmung des Magens entstehen muß. Es ist diese Erscheinung eine Folge der aufrechten Haltung des Menschen, da beim Vierfüßler diese unzweckmäßige Verlaufsrichtung des Dünndarmgekröses mit den nach abwärts lastenden Darmschlingen nicht obwaltet. Einnehmen der Knieellenbogenlage hebt einen solchen Darmverschluß leicht auf. Umgekehrt kann auch ein primär atonischer Magen durch sein Gewicht die Entstehung des Duodenalverschlusses am Übergang vom Pylorus zum Duodenum begünstigen.

d) Pankreas.

Das *Pankreas* (s. Fig. 277, 286, 303, 305) sieht und fühlt man entweder durch das Omentum minus hindurch in der Hinterwand der Bursa omentalis (s. Fig. 286), oder man *legt es auf dreifache Weise frei*, nämlich 1. nach Durchschneidung des Omentum minus und Abwärtsdrängen des Magens, 2. nach Durchschneidung des Lig. gastrocolicum (s. S. 286) und Aufwärtsdrängen des Magens und 3. nach Durchschneiden des Bodens der Bursa omen-

Digitized by Google

lis, d. h. des Mesocolon transversum von unten her und ufwärtsschlagen des Colon transversum und des Ma- ens. Das lange platte Organ liegt *retroperitoneal,* nur rn von dem Bauchfell der Bursa omentalis bedeckt, ier vor der Wirbelsäule in der Höhe des 2. Lendenwir- ls. Die vordere Fläche wird größtenteils von dem Ma- n verdeckt (Facies pancreatica des Magens s. Fig. 294). ber die kleine Kurvatur schaut das Tuber omentale her- r. Der *Kopf* liegt in der Konkavität des *Duodenums* . Fig. 286, 287, 305), füllt diese jedoch nicht völlig s; ein Ausschnitt bleibt (Processus uncinatus), durch n am unteren Rande die Vasa mesent. sup., rechts die ne, links die Arterie über die Pars ascendens duodeni r Radix mesent. hindurchtreten können. Die *Cauda* liegt f der vorderen *linken Nierenfläche* (s. Fig.277 und 305), bald etwas höher, bald etwas fer, und reicht *bis zur Milz.* Die *hintere Fläche* ist von der Wirbelsäule durch die rs lumbalis des Zwerchfells, die Vena cava inferior und die Bauchaorta getrennt. Das nkreas hat wichtige Beziehungen zu folgenden Gefäßen. Hinter ihm liegt die Aorta ab- minalis und die Vena cava inferior. Die A. coeliaca und A. mesenterica superior, die ide oberhalb des Pankreas entspringen, fassen das Organ wie in eine Zwinge: die coeliaca bleibt am oberen Rande, die A. mesenterica superior tritt hinter dem Pan- eas nach abwärts, zwischen ihm und dem Duodenum hindurch. Am oberen Rande des nkreas ziehen die Vasa lienalia zum Hilus der Milz, den sie durch das Lig. phrenico- nale erreichen. Vena lienalis und Vena mesenterica bilden hinter dem Kopf des Pan- eas die Vena portarum. Über die Topographie des Kopfes vergleiche Fig. 304 und 309 d Fig. 219 und 220.

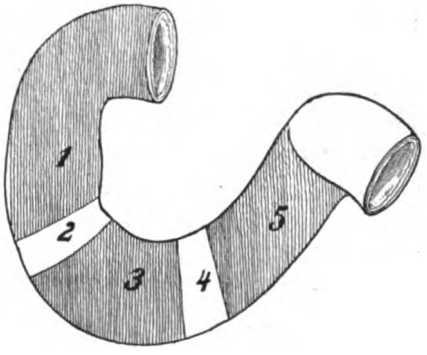

Fig. 310. Schema der Beziehungen des Duodenums zum Mesocolon transversum und zur Radix mesenterii. Erklärung im Text.

Anwendung.

Die *tiefe Lage* des Pankreas *erklärt, daß die sichere Diagnose von krankhaften Veränderungen,* Zysten, Abszessen oder Geschwülsten so lange *schwierig ist,* wie diese Gebilde eine tiefe Lage bei- halten. Oberflächlich gelagerte Zysten werden meist zwischen Magen und Colon transversum nach- isbar werden; in seltenen Fällen oberhalb des Magens unter Vorwölbung des Omentum minus, oder entwickeln sich vor oder unterhalb des Colon transversum zwischen die Platten des Omentum majus ein. Die innigen Beziehungen zu dem Colon transversum, Duodenum, Pylorus und zur Porta hepatis chen es begreiflich, daß Erkrankungen des Pankreas, besonders das Karzinom des Kopfes, die sichere gnose sehr erschweren. Neubildungen an dem Kopf des Pankreas können zu schweren *Behinderun- des normales Abflusses der Galle durch Druck auf den Ductus choledochus* führen. Der günstigste l zugleich ausgedehnteste Zugang zum Pankreas am Lebenden wird unter Durchtrennung des Lig. tro-colicum längs der großen Kurvatur des Magens erreicht. (Fig. 287). Auch die beiden anderen ngenannten Wege kommen in Betracht, beim Eingehen unterhalb des Colon transversum ist die A. ica sinistra zu beachten (Fig. 317). Je nach den Indikationen ist das Pankreas auch retroduodenal, ja lich wie bei Operationen an den Nieren, retroperitoneal zugänglich.

e) Milz.

Die Lagebeziehungen der tief im linken Hypochondrium gelegenen *Milz* kommen in Bezeichnung der drei Flächen des Organs zum Ausdruck. Die *größte, konvexe* Fläche, *cies diaphragmatica,* grenzt unmittelbar an die untere Zwerchfellfläche an (s. Fig. 299).

Digitized by Google

Hier wird die Milz (vgl. Fig. 221 a) nach außen von der linken *Pleurahöhle* und dem Unterrand der linken Lunge im Bereich des Sinus phrenicocostalis pleurae überlagert. Die *Facies gastrica* der Milz (s. Fig. 305 und 286) grenzt an das Corpus des *Magens* (s. Fig. 294) und ist *konkav;* auf ihr liegt der *Hilus* für den Eintritt der A. lienalis (aus der A. coeliaca) und den Austritt der V. lienalis, die von hier durch das Lig. phrenicolienale längs des oberen Pankreasrandes nach rechts ziehen, und zwar die Vene unterhalb der Arterie. Unterhalb des Hilus tritt die Cauda pancreatis in Berührung mit der Milz. Die kleinste Fläche der Milz ist die lange und schmale *Facies renalis*, mit der die Milz dem konvexen Rand der *linken Niere* auflagert (s. Fig. 305). Man fühlt diese Fläche in der Leiche, wenn man der Facies diaphragmatica nach hinten folgt.

Die Milz (Fig. 221 a) liegt mit der kurzen Achse zwischen 9. und 11. Rippe, mit der Längsachse verläuft sie annähernd parallel der 10. Rippe. Der obere Pol nähert sich dem 10. Brustwirbelkörper bis auf etwa 2 cm. Der untere Pol überschreitet nach vorn die Linea costo-articularis nicht (Linie von der linken Artic. sternoclavicularis zur Spitze der 11. Rippe). Dieser untere Pol liegt normalerweise hinter der Spitze des 11. Rippenknorpels. Er ist in der Regel *nicht*, jedoch bisweilen bei sehr tiefer Inspiration *fühlbar*. Kann man ihn unter dem Rippenbogen fühlen, so ist die Milz *vergrößert*. An den unteren Pol grenzt die *Flexura coli sinistra*. Diese ist hier durch das Ligamentum phrenico-colicum an das parietale Bauchfell geheftet. Dies Band bildet eine Stütze für die Milz (Fig. 287).

Die Milz besitzt mit Ausnahme des Hilus und der Anlagerungsstelle des Pankreas *einen vollständigen Peritonealüberzug*. Ihre Lage wird in geringem Grade von dem Füllungszustande des Magens und des Kolons und durch die Respirationsbewegungen beeinflußt. Ihre Fixation geschieht durch das *Lig. phrenicolienale* am Zwerchfell und der rechten Niere, durch das *Lig. gastrolienale* am Fundus des Magens. In dem ersteren Band verlaufen die Vasa lienalia von der Cauda pancreatis aus dem Hilus, in dem letzteren vom Hilus aus die Arteria gastroepiploica sinistra zum Magen (Fig. 287).

Anwendung.

Da die Milz dorsal zum größten Teil von der linken Pleurahöhle und auch von dem unteren linken Lungenrand überlagert wird, so ist leicht einzusehen, daß die meisten *Milzverletzungen mit Eröffnung der linken Pleurahöhle verbunden* sind. Die „Milzdämpfung" bei der Perkussion erscheint als „absolute" (oben begrenzt durch den Lungenschnitt) und „relative", die sich 1—2 cm oberhalb der obere Grenze der absoluten Dämpfung abgrenzen läßt. (Abschwächung des Lungenschalls durch die darunter gelegene Milz). Das Lig. phrenico-colicum (nur sehr selten fehlend) hindert die Milz, sich nach *abwärts* zu vergrößern. Ihre Vergrößerung erfolgt demnach bei Anschwellungen in der Richtung ihrer Längsachse. Daher werden Milzschwellungen zuerst am Rippenbogen palpiert. Zwischen den perkutorisch feststellbaren Rändern der Lunge und der Milz liegt der „Milzlungenwinkel", in dem der klanghaltige Schall des Magens auftritt (Fig. 221 a). Zwischen unterem Rande der Milz und vorderem Rande der Niere liegt der „Milznierenwinkel", in dem man den klanghaltigen Schall der Flex. col. sinistr. findet (Fig. 219). Gegen die Niere ist keine perkutorische Abgrenzung möglich. Ist die an den unteren Milzpol grenzende Flexura coli sinistra nicht mit Kot gefüllt, so daß sie hellen Schall gibt, so ist es möglich, die Milzgrenze in der Richtung der Längsachse durch die Perkussion zu bestimmen. Auch kann sich bei Milztumoren die geblähte Flexura coli sinistra zwischen die Facies diaphragmatica der Milz und das Zwerchfell einlagern. Luft einblasen in das Colon dient auch als diagnostisches Hilfsmittel zur Feststellung, ob ein Tumor im linken Hypochondrium der Milz oder Niere angehört. Der Milztumor bleibt *vor* der Gasblase liegen.

f) Dünn- und Dickdarm.

Die zahlreichen Schlingen des 6 bis 8 Meter langen *Dünndarms* (Jejunum etwa Zwei-fünftel, Ileum etwa Dreifünftel der Gesamtlänge; extreme Länge oder Kürze des ge-

Digitized by Google

samten Dünndarms 9,5 m — 4,5 m) (s. Fig. 211) erfüllen den Raum unterhalb des Mesocolon und des Colon transversum, überlagern mehr oder weniger das aufsteigende und das absteigende Colon und liegen auf den Fossae iliacae und auf und zwischen den Beckeneingeweiden. Das große Netz (s. Fig. 286) hängt von dem Kolon herab und trennt in sehr verschiedener Ausbildung den Darm von der Innenfläche der Bauchwand. Der Verlauf der Schlingen läßt im ganzen Regelmäßigkeit erkennen, die jedoch großen Schwankungen unterworfen ist (s. oben S. 211).

Der Dünndarm ist an zwei Stellen fester an die hintere Bauchwand angeheftet, am Anfang und am Ende (Fig. 287). Am Anfang ist es die Flex. duodenojejun., links neben dem 2. Lendenwirbel, am Ende die Flexura ileocolica in der rechten Darmbeinschaufel. Dazwischen liegen kürzer oder länger an der Radix mesenterii befestigte, also mehr oder weniger bewegliche Darmschlingen, die zum Teil bis ins kleine Becken hinabreichen.

In die Radix mesenterii tritt die *A. mesenterica superior*, der zweite der unpaaren viszeralen Äste der Bauchaorta, am unteren Rande des Pankreas ein (Fig. 287, 305). Sie ist das Gefäß für den ganzen Dünndarm, das Colon ascendens und Colon transversum bis zur Flexura coli sinistra. Die Äste sind:

1. A. pancreaticoduodenalis inferior zu Duodenum und Caput pancreatis;
2. Aa. intestinales, bis zu 15, im Mesenterium zu den Dünndarmschlingen;
3. A. ileocolica zum Übergangsgebiet von Dünn- und Dickdarm;
4. A. colica media zum Colon ascendens und transversum (über die A. colica dextra s. unten S. 233).

Die *Vena portae* (s. Fig. 302, 304, 305) ist der kurze, nur 3 cm lange, aber sehr starke Venenstamm, der an der Porta hepatis in die Leber eintritt und das Blut aus dem Verdauungskanal von der Kardia bis zum After, dem Pankreas, der Milz und der Gallenblase, also das aus den drei unpaaren Ästen der Bauchaorta stammende Blut auf dem Umwege *durch die Leber* und die Venae hepaticae in die V. cava inferior führt, während das Blut aus den paarigen (viszeralen und parietalen) Ästen der Bauchaorta in Venen gelangt, die *direkt* in die V. cava inferior münden. *Der Stamm der Pfortader liegt im Lig. hepatoduodenale* (s. S. 207, 220) und entsteht hinter dem Kopf des Pankreas (vgl. Fig. 304, 305) aus dem Zusammenfluß der *V. lienalis*, der *V. mesenterica superior* und der *V. mesenterica inferior*. Über die wichtigen Anastomosen des Pfortadergebietes s. S. 190. In der Gegend der Pfortader liegen so viele große Blutgefäße auf relativ kleinem Raum zusammengedrängt wie an *keiner anderen Stelle* des Körpers (s. Fig. 305).

Der *Dickdarm, Kolon,* beginnt mit dem Blinddarm, *Coekum,* und dessen Processus vermiformis (Fig. 287). Das Coekum liegt auf der *Fossa iliaca dextra,* und zwar auf der Fascia iliaca und dem M. iliacus; nach links reicht es bis zum lateralen Rand des rechten M. psoas major. In abnormen Fällen liegt es tiefer, bis in das kleine Becken hinein, in anderen, sehr viel häufiger zu beobachtenden Fällen aber liegt es viel höher, sogar unterhalb der Leber auf der rechten Niere. Das Ileum hat dann vor der Einmündung einen aufsteigenden Verlauf (s. auch weiter unten S. 230). Das Coekum besitzt in der Regel, ebenso wie der *Processus vermiformis* (Appendix), einen vollständigen Bauchfellüberzug und *berührt daher* als *beweglicher* Darmteil, sobald es mit Gasen oder Kot gefüllt ist, im Gegensatz zu dem sich nach oben anschließenden Colon ascendens meist die *Innenfläche der Bauchwand. Es kann jedoch hinten des Bauchfellüberzuges entbehren,* so daß es dann

Digitized by Google

Fig. 311. 4 Stunden nach der Bariummahlzeit ist der Magen leer, das Kolon aber noch nicht sichtbar, eine Jejunumschlinge ist stärker dilatiert. Nach 22 Stunden scheinen in dieser Schlinge noch Kontrastmittelreste retiniert zu sein. Auch am nächsten Tag befinden sich die Bariumreste noch an gleicher Stelle (→) und es läßt sich durch einen Röntgeneinlauf nachweisen, daß dieser Schattenteil dem Dickdarm nicht angehört. Flexura ileo-coecalis, Coekum, Colon ascendens und transversum mit stark ausgebildeten Haustren. Flexura lienalis mit zwei Schenkeln bis zum Zwerchfell ausgedehnt. (S. 215 und S. 232). N. = Nabel. Verkleinerung 1/4.

Fig. 312. Kongenital abnorm langes Kolon mit hochgradigster Ptose des Querdarms — bei hoher Flexurstellung — Schlingenbildung im Deszendens und abnorm langes Aszendens." 26jähr. an Obstipation leidender Mann. Verkleinerung

durch Bindegewebe in breiter Ausdehnung, wie es für das Colon ascendens die Regel ist, an die Fossa iliaca fixiert ist. Der in der Länge (3—20 cm) variierende Processus vermiformis ist in der Regel frei beweglich, nur durch sein eigenes *Mesenteriolum* befestigt, in der Regel zum Teil von dem Blinddarm bedeckt und über die Linea terminalis ins kleine Becken hinabreichend. Doch kann er auch ganz hinter dem Coekum versteckt liegen und dabei an der hinteren Bauchwand angeheftet sein. Die Stelle, an der die Appendix aus dem Coekum hervorgeht, liegt *normalerweise*, auf die vordere Bauchwand projiziert, auf einer von dem Nabel nach der Spina iliaca anterior superior dextra gezogenen Linie, 6 cm von der Spina entfernt (*Mac Burney*scher Punkt).

Das *Colon ascendens* (s. Fig. 287) verläuft von dem oberen Teil der Fossa iliaca dextra aufwärts zum *unteren Pol der rechten Niere*. Unterhalb der Niere oder auf ihr (Facies colica der rechten Niere s. Fig. 272, 276) geht es durch die Flexura coli dextra in das Colon transversum über. Hier verursacht es an dem ihm aufgelagerten rechten Leberlappen die Impressio colica (s. S. 219). Es liegt auf dem M. quadratus lumborum, lateral vor dem M. psoas und ist meist *nur vorn und seitlich vom Bauchfell überzogen*, mit der hinteren Wand daher mehr oder weniger breit durch Bindegewebe an die hintere Bauchwand befestigt. Daher ist es nicht frei beweglich und ist — besonders im kontrahierten Zustand — vorn von Dünndarmschlingen überlagert und verdeckt. (Für dies und das Folgende auch Fig. 219—221a.)

Das *Colon transversum* (s. Fig. 286, 287) verläuft von der Flexura coli dextra in querer und aufsteigender Richtung nach links bis in das linke Hypochondrium, wo es durch die *Flexura coli sinistra* in das absteigende Kolon übergeht. Einer leichten Konkavität nach oben entspricht eine Konvexität nach unten in Anpassung an die dem Kolon oben aufgelagerte große Kurvatur des Magens. *Rechts* wird das Colon transversum *von der Leber und der Gallenblase bedeckt, links grenzt es an den unteren Pol der Milz* und ruht am Übergang in das Colon descendens auf dem unteren Teil der vorderen Fläche der *linken Niere* oder dem unteren Nierenpol (Fig. 273, 277). Unten grenzen *Dünndarmschlingen* an. Der Lagebeziehung zum Duodenum wurde oben (S. 224) gedacht. Auch erinnern wir uns des langen und breiten Mesocolon transversum (s. S. 210), wodurch das quere Kolon *viel beweglicher ist* als der auf- und absteigende Teil und die Innenfläche der vorderen Bauchwand *berührt*.

Das *Colon descendens* (s. Fig. 287) ist länger als das Colon ascendens und beginnt an der linken Niere. Es wendet sich, von der Medianebene etwas weiter entfernt als das Colon ascendens, auf dem M. quadratus lumborum nach abwärts, gelangt auf die Fossa iliaca sinistra und geht nach kurzem, medialwärts gerichtetem Verlauf auf der Fossa iliaca sinistra in das *Colon sigmoides* über. Die Befestigung an der hinteren Bauchwand verhält sich ähnlich der des Colon ascendens.

Digitized by Google

Fig. 312.

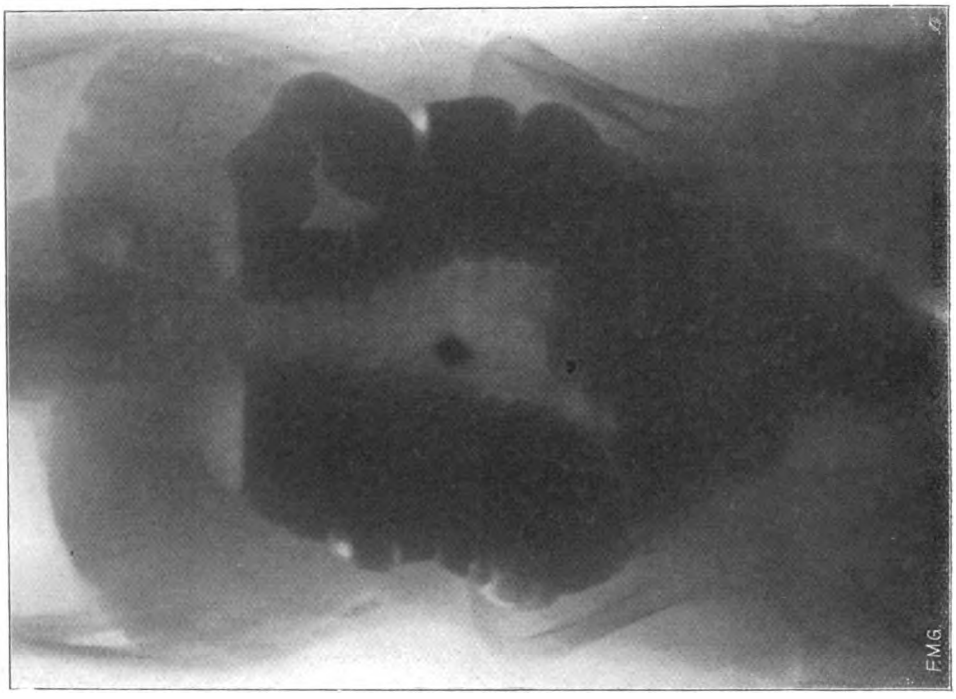

Fig. 311.

Digitized by Google

Fig. 313.

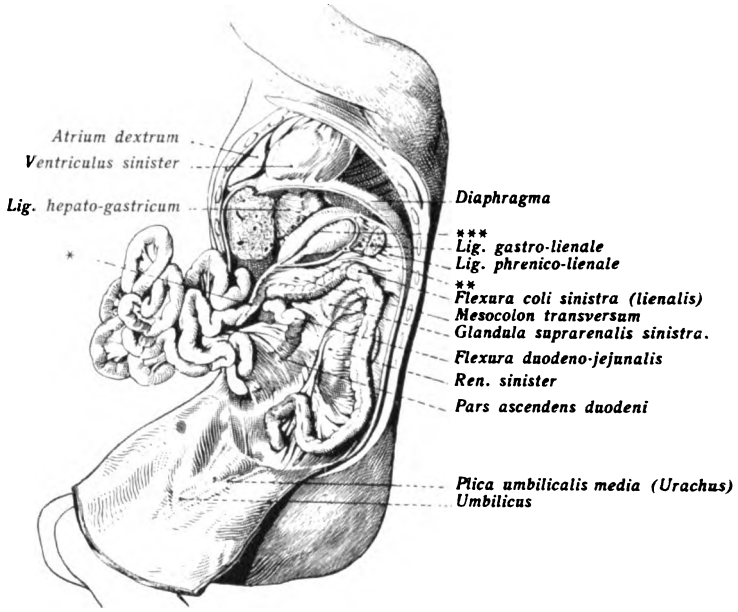

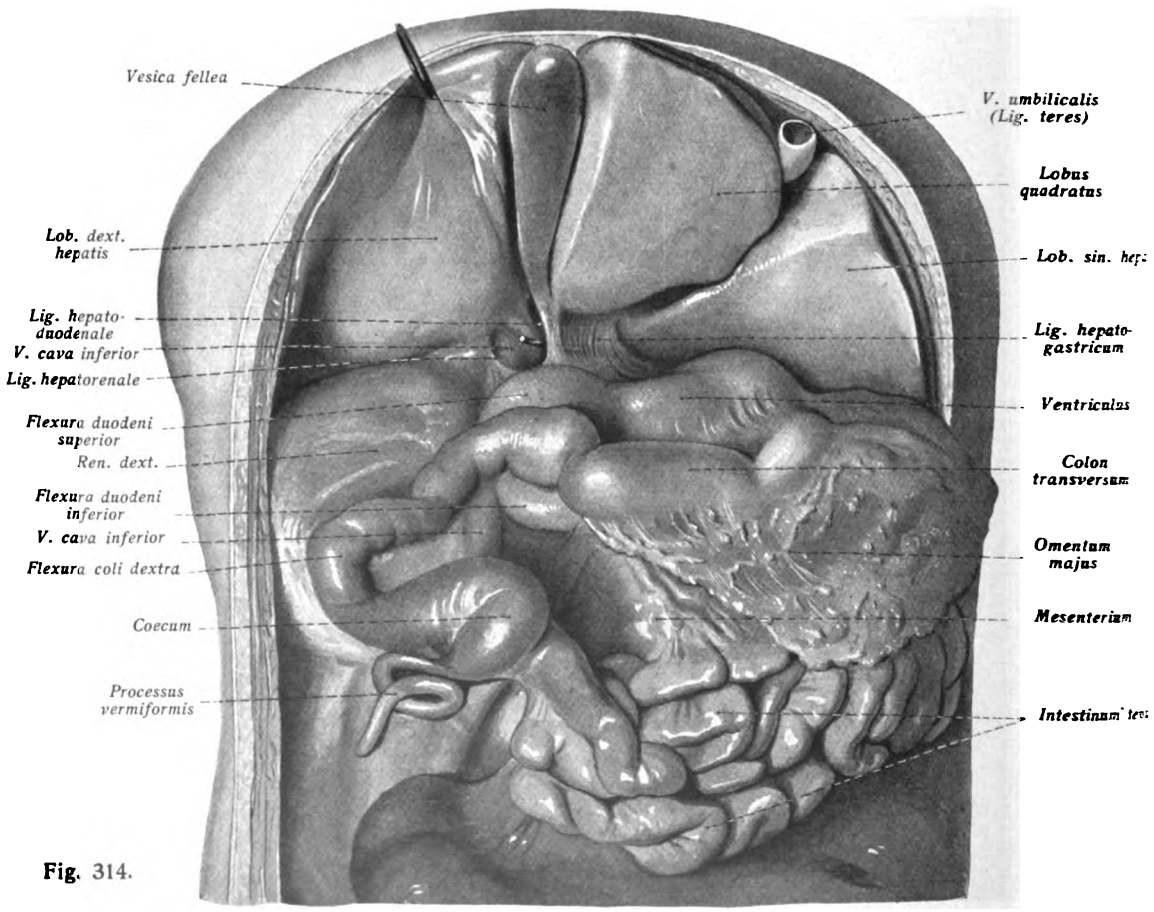

Fig. 314.

Digitized by Google

Fig. 313. Situs der Baucheingeweide eines menschlichen Foetus aus der ersten Hälfte der Schwangerschaft. Das mentum majus ist noch kurz. Sein freies Ende (Umschlag der vorderen in die hintere Platte) (*) hat sich über den nfang des Dünndarmes gelegt. Bursa omentalis eröffnet. Ihre hintere (**) und vordere (***) Platte.

Fig. 314. Baucheingeweide vom neugeborenen Kind in der Ansicht von vorn. Die Leber ist nach oben geschlagen nd erscheint verhältnismäßig größer, als beim Erwachsenen. In das Foramen epiploicum (Winslowi) ist eine Sonde eingeführt. Der Blinddarm ist aus der Fossa iliaca nach oben hinaufgeschlagen, so daß man den für das Kind typischen ichterförmigen Uebergang des Wurmfortsatzes in das Coekum sieht.

Das *Colon sigmoides* bildet den vornehmlich in der Regio iliaca gelegenen Übergangsteil zum Mastdarm und ist durch sein *langes* Mesosigmoideum vor dem Colon descend. usgezeichnet. Es erstreckt sich bis zum 2. Sakralwirbel, wo das Rektum beginnt (vgl. . 247). Oberhalb des linken Poupartschen Bandes liegt es der *Innenfläche der Bauchand in der Regel an und kann hier freigelegt und eröffnet werden.* In der Fig. 257 ist as Colon sigmoides sichtbar. Von außen nach innen sind bis auf das Colon sigmoides urchschnitten: Haut mit Fettschicht und oberflächlicher Faszie der Bauchwand, die drei latten Bauchmuskeln, die Fascia transversalis und das Bauchfell; zu vermeiden sind nach ben (S. 192) gegebener Regel die Vasa epigastrica inferiora.

Für gewöhnlich ragt die von dem Colon sigmoides gebildete Schleife bis in das kleine ecken hinein, und es überschreitet dieser Darmteil die Medianebene nach rechtshin nicht. Über die gesamten Lageanomalien des Dickdarms, die *sehr* häufig sind, s. das Folgende.)

Variationen in der Lage und Befestigung des Dickdarms. Kein Teil des menschchen Körpers variiert in seiner Lage so stark wie der Dickdarm. Dies ist wichtig zu wisn nicht nur beim Studium des normalen Situs an der Leiche, sondern auch für die Beteilung der Verhältnisse bei klinischen Sektionen und beim Studium der *Röntgenbilder.* ie Ursache dieser so überaus häufigen Abweichungen von der als typisch geschilderten ıge liegt in der Entwicklung der Dickdarmbefestigungen (Fig. 282, 283).

Die als „Mesokolon" bezeichneten Bauchfellplatten sind ebenso wie das Dünndarmkröse nicht von Anfang an gegeben, sondern entstehen erst sekundär. Der Aufhängeparat des gesamten Dünn- und Dickdarms bis zur späteren Flexura coli sinistra besteht ıfänglich nur aus einer zirkumskripten Befestigung in der Höhe des 1. Lendenwirbels, daß der Darm hier an einem runden Stiel aufgehängt ist. In diesem Stiel tritt die A. menterica superior ein. Dieser Darmteil bildet die Nabelschlinge, in der die zuführende ünndarmschlinge vorn, die abführende Dickdarmschlinge hinten liegt. Das Colon deendens wird dann weiterhin durch eine vor der Wirbelsäule liegende Befestigung an die ıuchwand angeheftet (Fig. 313). Oberhalb des Stiels gewinnt das Duodenum samt dem ıkreas, indem es sich nach rechts an die Bauchwand anlegt, seine sekundäre Befestiıng (s. Fig. 283). Unterhalb des Stiels dreht sich die Nabelschlinge entgegen dem Uhriger so, daß der Dickdarmschenkel vor den Dünndarmschenkel tritt und schließlich mit r späteren Coekalgegend die hintere Bauchwand zwischen Niere und Leber berührt *(Vogt).* n dieser Stelle aus tritt der nun quer gelagerte vordere Dickdarmschenkel über Leber d Magen hinweg in die Lage des späteren Colon transversum zur linken Bauchseite, wähnd auch das, anfänglich median gelegene (s. oben) spätere Colon descendens aus dieser edianen Lage nach links rückt. Der Dünndarmschenkel ist zu dem stark geschlängelten ırmrohr geworden, das aber gleichfalls nur an dem Stiel der Nabelschlinge hängt. Die ätere Ileocoekalgegend ist mitsamt dem Coekum nach rechts verlagert. Stellt man sich n Darm zwar in endgültiger Lage, aber ohne weitere Befestigung als jenen Gekrösestiel r, so erblickt man in Gedanken einen Zustand, der als Hemmungsbildung tatsächlich rsistieren kann. Die Figg. 315, 316 zeigen ihn bei einem Neugeborenen. Besonders die g. 316 zeigt, daß der Dünndarm noch keine Radix mesenterii und die Coekalgegend noch

Digitized by Google

keine Befestigung besitzt. Lediglich das Colon transversum ist bereits an der untere Fläche des Omentum majus, das Colon descendens in seiner endgültigen Lage fes gewachsen.

Dadurch, daß die einander zugekehrten Peritoneallamellen miteinander verkleben un verwachsen (Fig. 282, 283) finden die Darmteile sekundäre Befestigung: das Coekum

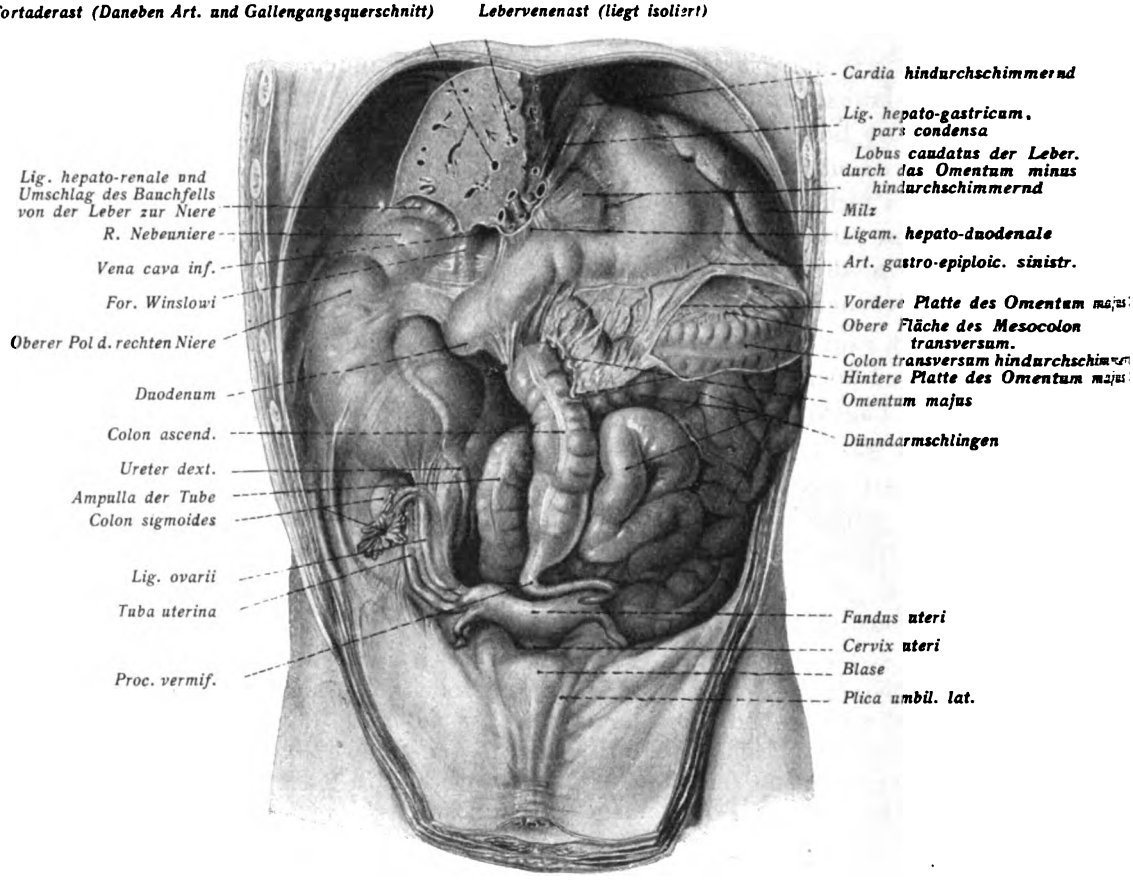

Fig. 315. Ein Fall von unvollkommener Ausbildung der Darmbefestigung. Colon transversum und descendens sind norm an der hinteren Bauchwand befestigt; der gesamte Dünndarm und das Colon ascendens, sind wie bei frühem foetale Zustande (Nabelschlinge) nur am Durchtritt der Vasa mesenterica sup. unterhalb des Pankreas angewachsen. — Bur omentalis eröffnet. — Eigene Beobachtung.

wächst auf der rechten Niere fest, das Colon transversum an der Unterfläche des Omentum maius, der Dünndarm an der hinteren Bauchwand.

Es gibt anfänglich kein Colon ascendens. Dieses entsteht erst in der späteren Fötal zeit durch einen *Descensus coeci.*

Aus diesen Vorgängen erklären sich die praktisch so bedeutsamen Variationen, au deren großer Zahl folgende hervorgehoben seien:

1. Hochstand des Cökums. Es fehlt das Colon ascendens, das Cökum liegt unterhal der Leber. Ein Descensus coeci ist ganz ausgeblieben.
2. Abnorme Kürze des Colon ascendens. Es liegt nicht in der rechten Darmbeinschaufel sondern höher oben. Der Deszensus ist unvollkommen erfolgt (Fig. 314).

Digitized by Google

3. Abnorme Beweglichkeit des Colon ascendens. (Die sekundäre Befestigung ist ganz ausgeblieben oder nicht normal weit erfolgt.)
4. Lagerung des Colon transversum unter der Radix mesenterii. Das Colon ist nicht nach vorn über den Dünndarm, sondern hinter ihm vorbeigetreten.

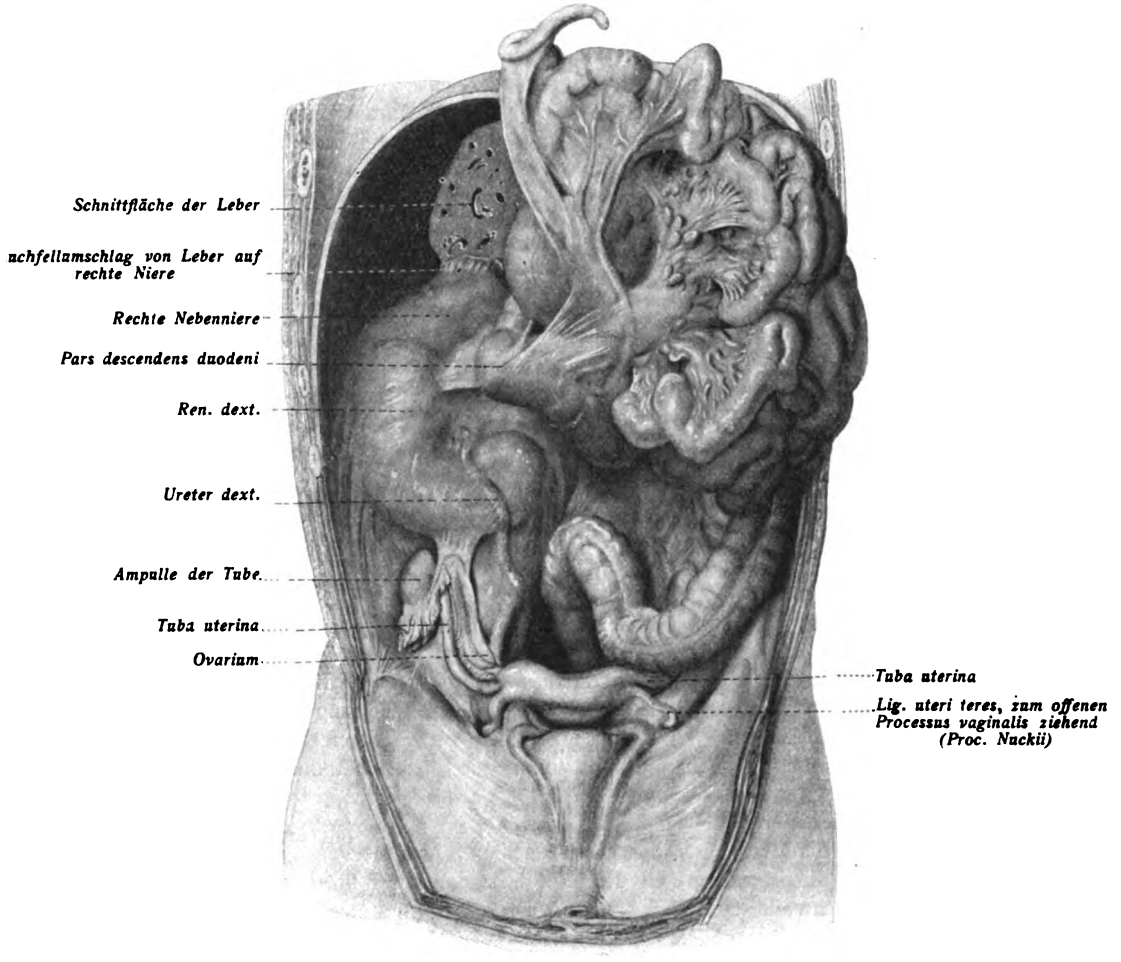

. 316. Dasselbe Präparat, Dünndarm und Colon ascendens emporgeschlagen. Man sieht, daß auch die pars inferior des Duodenums ohne Befestigung an der hinteren Bauchwand geblieben ist.

5. Ein abnorm langes und weit nach abwärts gekrümmtes Colon transversum ist sehr häufig, ohne daß dieser Befund als an sich als krankhafte Lageveränderung gedeutet werden darf (Fig. 312). Auch dabei liegt, wie hier nicht näher ausgeführt werden kann, das Ergebnis vor eines ungewöhnlichen, aber nicht seltenen Ablaufes der Drehungsvorgänge, durch die das Coekum an die hintere Bauchwand geführt wird *(Vogt)*.

Auch hinsichtlich der *Gefäßversorgung* ist die entwicklungsgeschichtlich bedeutsame abelschlinge selbständig. Ihr Gefäß ist die *A. mesenterica superior,* deren Versorgungsbiet bis zur Flexura coli sinistra reicht. Von da an tritt die A. mesenterica inferior als ersorgungsgefäß auf.

Digitized by Google

Anwendungen.

Die Lageanomalien des Dickdarms sind für die Diagnostik von Entzündungen und Tumoren von Bedeutung. Vor allem ist hier auf den Hochstand des Coekums aufmerksam zu machen. Die Möglichkeit einer abnormen Lage dieses wichtigen Darmteiles muß der Untersucher bei jedem Menschen in Betracht ziehen. Nicht minder variabel ist die Lage der Appendix. Besonders verhängnisvoll für die Diagnostik können diejenigen Fälle werden, wo der Wurmfortsatz retroperitoneal liegt. Es sind solche beschrieben worden, wo er, zugleich abnorm lang, hinter dem Bauchfell bis zur linken Niere verlief.

Der Processus vermiformis wird für gewöhnlich leer gefunden; auch die Kontrastfüllungen bei Röntgenaufnahmen dringen nicht in ihn ein.

In selteneren Fällen hat man indes auch in ihm eine Kontrastfüllung gefunden. Es hängt dies möglicherweise mit besonderen Formen dieses Anhanges zusammen. Beim Fötus geht das Cökum trichterförmig in die Appendix über (Fig. 314). Auch beim Erwachsenen persistiert dieser Zustand nicht selten.

Ist das Colon transversum stark nach abwärts gekrümmt, so ist auch das Lig. gastro-colicum zu einer breiten Platte ausgezogen.

Die Stellung der *Flexura coli sinistra* im Lebenden bietet oft für den, der nur das Situsbild der Leiche kennt, etwas Überraschendes (Fig. 311). Eine Gasblase in dieser Flexur ist häufig und könnte mit der Magenblase verwechselt werden, wenn nicht die Haustra coli mit ihr verbunden wären. Anatomisch handelt es sich um die Lage der Flexur zwischen Milz und Magen vorn, linker Niere hinten (s. oben), die aber meist nicht als dauernde aufgefaßt werden darf, sondern mehr als Anpassung an Füllungszustand und Raum. Oft indes ist in der Tat die linke Flexur mit zwei durch eine Bauchfellduplikatur verbundenen Schenkeln eine auch in der Leiche feststellbare Bildung. Beim Lebenden kann hierdurch ein Verschluß des Dickdarmes entstehen.

Zu diagnostischen Irrtümern könnte bei Unkundigen schließlich auch noch die abnorm lange Schlinge der Flexura sigmoides Anlaß geben. Sie kann weit nach rechts, ja bis gegen die Leber hinüberreichen. Man hat sich hier der oben (211) angegebenen Unterscheidungsmerkmale zwischen Dünndarm und Dickdarm zu erinnern.

Sitzt im Wurmfortsatz ein Fremdkörper fest und bilden sich Retentions- und Entzündungsvorgänge, so kann Perforation erfolgen. Da der Fortsatz frei liegt, so *fließt der Inhalt in die Bauchhöhle*, wenn der Fortsatz nicht durch vorausgegangene entzündliche Verlötungen an die Fossa iliaca oder an Nachbarorgane angewachsen ist. Kommt es in solchen Fällen zur Entzündung der Appendix, so kann es zu den gefährlichen retrocoecalen Eiterungen (Abszessen) in dem retroperitonealen Bindegewebe kommen, die sich auf die Fossa iliaca ausdehnen. Von hier aus kann sich die Entzündung und Eiteransammlung *in zwei Richtungen ausbreiten:*

1. nach oben unter die Nieren bis zum Zwerchfell;
2. nach unten und medialwärts über die Linea terminalis des Beckens in das kleine Becken;

Da aufsteigender und absteigender Teil des Dickdarms an ihrer hinteren Fläche breit durch Bindegewebe an die hintere Bauchwand befestigt sind, so ist es möglich, *von der dorsalen Seite her diese Darmteile ohne Eröffnung der Bauchhöhle zu eröffnen.* Das kann z. B. bei der Anlage eines widernatürlichen Afters durch die *Colotomia lumbalis* lateral vom M. quadratus lumborum oberhalb der Crista iliaca sinistra im Bereich des Colon descendens geschehen. Es ist jedoch zu bemerken, daß auch bei diesen Kolonteilen gelegentlich ein kurzes Mesokolon vorkommt, der Bauchfellüberzug also ziemlich vollständig wird, wodurch natürlich der obige Eingriff *ohne Eröffnung der Bauchhöhle* sehr erschwert ist. Günstiger und im allgemeinen bevorzugt für die Ausführung dieser Operation — z. B. wenn ein Mastdarmkrebs den Darm oberhalb des Anus verschließt — ist das *Colon sigmoides* (s. Fig. 257).

Die von der A. mesenterica superior und inferior stammenden *Gefäße des Dickdarms* zeigen einen ganz bestimmten Typus ihrer Anordnung, der auch bei den häufigen Variationen stets zutage tritt. Es gibt ab

1. die A. mesenterica superior { a) die A. ileo-coecalis; b) die A. colica media
2. die A. mesenterica inferior { a) die A. colica sinistra; b) die Aa. sigmoideae.

ihr Endstück = A. hämorrhoidalis superior.

Digitized by Google

Zu diesen konstanten Ästen treten zwei akzessorische Äste, die als selbständige Gefäße der A. mesenteria superior nicht immer vorhanden, sondern meist Äste der A. colica media sind, nämlich die A. colica dextra und A. colica media accessoria. Alle Arterien stehen durch große Arterienbögen miteinander in Zusammenhang (Fig. 317).

Chirurgisch-topographisch sind diese Arterienbögen dadurch bemerkenswert, daß sie konstante Beziehungen zu den retroperitonealen Organen besitzen. Deshalb können die *Arterienfelder* als Orientierungsstätten in den Fällen dienen, wo das Bauchfell fettreich und undurchsichtig eine unmittelbare Inspektion der dahinter liegenden Organe nicht gestattet *(Waldeyer)*. Die wichtigsten Felder mit ihren Lagebeziehungen sind folgende (Fig. 317):

1. Zwischen A. ileocolica und der A. colica dextra (oder einem ihr entsprechenden Aste) liegt das Feld, in dem der untere Nierenpol und die pars inferior des Duodenums liegt.

2. Hinter der A. ileo-colica liegt der rechte Ureter.

3. Zwischen A. colica media und der A. colica sinistra liegt (bei emporgeschlagenem Colon) der Magen und das Pankreas.

4. Zwischen A. colica sinistra und ihrem abwärts zunächst folgenden Aste liegt die linke Niere.

5. Zwischen diesem Aste und den Aa. sigmoideae liegt der linke Ureter.

Da die Wirbelsäule und die vor ihr liegenden Organe (Pankreas, Duodenum, Aorta, Vasa mesenterica) in das Innere des Bauchraumes vorspringen, da ferner auf- und absteigendes Colon ähnliche Vorsprünge links und rechts bilden, so entsteht unterhalb des Mesocolon transversum und Colon transversum rechts und links von der Wirbelsäule je eine *Nische („Colonnische"* Waldeyer), die insofern erhebliche topographische Bedeutung besitzt, als von der rechten Nische aus die rechte Niere, Duodenum und Pankreaskopf, von der linken aus linke Niere, Nebenniere und Pankreaskörper zugänglich gemacht werden kann. Die „Arterienfelder" geben dabei noch sicherere Anhaltspunkte.

Digitized by Google

Fig. 317. Arterien des Darmes, Kolonnischen und Arterienfelder der hinteren Bauchwand, unter freier Benützung einer Figur von Waldeyer. Genauere Erklärung im Text.

Topographische und angewandte Anatomie des Beckens.

Eine scharfe Abgrenzung der Beckengegend nach dem Bauche hin existiert nicht. Wie bei der Brust und dem Bauch unterscheiden wir auch bei dem Becken die Wandung und den von der Wandung umschlossenen Beckenraum. Die Wandung erhält ihre Stütze durch das knöcherne Becken, jedoch ergab sich schon bei der Betrachtung des Bauches, daß ein großer Teil des knöchernen Beckens — der oberhalb der Linea terminalis gelegene — also die Darmbeinschaufeln mit den innen aufgelagerten Mm. iliopsoas zur Bauchwand hinzugerechnet werden. Genauer ausgedrückt umfaßt die Beckengegend nur den unterhalb der Linea terminalis gelegenen Bereich des *kleinen* Beckens oder des Beckenkanals. In der folgenden Beschreibung wird die Beckenwand und der Inhalt des Beckens unterschieden. Beim Inhalt des Beckens ist das Verhältnis beim Manne und das beim Weibe gesondert zu behandeln. Hierzu tritt als letzter Abschnitt der Damm.

I. Die Beckenwand.

Die Wandung des Beckens wird hinten zu beiden Seiten des Kreuz- und Steißbeins durch die Gesäßgegend gebildet. Diese Gegend wird aus praktischen Gründen nicht hier, sondern bei der unteren Extremität besprochen. Die Grundlage des Studiums der Beckenwandung bildet das Hüftbein (= Beckengürtel der Osteologie) und das Kreuzbein. Die beiderseitigen Hüftbeine nebst dem Kreuzbein bilden das *Becken.*

Es müssen, abgesehen von den in Fig. 318 angegebenen Bezeichnungen folgende auf das *ganze Becken* bezüglichen Bezeichnungen verständlich sein: *Großes Becken* und *kleines* Becken oder *Beckenkanal.* Beide werden voneinander abgegrenzt durch die *Linea terminalis.* Sie entspricht der Ebene des Beckeneinganges (Apertura pelvis superior). Ferner: Arcus pubis, Angulus pubis, Apertura pelvis inferior, Acetabulum mit Incisura und Fossa acetabuli, Foramen obturatum, Canalis obturatorius, Articulatio sacro-iliaca, Lig. arcuatum pubis.

Das kleine Becken beginnt mit der nach vorn geneigten, durch die Linea terminalis bestimmten Ebene, dem *Beckeneingang* oder der *oberen Beckenapertur;* es öffnet sich unten durch den *engeren herzförmigen Beckenausgang, die untere Beckenapertur.* Die letztere setzt sich aus zwei im Winkel zueinanderstehenden Ebenen zusammen; die eine steigt von der Symphyse zu den Tubera ischii nach abwärts, die andere von da zur Steißbeinspitze wieder aufwärts. Auf die Weichteile des Beckenausgangs bezogen, entspricht *jene* Ebene dem Trigonum urogenitale (Diaphragma urogenitale), *diese* dem Diaphragma pelvis. Die Form des von der Wandung des kleinen Beckens umschlossenen Beckenkanals ist die eines *abgestumpften* und unten verengerten *Trichters* oder Kegels. Die *vordere* Wand des Beckenkanals wird von der Symphysis ossium pubis, den beiden Schambeinästen (R. superior et inferior) und den unteren Sitzbeinästen gebildet. Die großen *Foramina ob-*

Digitized by Google

Fig. 317.

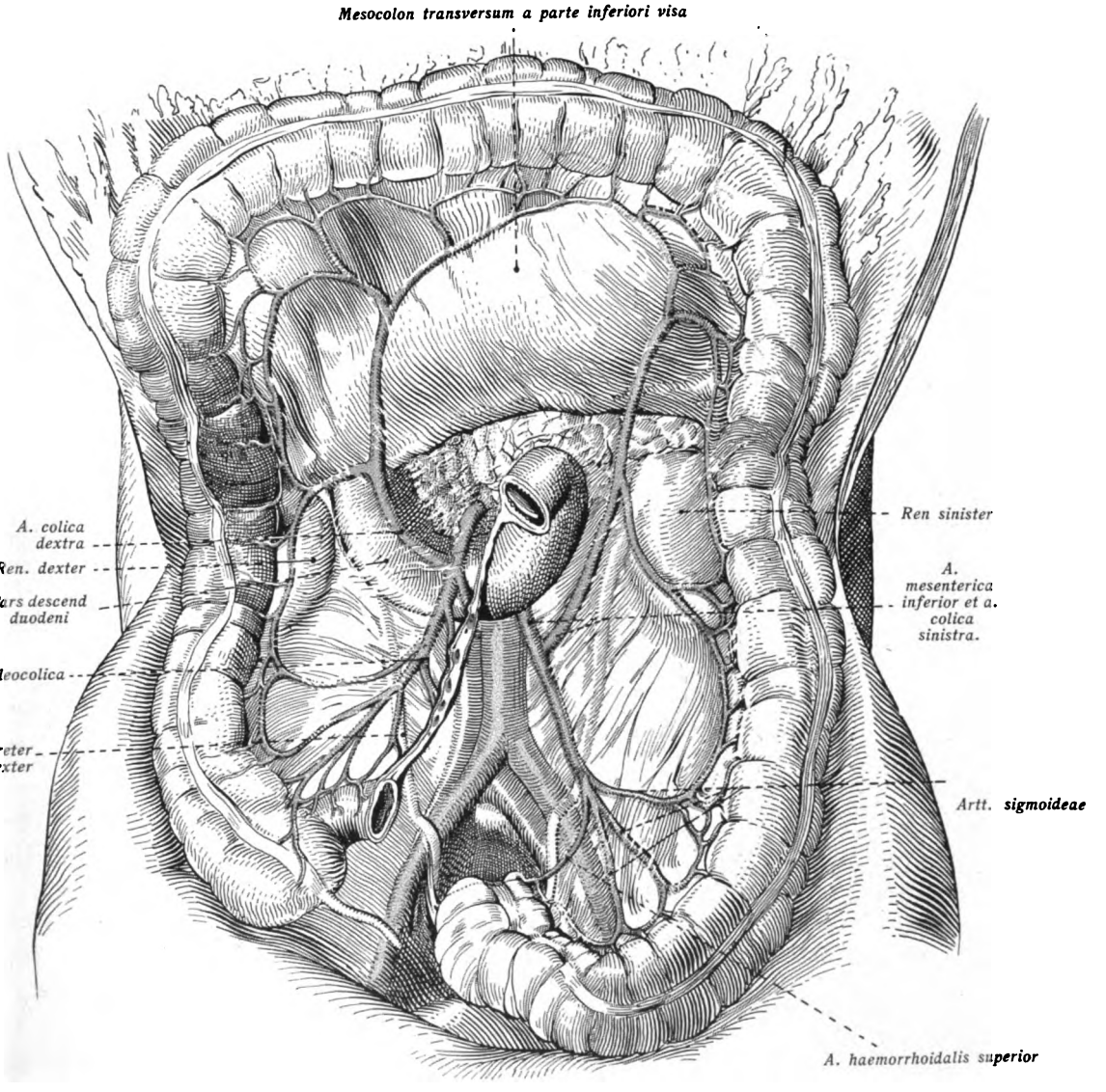

Digitized by Google

Fig. 319.

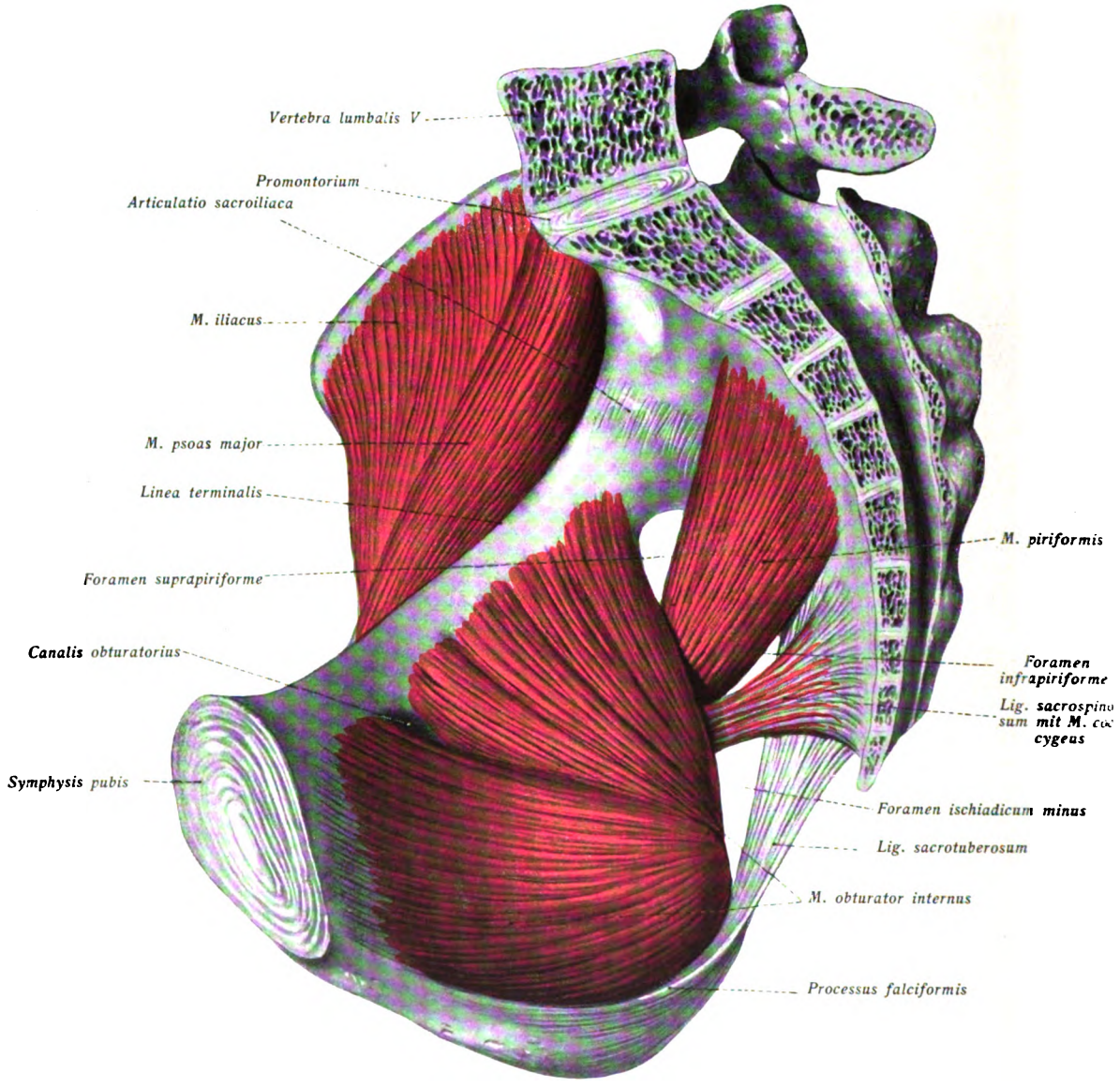

Digitized by Google

Fig. 319. Rechte Beckenhälfte mit Muskeln und Bändern.

rata sind von der Membrana obturatoria verschlossen, die nur oben medial den kleinen *inalis obturatorius* freiläßt.

1. *Die seitlichen Wände.*

Die *seitlichen* Wände werden durch die Pfannenteile des Os coxae, Körper und eren Ast des Sitzbeins und das *Lig. sacrospinosum* und das *Lig. sacrotuberosum* ge- det. Die *hintere* Wand entspricht dem Os sacrum und coccygeum und ist nach hinten stark sgehöhlt. Die Steißwirbel sind unter sich (normalerweise bis zur Pubertät) durch Faser-

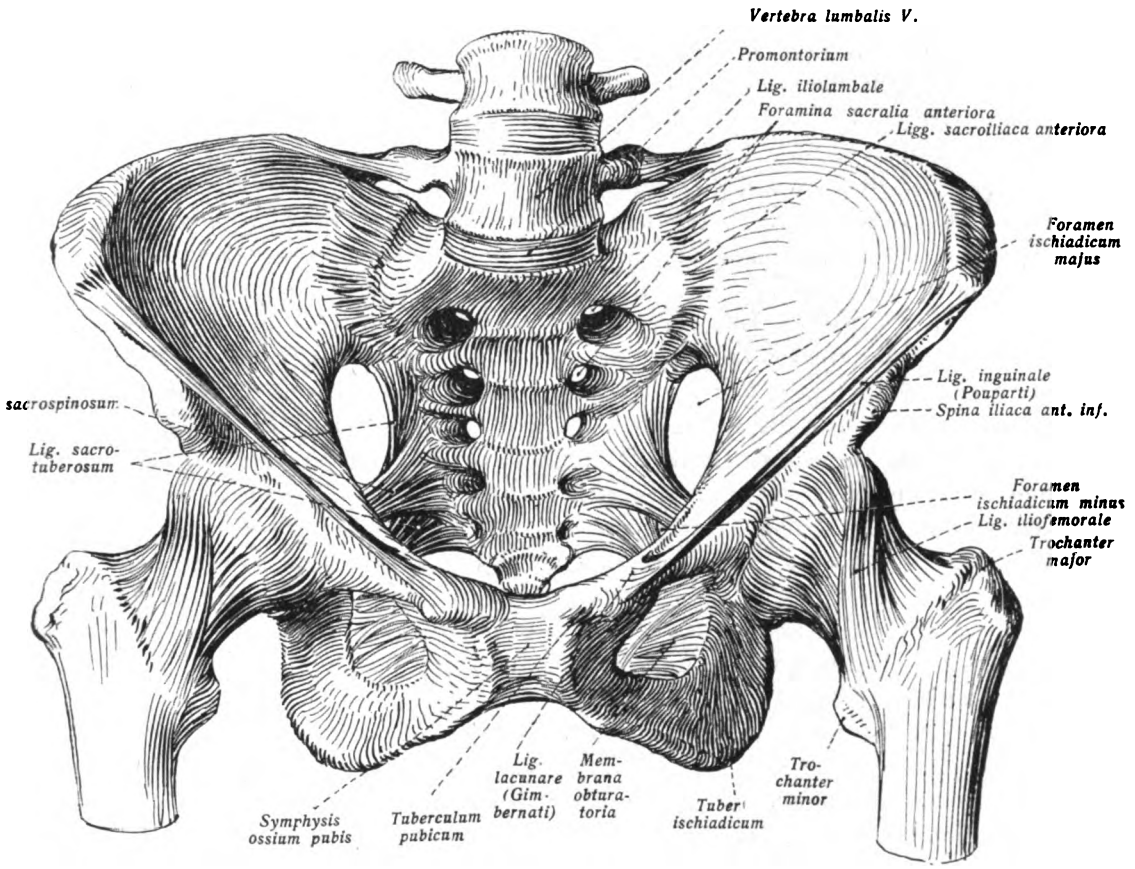

Fig. 318. Weibliches Becken von vorne in Normalstellung.

orpelscheiben verbunden, die eine Beweglichkeit besonders nach hinten ermöglichen. Im wachsenen Zustand tritt Synostose ein, doch bleibt die Synchondrose zwischen ihnen d dem untersten Kreuzbeinwirbel häufig erhalten.

Bei dem Weibe ist der Beckenkanal kürzer und weiter, als bei dem Manne. Die obere ertur ist oval gegenüber dem durch stärkeren Vorsprung des Promontoriums mehr herz- mig gestalteten Beckeneingang des Mannes. Der Angulus pubis wird bei dem weib- hen Becken zu einem Arcus pubis. Die Darmbeinschaufeln sind flacher, der Abstand r Spinae anteriores superiores daher größer.

Digitized by Google

Fig. 320. Gefässe und Nerven im Bereich der Fossa iliaca.

Der knöchernen Wandung lagern sich innen Weichteile an (Bänder, Muskeln, Fa zien). Durch die die Seitenwand verstärkenden Ligg. sacrotuberosum und sacrospinosu kommt es zur Bildung der *Foramina ischiadica majus und minus*. Das For. ischiadicu majus wird vom *M. piriformis* (Ursprung Vorderfläche des 2.—4. Kreuzbeinwirbels, Ansa Spitze des Trochanter major) zum Austritt aus dem Becken benutzt und nahezu ganz ve schlossen, so daß nur am oberen und am unteren Rand des Muskels enge Lücken übri bleiben — *Foramen supra-* und *infrapiriforme* —, durch die wichtige Gefäße und Nerven d Beckenraum verlassen. Durch das Foramen suprapiriforme treten A. et N. glutaeus sup rior, durch das F. infrapiriforme A. und N. glutaeus inferior, A. und N. pudendus, N. ischi dicus und N. cutaneus femoris posterior nach hinten (vgl. S. 307). Durch das For. ischi dicum minus verläßt der von der Innenfläche der Membrana obturatoria und deren Ü gebung kommende *M. obturator internus* das Becken, um am Trochanter major zu i serieren.

Die bei der Bauchwand beschriebenen „Binnenschichten" (s. oben S. 186) find sich an der Beckenwand nicht durchweg in gleichen Beziehungen wieder; die Abwe chungen beruhen vor allem auf dem Verlauf des Bauchfells im kleinen Becken. Die *Fa cia* transversalis geht von der vorderen Bauchwand über das Leistenband hinweg ins klei Becken; von der seitlichen und der hinteren Bauchwand tritt sie als Fascia iliaca auf d M. iliacus ins große Becken und von da ins kleine Becken hinein. Überall, wo sie hi auf Weichteile trifft, bildet sie ein stärkeres Blatt. Sie empfängt hier besondere Nam z. B. Fascia obturatoria, Fascia piriformis; wo sie aber auf Periost aufliegt, wird sehr zart (z. B. im Bereich des Sitzbeins und hinter der Symphyse). An den Öffnung (s. unten S. 241) bildet sie trichterförmige Scheiden, um die austretenden Gebilde (Foramen suprapiriforme, und infrapiriforme, im Canalis obturatorius und an der Lacu vasorum). Von der Fascia obturatoria aus zweigt sich das Doppelblatt der *Fascia d phragmatis pelvis* an einem kräftigen *Sehnenbogen* ab, und von der oberen Lamelle die Doppelblattes tritt die Faszie als *Fascia endopelvina* auf alle Beckeneingeweide, sie u einer *Kapsel* umgebend (Kapseln für Rektum, für Blase und für die Prostata nebst Samb blase und Ampullen [Fig. 324, 325]).

Das *Bauchfell* ist vorn durch die Harnblase, hinten durch das Rektum von der Beck wand abgehoben; seitlich liegt es der Beckenwand, durch die Gefäße und Nerven von getrennt, eng an, allerdings nur in der Nähe des Beckeneinganges, da der Bauchfells nicht tiefer hinabreicht. In der Gegend des Beckeneingangs schimmern bei nicht zu star Fettentwicklung die Gefäße und andere Gebilde durch das Bauchfell hindurch (s. wei unten und Figg. 280, 335, 341—343).

Die für die Topographie der Beckenwand besonders in Betracht kommenden Gefä und Nerven sind (Fig. 320—322, 339, 341, 343):

1. Die A. iliaca externa nebst ihren Ästen (A. epigastrica inferior und A. circumfle ilium interna).
2. Die A. iliaca interna (hypogastrica) nebst ihren Ästen (a) *parietale:* A. umbilica obturatoria, glutaea superior, glutaea inferior, pudenda, ileo-lumbalis und sacra lateralis — b) *viszerale:* A. vesicalis inferior, hämorrhoidalis media und uterina)
3. Die Vena iliaca externa.

Digitized by Google

Fig. 320.

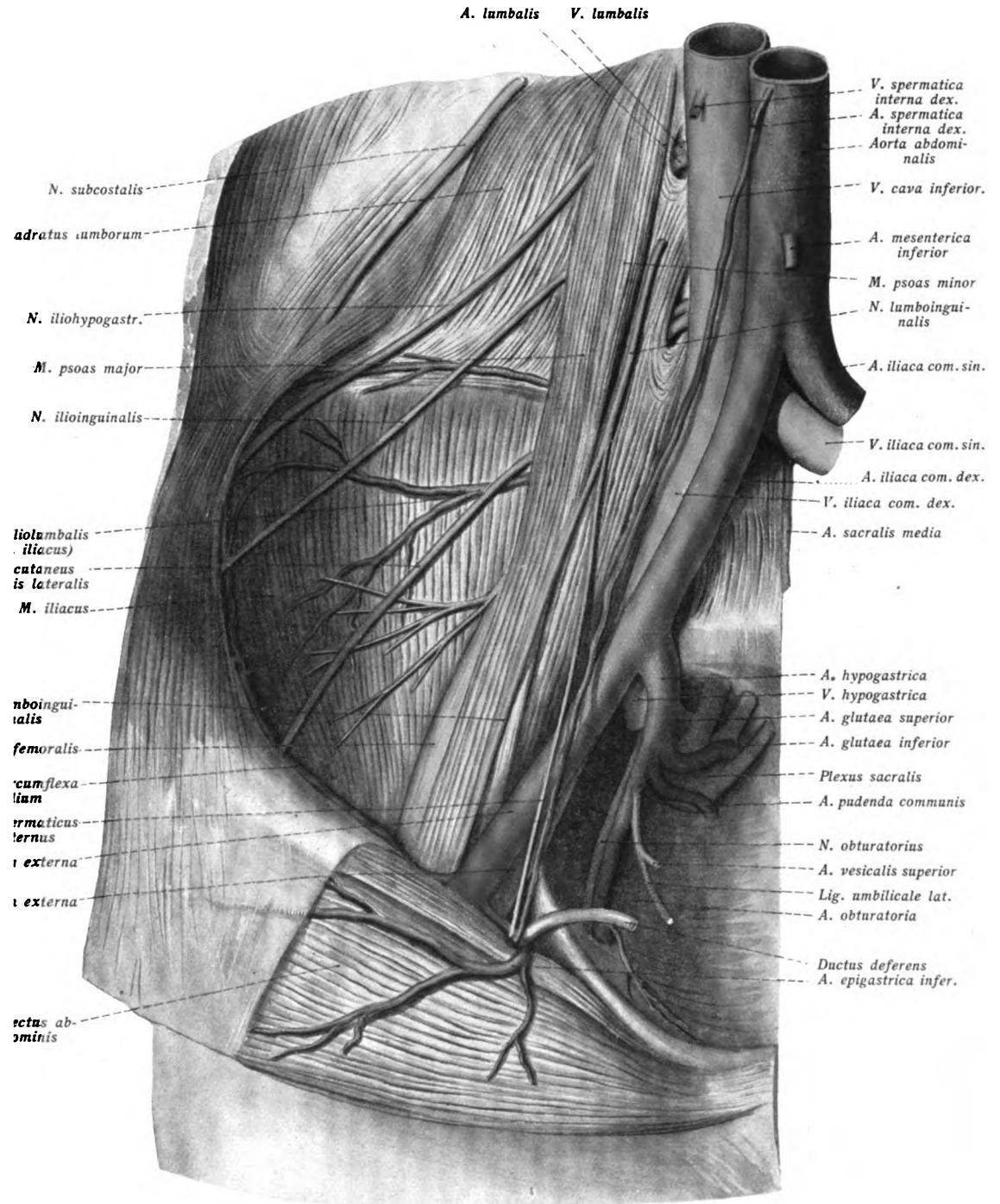

Digitized by Google

Fig. 321.

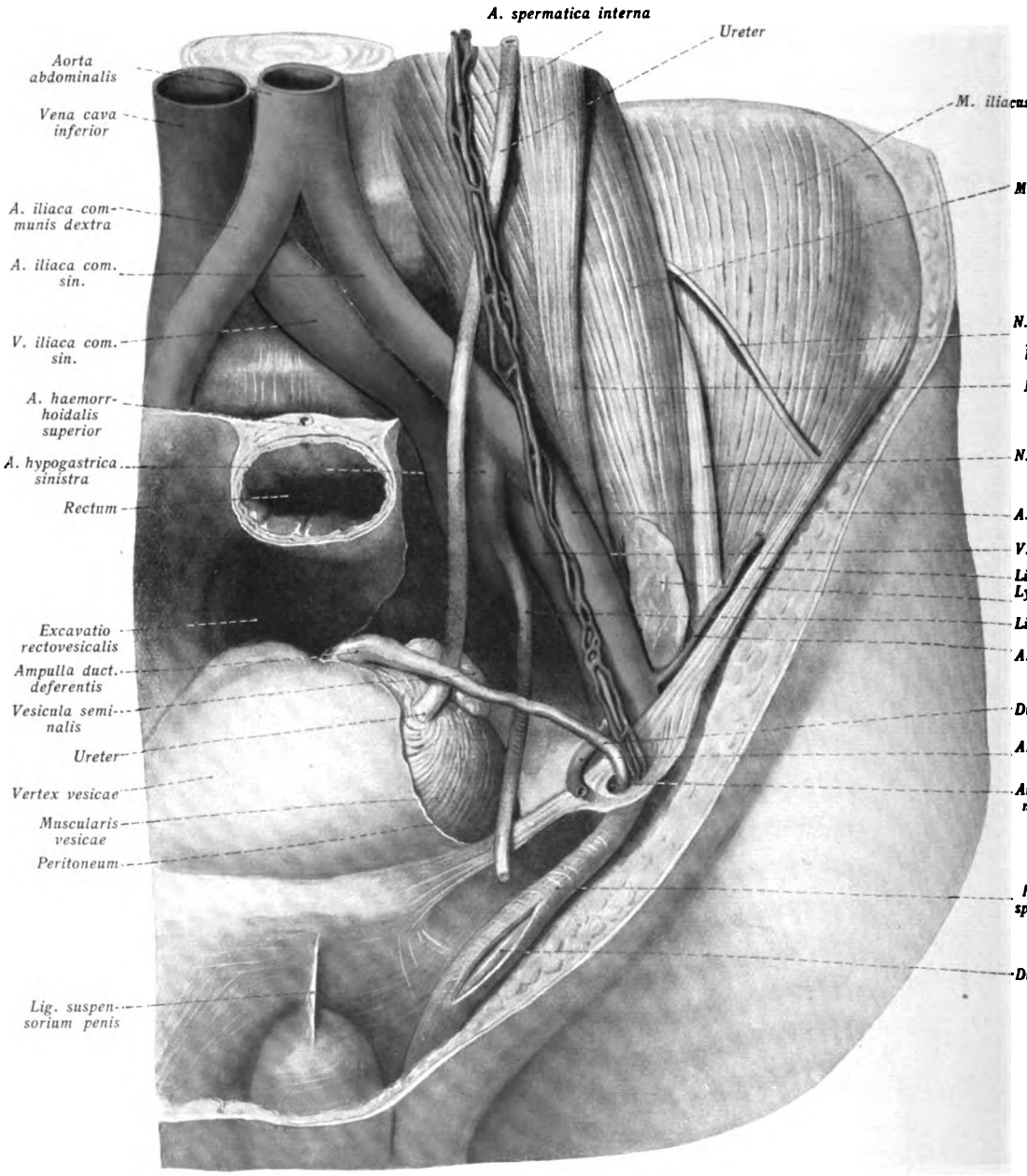

Digitized by Google

Fig. 321. Lage von Ureter, Ductus deferens und innerer Leistenöffnung mit Samenstrang.

4. Die die Art. hypogastrica und deren Äste begleitenden Venen.
5. Der N. obturatorius aus dem Plexus lumbalis.
6. Die den Plexus sacralis zusammensetzenden Rami anteriores des 5. Lumbal- und des 1. bis 3. Sakralnerven. Dazu tritt der Beckenteil des *Ureters*.

Die *Art. iliaca externa* verläuft längs der Linea terminalis des Beckeneingangs, einirts vom M. psoas von der Teilungsstelle der A. iliaca communis (s. oben S. 200) bis r Mitte des Lig. inguinale. Sie ist deutlich durch das Bauchfell hindurch zu erkennen. nwärts von ihr liegt die *gleichnamige Vene*. Dicht am Ursprung des Gefäßes, oft auch ch im Bereich der A. iliaca communis tritt der *Ureter* über das Gefäß hinweg. Zwischen n Vasa iliaca externa und der Beckenwand zieht der N. obturatorius hinweg zum Eingang s Canalis obturatorius. Er wird also unterhalb der Gefäße sichtbar. Weiter zum Lig. guinale hin tritt beim Weibe über die Arterie hinweg die ins Lig. suspensorium ovarii igeschlossene *A. ovarica*. Noch weiter nach vorn kreuzt der *Ductus deferens* die A. iliaca, n man durch das Bauchfell hindurch als einen hellen Streifen aus dem kleinen Becken raufsteigen sieht. Er vereinigt sich oberhalb der Arteria iliaca externa mit den *Vasa ermatica*, die nach außen von der Art. iliaca externa über den M. psoas herab nach einirts ziehen. Diese Gefäße fehlen beim Weibe an dieser Stelle, während an Stelle des ictus deferens das breite *Lig. uteri teres* die Vasa iliaca kreuzt. (Vergleiche für dies es Fig. 335, 342.)

Der kurze dicke Stamm der *A. iliaca interna* hat auf der linken Körperseite die *beitende Vene* medial neben sich, während auf der rechten Körperseite die Vene unter der terie liegt. Topographisch wichtig sind von den Ästen der Arterie die Aa. umbilicalis, turatoria und uterina. Die *A. umbilicalis* des Fötus verwandelt sich nach der Geburt in n dicken Strang des Lig. umbilicale laterale. *Durch kräftigen Zug an der Harnblase* it sich dieser derbe Strang leicht durch das Bauchfell hindurch sichtbar machen. Der ang entspringt nahe dem Winkel, den die A. iliaca interna mit der externa bildet, läuft nn annähernd parallel den Vasa iliaca externa nach vorn zur Blase. Auf diesem Verf kreuzt er spitzwinklig den N. obturatorius, während die Vasa obturatoria parallel mit n und dicht unter ihm verlaufen. In geringer Entfernung vom seitlichen Rande der rnblase zieht der Strang als Grundlage der Plica umbilicalis lateralis zur vorderen uchwand empor (Fig. 259).

Die *A. obturatoria* entspringt dicht unterhalb der Abgangsstelle des Lig. umbilicale l zieht parallel mit ihm zum Eingang des Canalis obturatorius. Die Vene liegt innen ben der Arterie, oft verdoppelt, so daß eine Vene oberhalb der Arterie liegt.

Die *A. uterina* entspringt *zwischen* den Ursprüngen des Lig. umbilicale und der obturatoria und schließt sich bald eng an den Ureter an. Dabei liegt sie an dem Ureter l zwar näher zur Beckenwand, während der Ureter mehr peritonealwärts gelegen ist. : Arterie tritt dann, etwa 5 cm unterhalb ihres Ursprungs in die Basis des Ligamentum nn und zieht dabei quer und oberhalb über den Ureter hinweg, der seine Richtung nach n und abwärts beibehält.

Bei Betrachtung dieser Teile zeigt sich ein topographisch sehr wichtiges Feld: die *sa obturatoria (Waldeyer)*. Diese wird begrenzt nach oben von den Vasa iliaca, nach n vom Ligam. uteri teres (Ductus deferens), nach hinten vom Ureter (und der A. uterina).

Digitized by Google

Fig. 322. Sagittal halbiertes weibliches Becken mit Arterien und Nerven. (Linke Hälfte). Rektum, Vagina mit Uterus, Ovarium und Blase sind nach unten herausgedrängt.

Der hintere Teil dieser Grube ist beim weiblichen Becken die Stelle, an der bei typischem Situs das Ovarium liegt (*Fossa ovarica)* (Fig. 342, 343).

Unterhalb der geschilderten Teile, erst nach Ablösung des Bauchfells sichtbar, werden die übrigen, oben genannten Gefäße und Nerven sichtbar. Die sicherste Orientierung gewährt der Plexus sacralis, dessen Stränge sich oberhalb des M. piriformis nach auswärts begeben. Die große Arterie, die fast stets zwischen N. lumbalis V und N. sacralis I (d. h. durch die erste Ansa sacralis) hindurchzieht, ist die A. glutaea superior. Die A. glutaea inferior und A. pudenda ziehen über den Plexus sacralis zum unteren Rande des M. piriformis.

2. *Die Weichteile des Beckenausganges.*

(Fig. 319, 322, 325—327, 335, 342.)

Seine Grundlage bildet eine fleischige und sehnige Platte von Trichterform, das *Diaphragma pelvis.* Sein Hauptteil ist der *M. levator ani.* Daran schließt sich hinten der M. coccygeus. Der Levator ani entspringt von einem Sehnenstreifen innerhalb der den M. obturat. intern. bedeckenden Faszie (F. obturatoria), dem Arcus tendineus m. levatoris ani, der sich von der Rückseite des oberen Schambeinastes nach der Spina ischiadica erstreckt. Der Muskel setzt sich hinten an das Steißbein an, ferner läuft er an der Harnröhre und der Scheide vorbei zum Mastdarm. Hinter dem Rektum, zwischen ihm und dem Steißbein verflechten sich die Fasern beider Seiten miteinander. Die obere Fläche des M. levator ani wird von der *Fascia diaphragmatis pelvis superior*, die untere von der *Fascia diaphragmatis pelvis inferior* bedeckt. Die erstere schlägt sich an Blase, Vagina und Mastdarm als *Fascia endopelvina* um (s. Fig. 324). Diese Figur zeigt die Verhältnisse im schematisierten Längsschnitt. Die in diesem Schema gelb und blau umränderte Platte ist in Fig. 327 durchschnitten, so daß man in das Spatium ischiorectale sehen kann. Figur 325 zeigt den Beckenboden von oben mit erhaltener *Fascia diaphragmatis pelvis superior.* Figur 326 zeigt die Anordnung des *M. levator ani.* Die Fascia diaphragmatis pelvis superior ist zum Teil weggenommen. Man sieht den vorderen Teil des Muskels (pubo-coccygeus), der seitlich am Rektum vorbeizieht und den hinteren Teil (ischio-coccygeus), der unterhalb des ersteren (vom stehenden Menschen aus gedacht) hinweg zum Anus zieht. Jener erstere Teil des Muskels entspringt von dem erwähnten Sehnenstreifen, der letztere von der Seitenwand des Os ischii bis zur Spina ischiadica hinab. An ihn schließt sich, den Beckenboden vervollständigend, nach hinten der M. coccygeus an. Zwischen den vorderen Rändern des M. lev. ani (Fig. 326) bleibt ein Spalt, auf dem die *Prostata* liegt (Fig. 354). Dieser Spalt wird nach unten durch eine zweite Scheidewand verschlossen, die als *Diaphragma urogenitale* bezeichnet wird. Auch dies ist eine muskulös-sehnige Platte, deren Hauptbestandteil der *M. transversus perinei profundus* ist. Auch er wird von zwei Faszienblättern umgriffen, die als oberes und unteres Blatt der Fascia perinei profunda bezeichnet werden. Dies Diaphragma urogenitale ist in dem Arcus pubis ausgespannt. Durch das Trigonum urogenitale tritt beim Mann die Pars membranacea urethrae (Fig. 335); der diese umgebende Muskelteil heißt M. compressor urethrae. Außerdem sehen wir hindurch gehen die in die Corpp. cavern. penis eintretenden Venae profundae penis (Fig. 353). Beim Weib tritt außer der Harnröhre auch die Scheide hindurch (Fig. 342).

Digitized by Google

Fig. 322.

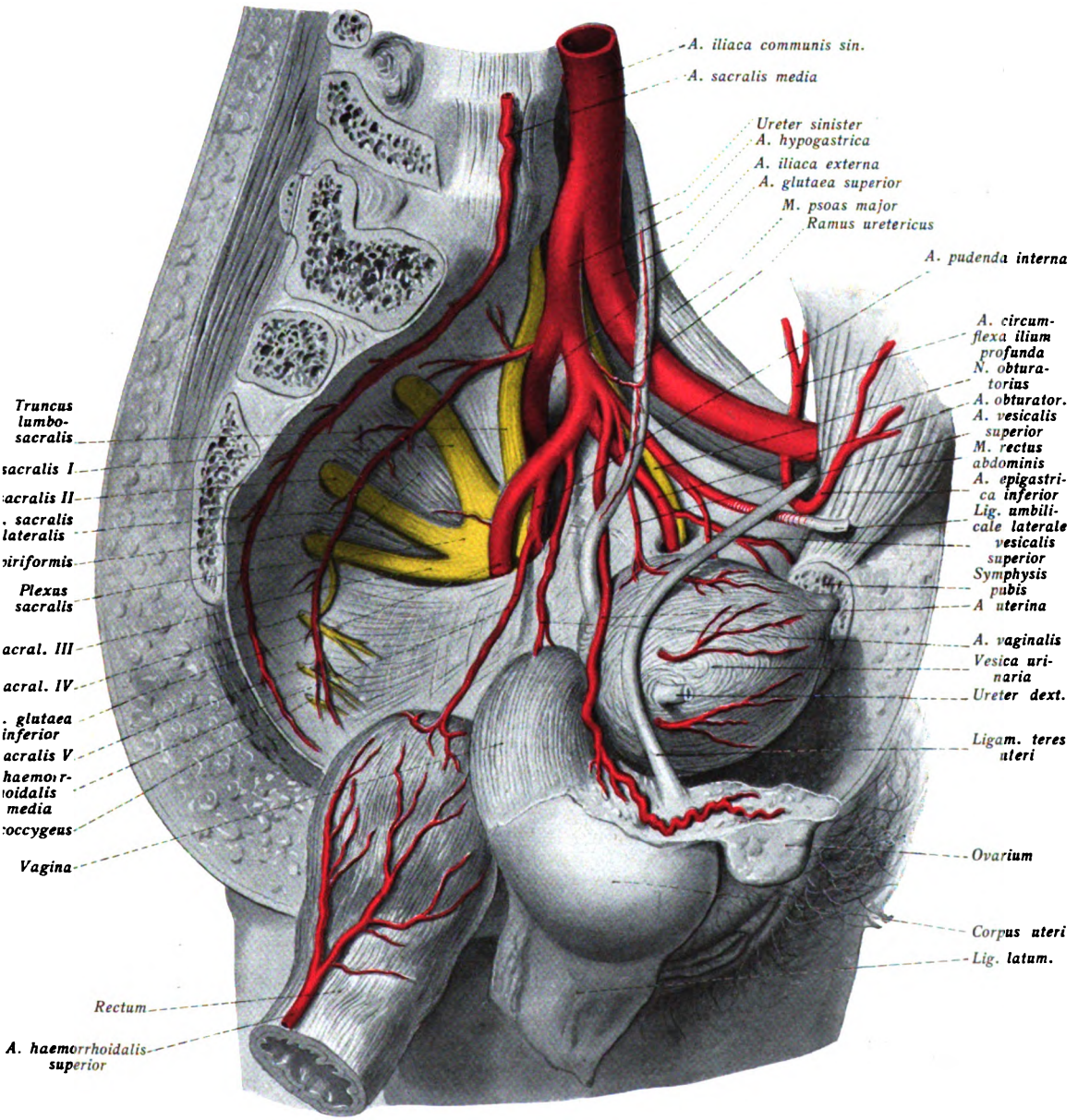

Digitized by Google

Fig. 324/325.

Fig. 324.

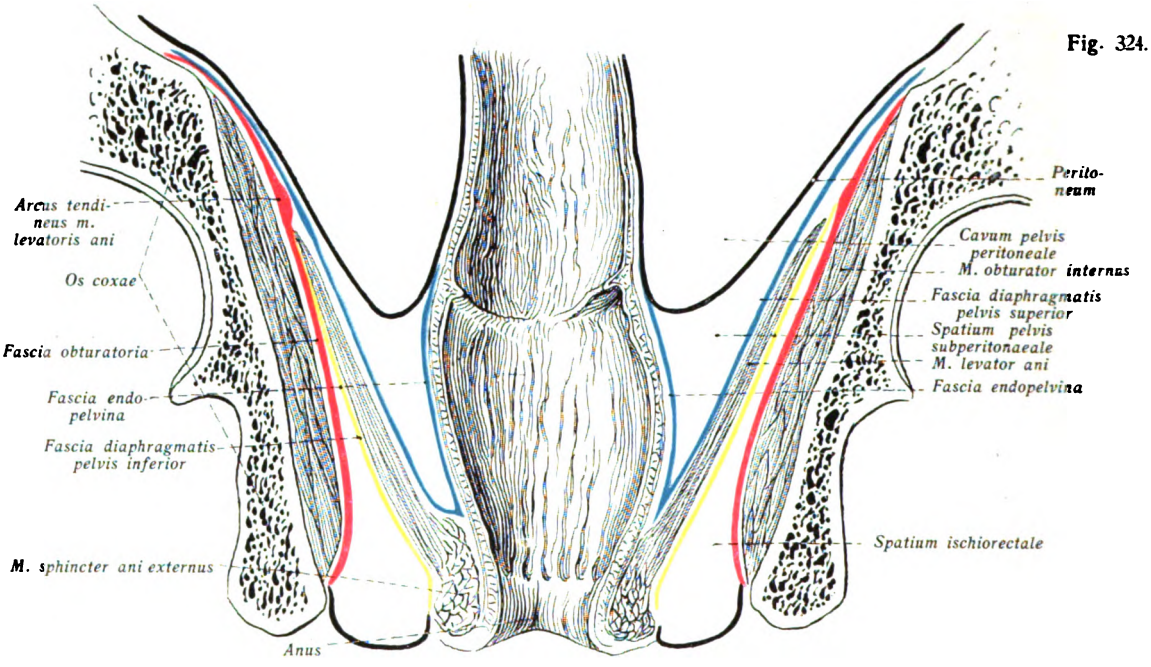

Fig. 325.

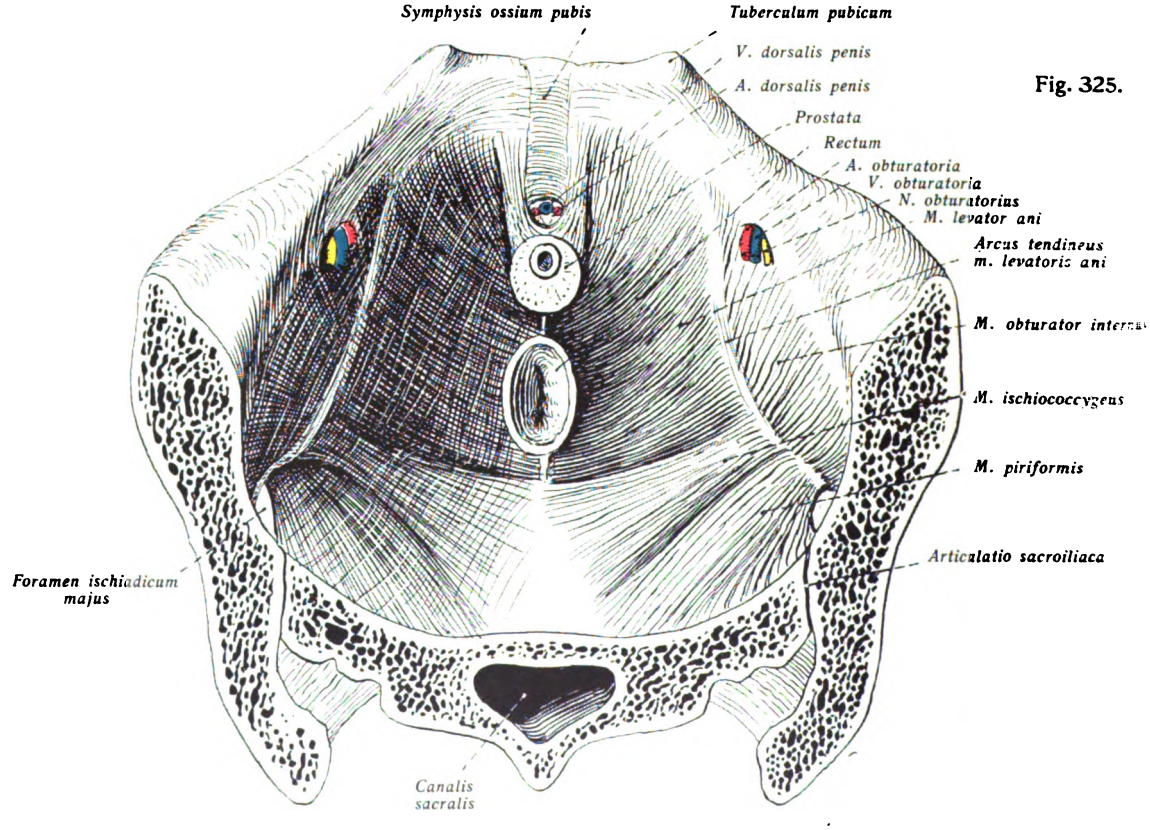

Digitized by Google

Fig. 324. Schematisierter Frontalschnitt durch den Beckeninhalt.
Fig. 325. Beckenboden (Diaphragma pelvis) in der Ansicht von oben. (Nach Testut).

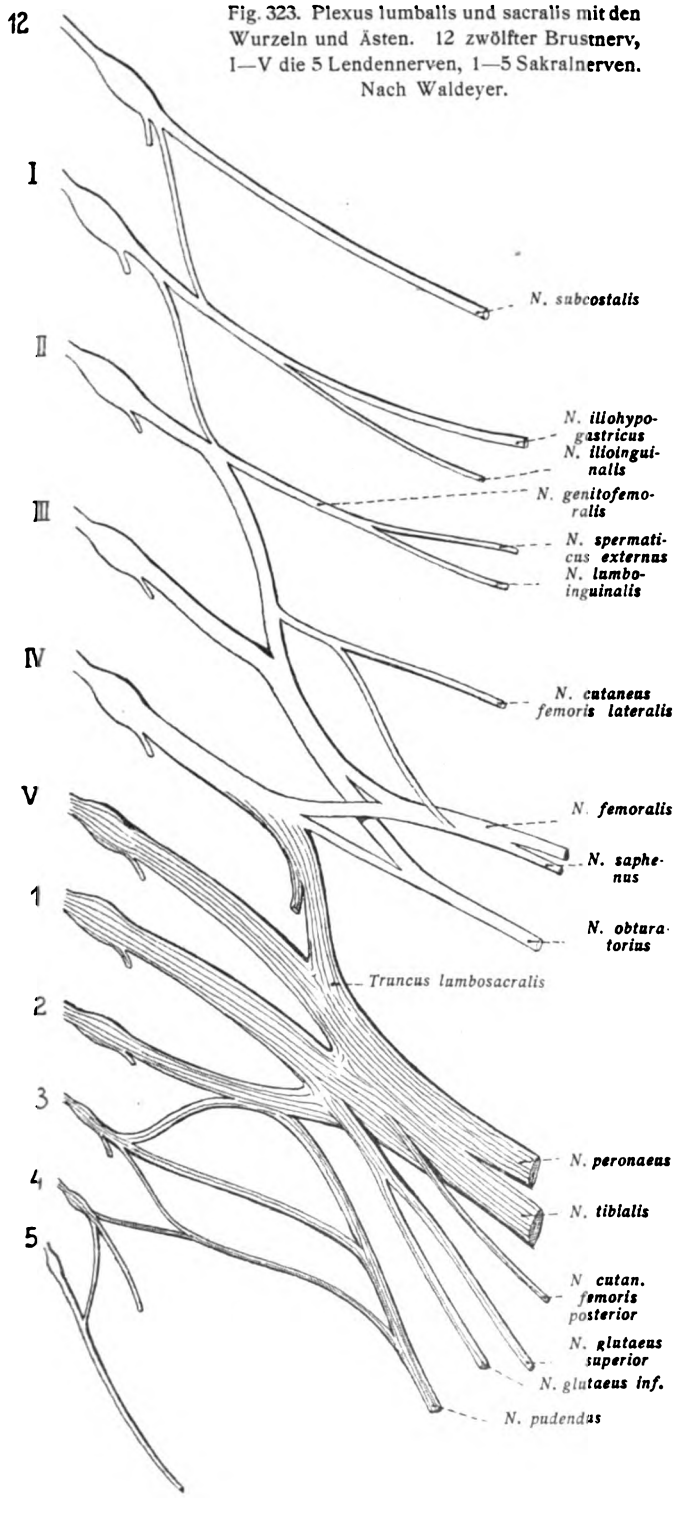

Fig. 323. Plexus lumbalis und sacralis mit den Wurzeln und Ästen. 12 zwölfter Brustnerv, I—V die 5 Lendennerven, 1—5 Sakralnerven. Nach Waldeyer.

Das Diaphragma pelvis trennt den größeren oberen Teil des Bekkenraumes von einem kleineren unteren. Der erstere enthält vor allem die Beckeneingeweide und kann deshalb der *viszerale* Teil des Bekkenraumes genannt werden. Auch die Baucheingeweide (Dünndarm, Coekum, Colon sigmoides) dringen zum Teil und mehr gelegentlich bis in diesen tiefsten Teil des Cavum peritonei vor, werden aber je nach dem Raum, den die Beckeneingeweide beanspruchen, nach oben aus dem Becken mehr oder weniger hinausgedrängt. Der *unterhalb* des Diaphragma zwischen ihm und dem unteren Teil der seitlichen Beckenwand (Sitzbein und M. obturator internus) gelegene, *extraviszerale* Teil des Beckenraumes ist hauptsächlich durch Fett ausgefüllt; er bildet das *Spatium ischiorectale* (Spatium pelvis subcutaneum (Fig. 324).

Der viszerale Teil des Beckenraumes wird fast ganz von dem tiefsten Teil des Cavum peritonei, das sich über die Linea terminalis nach abwärts ausdehnt, ausgefüllt. Dieser Teil des Beckenraumes wird als *Cavum pelvis peritoneale* bezeichnet. Zwischen diesem, d. h. dem Peritoneum, und dem Diaphragma pelvis bleibt jedoch ein von Bindegewebe, Gefäßen und Eingeweideteilen ausgefüllter Raum übrig, das *Spatium pelvis subperitoneale*. Als dritter Teil des gesamten Beckenraumes folgt dann (unterhalb des Diaphragma pelvis) das *Spatium ischiorectale* (s. Fig. 324, 325, 342).

Digitized by Google

Anwendung.

Das kleine Becken ist bei der Frau von der Vagina aus dem untersuchenden Finger oder der ganz Hand für die Diagnose und operative Behandlung zugänglich (Fig. 342/343). Gestalt und Dimensio sind für die Beurteilung des Geburtsvorganges von Wichtigkeit.

Die *Palpation* des Beckens von außen erstreckt sich auf die hintere Fläche des Kreuz- und Ste beins, die Tubera ischiadica, Cristae iliacae, Spinae ill. ant. superiores, Tuberculum pubicum, Symphy ossium pubis. Von innen palpiert man von der Vagina und dem Rectum aus die konkave Innenfläc des Kreuz- und Steißbeins, das Promontorium, das Sitzbein und Schambein und die Innenfläche der Pfa

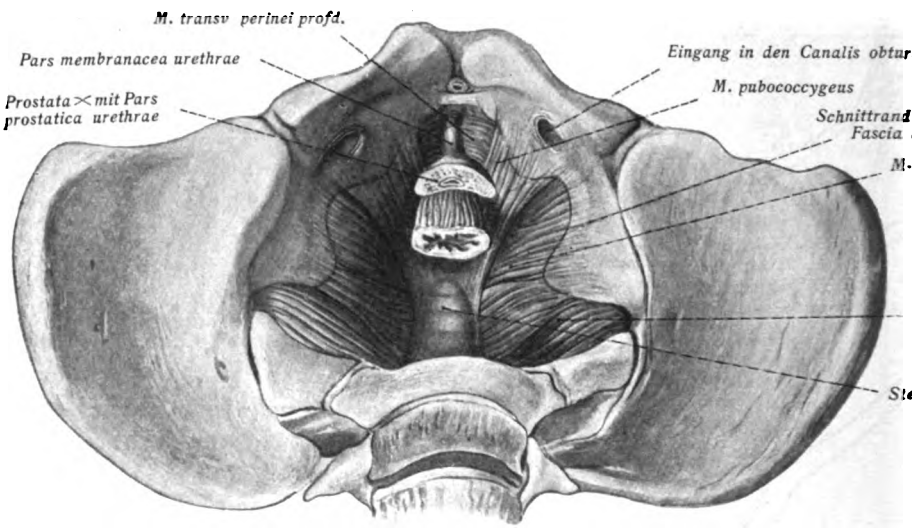

Fig 326. Beckenboden eines neugeborenen Knaben nach Wegnahme des oberen Blattes der Fascia Diaphragmatis pelvis.

des Hüftgelenks. Bei einem normalen weiblichen Becken haben die einzelnen Durchmesser bestim Maße. Die Linien, die in verschiedenen Ebenen die Symphyse mit dem Kreuzbein *verbinden*, hei *Conjugatae* (grade Durchmesser). Senkrecht zu ihnen stehen die *queren* Durchmesser. Daneben s die *schrägen* Durchmesser beachtenswert. Bei weitem das wichtigste Beckenmaß ist der grade Du messer des Beckeneinganges (Conjugata vera), das im allgemeinen darüber entscheidet, ob der Kopf Kindes in das mütterliche Becken eintreten kann. Die einzelnen Conjugatae nach Lage und Maß s folgende (Fig. 329):

1. *Der gerade Durchmesser des Beckeneinganges* ist die kürzeste Entfernung zwischen Promon rium (Synchondrosis lumbo-sacralis) und Symphyse. *Conjugata vera* (geburtshilfliche Conjugata), Mittel 11,0 cm; diese Linie trifft die Symphyse ein wenig unterhalb des oberen Randes.

2. *Conjugata diagonalis*, vom Promontorium bis zum unteren Symphysenrand (Ligam. arcuat pubis), an der lebenden Frau meßbar, 12,5 cm;

3. *Der gerade Durchmesser des Beckenraumes* oder der Beckenweite, von der Mitte der Symph bis zur Mitte des dritten Kreuzwirbels oder auch der Synostose zwischen zweitem und drittem Kre wirbel 12,5 cm; die Beckenweitenebene geht durch diese Linie und die Mitte des Acetabulums.

4. *Der gerade Durchmesser der Beckenenge*, vom unteren Symphysenrand zur Bandscheibe zwisch letztem Sakral- und erstem Steißwirbel, 11,5 cm; die dazugehörige Ebene geht durch diese Linie und Spitzen der Spinae ischiadicae.

5. *Der gerade Durchmesser des Beckenausganges* (Apertura pelvis inferior), von dem unteren Sy physenrand zum Ende des Steißbeins, 10—12 cm. Er ist durch die Fähigkeit des normalen Steißbei nach hinten auszuweichen, um 2 cm variabel. Der Beckenausgang ist keine einzelne Ebene sondern se sich aus zwei Dreiecken zusammen, die in der Linea interischiadica (Verbindung der Mitte der hinte

Digitized by Google

nder der Tubera ischii) zusammenstoßen. Die Spitze des vorderen Dreiecks liegt im Schambogen, die s hinteren am Steißbein.

Beckenachse (A in Fig. 329) oder *Führungslinie* des Beckens ist die bogenförmige Linie, die die ittelpunkte der sagittalen Durchmesser verbindet. Sie bezeichnet die Richtung, in welcher der Kopf des ndes bei der Geburt nach außen tritt. Von anderen Linien sind zu nennen: der *quere* Durchmesser des ckeneingangs, d. i. die längste Linie, die zwei symmetrische Punkte der Linea terminalis verbindet und *schrägen* Durchmesser des Beckeneinganges, von der Artic. sacro-iliaca bis zur Eminentia ileopectinea r anderen Seite. Der *rechte* (von der *rechten* Artic. sacro-iliaca ausgehend) wird *erster*, der *linke zweiter* ıräger Durchmesser genannt.

Von den Ebenen des Beckenkanals ist die des Beckeneingangs (Beweglichkeit in den Ileosakralenken, Dehnbarkeit der Synchondrosis pubica) und die des Beckenausgangs (Beweglichkeit des Steißbeins) der Erweiterung fähig; die anderen sind starr.

Die meisten dieser und viele andere angegebenen Maße sind nur am skelettierten Bänderbecken zu stimmen. Von Wichtigkeit sind daher Maße, die auch an der *Lebenden* genommen werden können und en Schluß auf die nicht unmittelbar meßbaren, entscheidenden Maße gestatten. Außer der oben genannten Conjugata diagonalis kommt hier in Betracht die Conjugata externa (Baudelocque). Sie verbindet obere Kante der Symphyse mit der meist sichtbaren Grube am Proc. spinosus des letzten Lendenrbels. Sinkt die Größe dieser Conjugata unter 19 cm, so entsteht der Verdacht von Beckenenge.

Die größte Entfernung der Spinae iliacae antt. supp. beträgt bei der Lebenden durchschnittlich 26 cm n Skelett 23—25 cm).

Die größte Entfernung der Cristae iliacae beträgt bei der Lebenden durchschnittlich 29 cm (am elett 25—27 cm).

Bei normalem Becken besteht also zwischen beiden Maßen eine Relation von etwa 26:29. Ändert h diese Relation erheblich, so entsteht der Verdacht einer abnormen Beckengestalt.

Knochenerweiternde Operationen können bei engen Becken vorgenommen werden, indem n den Beckenring an der Symphyse oder seitlich an der Articulatio sacro-iliaca durchtrennt.

3. *Durchlässe der Beckenwand* (Fig. 322, 331, 391).

Aus dem Becken austretende Hernien.

An mehreren Stellen besitzt die Beckenwand Durchlässe, durch die Gefäße und Nerı nach außen treten. Nach dem oben (Seite 236) über die Schichtung der Beckenınd Gesagten ist es klar, daß das Bauchfell stets einwärts von den austretenden Gefäßen d Nerven liegt und im normalen Zustande glatt über die Durchlässe hinweg zieht. — sind zu unterscheiden:

1. Das *Foramen suprapiriforme* (durchtretende Teile: die A. glutaea superior und der gleichnamige Nerv) führt oberhalb des M. piriformis in die Glutaealregion.
2. Das *Foramen infrapiriforme* (durchtretende Teile sind vier Nerven: N. ichiadicus, N. cutaneus femoris posterior, N. glutaeus inferior und N. pudendus und zwei Arterien: A. glutaea inferior, A. pudenda) führt unterhalb des M. piriformis in die Glutaealregion.
3. Der *Canalis obturatorius* (durchtretende Teile: Vena und Art. obturatoria, N. obturatorius) führt in die Adduktorenmuskelgruppe des Oberschenkels.
4. Die *Lacuna musculorum* (durchtretende Teile: M. iliopsoas und N. femoralis) führt *unterhalb* der Fascia iliaca zum Oberschenkel. Der Durchlaß endet *subfaszial* blind am Trochanter minor.
5. Die *Lacuna vasorum* (durchtretende Teile: Art. und Vena iliaca externa) führt *oberhalb* der Fascia iliaca zum Oberschenkel und weiterhin *interfaszial* in die Fossa ileopectinea.

Der *Canalis obturatorius* ist ein etwa 2 bis 3 cm langer Kanal, der schräg von lateral d oben nach medial und vorn unter dem oberen Schambeinast hinwegzieht. Am skelettier-

Digitized by Google

Fig. 327. Plexus sacralis, Artt. glutaea sup. inf. und pudenda. Spatium ischiorectale dadurch sichtbar gemacht, d in der Fascia obturatoria und dem M. levator ani je ein Fenster angelegt worden ist.
Fig. 328. Canalis obturatorius von oben eröffnet.

ten Hüftbein entspricht der Sulcus obturatorius des Schambeins der oberen Wand dies Kanales. Die untere Wand wird von der Membrana obturatoria und den beiden Mm. obtu ratores gebildet. Der am skelettierten Präparat vorhandene, freie Knochenrand des F ramen obturatum bildet den Rahmen für die Membrana obturatoria. Da der Knoche rand gestaltet ist wie ein *Schlüsselring, dessen Enden auseinandergebogen sind,* so wi

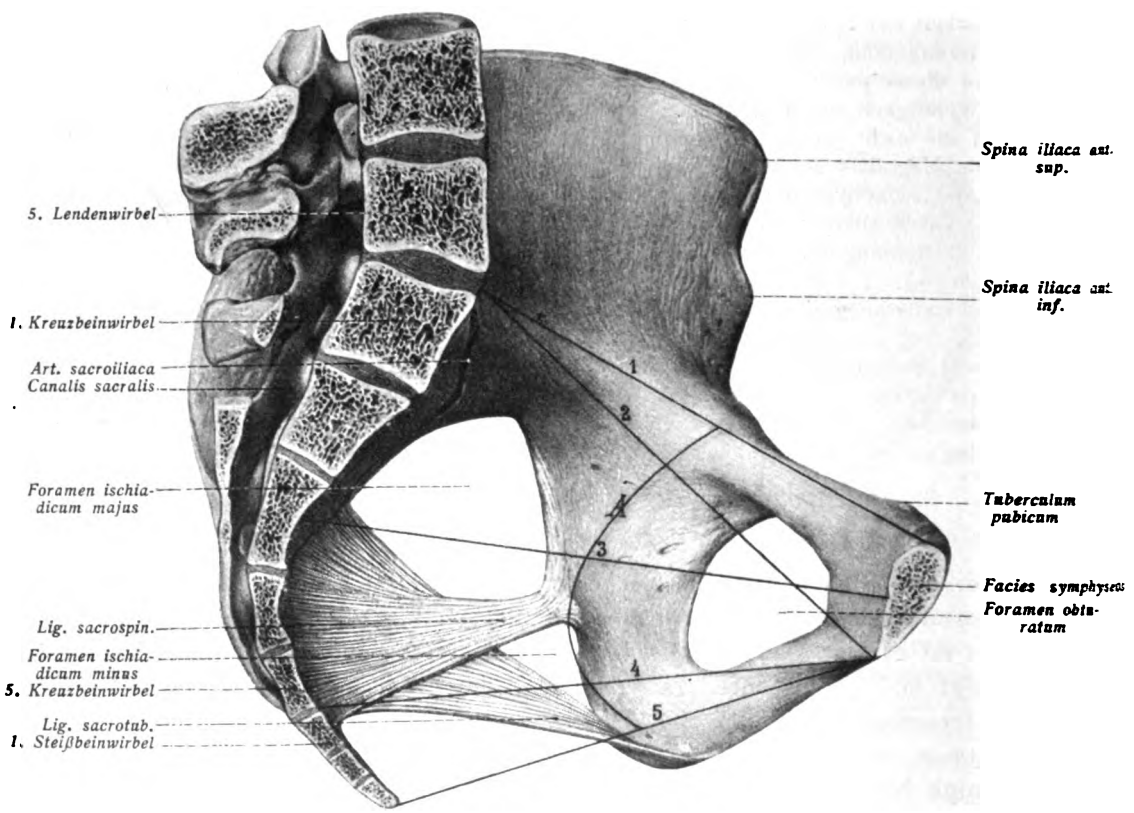

Fig. 329. Sagittalschnitt des weiblichen Beckens mit den geraden Beckendurchmessern. 1. Gerader Durchmesser des Beckeneinganges (Conjugata vera). 2. Conjugata diagonalis. 3. Gerader Durchmesser der Beckenweite. 4. Gerader Durchmesser der Beckenenge. 5. Gerader Durchmesser des Beckenausganges. A Beckenachse oder Führungslinie des Beckens.

sich auch die Membrana obturatoria nach oben in eine (im Querschnitt Y-förmige) breit Rinne auseinanderlegen müssen. Diese Rinne (in der Gabel des Y) ist der Boden de Kanales. Da ferner der M. obturator externus und internus eine erhebliche Dicke haben so tragen auch die oberen, von sehnigen Fortsätzen der Membrana obturatoria überdeckte Flächen beider Muskeln zur unteren Begrenzung des Kanales bei. Eingang und Ausgang des Kanales werden von Sehnenringen scharf umgrenzt. An der Bildung des Ringes am Eingang ist die Fascia obturatoria beteiligt. Im Kanal liegt zu oberst der N. obturatorius, darunter die Arterie; dann folgt die Vene. Diese Gebilde werden von einem Fettkörper umhüllt und gestützt. Fig. 325, 326 zeigt den Eingang in den Kanal, Fig. 328 zeigt ihn vo

Digitized by Google

Fig. 327.

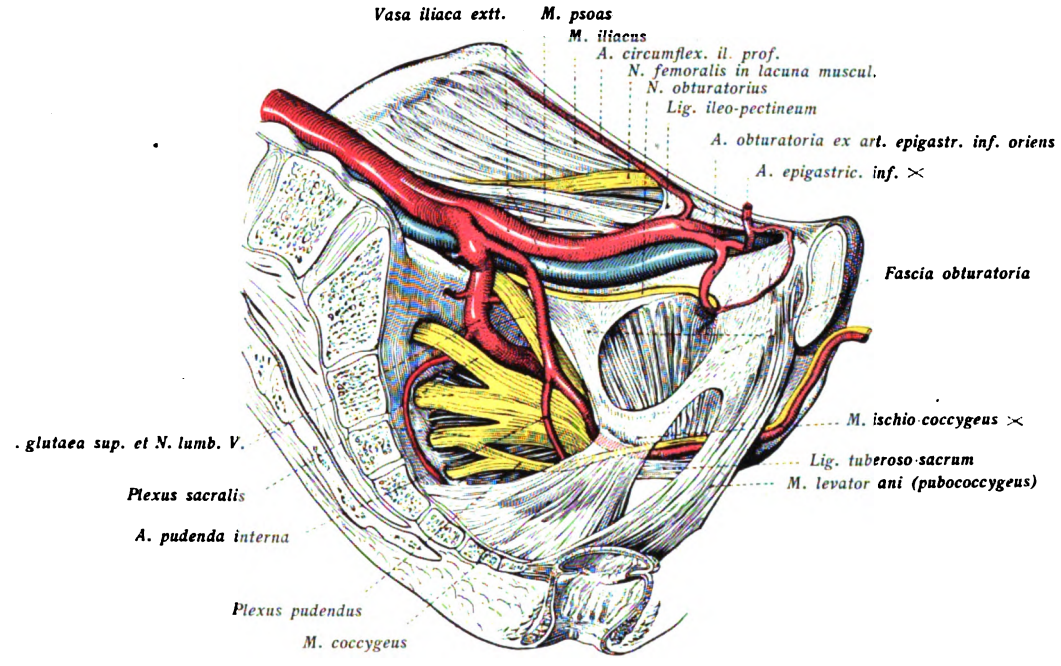

Fig. 328.

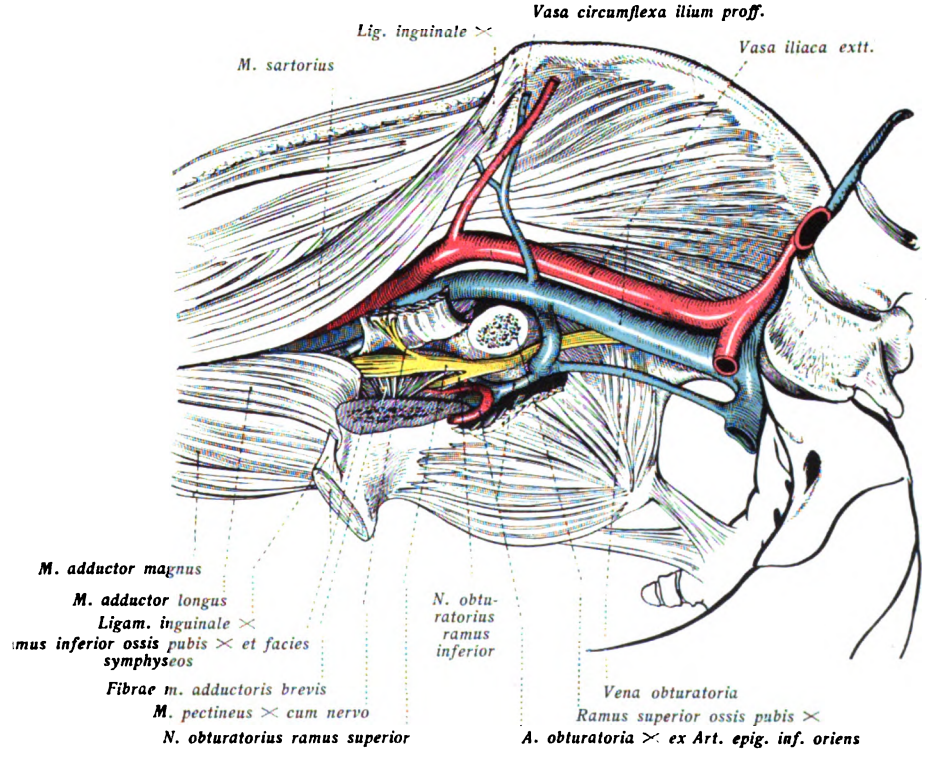

Digitized by Google

Fig. 330.

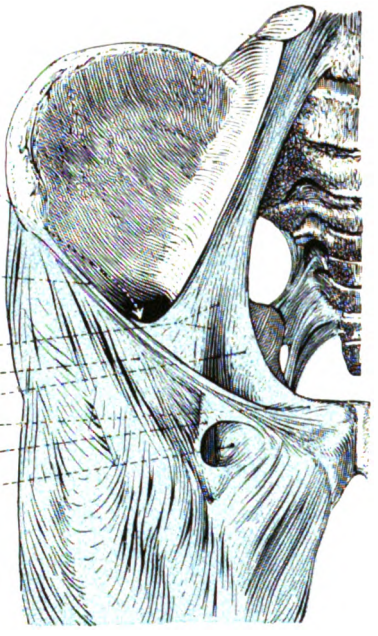

Fig. 332.

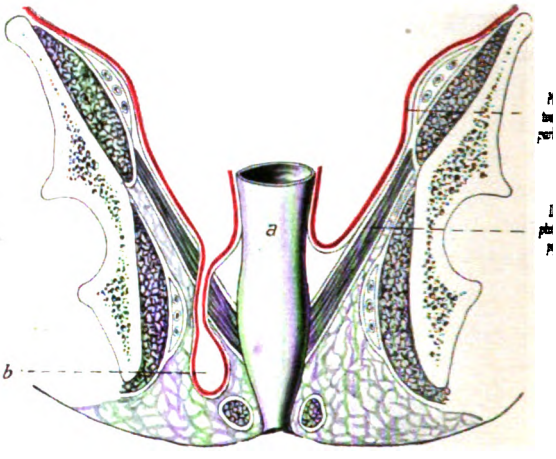

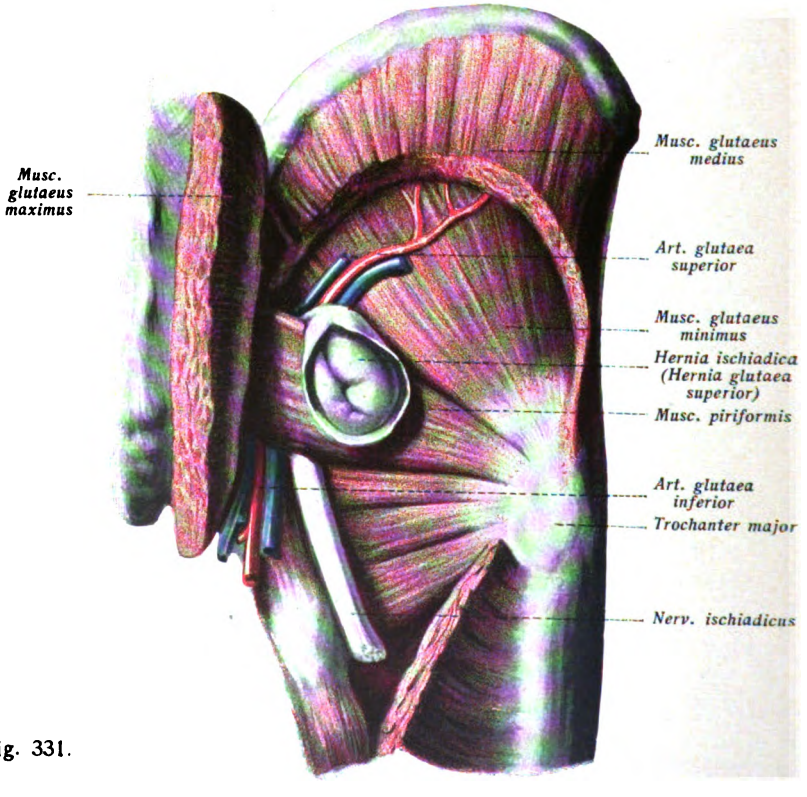

Fig. 331.

Digitized by Google

Fig. 330. Lacuna vasorum und musculorum nach Entfernung der Muskeln, Gefäße und Nerven.

Fig. 331. Hernia ischiadica (Hernia glutaea superior) von der Seite gesehen. Der Musc. glutaeus ist durchschnitten bei Seite geklappt, der Musc. glutaeus medius z. T. weggeschnitten, der eine Darmschlinge enthaltende Bruchsack net. Das mittlere von den 3 unterhalb des Musc. piriformis gelegenen Muskelbündeln, stellt den Musc. obturator in- is dar, welcher ober- und unterhalb von den Musculi gemelli begrenzt wird. (Aus Sultan.)

Fig. 332. Schematischer Frontalschnitt durch das Becken, durch den der Mastdarm (a) der Länge nach sichtbar . Von der Innenfläche des kleinen Beckens zieht der vom Diaphragma pelvis gebildete Muskeltrichter nach dem ren Mastdarmende hin, an einer Stelle durchbrochen von einer Bruchsackausstülpung (b), welche noch innerhalb der a ischiorectalis gelegen ist. (Aus Sultan.)

n durch Wegnahme des Schambeins eröffnet. In beiden Fällen ist die *A. obturatoria abnormem Ursprung* abgebildet. Auch in Fig. 327 ist dieser sehr häufige, in einem ttel der Fälle vorkommende abnorme Ursprung der A. obturatoria wiedergegeben. Sie springt hier nicht, wie es die Regel ist, aus der A. hypogastrica, sondern aus der A. gastrica inferior. Diese Varietät entsteht durch abnorme Ausbildung einer hinter dem pubis gelegenen Anastomose zwischen dem R. obturatorius der A. epigastrica inferior l dem R. pubicus der A. obturatoria unter gleichzeitiger Rückbildung der normalen Urungsstrecke der A. obturatoria. Diese abnorme Arterie wird in den meisten Fällen medial dem Annulus femoralis gefunden.

Die Lacunae vasorum und musculorum sind die Durchlässe, die unter dem Leistend vom Becken zum Oberschenkel führen. Sie sind in Fig. 330 so dargestelt, wie sie ı ergeben, wenn alle Weichteile bis auf die Faszien entfernt werden. Das Leistenband nnt sich von der Spina anterior superior zum *Tuberculum pubicum* aus. Die den *M. iliosas* überkleidende *Fascia iliaca* verwächst mit dem Leistenband und befestigt sich medial ı Muskel am Scham-Darmbein; besonders kräftig ist der zur *Eminentia ileo-pectinea* ıende Zug (Lig. ileo-pectineum). Oberschenkelwärts folgt die Fascia lata der Richtung M. psoas und umhüllt ihn bis zu seiner Insertion. So entsteht ein trichterförmiger, ıd endigender Spalt, *Lacuna musculorum,* der ganz vom M. iliopsoas und dem N. femos ausgefüllt wird. Er bietet, abgesehen von der derben Faszienumhüllung, nichts, was von anderen, die Muskeln umgebenden Spalträumen unterschiede.

Anders ist der mediale Durchlaß zu beurteilen. Dieser ist ein *zwischen* Faszienblätı liegender, mächtiger Gewebsspalt, der die Schenkelgefäße zum Oberschenkel leitet, gleichbar etwa dem interfaszialen Gefäßspalt am Halse. Wie dieser sich nach abwärts Mediastinum fortsetzt, so dieser weithinab zum Oberschenkel. Der Eingang in diesen lt ist die *Lacuna vasorum.* Sie wird oben vom Leistenbande begrenzt, das von der Verhsungsstelle mit der Fascia iliaca ab bis zum Tuberculum pubicum frei über die Schengefäße hinwegzieht („Arcus cruralis"). Lateral bildet das *Lig. ileopectineum* die Grenze, lial eine dreieckige Verbreiterung des Leistenbandes, das beim stehenden Menschen horital gelagerte *Lig. lacunare (Gimbernati).* Unten bildet die Fortsetzung der Fascia iliaca Abschluß, die hier, weil sie bereits auf dem M. pectineus liegt, als *Fascia pectinea* behnet wird. In der Verlängerung dieser Lücke kommt man am Oberschenkel in einen nförmig gestalteten Raum, der, weit zwischen M. iliopsoas und M. pectineus gelegen, *Fossa ileo-pectinea* bezeichnet wird. Begrenzt wird dieser Raum innen von der Fascia tinea, außen von der Fortsetzung der Fascia illaca. Beide Faszien vereinigen sich im l des kahnförmigen Spaltes und bilden zusammen ein *tiefes* Blatt der *Fascia lata.* Zueckt wird der Raum von einem *oberflächlichen* Blatt der Fascia lata, das vom Rande M. psoas zum Leistenbande geht. Das oberflächliche Blatt wird durch zahlreiche klei-

Digitized by Google

nere Gefäße und Nerven siebartig durchlöchert (in Fig. 333 nicht gezeichnet), so daß sie mit Recht *Fascia cribrosa* heißt (Fig. 390). Das größte dieser Löcher, entsprechend dem größten hier in die Tiefe tretenden Gefäße, der *Vena saphena magna,* wird durch den *Margo falciformis* umgrenzt. Der unmittelbar darunter gelegene Teil der Fossa ileo-pectinea ist die *Fossa ovalis.*

In der Lac. vasorum (Fig. 259, 392) liegen die Schenkelgefäße so, daß die *A. femoralis* das laterale Drittel einnimmt. Sie liegt dabei *genau unter der Mitte des Leistenbandes.* Das mittlere Drittel der Lacuna nimmt die *Vena femoralis* ein, während das innere Drittel nur durch Bindegewebe der Fascia transversalis (s. unten) und einen konstanten größeren Lymphknoten *(Lymphoglandula Rosenmülleri)* verschlossen wird. Wahrscheinlich ist während des Lebens, wo die Vene stark gefüllt ist, diese schwache Stelle sehr schmal, zumal wenn das Lig. lacunare kräftig ausgebildet ist. Dieser das mediale Drittel der Lakuna einnehmende Bezirk wird als *Annulus femoralis* bezeichnet.

Die Gefäße liegen unter dem Leistenband nicht frei, sondern sind durch ihre Gefäßscheide fest mit den umgebenden Faszien verwachsen. Die Fascia tranversalis zieht über das mediale Drittel der Lacuna vasorum ununterbrochen weiter, verschließt also den Annulus femoralis. Im Bereich der Vasa iliaca verwächst sie mit deren Gefäßscheide und begleitet sie (wie schon oben S. 236 für die Beckenfaszie ganz allgemein festgestellt) nach außen. Der gesamte, aus der Gefäßscheide und der Fascia transversalis bestehende Bindegewebsverschluß der Lacuna vasorum heißt *Septum femorale.*

Bei intaktem Bauchfell wölben sich die Gefäße, ehe sie unter das Leistenband treten, stark vor, während die Stelle des Annulus femoralis eine mehr oder weniger tiefe Grube bildet, die *Fovea femoralis.* Sie liegt genau senkrecht unter der Fovea inguinalis medialis, zwischen der Plica umbilicalis lateralis und dem Ductus deferens (Fig. 258, 260). *Eine abnorme A. obturatoria* (s. oben) *umkreist von medial her Fovea und Annulus femoralis.*

Bei der großen praktischen Bedeutung dieser Stelle ist es wichtig, alle einzelnen Teile, die in ihre Bildung eingehen, begrifflich klar zu bezeichnen.

Man hat demnach zu unterscheiden:

1. die Fovea femoralis = der grübchenartigen Einsenkung des Bauchfells;
2. den Annulus femoralis = dem medialen Drittel der Lacuna vasorum (wird sichtbar nach Ablösung des Bauchfells, Fig. 259);
3. das Septum femorale = dem von der Fascia transversalis und der Gefäßscheide gebildeten Verschluß der gesamten Lacuna vasorum;
4. die Lacuna vasorum = dem nach Durchtrennung des Septum femorale und Herausnahme der Gefäße darstellbaren Spalte zwischen den Faszienblättern;
5. die Fossa ileo-pectinea = der langgestreckten Grube am Oberschenkel zwischen oberflächlichem und tiefem Blatt der Fascia lata;
6. die Fossa ovalis = dem unmittelbar durch das oberflächliche Blatt zugänglichen Teil der Fossa ileo-pectinea;
7. den Margo falciformis = dem diesen Zugang umrahmenden, sichelförmigen Ausschnitt im oberflächlichen Blatt der Fascia lata.

Bei intaktem Situs besteht also *nirgends eine unmittelbare Verbindung* zwischen dem Bek-

Digitized by Google

kenraum und dem Oberschenkel mit Ausnahme des völlig durch die Schenkelgefäße ausgefüllten Spaltes.

Anwendungen.

Alle oben (S. 289) aufgezählten Durchlässe können Sitz von Hernien werden. Durch das Foramen supra- und infrapiriforme wie auch durch das For. ischiadicum minus kann eine Hernia ischiadica austreten (Fig. 331). Die seltenen Herniae perineales (Fig. 332) können den Beckenboden durchsetzen und

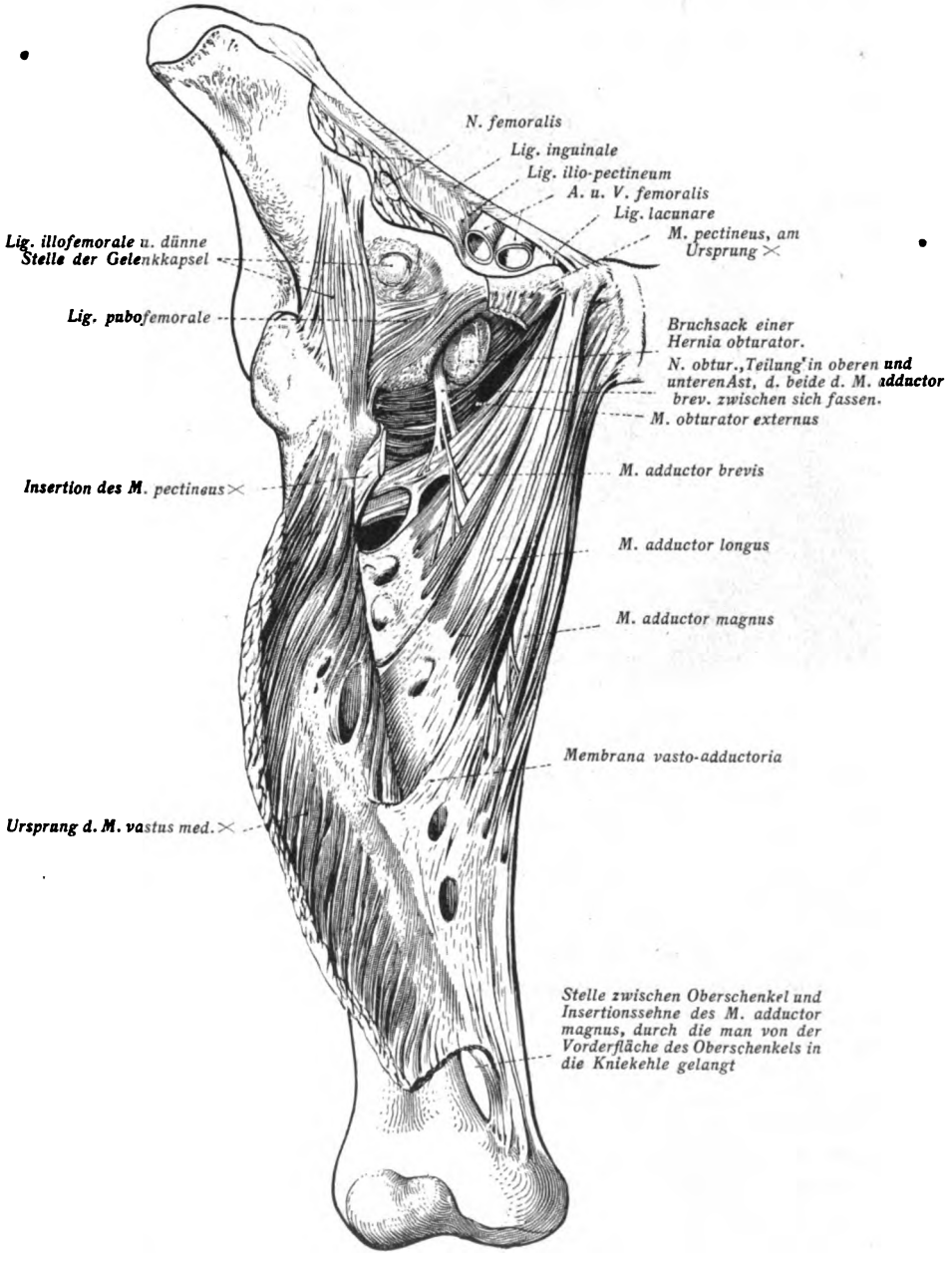

Fig. 333. Lacuna vasorum und mu culorum von vorn, Hüftgelenk, Insertionen der Adduktoren, Adduktorenkanal. Am Präparat eine Hernia obturatoria. Eigene Beobachtung.

Digitized by Google

dabei zwischen den beiden Portionen des M. levator ani (Fig. 326) oder zwischen diesem und dem M. coccygeus hinabtreten. Herniae ischiadicae und perineales treten zwar beide am unteren Rande des M. glutaeus maximus zutage, aber diese liegen unterhalb, jene oberhalb des Lig. sacro-tuberosum (Fig. 330).

Von großer Bedeutung sind die *Herniae obturatoriae* und *Herniae femorales*. Beide sind häufig bei Frauen als bei Männern, wozu die größere Breite des Canalis obturatorius bei der Frau und die durch Graviditäten und Entbindungen stärker gedehnten Weichteile disponieren.

Die *Hernia obturatoria* setzt als disponierendes Moment den Schwund des in dem Kanal liegenden Fettpfropfs voraus. Sie folgt dem Canalis obturatorius und kann oberhalb des M. obturator externus austreten (vgl. Fig. 333) oder zwischen die Fasern dieses Muskels oder in die Substanz der Membrana obtu

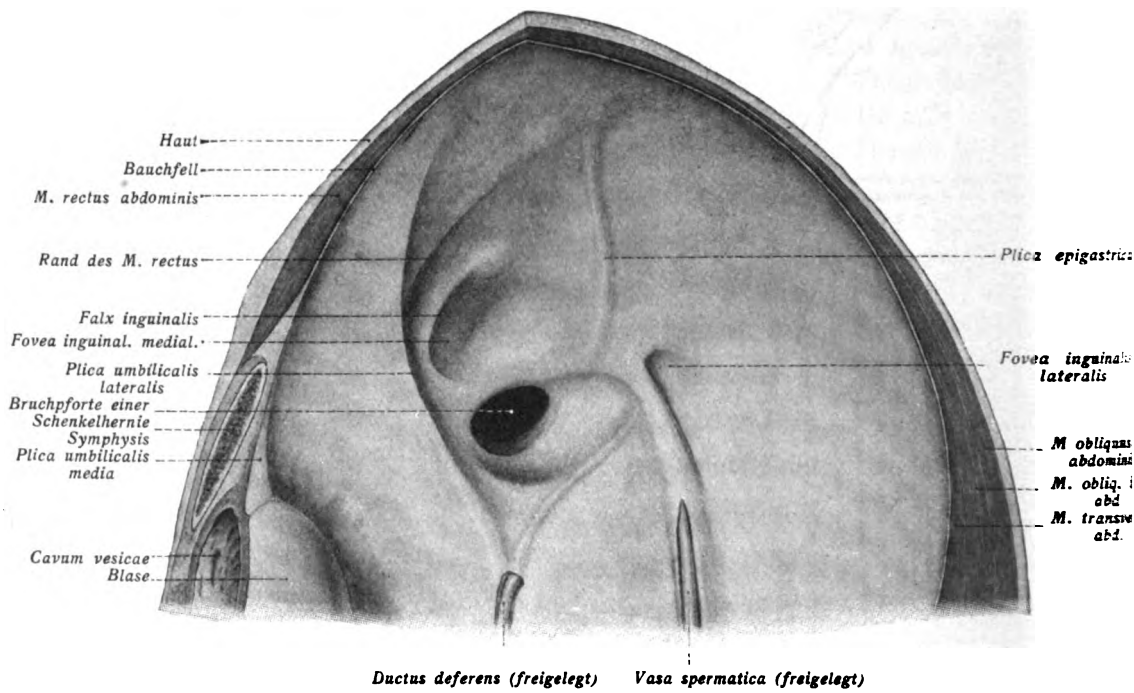

Fig. 334. Untere rechte Hälfte der vorderen Bauchwand mit der Bruchgegend von innen und oben gesehen. An Stelle der Fovea femoralis findet sich ein Bruchsack einer Hernia femoralis. Die mediale Leistengrube ist medialwärts von einem scharfrandigen Strang, der dem M. transversus abd. angehört (Falx inguinalis), begrenzt. Gefrier-Formalinpräparat.

toria hinein, dann nämlich, wenn sie zwischen den beiden Schenkeln der Y-förmig auseinanderweichenden Platte ihren Weg nimmt. Der Bruchsack (Peritoneum parietale) kann hier keine Membrana propria tragen, da ja die Fascia obturatoria ringförmig den Eingang in den Kanal umsäumt und sich von da aus in die Scheide der Gefäße verliert. Die Nachbarschaft des N. obturatorius erklärt ein charakteristisches Symptom dieser Hernien, Parästhesien im Bereich des Hautastes dieses Nerven, d. h. an der inneren Fläche des Oberschenkels bis zum Knie hinab. Dieses Symptom, mit allgemeinen Herniensymptomen zusammen auftretend, sichert die Diagnose einer H. obturatoria *(Rombergsches* Symptom).

Die Herniae femorales können an allen Stellen der Lacuna musculorum und vasorum hindurchtreten. *Gemeinsames anatomisches Merkmal aller Femoralhernien aber ist ihre Lage unterhalb des Leistenbandes. Dies Merkmal unterscheidet sie grundsätzlich von den Leistenhernien.* Von allen möglichen Femoralhernien ist die häufigste die in die Fovea femoralis ein- und durch den Annulus femoralis hindurchtretende. Das gegen die Bauchwand andrängende Eingeweide treibt das Bauchfell in der Fovea femoralis vor sich her; desgleichen das der Fascia transversalis angehörige Bindegewebe des im Annulus femoralis liegenden Teiles des Septum femorale. Die Hernie liegt folglich medial von der Vena femoralis und lateral vom Lig. Gimbernati, tritt in die Fossa ileopectina und im Bereich des Margo falciformis unter die Haut (Figg. 260, 334, 338).

Digitized by Google

Ist eine abnorm entspringende A. obturatoria vorhanden, so ist die Durchtrittsstelle der Hernie lateral, oben und medial durch große Arterien umgeben *(Corona mortis)*, während unten das Schambein den Kranz schließt.

Die *Lacuna musculorum* ist wichtig als Durchtritt der Senkungsabszesse (Psoasabszesse), die von der Wirbelsäule kommend, unterhalb des Leistenbandes zum Oberschenkel treten und hier erst am Trochanter minor eine Grenze finden. Auch Abszesse des Hüftgelenks können diesen Weg nehmen (vgl. unten S. 308).

II. Der Beckenraum.

Er umfaßt die beiden Etagen, die oben als Cavum peritoneale und Spatium subperitoneale unterschieden wurden. Die in ihm liegenden Teile sind das Rektum und Organe des Urogenitalsystems. Bei beiden Geschlechtern liegen diese Gebilde also zum Teil innerhalb, zum Teil außerhalb des Bauchfellsackes (vgl. Fig. 324, 335, 342, 343). Einige Organe, wie die Prostata, Samenblasen und Ductus deferens, liegen völlig extraperitoneal.

1. *Männliches Becken.*

(Rektum · — Harnblase — Prostata — Samenblasen — Ductus deferens).

Das Verhalten des Bauchfells zu diesen Organen und ihre Zugehörigkeit zum Cavum peritoneale und Spatium subperitoneale ist aus der Fig. 335 zu ersehen.

Der *Mastdarm, Rectum*, beginnt am Ende des 2. Sakralwirbels, wo die Lamellen des Mesosigmoideum, die den Beckenteil des Colon sigmoides an das Kreuzbein fixieren, auseinanderweichen. Am Rektum wird die Pars *ampullaris* von der Pars *analis* unterschieden. Erstere ist der Kotbehälter, der leer ist und zusammengefallen, wenn eine Stuhlentleerung stattgefunden hat, dagegen im anderen Falle blasig aufgetrieben ist. Da die Erweiterung nach hinten wegen des Kreuzbeins nicht möglich ist, so erfolgt sie nach vorn gegen die Harnblase hin. Die Pars ampullaris reicht bis zum Diaphragma urogenitale (Levator ani). Hier beginnt die Pars *analis*, die von da bis zum Anus reicht. Die Pars analis ist stets geschlossen und wird nur beim Hindurchtreten des Darminhalts geöffnet. Das Rektum verläuft in doppelter Krümmung (Fig. 335. 336, 337). Die *erste, lange* Krümmung liegt der Höhlung des Kreuzbeins an, ist also nach vorn konkav und heißt *Kreuzbeinkrümmung — Flexura sacralis —*; sie reicht bis zur Steißbeinspitze und zur Prostata. Die *zweite, kurze* Krümmung liegt im Bereich des Dammes, also unterhalb des Diaphragma pelvis *— Flexura perinealis —*, ist nach vorn konvex, nur ungefähr 3 cm lang und wird am Ende von dem Sphincter ani externus umschlossen. Die Beziehungen zwischen beiden Krümmungen und den beiden Abschnitten des Rektums sind die, daß die Pars ampullaris bis zum Beginn der Flexura perinealis reicht. Die Pars analis ist durch besondere Merkmale der Wandung ausgezeichnet (Columnae und sinus rectales, Verdickung der Ringmuskulatur zum Sphincter ani internus, Anlagerung des Sphincter ani externus, zwischen beiden die Ausbreitung des Levator ani). Der Sphincter internus beginnt mit der Pars analis und reicht bis zur Grenze des Zylinderepithels gegen das verhornte Plattenepithel der Haut. Auch dieser unterste mit Epidermis ausgekleidete Teil ist, soweit er ein geschlossenes Rohr bildet, noch zum Rektum zu rechnen. Die *hintere* Wand des Rektum ist durch lockeres Bindegewebe am Kreuzbein fixiert; in ihm liegen einige bis zur Artic. sacroiliaca heraufreichende *Lymphknoten.*

Die *Sakralkrümmung* kann hinsichtlich ihrer Beziehungen zum Bauchfell in zwei Abschnitte geteilt werden; der untere liegt unterhalb der Excavatio rectovesicalis, ist also *frei*

Digitized by Google

Fig. 335. Situs der männlichen Beckenorgane. Profilansicht von rechts her. Die Gefäße der linken Seite durch das Bauchfell hindurchscheinend.

von peritonealer Bekleidung; er grenzt vorn an den Blasengrund, die Samenleiterenden und die Samenblasen. Der obere Teil der Sakralkrümmung *ist unten nur vorn, weiter aufwärts auch seitlich* vom Bauchfell bedeckt.

Die *Perinealkrümmung* grenzt vorn an die Prostata (s. u.).

Anwendung.

An der Stelle, wo vorn die Pars perinealis recti an die Prostata grenzt, kann der Mastdarmkrebs auf die Prostata, auf den Blasengrund und die Samenblasen übergehen; hier kann man *durch die vordere Rectumwand hindurch* die Prostata chirurgisch behandeln; hier können Prostatahypertrophie (s. u. S. 252 Anwendungen) und im Fundus der Blase gelegene Steine durch Druck auf das Rektum zu Beschwerden bei der Stuhlentleerung führen, hier kann man auch von der vorderen Rektumwand aus in den Blasengrund gelangen, ohne zugleich die Bauchhöhle zu eröffnen.

Operiert man in dem Rektum hoch oben, so muß man sich erinnern, daß hier von unten nach oben die *Gefahr der Eröffnung des Peritonealsackes immer größer* wird; man gibt die Entfernung des tiefsten Punktes des Excavatio rectovesicalis von dem After, längs der vorderen Rektalwand gemessen, mit 6—8 cm an. Die Entfernung schwankt etwas mit dem Füllungszustand von Blase und Rektum. Sind diese gefüllt, so liegt der tiefste Punkt der Excavatio rectovescialis etwas höher, als bei leerer Blase und Rektum. Die Stelle, wo der Mastdarm auch seitlich einen peritonealen Überzug erhalten hat, liegt 12 bis 14 cm über dem Anus. Die Lage des Rektums zum Kreuzbein und Steißbein macht deutlich, *daß es auch von hinten nach Resektion des Steißbeins und eines Teiles des Kreuzbeins* zugänglich wird. Auf jeden Fall ist es von großer Wichtigkeit, daß man totale Entfernungen des Rektums (Amputatio, [einschließlich des Anus], Resectio [mit Erhaltung des Anus]) vornehmen kann, ohne die Bauchhöhle zu eröffnen.

Für den Erfolg der Operation ist wesentlich die Erhaltung der *A. haemorrhoidalis superior*, weil nur durch sie der gesunde, nach abwärts gezogene Stumpf des Rektums ernährt wird. Auch ist diese Arterie noch an der Versorgung der Schleimhaut der pars analis beteiligt. Sie ist der unpaarige Endast der A. mesenterica inferior, der sich aber am oberen Rande des Rektums in zwei Äste teilt. Beide laufen — der eine vorn links, der andere hinten rechts — im perirektalen Bindegewebe nach abwärts. Die anderen arteriellen Gefäße des Rektums (Aa. haemorrhoidales mediae aus der A. hypogastrica und Aa. h. inferiores aus der A. pudenda) sind vorzugsweis für die Muskulatur der Pars analis bestimmt.

Von großer praktischer Bedeutung sind die *Venen* des Rektums. Sie folgen in ihren größeren Stämmen den Arterien. Es besteht somit ein Abfluß nach zwei Richtungen hin: einmal zur *Pfortader* (durch die V. haemorrhoidalis superior und V. mesenterica inferior), sodann zur *Vena cava inferior* (durch die Vv. haemorrhoidales mediae zur V. hypogastr. und durch die Vv. haemorrhoidales inff. (Fig. 352) zur V. *pudenda* und durch diese gleichfalls zur V. hypogastrica). Es besteht also auch hier eine Verbindung zwischen Pfortader- und Vena cava-Kreislauf (vgl. Venen der Bauchwand, S. 186 und Venen des Magens, S. 216). Alle Venen des Rektums nehmen ihren Ursprung aus starken Geflechten, die submukös liegen (besonders stark entfaltet am Annulus haemorrhoidalis) und weiter subfaszial entfaltet sind. Vom Annulus haemorrhoidalis aus ziehen die Venae haemorrhoidalis inferiores zum Gebiet der Vena pudenda; weiter aufwärts bestehen Anastomosen mit dem großen Venengeflecht um Blase und Prostata herum.

Stauungen im Pfortaderkreislauf können sich also geltend machen in Erweiterungen der submukösen Venengeflechte und bis in die unteren Haemorrhoidalvenen fortpflanzen. Im normalen Zustand fließt das Blut leichter zu den unteren und mittleren Haemorrhoidalvenen ab, als zu den oberen. Kontraktionen der Muskulatur der pars analis aber, wie sie reflektorisch durch die Stauung entstehen, können diesen Abfluß erschweren, so daß als Folge wiederum Steigerung der Stauung eintritt.

Die männliche *Harnblase* (s. Fig. 335) nimmt in gefülltem Zustande den größten Teil des männlichen Beckenraumes ein. Sie liegt der vorderen Beckenwand an. Ihre Lage wechselt mit der Füllung, indem sich die volle Blase besonders nach oben und hinten, doch auch nach der Seite ausdehnt. Der Füllungszustand der Blase wird von der Füllung des Rektums beeinflußt. Bei leerem Rektum vermag sich die Blase mehr auszudehnen als bei

Digitized by Google

Fig. 335.

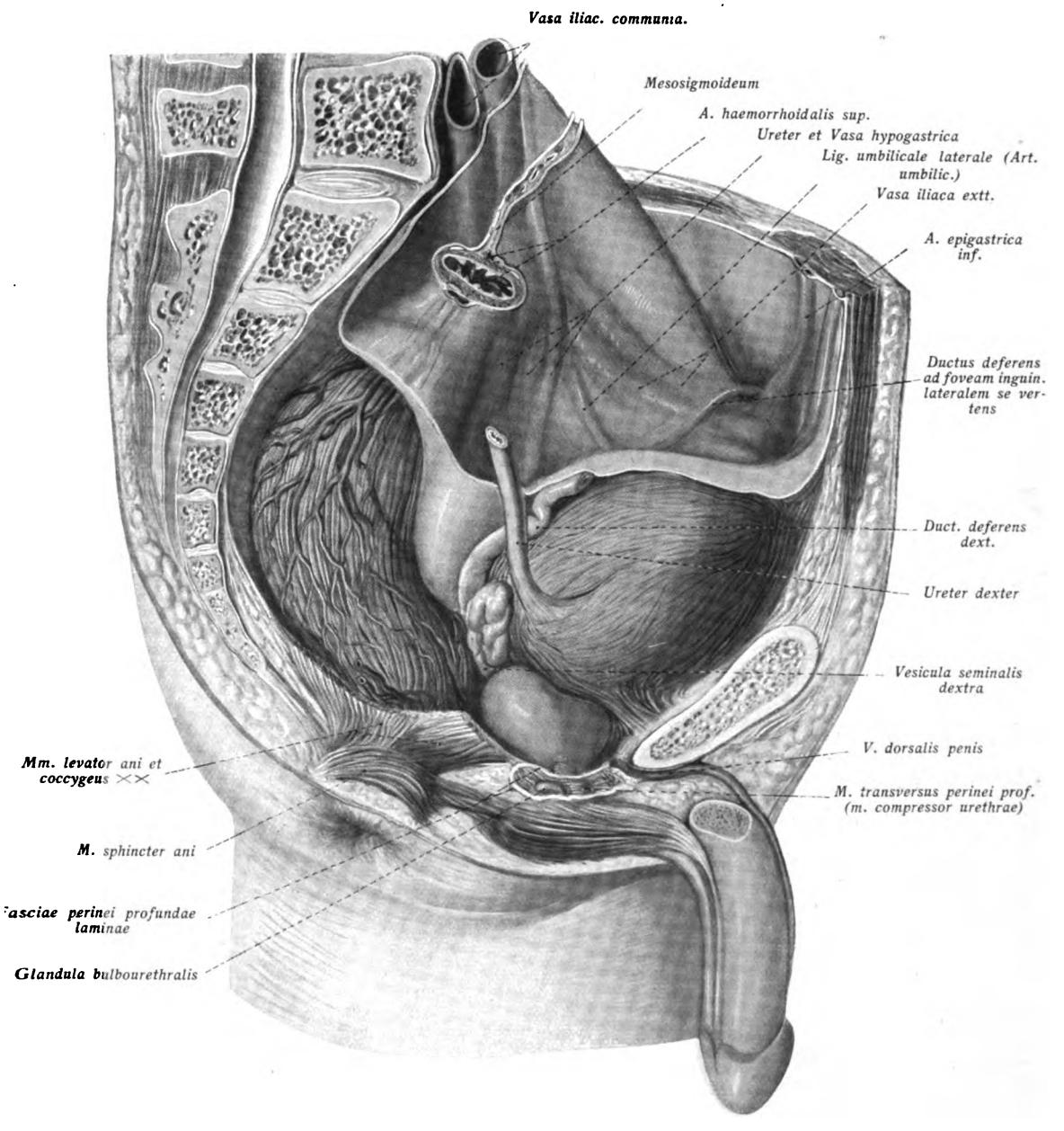

Digitized by Google

Fig. 338/339.

Fig. 338.

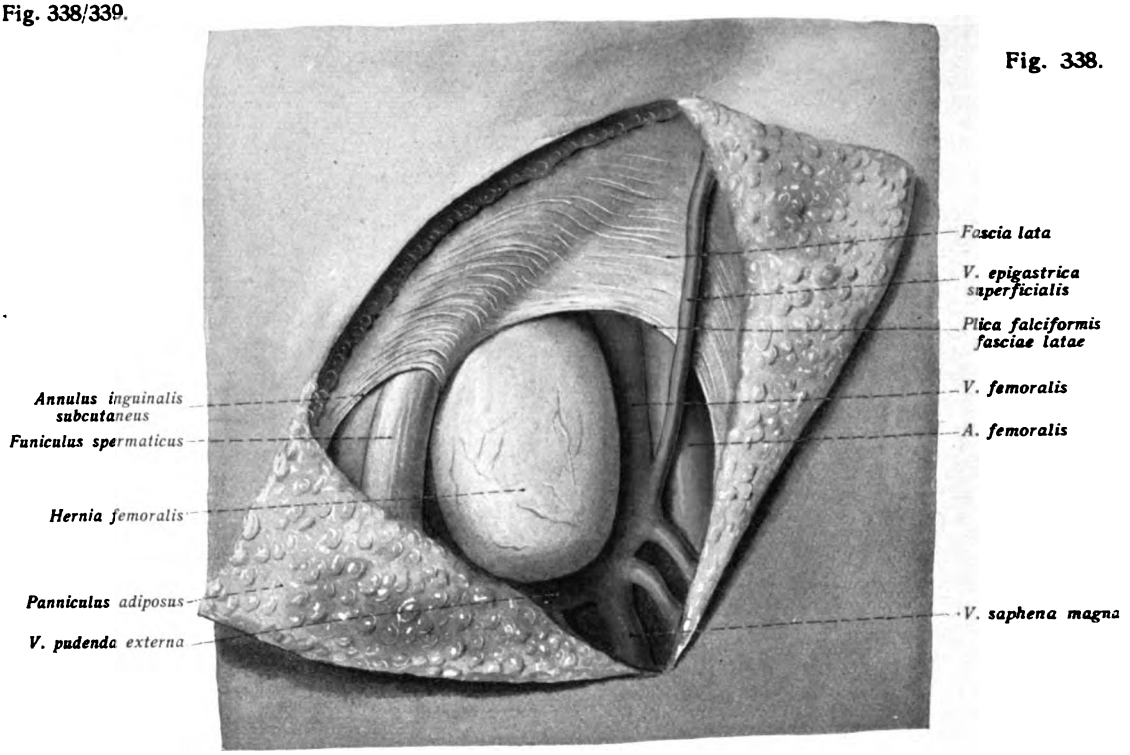

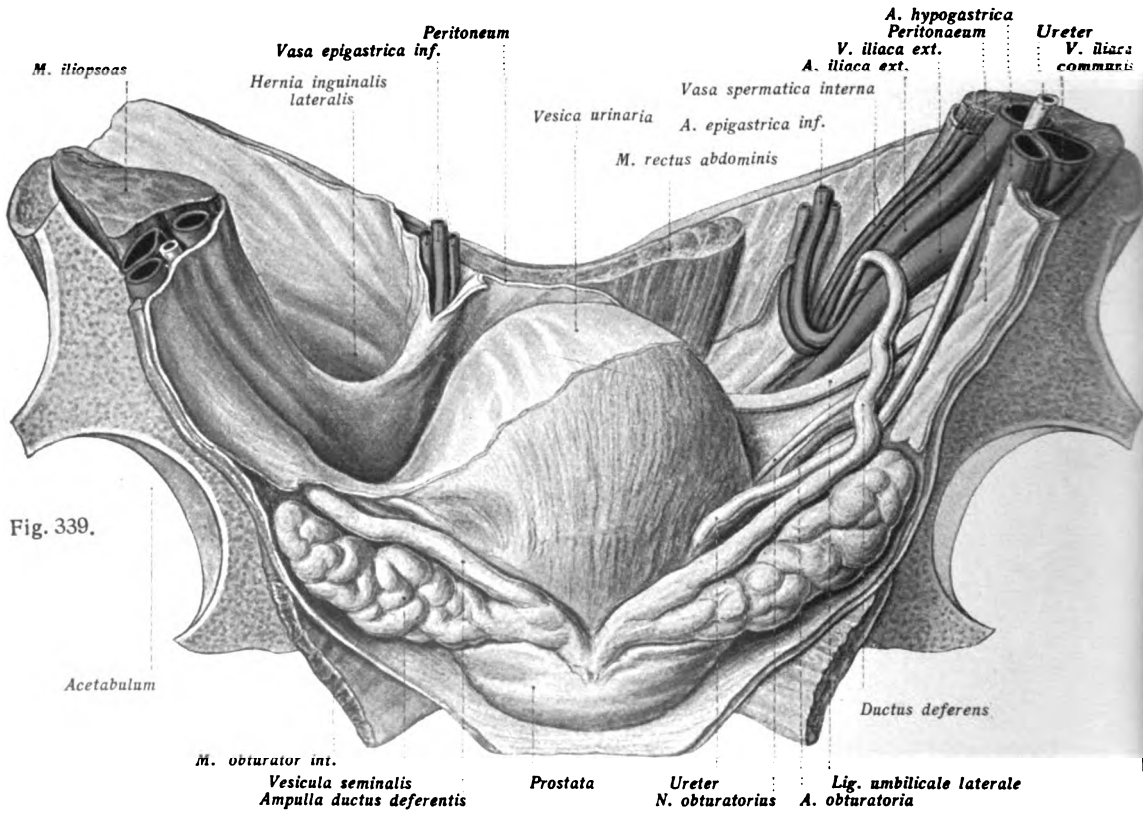

Fig. 339.

Digitized by Google

Fig. 338. Hernia femoralis, freigelegt. Nach Enderlen und Gasser.

Fig. 339. Blase, Ureteren, Samenblasen u. a., von hinten nach frontaler Halbierung des Beckens freigelegt. Links stand ein lateraler Leistenbruch. Das Bauchfell ist rechts fast ganz fortgenommen.

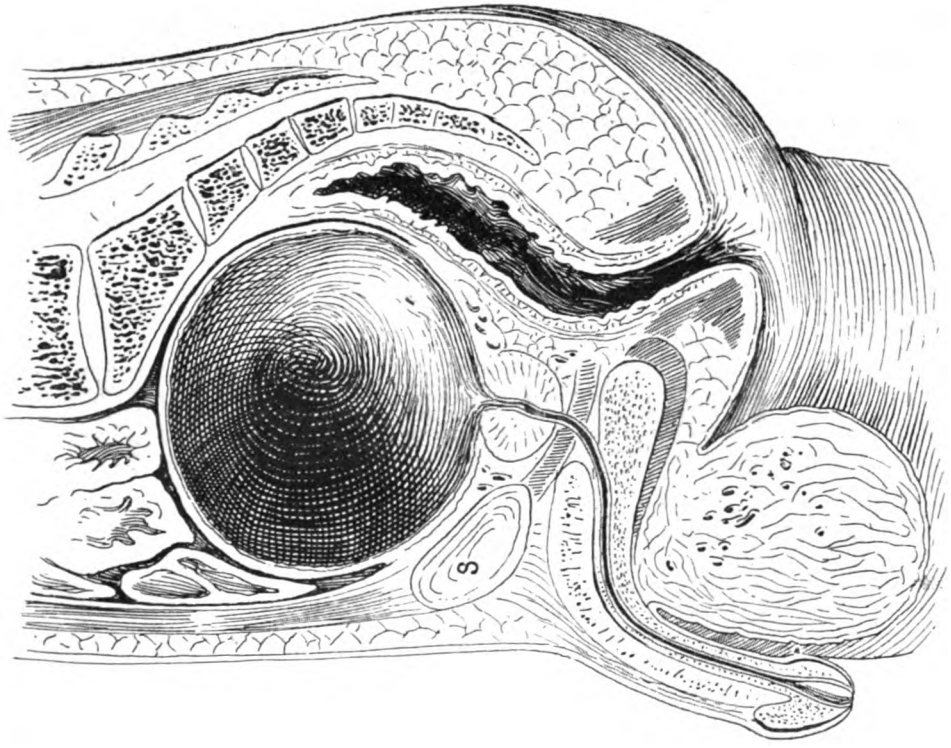

Fig. 337. Sagittalschnitt des männlichen Beckens bei leerem Mastdarm und gefüllter Blase. Nach Merkel.

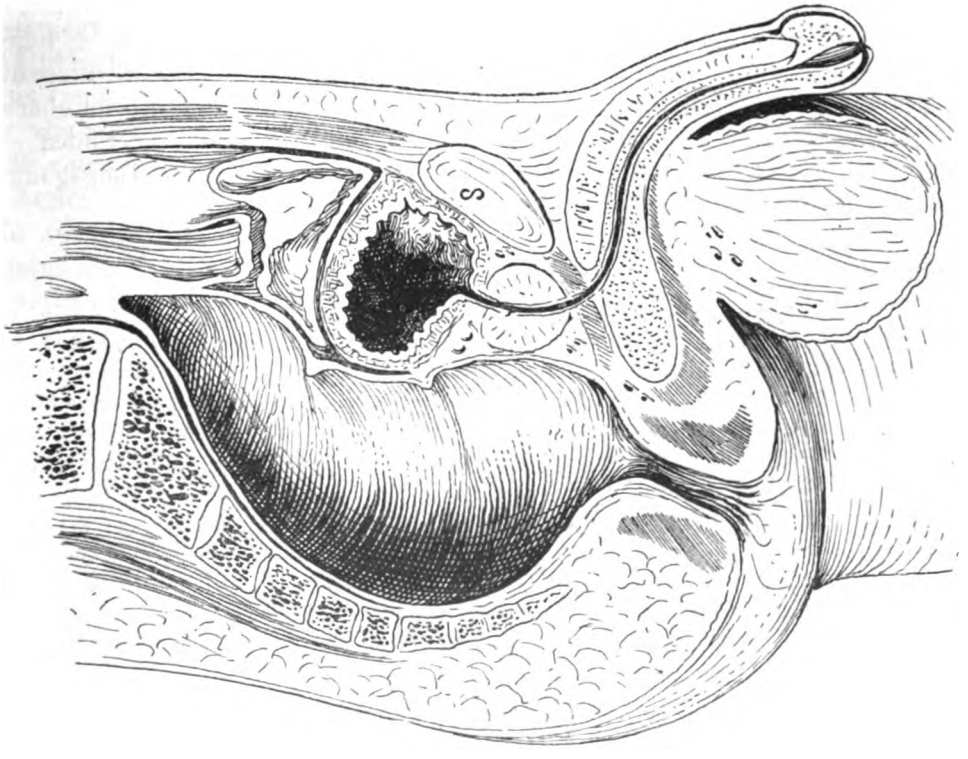

Fig. 336. Sagittalschnitt des männlichen Beckens bei gefülltem Mastdarm und fast leerer Blase. Nach Merkel.

Digitized by Google

vollem Rektum (s. Fig. 336 und 337). *Leer überragt sie nicht* oder kaum den oberen Rand der *Symphyse,* während sie bei starker *Füllung fast den Nabel erreichen kann,* wobei sie die nach hinten von ihr gelegenen Darmteile komprimiert oder verdrängt. Das Orificium vesicae liegt in der Medianlinie ungefähr 3 cm hinter der Mitte der Symphyse. Mit der unteren Wand ruht die Blase auf der Prostata. Die vordere Fläche ist durch lockeres Bindegewebe an die Beckenwand befestigt. Dadurch wird es möglich, daß die Blase bei der Füllung aufsteigt und in den oberhalb der Symphyse gelegenen *supravesikalen,* gleichfalls von lockerem Bindegewebe erfüllten *Raum* (Spatium praevesicale) tritt. Die obere Fläche ist aufwärts und nach hinten gerichtet und grenzt an den Dünndarm und das Colon sigmoides, bei Tiefstand des Coekums auch an dieses. Sie besitzt im Gegensatz zu der vorderen Fläche einen peritonealen Überzug (s. Fig. 339, wo der Überzug zum Teil noch vorhanden ist), der über der Symphyse auf die Innenfläche der Bauchwand übergeht. Da der Stand der Blase *über der Symphyse nicht konstant ist, sondern mit der Füllung wechselt,* so ist auch die Lage der Übergangsstelle des Bauchfells von der Bauchwand auf die Blase nicht konstant, sie liegt vielmehr je nach dem vollen oder leeren Zustand der Blase *höher oder tiefer.* Auch die Seitenflächen sind größtenteils vom Bauchfell überzogen, das nach abwärts noch über das Lig. umbilicale laterale (s. S. 237) hinab reicht. Die hintere und untere Fläche ruhen auf der Kreuzbeinkrümmung des Rektums (s. S. 247). Die hintere besitzt wenigstens noch im oberen Teil einen Bauchfellüberzug. Zwischen Blase und Rektum bildet das Bauchfell die *Excav. rectovesicalis* (Fig. 335). In diesen Raum legen sich bei leerer Blase und leerem Rektum von oben her Dünndarmschlingen und Colon sigmoides hinein, um bei Füllung der beiden Organe mehr oder weniger nach oben verdrängt zu werden. Unterhalb der Umschlagstelle des Bauchfells von der Blase auf das Rektum befinden wir uns bereits im Spatium subperitoneale (s. oben S. 239). Hier ist zwischen hinterer Blasenfläche und vorderer Wand des Rektums lockeres Bindegewebe eingelagert, das auch auf die untere Blasenfläche (im Bereich des Fundus vesicae) übergeht. In diesem Gewebe — also zugleich im Spatium pelvis subperitoneale — liegen die *Vesiculae seminales* (s. Fig. 339), die bei guter Ausbildung nach oben bis zur Umschlagstelle des Bauchfelles von der Blase auf das Rektum reichen und auch im oberen Teil noch einen peritonealen Überzug besitzen. Zwischen beiden verlaufen die Enden — Ampullen — der Samenleiter, um sich oberhalb der Prostata mit den Ausführungsgängen der Samenblasen zu den *Ductus excretorii* zu vereinigen.

Anwendung.

Da die leere Blase die Symphyse nicht oder kaum überragt, so gilt, wenn man von vorn über der Symphyse in die Blase eindringen will, als Regel, dies nur bei *(künstlich) mäßig gefüllter Blase* zu tun, da sonst Gefahr besteht, in die Bauchhöhle zu gelangen. Da bei gefüllter Blase die Umschlagsstelle des Bauchfells von der vorderen Bauchwand auf die Blase 5 cm und mehr oberhalb der Symphyse liegt, so kann man *große Schnitte* in die vordere Blasenwand machen, ohne die Bauchhöhle zu eröffnen. Man kann so aus der Blase Steine und Geschwülste entfernen, die Harnröhre von der Blase aus katheterisieren (Catheterismus posterior), die Prostata von oben und vorn her herauslösen.

Da die hintere Wand der Blase im Gegensatz zur vorderen einen Bauchfellüberzug besitzt und sonach an das Cavum pelvis peritoneale grenzt, sind Blasenrupturen in der hinteren Wande der Blase ernster, als solche in der vorderen Wand zu beurteilen, weil bei *ihnen zugleich das Bauchfelt einreißen* kann (Peritonitis). Die Ampullen der Samenleiter, die Samenblasen, Ductus excretorii, Prostata und Fundus der Blase sind wegen der Lagebeziehung zu der vorderen Rektumwand von dem Rektum aus der

Digitized by Google

Digitaluntersuchung zugänglich. Diese ist also sehr wertvoll zur Untersuchung der Blase, der Prostata, vornehmlich deren Hypertrophie, und der Samenblasen, deren Inhalt unter Umständen durch Druck gegen die vordere Rektumwand aus der Harnröhre entleert werden kann.

Die *Lage des Rektum zur Blase* kann in der Praxis dazu benutzt werden, durch künstliche Füllung des Rektums mit Luft oder Flüssigkeit oder durch Tamponade die gefüllte Blase *nach vorn und oben* gegen die vordere Bauchwand anzudrängen und die Blase so oberhalb der Symphyse leichter zugänglich zu machen. Ist das Bauchfell auch entfernter von der Blase, z. B. bei Perityphlitis, durch Entzündung gereizt, so können beim Urinlassen durch die Verschiebungen des Bauchfells *peritonitische Schmerzen* entstehen.

Die Pars pelvina des *Ureters (Heiß)* gelangt nach Überschreitung der Linea terminalis unmittelbar an die peritoneale Auskleidung des Beckens. Diese subperitoneale Lage des Ureters ist für ihn charakteristisch. Erst kurz vor der Einmündung in die Blase verläßt er das Bauchfell. Bei (stumpfer) Ablösung des Bauchfells folgt er dieser Membran. Der Beckenwand tritt er nicht näher, bleibt vielmehr stets durch subperitoneales Binde- und Fettgewebe von ihr getrennt. Er liegt besonders von der Spina ischiadica (Fig. 344 und 345) median- und ventralwärts ein beträchtliches Stück entfernt. Nur bei kachektischen Zuständen, bei denen das Fettgewebe geschwunden ist, kann eine Annäherung an die Spina ischiadica erfolgen. Nach dem Füllungszustand der Blase kann der Ureter Verlagerungen erfahren. Medialwärts wird er dicht oberhalb der Einmündung in die Blase durch den Ductus deferens gekreuzt, wobei der Ureter hinten liegt.

Die *Prostata,* beim Erwachsenen von der Basis zur Spitze 3 cm lang, liegt zwischen Blasengrund, Diaphragma urogenitale und den beiderseitigen Mm. levatores ani. Die obere Fläche der Prostata, die sogenannte Basis, legt sich von unten her an den Blasenhals an (Fig. 335) so, daß sich in die eingedellten vorderen zwei Drittel dieser Fläche die Harnröhre einsenkt, während der nach rückwärts davon gelegene, erhabene Bezirk des letzten Drittels dem im Durchschnitt (Fig. 340) keilförmigen Lobus medius angehört. Auf ihm ruhen die Ampullen des Ductus deferens und die Samenblasen auf. Die vordere Wand liegt hinter der Symphyse, und zwar etwa bis zu einer durch die Mitte der Symphyse gelegten Ebene. Zwischen dem Knochen und der Prostata liegt ein starker Venenplexus (pudendalis). Die seitlichen Flächen der Prostata liegen zwischen den trichterförmig nach abwärtsziehenden Platten des M. levator ani, die neben dem Organ mit freiem Rande endigen (Fig. 326). Hier liegt auch der mächtige Plexus venosus vesico-prostaticus, der zugleich die untere Fläche der Harnblase umhüllt. Die untere Fläche der Prostata reicht zwischen den Mm. levatores ani hindurch bis auf das Diaphragma urogenitale. Der Schnabel der Prostata mit der Urethra dehnt sich in den M. trigoni urethralis (transversus perinei profundus) hinein aus. Praktisch die wichtigste Beziehung der Prostata besitzt die hintere Fläche, nämlich zum *Rektum.* Die beiden Organe grenzen hier subperitoneal dicht aneinander. Die Anlagerung beginnt etwa 3 cm oberhalb des Anus.

Samenblasen und Ampulle des Ductus deferens (Fig. 339) liegen dem Fundus der Harnblase an und folgen den Seitenrändern der Blase, so daß zwischen den beiderseitigen Ampullen ein dreieckiges Feld der Blasenmuskulatur zutage tritt, das ungefähr dem Trigonum vesicae des Blaseninneren entspricht. Unten ruhen beide Ampullen und Samenblasen auf dem gewölbten hinteren Drittel der Prostata; seitlich berührt die Samenblase den Ureter, ehe dieser sich in die Blasenwand einsenkt. Hinten liegen beide Organe jederseits der vorderen Rektalwand an, wobei sie deren Flexura perinealis folgen, also schief von hinten oben nach vorn und unten gelagert sind. Samenblasen und Ampullen sind in

Digitized by Google

Fig. 340. Längsschnitt durch Blase und Prostata mit leichter allgemeiner Hyperplasie.
Fig. 341. Normaler Situs der weiblichen Beckeneingeweide von oben gesehen.

eine, der Fascia endopelvina (S. 238) angehörige Kapsel gehüllt, die sie gegen Rektum und Harnblase abgrenzt und nach unten in die Prostatakapsel übergeht. Das Bauchfell erreicht mit seiner Einsenkung von der Excavatio vesico-rectalis aus das obere Drittel der Samenblasen und die Spitze der Ampullen, so daß also diese Teile der Organe durch die Bauchhöhle vom Rektum geschieden sind.

Der *Ductus deferens* kommt hier topographisch nur mit seiner Pars pelvina in Betracht (vom inneren Leistenring bis zur Ampulle. Seiner ist oben (S. 237) bereits Erwähnung getan. Zusammenfassend sei bemerkt, daß er, in seinem ganzen Verlauf durch das Bauchfell hindurch sichtbar, da, wo er in die Bauchhöhle tritt, zunächst mit den Vasa spermatica ein Stück gemeinsam verläuft, dann senkrecht abbiegt und die Vasa iliaca externa, die Arteria umbilicalis und die Vasa obturatoria, schließlich den Ureter kreuzt. *Überall liegt er an der medialen Seite dieser Gebilde* (Fig. 247, 259, 335).

Die *männliche Harnröhre* (Fig. 335) bildet bei hängendem Penis eine S-förmige Krümmung und ist 15—20 cm lang. Die erste nach vorn und oben konkave Krümmung liegt hinter der Symphysis — *Curvatura postpubica.* Sie wird *durch Erheben des Penis nicht ausgeglichen. Dies ist bei der zweiten* unter der Symphyse gelegenen und nach unten und hinten konkaven Krümmung — *Curvatura subpubica — der Fall.* Zu beachten sind die drei Abschnitte der Harnröhre: *Pars prostatica, membranacea* und *cavernosa urethrae.* Die Harnröhre besitzt *drei weite* und *zwei enge* Stellen:

Die drei weiten sind: 1. Die *P. prostatica* (Fig. 340), 2. der in dem Anfangs der Pars cavernosa gelegene *Recessus bulbosus* (Fossa bulbi), die Erweiterung, in der sich gelegentlich das Ende des eingeführten Katheters fängt, und 3. die *Fossa navicularis* dicht hinter der Mündung nach außen.

Die *engeren Stellen* sind vor allem die *Pars membranacea,* deren im oberen Teil muskulöse Wand (M. compressor urethrae, Pars muscularis s. trigoni urethrae [*Waldeyer*]) durch reflektorische Kontraktion dem Einführen der Instrumente vorübergehend störend entgegenwirkt, und das *Orificium externum.*

Anwendung.

(Fig. 354). Hinsichtlich der *Prostata* ist hier auf den Weg hinzuweisen, auf dem man sie vom Damm aus erreichen kann. Es genügt hier — nach Durchschneidung der Haut- und Fettschicht — zwischen Sphincter ani externus und dem hinteren Rande des Diaphragma urogenitale einzugehen. (Vgl. auch Fig. 352). Die Muskelzüge, die vom M. bulbocavernosus zum Sphincter ani ziehen, müssen dabei durchschnitten werden. Zwischen den beiden Mm. levatores ani (Fig. 354) gelangt man dann auf die Unterfläche der Prostata und die davon ausgehende Pars membranacea der Urethra.

Die Hypertrophie des medialen Lappens der Prostata — die aber möglicherweise nur eine solche eingelagerter Drüsen, nicht des eigentlichen Prostatagewebes ist — führt zur Behinderung der Harnentleerung. In Fig. 340 ist ein leichter Grad allgemeiner Vergrößerung der Prostata gezeichnet. Man sieht, wie die Uvula des Trigonum vesicae hier stärker in die Lichtung der Blase vorspringt. Länge, Lumen und Richtung der Urethra können sich in solchem Fall stark ändern. Die Fig. 340 zeigt auch, indem sie den Verlauf des linken Ductus excretorius darstellt, daß bei Exstirpationen des Lobus medius Verletzungen dieses Kanales zustande kommen können. Die nach Prostatectomien schon seit langer Zeit beobachteten Veränderungen des Gesamthabitus des Operierten können auf diese — unbeabsichtigte — einer Unterbindung des Ductus deferens in ihren Folgen gleichwertige Verletzung zurückgeführt werden.

Die Lage der Prostata zum Rektum erklärt, daß Entzündungen und *Abszesse der Prostata in das Rektum nach hinten durchbrechen können.* Der Hauptsitz der Harnröhrenstriktur ist der Übergang der Pars

Digitized by Google

Fig. 340.

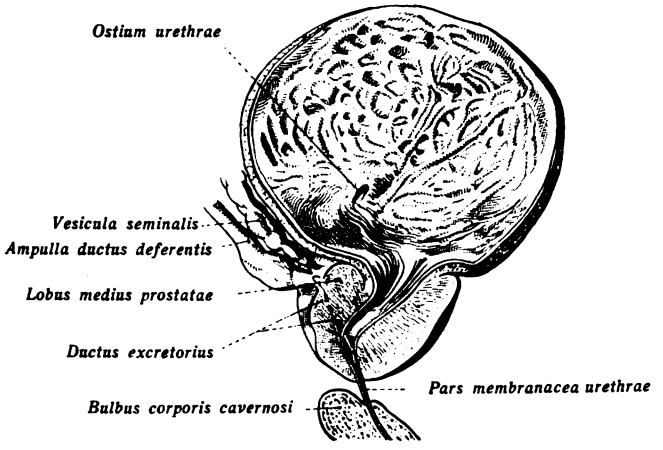

ig. 341.

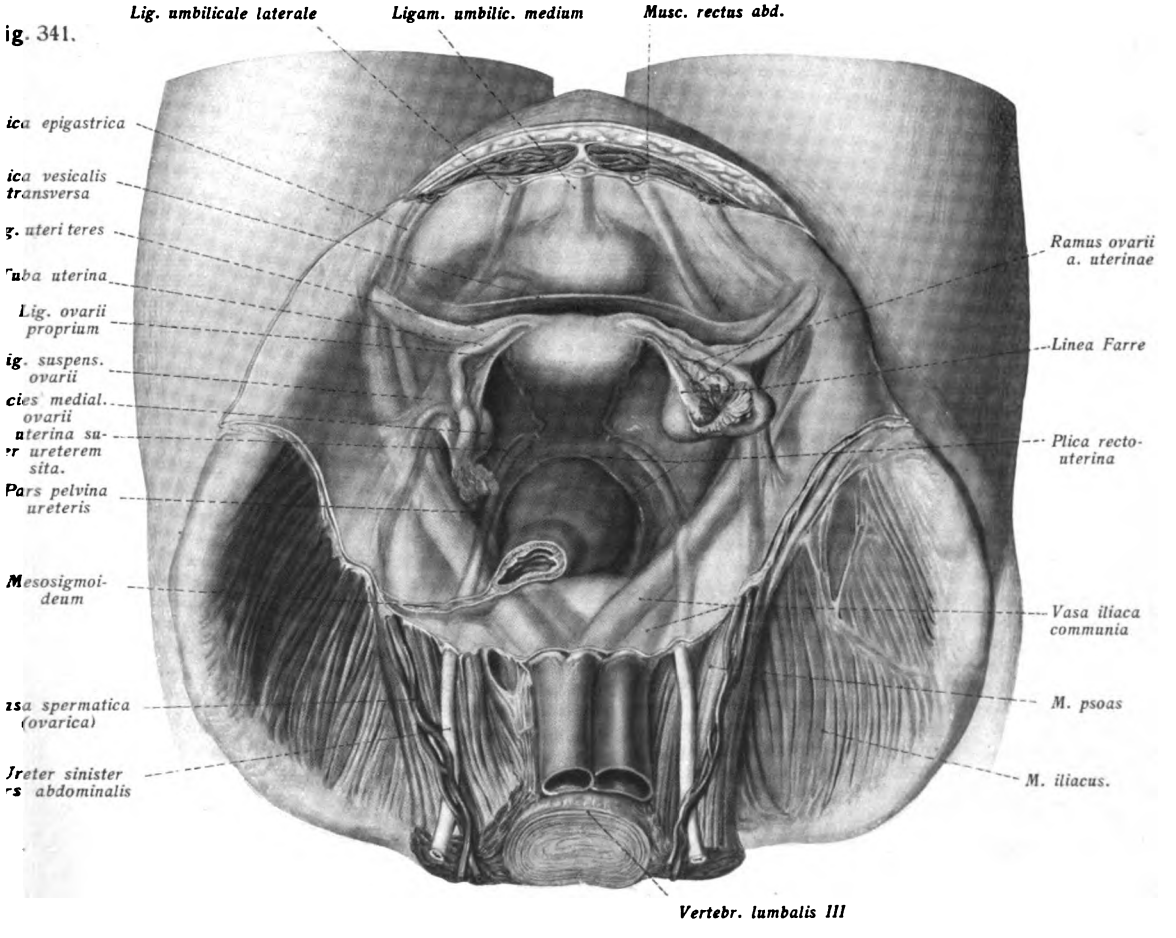

Digitized by Google

Fig. 342.

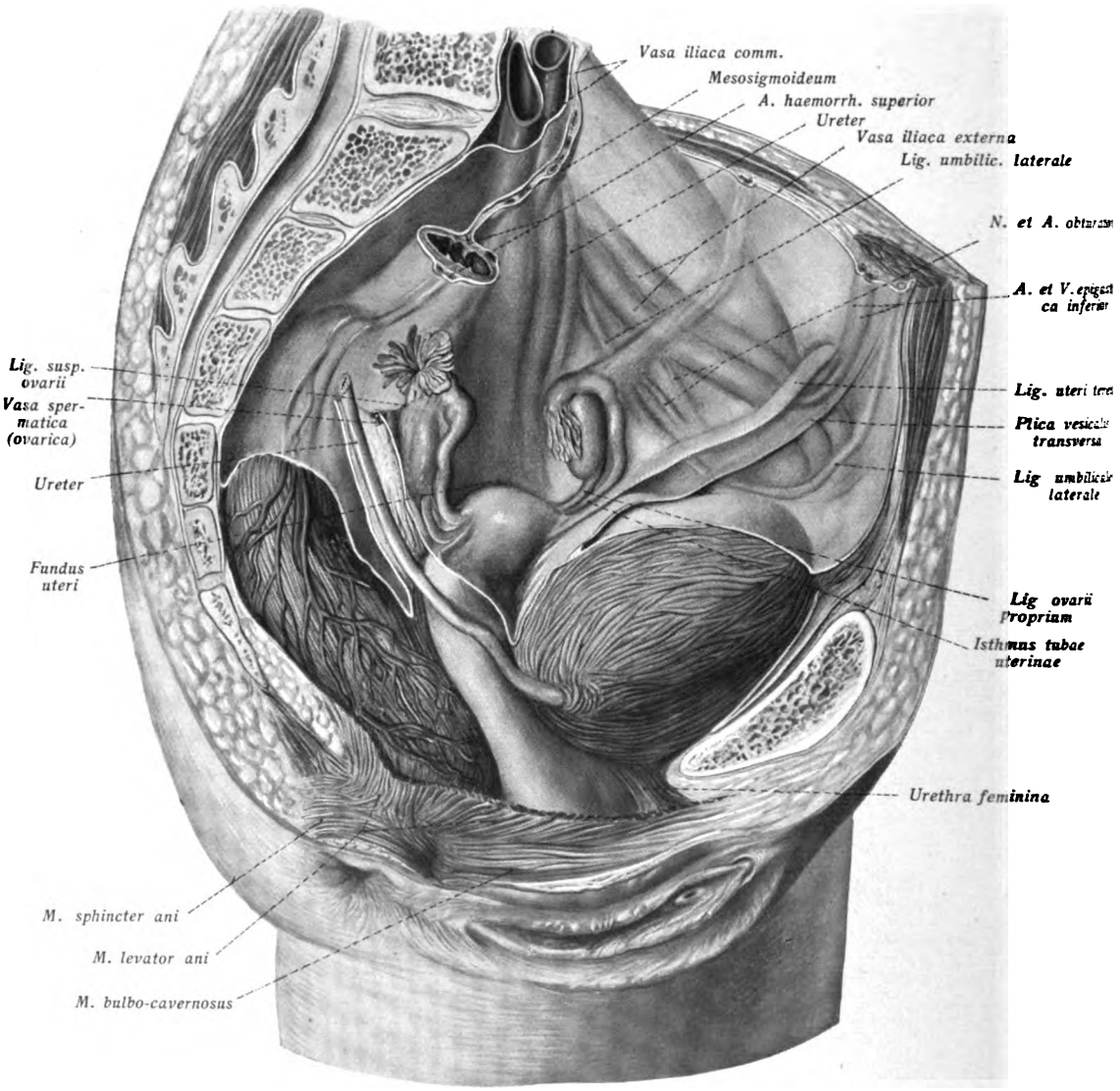

Digitized by Google

Fig. 342. Situs der weiblichen Beckenorgane. Profilansicht von rechts her; die links an der Beckenwand gelegenen Gefäße schimmern durch das Bauchfell hindurch.

cavernosa in die Pars membranacea. Man mache sich (am Medianschnitt Fig. 336) klar, daß durch den sich oberhalb der Striktur *stauenden und zersetzenden* Harn Entzündungen und Eiterungen entstehen können, die nach dem Rektum, dem Skrotum oder dem Damm *perforieren* können, und daß man *von dem Damm aus*, (von der Raphe perinei in der Mittellinie nach Durchtrennung der Haut, der Tunica dartos, der oberflächlichen Darmfaszie, des M. bulbocavernosus und des Bulbus urethrae) *die Harnröhre eröffnen kann*. Schließlich vergesse man nicht, daß bei Gonorrhoe die anatomischen Verhältnisse einer Ausbreitung des Prozesses aus der Harnröhre *weiter nach innen* auf den ganzen Harn oder Genitalapparat sehr günstig sind.

2. *Weibliches Becken.*

(Rektum — Blase — Ureter — Uterus — Vagina — Ovarium — Tube — Parametrium.)

(Fig. 341—343, 346.)

Der wesentliche Unterschied gegenüber dem Verhalten beim Manne ist dadurch gegeben, daß der Genitalapparat beim Manne einen geringeren Raum einnimmt und zum großen Teil unterhalb des Beckens gelegen ist. Beim Weibe aber schieben sich Ovarien, Tuben, Uterus und Vagina zwischen Blase und Rektum in die Höhe, zum großen Teil umhüllt von einer quer im Becken ausgespannten Bauchfellduplikatur, dem *Lig. latum*. Das gefäßführende Bindegewebe zwischen den beiden Lamellen dieser Platte heißt *Parametrium* (Perimetrium = seröser Überzug des Uterus). Das Parametrium geht ohne scharfe Grenze in das subperitoneale Bindegewebe des Uterus und das zwischen Bauchfell und Fascia diaphragmatis pelvis gelegene Bindegewebe des *Spatium subperitoneale* über.

Die Figuren 341, 342 geben eine allgemeine Übersicht über die Topographie der Organe, insbesondere über die Lage und den Verlauf des Bauchfells. Fig. 341 zeigt die Blase mäßig gefüllt, den Uterus in typischer Lage leicht anteflektiert, das linke Ovarium in situ, das rechte mit emporgeschlagener Tube. Man blickt in die tiefe Excavatio recto-uterina *(Douglasii)* hinein, während die Excavatio vesico-uterina durch den Uterus verdeckt ist. Figur 342 zeigt das Profilbild der Beckeneingeweide. Man sieht Rektum, Vagina und Uterus, sowie die Blase nebst Urethra als drei *vor*einander liegende, sich teilweise innig berührende Hohlorgane. Das Bauchfell ist rechts abgetragen. Man sieht, wie es den Scheitel und die hintere Fläche der Harnblase, dann die vordere, obere und hintere Fläche des Uterus überkleidet, um dann tiefer hinter dem Uterus hinabzusteigen, wo es das hintere Scheidengewölbe erreicht. Dann tritt es auf die vordere Seite des Rektums über. Das Ligamentum latum ist rechts durchschnitten; man erkennt seine beiden Lamellen, das dazwischen liegende Bindegewebe und den hier in das Ligamentum latum eingeschlossenen Ureter; endlich (Fig. 346) zeigt sie die Organe im medianen Längsschnitt; hier ist besonders auf die an der weißen Schnittlinie kenntlichen, verschieden tiefen Einsenkungen des Bauchfells vor und hinter dem Uterus zu achten.

Rektum. Während über Form, Krümmungen, Lage, Gefäßversorgung und Bauchfellüberzug dem beim männlichen Beckenraum Gesagten nichts hinzuzufügen ist, ergeben sich andere, für das weibliche Becken typische Beziehungen zu den Nachbarorganen *(Uterus* und *Vagina)*. Die zwischen Uterus und Rektum liegende Excavatio recto-uterina wird seitlich von den Plicae recto-uterinae (Douglasschen Falten) begrenzt, die hinter der Cervix uteri in einer Querfalte zusammentreten (Fig. 341). In dieser Exkavation liegende Dünndarmschlingen trennen das Rektum vom Uterus. Oberhalb der Flexura perinealis des Rek-

Digitized by Google

Fig. 343. Medianschnitt durch das weibliche Becken mit Präparation der seitlichen Beckenwand, unter Benützung einer Abbildung aus Schröder-Hofmeier. Nach einem Formalinpräparat.

tums tritt die Vagina in enge Beziehungen zur vorderen Wand des Rektums (Fig. 342). Die Wände beider Kanäle sind durch derbe Verwachsungen vereinigt. Dies „Septum rectovaginale" samt der Dicke der Wandungen ist etwa 1 cm dick. Indem weiter abwärts die Vagina ihre Richtung schräg nach vorn und abwärts fortsetzt, das Rektum aber nach rückwärts biegt, wird das Septum zu einer keilförmigen Platte, die sich schließlich zum *Damm verbreitert* (Fig. 343, 346).

Harnblase. Sie ist in ihrer äußeren Form durchschnittlich breiter und weniger spitz als die des Mannes und zeigt eine obere und hintere Fläche, die, namentlich bei entleerter Blase (Fig. 343), in einem Winkel zusammenstoßen. Dieser *Blasenwinkel* legt sich in einen *Uteruswinkel* hinein, so daß der Fundus des Uterus auf der *oberen Fläche* der Blase liegt. Im entleerten Zustande befindet sich die Blase völlig hinter der Symphyse.

Die Lage hinter der *vorderen* Beckenwand und das Verhältnis des Peritoneums zur Blase stimmen mit dem Verhalten bei dem Mann überein. An der *hinteren* Wand der Blase dagegen ergeben sich durch das Vorhandensein von Uterus und Vagina ganz andere topographische Beziehungen. Der Scheitel grenzt an die Cervix uteri. Hier dient mehr *lockeres* Bindegewebe zur Verbindung beider Teile. Die hintere Fläche, unterhalb des Blasenwinkels (Fig. 343, 346) grenzt an die vordere Vaginalwand. Hier ist *strafferes* Bindegewebe — *Septum vesicovaginale* — eingeschaltet. Die Verbindung zwischen vorderer Zervixwand und hinterer Blasenfläche ist derart fest, daß der Uterus den durch wechselnde Füllung der Blase herbeigeführten Bewegungen der hinteren Blasenwand folgt. Das Bauchfell überzieht die Blase oben und hinten bis zur Mitte der hinteren Fläche, um von hier auf das Grenzgebiet von Korpus und Zervix, also in der Höhe des inneren Muttermundes, überzugehen. So entsteht die *Excavatio vesicouterina.*

Für den *Ureter* des Weibes gelten die oben angegebenen (S. 251 u. Fig. 342, 345) Merkmale. Im einzelnen ist hinzuzufügen: Er kreuzt beim Eintritt in das kleine Becken die Vasa illiac. ext. an ihrem Ursprung und läuft lateral von der A. hypog. herab (Fig. 342, 343). Er tritt dann an die mediale Seite der *A. uterina*, indem er an deren Ursprung *über* sie hinwegzieht (s. Fig. 343, 345) und verläuft hinter dem Margo liber des Ovariums. Ungefähr 2 cm lateral von der Cervix uterina tritt die Arterie *von der lateralen Seite her über den Ureter und steigt im Parametrium am Uteruskörper empor* (Fig. 341). In der Nähe dieser Kreuzung geht der *R. cervicovaginalis* aus der A. uterina nach unten hin. Der Ureter ist in lockeres, seitlich von der Zervix gelegenes, venenreiches Bindegewebe eingebettet. In der Höhe der vorderen Lippe der Portio vaginalis treten die Ureteren an die Vaginalwand nahe heran und münden etwas unterhalb des Orificium uteri externum in die Blase ein (Fig. 342).

Die nur 3 cm lange *Harnröhre (Fig.* 342) ist *weiter* als die männliche und so erweiterungsfähig, daß man mit dem Finger von der Harnröhre aus das Innere der Blase abtasten kann. Der Verlauf ist fast gerade nach vorn und unten mit unbedeutender Konkavität nach vorn. Sie liegt auf der vorderen unteren Scheidenwand auf, von der sie durch das relativ breite, aus lockerem Bindegewebe bestehende *Septum urethrovaginale* getrennt ist. Die engste Stelle liegt am Orificium externum, da also, wo die Harnröhre in Form eines meist sagittalen Spaltes in das Vestibulum vaginae ausmündet.

Der *Uterus* ist im Bereich seines zwischen Blase und Rektum frei in die Bauchhöhle

Digitized by Google

Fig. 343.

***Vena cava inf.* × *et. A. iliaca comm.* ×**

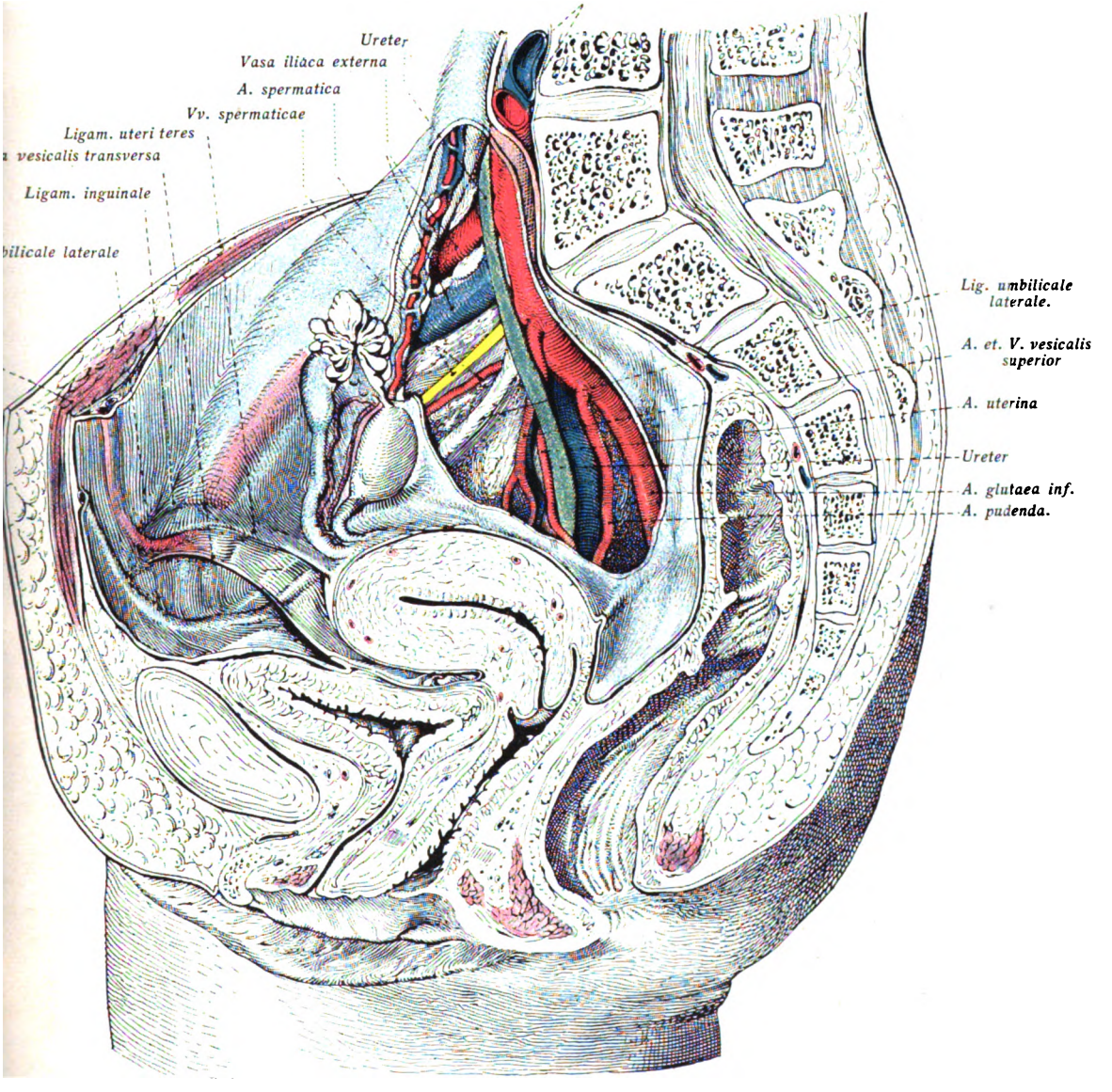

Digitized by Google

Fig. 344.

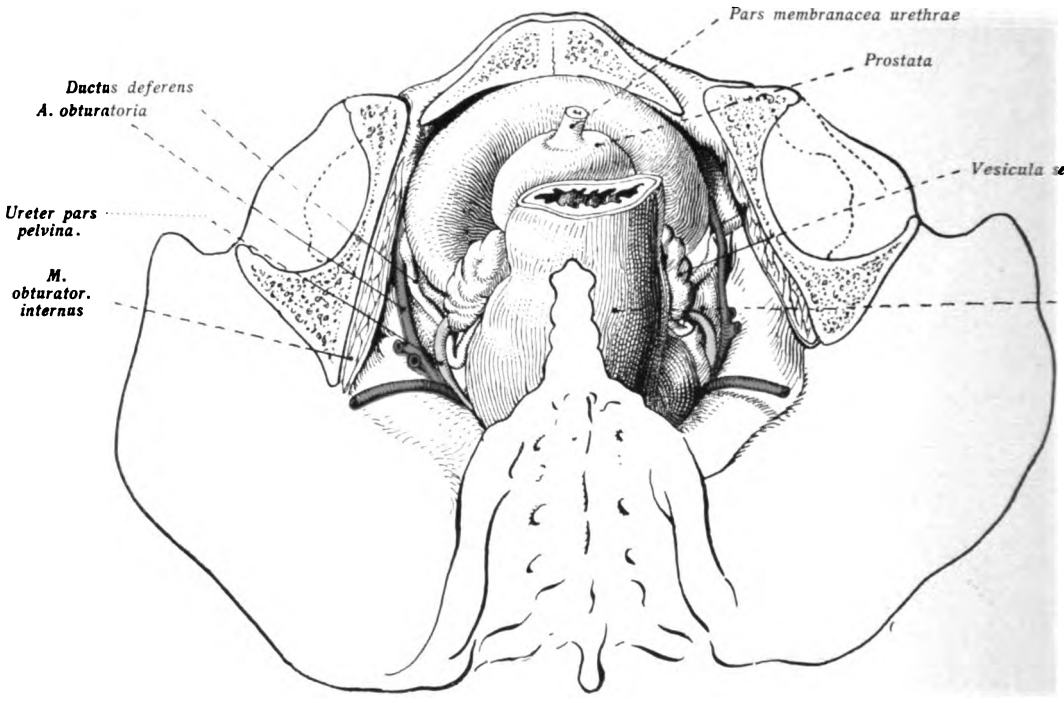

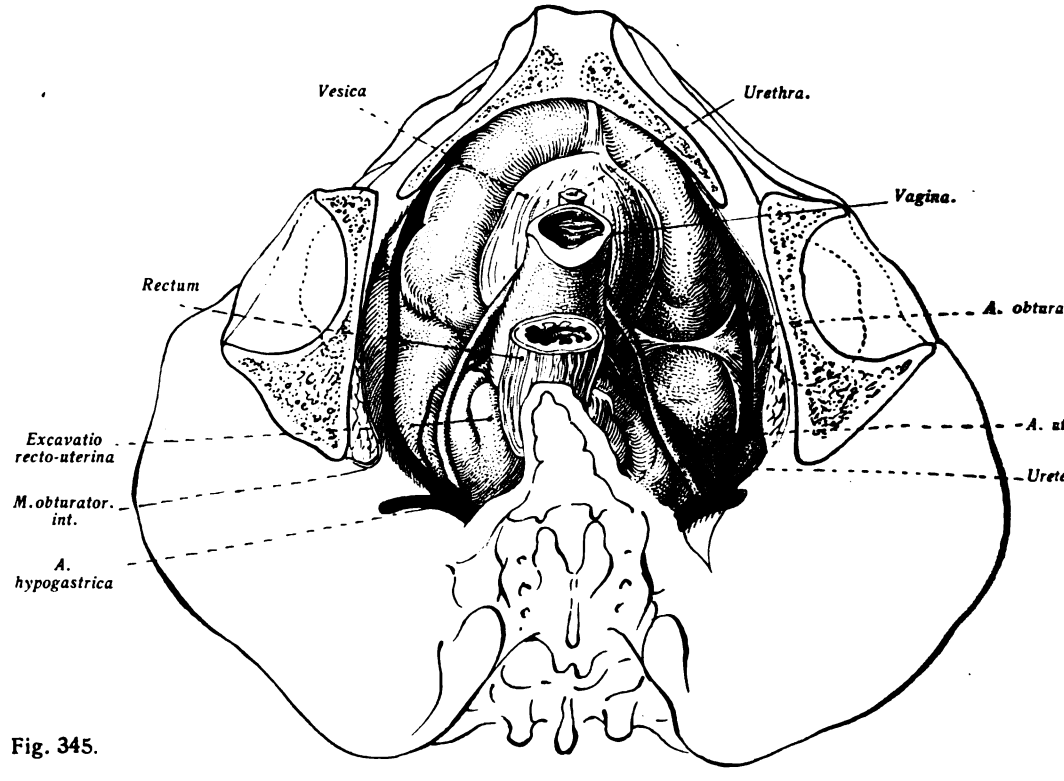

Fig. 345.

Digitized by Google

Fig. 344. Spatium subperitoneale beim Manne von unten her präpariert, Cavum peritonei vorher mit Wachsmasse illt. Peritoneum nach unten gegen den Beschauer vorgebuchtet. Pars pelvina des Ureters. Präparat und Abbildung Privatdozenten Dr. Heiß.

Fig. 345. Spatium subperitoneale beim Weibe, von unten her präpariert, Cavum peritonei vorher mit Wachsmasse illt; Peritoneum nach unten gegen den Beschauer vorgebuchtet. Pars pelvina des Ureters, seine Beziehungen zur uterina. Präparat und Abbildung von Privatdozenten Dr. Heiß.

einragenden Korpus sehr beweglich und wird in seiner Lage fortwährend vom Fülgszustande dieser beiden Nachbarorgane beeinflußt. Die Lage in der Leiche gestattet nen Schluß auf die Lage in der Lebenden, da der intraabdominale Druck und jegliche skelwirkung fehlen und die retroponierte Lage des Uterus bei Rückenlage der Leiche ne weiteres durch das Gewicht des toten Uterus erklärt wird.

Als *Normallage* des Uterus ist diejenige anzusehen, bei der der Uterus mit seinem ificium externum in der Höhe des oberen Symphysenrandes liegt; das Organ liegt da- in der Mitte des kleinen Beckens, die Achse der Zervix in der Führungslinie des ckens (S. 241). Bei dieser Lage schaut also die Portio vaginalis nach hinten. Die dadurch rch die Einstellung des ganzen Organs mit der Zervixachse in die Führungslinie) enthende Neigung heißt *Anteversio*. Eine Winkelbildung zwischen Zervix und Korpus, wie bei nulliparen Uteris die Regel ist, heißt *Anteflexio*. Die Gesamtlage eines solchen erus zeigt eine Anteversio-flectio. Die Anteversio ohne Anteflectio pflegt nach mehrhen Geburten mehr oder weniger vorzuherrschen. Retroversio und Retroflexio sind imr abnorme Lagen.

Der Fundus liegt bei leerer Blase und leerem Rektum hinter der Symphyse meist ets oberhalb von ihr (Fig. 342), die Port. vaginalis mit dem Orificium externum sieht gegen s Rektum. Es ergibt sich, daß dann die Längsachse bei aufrechter Körperhaltung fast horital gelegen ist (s. Fig. 347, 348). Bei gefüllter Blase jedoch liegt der Uterus steil Fig. 349), der Fundus dem Promontorium genähert, um bei Entleerung der Blase wieder die Anteversio-Anteflexionsstellung überzugehen. Bei Entleerung der Blase wird beim liparen Uterus das Nachvornsinken des Fundus uteri wesentlich durch Anteflexio (s. . 347), bei der Frau, die geboren hat, durch Anteversio (s. Fig. 348) erreicht. Der Winzwischen Zervikalkanal und Lumen der Vagina ist dann spitzer als beim nulliparen Ute-. Der gefülte Mastdarm (s. Fig. 349) schiebt die Vaginalportion nach vorn; ist gleichtig die Blase gefüllt, so nimmt der Uterus eine steile Lage an (s. Fig. 349). Bei stark üllter Blase und leerem Rektum wird die Lage noch steiler (s. Fig. 350).

Außer den bereits erwähnten Beziehungen des Uterus zu Rektum und Blase sind h zu erwähnen die zum *Ureter* und zur *A. uterina*. Über den Ureter s. oben S. 251. Die *uterina* kreuzt den Ureter in der Höhe der Portio vaginalis 2 cm vom Uterus entfernt.

Als Befestigung des Uterus kommt vor allem die *Vagina* in Betracht, die ihrerseits ch die *Septa recto-vaginale*, *vesico-vaginale* und *urethro-vaginale* fixiert wird. Zu ihrer ierung trägt ferner die straffe Spannung des Beckenbodens, des Diaphragma pelvis und phragma urogenitale bei. Indem Rektum und Vagina durch diese muskulösen Platten durchtreten, werden sie besonders fixiert. Von der fixierten Vagina aus überträgt sich Befestigung auf den Uterus, vor allem auf dessen Zervix. Ist die Uteruswand nicht rr, so bewegt sich der Fundus gegen die fixierte Zervix wie in einem Scharniergelenk. diese Weise kommt es zur Anteflectio und zur Aufrichtung, wenn die Blase sich füllt. übrigen Befestigungsmittel haben nur unterstützende Bedeutung, so vor allem das

Digitized by Google

Bindegewebe, das mit dem Ligamentum latum an die Seitenkanten des Uterus herantritt, insbesondere auch die Gefäßscheide der A. uterina (Lig. cardinale). Die *Ligg. recto-uterina* wirken im Sinne einer Erhaltung der Anteversion. Das *Lig. teres* entspringt aus dem Winkel zwischen Uterus und Tube und besteht aus einer breiten Peritonealfalte mit bindegewebiger Grundlage, in die vom Uterus stammende glatte Muskelzellen eingelagert sind.

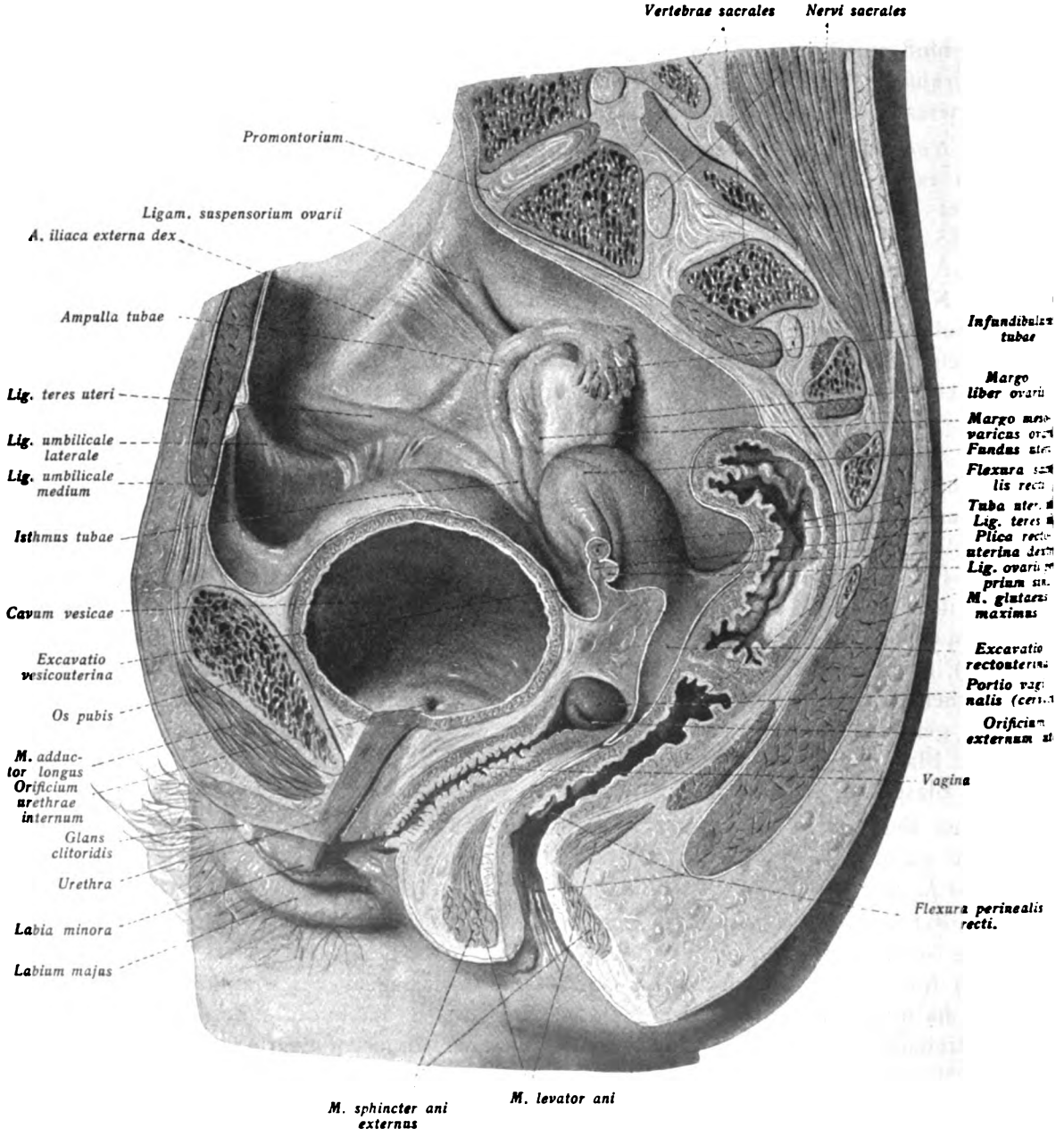

Fig. 346. Sagittal halbiertes weibliches Becken mit den Eingeweiden in der Lage (Rechte Hälfte). Der Schnitt ist etwas nach links von der Medianebene geführt. Blase in mittlerem Füllungszustand, Rektum fast leer.

Digitized by Google

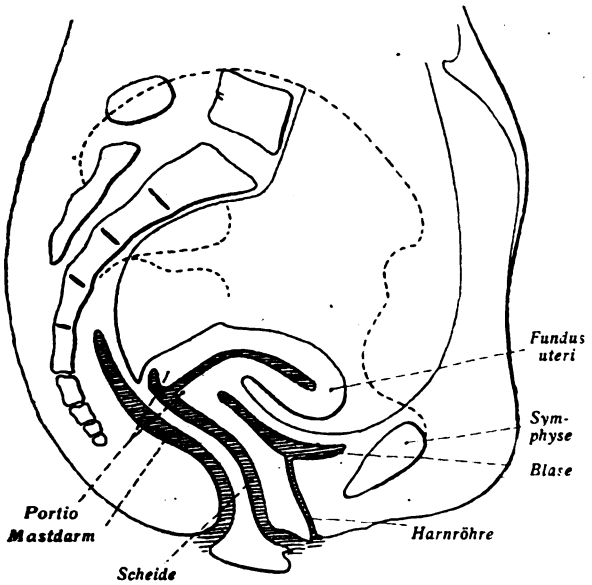

Fig. 347. Anteflexionsstellung bei leerer Blase.

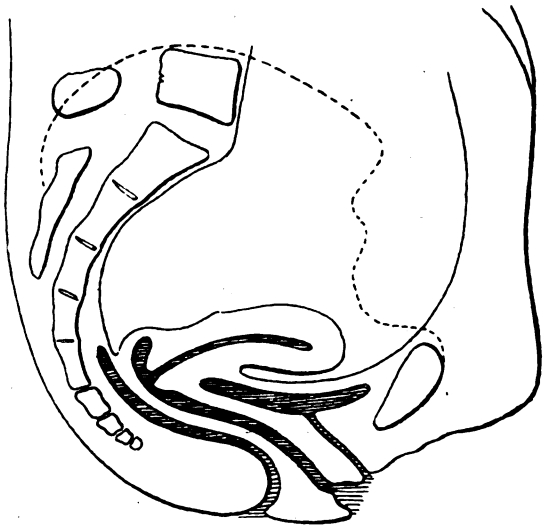

Fig. 348. Anteversionsstellung bei leerer Blase.

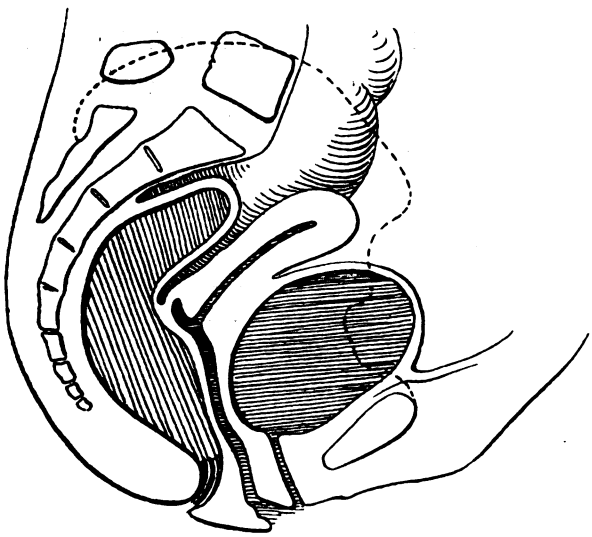

Fig. 349. Anteversio bei voller Blase und vollem Rektum (steile Lage).

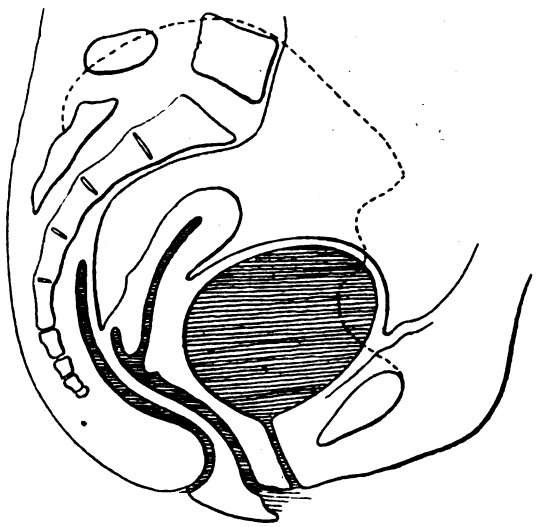

Fig. 350. Höchste Steilstellung bei voller Blase und leerem Rektum.

Fig. 347—350. Schemata zur Darstellung der Lage des Uterus. Nach B. S. Schultze.

Es zieht über die Arteria uterina hinweg und hat weiterhin dieselben Lagebeziehungen wie der Ductus deferens (Fig. 341, 342).

Die *Vagina* verläuft in der Richtung der Beckenachse schräg *von oben und hinten nach unten und vorn* mit leichter Konkavität nach vorn. Der nach vorn offene, in seiner Größe nicht konstante Winkel, den sie mit der Zervix bildet, beträgt bei Nulliparen im Mittel einen rechten (Fig. 343, 346). Die vordere Wand ist *kürzer* als die hintere (1—2 cm),

Digitized by Google

weil die hintere Wand an der Zervix höher hinaufreicht, als die vordere. Das *Scheidengewölbe*, d. i. der ringförmige, die Vaginalportion der Zervix umgebende oberste Teil der Scheide, steht vorn tiefer als hinten, wo dieser Raum zugleich tiefer und die Vaginalportion länger ist. Die vordere „Lippe" der Vaginalportion ragt also, wenn sie auch kürzer als die hintere ist, tiefer herunter. Der weitaus größte Teil der Scheide liegt im Spatium pelvis subperitoneale, das Endstück durchsetzt das Diaphragma pelvis (s. Fig. 343, 346).

Die *vordere* Wand der Vagina grenzt an die Blase — hier findet sich lockeres Bindegewebe — und an die Harnröhre — hier liegt festeres Bindegewebe. An der *hinteren* Vaginalwand unterscheiden wir drei Strecken:

1. Eine kleine obere, d. i. die Gegend des hinteren Scheidengewölbes. Hier besteht ein peritonealer Überzug und dieser Teil grenzt an den tiefsten Punkt der Excavatio rectouterina.

2. Eine mittlere, die längste, Strecke; hier grenzt die Scheide an die Kreuzbeinkrümmung des Rektums. Sie wird von ihr durch das derbe Bindegewebe des *Septum rectovaginale* geschieden.

3. Eine kurze, unterste Strecke, wo sich der Mastdarm durch die nach hinten gerichtete Flexura perinealis mehr von der Vagina entfernt. Sie liegt unterhalb der Durchtrittsstelle der Vagina durch das Diaphragma urogenitale. Hier trennt der Damm die Vagina und deren Vestibulum von dem Mastdarmende.

Die Lage der *Eierstöcke* (Figg. 341—343, 346) bringt die einzelnen Teile dieses platten Körpers (d. h. seine Flächen, Ränder, Pole) in so typische Beziehungen zur Nachbarschaft, daß man ihnen von daher eindeutige Namen beilegen konnte. Man unterscheidet eine *laterale* und eine *mediale* Fläche, einen *oberen* und einen *unteren* durch das Lig. ovarii proprium an den Uterus fixierten Pol (Extremitas tubaria und E. uterina) und einen *vorderen* und *hinteren* Rand (Margo mesovaricus und M. liber). Der vordere Rand entspricht dem Hilus ovarii, wo die Gefäße ein- und austreten und der Eierstock durch ein kurzes Mesovarium an die (mediale) Fläche des Lig. latum befestigt ist. Der hintere Rand schaut gegen das Kreuzbein. Die mediale Fläche ist gegen das Innere des Beckens gerichtet, die laterale Fläche gegen die Beckenwand, insbesondere gegen das hier mit seiner medialen Lamelle breit in das parietale Bauchfell übergehende Lig. latum. Der obere Pol steht fast senkrecht über dem unteren. Die Befestigung des Ovariums erfolgt vor allem durch die Verbindung seines Margo mesovaricus mit der hinteren Lamelle des Lig. latum, weiterhin durch das Lig. suspensorium ovarii und die darin verlaufenden Vasa ovarica. Mit dem Uterus ist der untere Pol des Ovariums durch das Lig. ovarii proprium verbunden, dem mechanische Bedeutung nicht zukommt. Das Ovarium liegt in der sogenannten *Ovarialnische* einer nicht erst durch das Ovarium entstandenen, sondern auch ohne dieses vorhandenen Grube, die entstehen muß, weil sich die begrenzenden Gefäße durch das Bauchfell hindurch emporwölben. Diese Ovarialnische wird oben von den Vasa iliaca, hinten vom Ureter und der A. uterina begrenzt. Sie ist ein Teil der oben erwähnten Fossa obturatoria (s. o. S. 237). Man kann sich daher auch leicht merken, daß dem freien Rande des Ovariums benachbart der Ureter liegt. Über den Margo mesovaricus zieht die Tube hinweg; die laterale Fläche des Ovariums ist frei und schaut gegen die Beckenwand, die mediale wird von Tube und Mesosalpinx ganz oder teilweise überdeckt (vgl. Fig. 342). Bei der Betrachtung eines normalen Situs von oben her sieht man also vom Ovarium wenig

Digitized by Google

oder gar nichts, da die einzige, unmittelbar dem Auge entgegengerichtete Fläche, die mediale, von der Tube und dem Mesoalpinx überlagert wird (Fig. 341 links). Man muß diese Teile emporschlagen (Fig. 341 rechts), um das Ovarium besichtigen zu können.

Das wichtigste arterielle Gefäß des Ovariums ist nicht die A. ovarica, sondern der aus der A. uterina stammende Ramus ovaricus, der längs des Margo mesovaricus verläuft und eine Anastomose mit der A. ovarica bildet (Fig. 341, 343). Bezeichnend für den Margo mesovaricus und den Hilus des Ovariums ist die sogenannte *Farresche Linie,* die dadurch entsteht, daß das einschichtige Plattenepithel des Bauchfells mit *scharfer* Grenze dem kubischen Keimepithel des Ovariums Platz macht. Gegenüber dem glatten, spiegelnden serösen Bauchfellblatt sieht das Ovarium rötlich-weiß und matt aus. (Die Linie ist in Fig. 341 rechts sichtbar.)

Die *Tuba uterina* ist im freien Rand des Lig. latum gelegen. Wir unterscheiden drei Abschnitte ihres Verlaufes: Der *erste,* dem Isthmus entsprechend, verläuft vom Uterus aus *horizontal* lateralwärts bis zum Uterinpol des Eierstocks; der *zweite* biegt von diesem rechtwinklig ab und wendet sich *aufwärts* an dem vorderen Rand des Eierstocks zum oberen Pol des Ovariums; hier geht die Tube unter nochmaliger Umbiegung in das *Endstück* über, das in spitzem Winkel gegen das vorige Stück nach *hinten* und *abwärts* läuft und mit dem Ostium abdominale nach dem hinteren freien Rand und der medialen Fläche des Ovariums gerichtet ist.

Das *Ligamentum latum* besitzt an den aus dem Becken herausgenommenen und flach ausgebreiteten Eingeweiden zwei Flächen, eine vordere und hintere (in Fig. 351 ist die hintere Fläche dem Beschauer zugekehrt). Zu unterscheiden sind zwei Lamellen, eine hintere und eine vordere. Das Ligamentum latum zerfällt in zwei Abschnitte, den unteren (a, b, c, d) und den oberen (b, c, f, g); an der Grenze beider heftet sich das Mesovarium (h, rechts) an.

Der untere Abschnitt (Mesometrium a, b, c, d, e) ist unregelmäßig viereckig gestaltet und bis auf die Strecke c, d überall angewachsen; und zwar an der seitlichen Kante des Uterus (a, b) am Beckenboden (a, e) und an der seitlichen Beckenwand (d, e). Längs der Strecke b, c geht der untere Abschnitt in den oberen über. Der obere Abschnitt (Mesosalpinx b, c, g, f) ist im künstlich ausgebreiteten Zustande etwa dreieckig gestaltet. Längs der Strecke b, c ist er mit dem unteren Abschnitt verwachsen; die Strecken g, f und f, c sind ebenso wie die Strecke c, d des unteren Abschnittes *freie Ränder.* Strecke g, f ist der *Margo tubarius.* Hier läuft das vordere Blatt des Lig. latum in das hintere weiter, so wie es das Bauchfell um eine Darmschlinge herum tut. Ebenso geartet ist der freie Rand c, d. Er stellt die als Lig. suspensorium ovarii bezeichnete Bauchfellduplikatur dar. Längs der Strecke c, f würde ebenfalls ein freier Rand bestehen, wenn hier nicht *spaltartig die Fimbria ovarica mit dem Ostium abdominale den einheitlichen Bauchfellüberzug unterbräche;* — dieser Unterbrechung wegen kommt man also in der Strecke c, f *nicht* von der vorderen Lamelle auf die hintere Lamelle des Lig. latum. Die Strecke der Fimbria ovarica gehört bereits teilweis dem Mesovarium an, das sich von dem Ligam. latum abhebt; es ist ein Produkt der Faltung lediglich des hinteren Blattes des Lig. latum (h, rechts), das vordere ist daran nicht beteiligt. Die Stelle, an der das Keimepithel beginnt (weiße Linie der Fig. 341), ist rechts im Schema zu erkennen. Die Eintrittsstellen und der Verlauf der Aa. uterina ovarica und des Ureters sind gleichfalls aus der schematischen Skizze zu entnehmen.

Digitized by Google

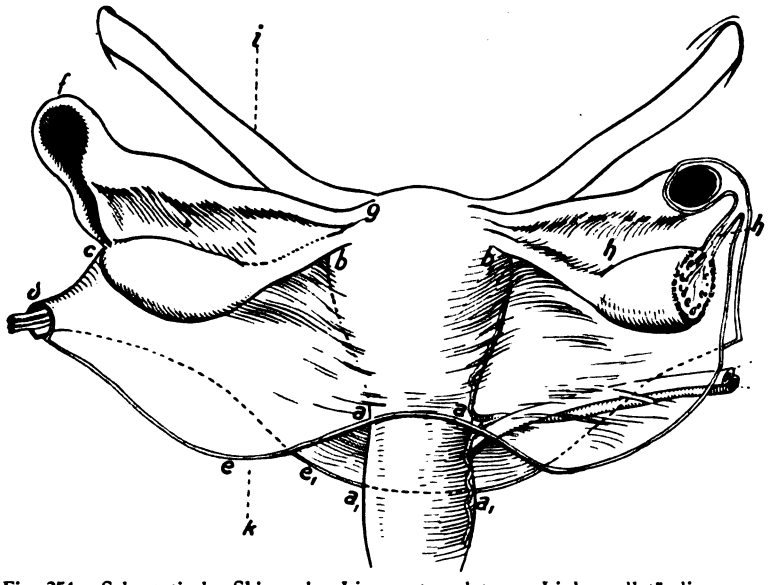

Fig. 351. Schematische Skizze des Ligamentum latum. Links vollständig ausgebreitet, rechts senkrecht durchschnitten, um die Beziehungen des Mesovariums zu demonstrieren. Links ist das Ostium abdominale tubae vereinfacht gezeichnet, indem von den Fimbriae nur die Fimbria ovarica angegeben ist. Erklärung im Text.

Im natürlich gestellten Becken ist der Hauptteil des Ligamentum latum horizontal gelagert; etwa längs der Ebene i, k (der winkligen Biegung der Tube entsprechend) biegt das Ligamentum senkrecht um und tritt an die seitliche Beckenwand. Dabei läuft die hintere Lamelle allein weiter, um die seitliche Beckenwand zu überkleiden, während die vordere, die viel kürzer ist, alsbald nach vorn zur Blasengegend weiter läuft. An der seitlichen Beckenwand kann also von einem „doppelblättrigen" Ligamentum latum gar nicht gesprochen worden. Die *hintere* Lamelle, an der das Ovarium hängt, ist hier zu einer — auf die Beckenwand bezogen — *medialen geworden.*

Auch durch das Hinüberhängen der Tube über die mediale Fläche des Ovariums kommt topographisch eine Inversion der Flächen des Mesosalpinx zustande, indem dessen eigentlich *vordere* Fläche nach *hinten* (medial) schaut, während die eigentlich *hintere* (in der Skizze 351 dem Beschauer zugekehrte) Fläche nach außen (lateral, gegen die Facies medialis des Ovariums) schaut. In dieser Spaltbildung zwischen Facies medialis des Ovariums und der ihr zugewendeten Fläche der Mesosalpinx erkennen wir die Andeutung einer Ovarialtasche, die beim Menschen gering ausgebildet, bei vielen Säugetieren das ganze Ovarium einschließt.

An dem vertikal gestellten seitlichen Teil des Lig. latum hat nur die Strecke c d wirklich noch zwei Lamellen. Dadurch ist diese Strecke als *Falte* charakterisiert, die sich in das Lig. ovarii und nach vorn in das Lig. uteri teres fortsetzt. Alle drei Falten sind selbständig gewordene Strecken einer ursprünglichen Falte, die als Urnierenfalte im fötalen Zustande einheitlich ist. Das *Lig. uteri teres* (s. o. S. 256) ist in seinem Verlaufsstück außerhalb des Leistenkanals praktisch von Bedeutung (s. u. Anwendungen).

Das *Parametrium* ist das Beckenbindegewebe in der Umgebung des Uterus zwischen Bauchfell und Fascia pelvis. Ebenso wird die Blase durch ein *Parazystium* (kystos = Blase) und das Rektum durch ein *Paraproktium* (proctos = Steiß, After) umhüllt; alle drei sind Bindegewebsmassen mit Fetteinlagerungen und Venenplexus zwischen der Wand der Organe und der Fascia endopelvina. Parametrium, Parazystium und Paraproktium stehen miteinander in unmittelbarer Verbindung; im Horizontalschnitt bilden sie eine Doppelacht (∞). Nach hinten steht dies Beckenbindegewebe mit dem unter der Fascia pelvis gelegenen Bindegewebe der Beckenwand in Verbindung, nach vorn mit dem Bindegewebe

Digitized by Google

:s prävesikalen Spaltes; um die Vasa iliaca interna herum und längs dieser setzt es sich s große Becken fort. Nach abwärts besteht ein Abschluß durch den Beckenboden.

Anwendungen.

Der Uterus des neugeborenen Mädchens unterscheidet sich durch seine Gestalt von der des reifen erus. Anfänglich ist die Zervix ein langgestrecktes Rohr, das Korpus nur ein unbedeutender Anhang. ervix 2 cm, Korpus 1 cm). Auch bei älteren Kindern sind diese Verhältnisse noch ähnlich. Bei Ein-t der Pubertät tritt starkes Wachstum des Korpus auf. Dies wird gegen die Zervix selbständiger und gt sich winklig gegen sie ab.

Die gegenüber der normalen Anteversio-flexio als wichtigste Lageanomalie, *Retroversio, (-flectio)* bennte Lage entsteht der Hauptsache nach durch Erschlaffung der normalen Befestigungsapparate im ramentrium (Lig. cardinale, besonders dessen elastischer Elemente). Diese Retroversio-flexio ist die uptursache der *Senkungen* (Prolapse) indem bei der veränderten Lage die vordere Scheidenwand verrzt und nach abwärts gedrängt wird. Ihr folgt die Portio vaginalis. Begünstigend kommt für die Entehung der Senkungen die Erschlaffung des Beckenbodens (Levator ani, Fascia diaphragmatis pelvis) in tracht, die nach Ansicht anderer auch an sich als Ursache der Prolapse in Betracht kommt. Aetiogisch davon zu sondern sind solche Vorfälle, die als Folge großer Perinealhernien, z. B. solcher des uglasschen Raumes entstehen (vgl. oben S. 245).

Von den Befestigungsapparaten kommt dem Lig. teres in operativer Hinsicht große Bedeutung zu. ird es nach Spaltung der Aponeurose des M. obliq. abd. im Leistenkanal aufgesucht, und nach Eröffnung s Processus vaginalis (Nuckii) aus der Bauchhöhle herausgezogen, teilweis exstirpiert und mit seinem st in die Naht der Aponeurose eingenäht, so entsteht eine kräftige Fixation des Uterus nach vorn hin peration nach Alquié, Alexander-Adams).

Von den peritonealen Umschlagsstellen ist die vordere, zwischen Blase und Uterus durch sehr kere Anheftung an das subseröse Gewebe ausgezeichnet. *Hier gelingt also, z. B. bei der vaginalen talexstierpation die stumpfe Abhebung des Bauchfells am leichtesten.* Es ist auch klar, daß die *vorre Wand der Cervix* nach der Blase hin *ohne Gefahr*, das Peritoneum zu verletzen, *eingeschnitten* rden kann, wenn es sich z. B. darum handelt, die Cervix zu erweitern, während an der *hinteren* Wand durch das Cavum peritonei eröffnet werden kann. Auch kann man von der vorderen Vaginalwand in s lockere Gewebe zwischen Cervix und Blase *nach oben vordringen* und von hier zu operativen Zwecken den Genitalorganen *innerhalb* der Bauchhöhle diese Höhle von der Excavatio vesicoterina aus eröffnen. gleichem Zweck dringt man von dem oberen Teil der Scheide aus, und zwar von dem hinteren heidengewölbe, *in den Peritonealsack* vor unter Eröffnung der Excavatio rectouterina; im allgemeinen scheint hier das Vordringen leichter, weil man nicht erst noch die Cervix von der Blase zu isolieren hat.

Die Kreuzung des Ureters mit der A. uterina ist für die Operationen am Uterus eine der allerchtigsten anatomischen Tatsachen. Ihre Kenntnis und Beachtung bewahrt davor, bei Unterbindungen r A. uterina (z. B. bei Totalexstirpationen) oder bei der Naht von Cervixrissen den Ureter zu verletzen ig. 345). Seine Lage am oberen Teil der Vagina ist zu beachten; seine leichte Verschieblichkeit möglicht bequeme, stumpfe Isolierung. Für die Unterscheidung eines durchschnittenen Ureters von ier durchschnittenen A. uterina ist wichtig die Tatsache, daß der Ureter ein sternförmiges Lumen sitzt, die Arterie nicht.

Die lockere Beschaffenheit des Parametriums und seine Verbindung mit Paracystium und Paraprokn erklärt die gefährliche Ausbreitung von Beckenabszessen. Sie beeinflussen auch die Lage des Uterus, sie ihn anfänglich mechanisch zur Seite drängen (Lateropositio nach der gesunden Seite), später nach ngetretener narbiger Sehrumpfung zur kranken Seite herüberziehen.

Die *hintere* Vaginalwand ist durch ihre Lagebeziehung zur vorderen Rektumwand von großer Bedeung. Es trennt unterhalb des Diaphragma pelvis der Damm die Vagina und ihr Vestibulum von dem astdarmende. Hier können geringe Grade des *Dammrisses bei der Geburt* zur Zerreißung der Wand s Vestibulum vaginae unter verschieden starker Beteiligung des Dammgewebes und der äußeren Haut hren. Ist der Riß vollständiger, so zerreißt auch *die vordere Mastdarmwand.*

Die nahe Beziehung der Scheide zum Rektum hinten und zur Blase und Urethra vorn erklärt anamisch die Lage der *Scheidenfisteln.* Man unterscheidet Vesikovaginal- und Urethrovaginalfisteln. Noch eiter aufwärts kommen Vesikozervikalfisteln vor. Abgesehen von Wunden und Neubildungen ist es das

Digitized by Google

Fig. 352. Muskeln, Gefäße und Nerven des männlichen Dammes.
Fig. 353. Trigonum urethrale. Corpus cavernorum urethrae durchschnitten, hinterer Teil zurückgeschlagen. Nach einem Formolpräparat unter Benützung einer Abbildung aus Waldeyer „Das Becken".

lange Verharren des vorliegenden Kindsteiles, besonders des Kopfes bei engem Becken im Beckeneingang wodurch Druckgangrän des Septum vesico-cervicale, vesico-vaginale oder urethro-vaginale entsteht. Trauamen, Dammrisse und Neubildungen führen zur Entstehung von Rektovaginalfisteln.

Über die angeborenen Fisteln (vgl. unten S. 264). Hinsichtlich der Lymphbahnen des Uterus ist der wichtigen Tatsache zu gedenken, daß die der Cervix mit den vaginalen Lymphbahnen zu den *Leistendrüsen* hinziehen (Cervix-Karzinom!) während die Lymphbahnen des Korpus zu den Lymphknoten im Innern des Beckens führen.

III. Der Damm (Fig. 352—354).

Als „Damm" (perineum) bezeichnet man das Gebiet zwischen der Ausmündung des Verdauungs- und des Urogenitalsystems. Beim weiblichen Geschlecht trägt dieser „Damm" seinen Namen völlig zu recht, da er in der Tat nur die schmale Brücke zwischen After und Vagina umfaßt. Beim Mann entsteht durch röhrenförmige Verwachsung der Genitalfalten (= Labia minora) das Corpus cavernosum urethrae, und die Genitalwülste (= Labia majora) bilden sich zum Skrotum um, so daß beim Manne der Damm viel breiter ist und das Gebiet vom After bis zur Harnröhrenöffnung des Penis umfaßt. (Über Mißbildungen dieser Teile s. unten S. 264).

Topographisch umfaßt das Gebiet des Dammes die gesamte unterhalb des Beckenausgangs liegende Region. Sie entspricht in ihrer Tiefenausdehnung der III. Etage in dem schematischen Bilde Seite 239, (Fig. 324). Beim stehenden Menschen schaut die Gegend nach abwärts. Die anatomischen Präparationen und anatomischen Abbildungen zeigen sie nach aufwärts gekehrt. In solcher Lage sind die knöchernen Grenzen des Gebietes vorn die Symphyse und der Arcus pubis, seitlich die Tubera ischii, hinten die Spitze des Steißbeins. Zwischen den Tubera ischii und dem unteren Ende des Kreuzbeins vervollständigen die Ligg. sacro-tuberosa den unregelmäßig rautenförmigen Umriß. Durch diesen Umriß werden zwei Ebenen begrenzt, die mit den oben (S. 234) erwähnten Ebenen des Beckenausgangs zusammenfallen: Vorn die Ebene des Schambogens, hinten die Ebene durch Sitzbeinhöcker und Steißbein. Beide Ebenen stoßen in einer durch die beiden Tubera ischii gezogenen Linie in einem nach oben offenen Flächenwinkel zusammen. Diesen Ebenen entsprechend finden wir vorn einen Komplex von Muskeln, der dem Urogenitalapparat angehört, hinten einen solchen zum Rektum gehörigen Komplex.

Betrachten wir letztere zunächst, so finden wir (Fig. 352) den M. levator ani in der Ansicht von unten her (vgl. Fig. 326, die ihn von oben zeigt) mit seinen beiden Portionen; ihm sich eng anschließend den M. coccygeus. Beide bilden zusammen einen Trichter, dessen Spitze um den Anus herum liegt. Der Anus wird durch den M. sphincter ani umkreist (Figg. 335, 342, 352), der durch Fasern mit dem Steißbein (M. ano-coccygeus) und (Fig. 352) mit dem M. bulbocavernosus verbunden ist. Von diesem Verbindungstrang aus zieht der M. transversus perinei superficialis zur Innenfläche des Tuber ischii. Der von Fett erfüllte Spalt, der außen vom M. levator ani liegt, ist das *Spatium ischio-rectale;* dessen tiefstes (d. h. vom stehenden Menschen *höchstgelegenes*) blindes Ende liegt am Sehnenbogen der Fascia obturatoria (Fig. 324—326). Die seitliche Wand des Spatium ischiorectale wird vom M. obturator int. (bedeckt von der Fasc. obturat. Fig. 324 rot) gebildet.

Im Trigonum urogenitale bildet der M. transversus perinei profundus einen Verschluß nach abwärts. In Fig. 326 ist dieser zwischen den vorderen Enden des M. levator

Digitized by Google

Fig. 352.

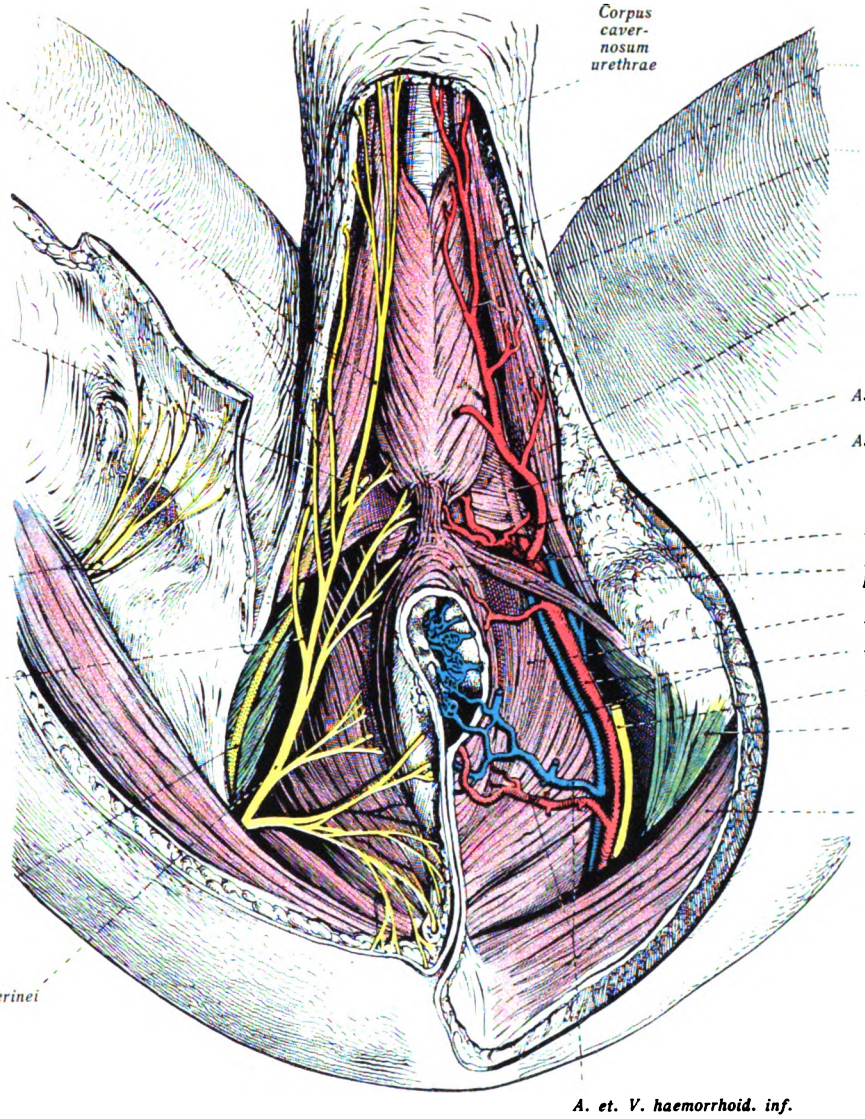

Nn. scrotales posteriores

Ramus ad transv. perin. profd.

Nn. cutt. clunium inff.

us ad musc. hio-cavernos.

orsalis penis

Fig. 353.

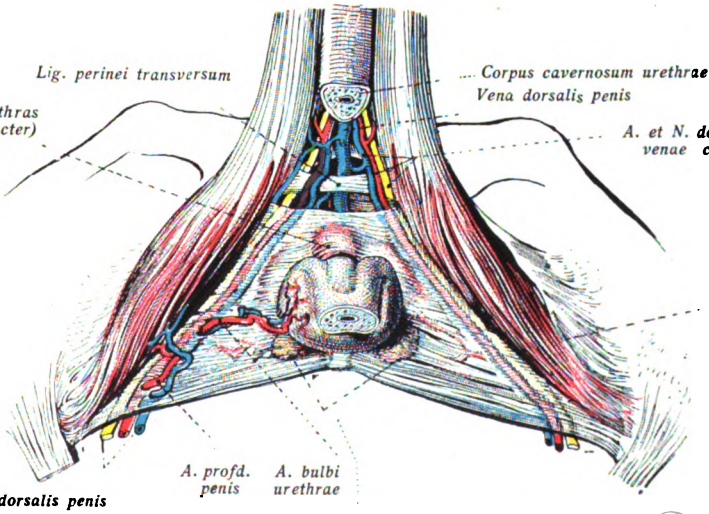

enis, Vena comitans, N. dorsalis penis

Glandd. bulbourethrales.

Digitized by Google

Fig. 354.

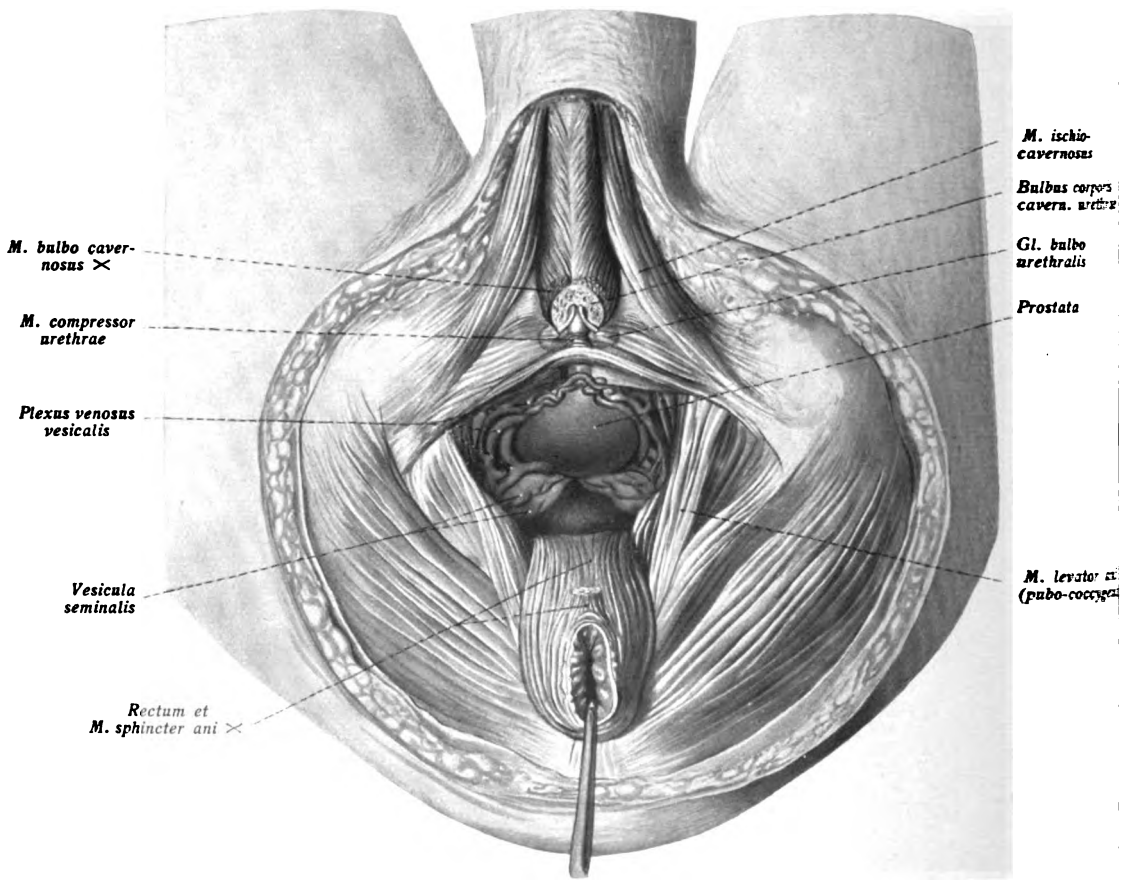

Digitized by Google

Fig. 354. Zugang zur Prostata vom Damm aus dargestellt. Nach einem frischen Präparat.

ani sichtbare Muskel von oben dargestellt, in den Figg. 352 u. 353 von unten her. Er besitzt hinten einen freien Rand und wird von der Pars membran. der Urethra (Fig. 335) (bei der Frau Vagina und Urethra [Fig. 346]) durchsetzt. Der die Urethra umgebende Abschnitt heißt M. sphincter urethrae membranacea. Er stellt einen *willkürlichen* Schließmuskel der Harnröhre dar. Beim weiblichen Damm ist das Trigonum urogenitale zwar breiter als beim Manne, aber viel weniger muskulös und dafür fibrös umgebildet. Die dem Schließmuskel beim Manne gleichwertigen Muskelfasern sind schwach und umfassen die getrennten Mündungen von Vagina und Urethra mit einer einheitlichen Schlinge (M. sphincter urogenitale). Dem Diaphragma urogenitale unten aufgelagert finden sich die Corpora cavernosa penis, die, von den Tubera ischii kommend, unterhalb der Symphyse (Fig. 353) eng zusammentreten. In diesem engen Spalt liegen die Aa. dorsales penis (Fig. 353). Zwischen ihnen liegt das nach hinten zum Bulbus angeschwollene Corpus cavernosum urethrae. Die drei Corpora cavernosa sind von ihren Muskeln überlagert (vgl. Figg. 352, 353).

Starke Faszien umgrenzen die einzelnen Regionen des Dammes. Im hinteren Gebiet wird der M. levator ani unten von dem unteren Blatt der Fasc. diaphragmat. pelv. überkleidet (in den Figuren nicht gezeichnet; vgl. aber den schematischen Schnitt in Fig. 324 gelb). Seitwärts schließt die Fascia obturatoria das Spatium ischio-rectale ab (vgl. Fig. 324). Im Trigonum urogenitale wird der M. transversus perinei profundus von zwei Faszienblättern der *tiefen Dammfaszie* eingeschlossen, die sich hinten und vorn zu starken Sehnenstreifen verdikken (Fig. 335). Der vordere kurze Sehnenbogen, der unter dem Arcus (Angulus) pubis quer hinüberläuft, heißt Ligamentum perinei transversum. Zwischen ihm und dem Lig. arcuatum, das den Winkel zwischen den beiderseitigen Schambeinen auskleidet, tritt die *Vena dorsalis penis* aus dem Becken heraus. In Fig. 353 ist das Diaphragma urogenitale von unten in situ dargestellt; man sieht es jederseits zwischen M. ischio-cavernosus und M. bulbo-cavernosus von seinem Faszienblatt überkleidet in einem dreieckigen Bezirk frei zutage liegen, wenn die genannten Muskeln, wie in Fig. 352 geschehen, leicht auseinander gedrängt werden. In Fig. 353 ist das Corpus cavernosum urethrae durchgeschnitten und nach hinten und vorn zurückgelegt. Man sieht das Lig. transversum und ein Stück des unteren Blattes der tiefen Dammfaszie. Die *oberflächliche* Dammfaszie überzieht die gesamten Muskeln des Penis und den M. transversus perinei superficialis. Um den Rand dieses Muskeln tritt die oberflächliche Faszie zu dem eben genannten Sehnenstreif, der das Diaphragma urogenitale hinten abschließt. Hier verwächst die oberflächliche Faszie mit der tiefen. Es entsteht also ein Faszienspalt zwischen oberflächlicher Dammfaszie und Diaphragma urogenitale, in der die drei Corpora cavernosa des Penis mit ihren Muskeln, die Pars membranacea urethrae und die Glandulae bulbo-urethrales (Cowperi) liegen. Dieser Spalt ist nach vorn gegen das Skrotum und den Penis und dadurch auch gegen die Bauchhaut geöffnet, weil sich die Fascia perinei superficialis in die Fascia superficialis der benachbarten Hautgegenden fortsetzt.

Gefäße und Nerven der Regio perinealis sind der N. pudendus und die A. pudenda interna. In ganzer Ausdehnung ist der Verlauf dieser Gebilde aus Fig. 352 zu ersehen. Der Nerv entsteht aus dem Plexus pudendus (S_2—S_4). Er ist motorischer Nerv für sämtliche Dammmuskeln mit Ausnahme des M. levator ani, der vom Plexus sacralis versorgt wird, und sensibler Ast für die Haut des Dammes, des Skrotums und des Penis (und der

Digitized by Google

entsprechenden weiblichen Teile). Nerv und Arterie (Fig. 327, 391) treten am unteren Rande des M. piriformis aus dem Becken heraus, umkreisen die Spina ischii und treten durch das Foramen ischiadicum minus wieder ins Becken zurück. Sie liegen dann an der Innenfläche des M. obturator internus, von dessen Faszie bedeckt.

Vom Damm aus betrachtet (Fig. 352) trifft man die beiden Gebilde tief aus dem Winkel zwischen Rand des M. glutaeus maximus und Lig. sacrotuberosum herauskommen. Sie werden nach Spaltung der Fascia obturatoria knapp einen Finger breit vom unteren Rande des Sitzbeinhöckers entfernt gefunden. Der Nerv liegt außen, die Arterie darunter und medial. Im Bereich des Spatium ischiorectale verlassen Nerven und Gefäße zur Haut von Damm und Skrotum sowie zu den Muskeln des Afters die Stammgefäße (A. und N. perinei). Die Hauptstämme laufen als A. penis und N. dorsalis penis fort. Sie kommen in tiefere Lage und werden gefunden in dem Winkel zwischen M. bulbo- und ischiocavernosus. Doch liegen sie dabei *eingeschlossen in das Diaphragma urogenitale.* Erst unterhalb des Schambogens durchsetzen sie den M. transversus perinei profundus, um als A. und N. dorsalis penis weiterzulaufen. Sie nehmen dabei (Fig. 353) die unpaarige V. dors. penis zwischen sich, die getrennt von ihnen zwischen Lig. arcuatum und transversum hindurchzieht.

Für die Muskeln des Trigonum urogenitale gehen die Nerven aus dem N. perinei hervor (Fig. 263), während die A. penis noch eine weitere Teilung entsprechend den Teilen des Penis erfährt. Zum Corpus cavernosum urethrae, zur Prostata und den Glandulae bulbo-urethrales tritt die A. bulbi urethrae von der A. penis ab. Diese selbst zerfällt in ihre Endäste A. profunda penis zum Corpus cavernosum penis (tritt etwas weiter nach vorn von der A. bulbi urethrae ab) und die A. dorsalis penis. Die Venen begleiten, einfach oder doppelt, die Arterien und bilden starke Plexus, von denen in Fig. 352 nur ein Teil (Plexus haemorrhoidalis inferior s. oben S. 248) dargestellt ist.

Von wichtigen topographischen Beziehungen zu den Organen des Beckens sei hier nur nochmals die zur Prostata erwähnt (Fig. 354, vgl. oben S. 251) sowie die Lage der Glandula bulbo-urethralis, die in der Substanz des M. transversus perinei profundus liegt (Fig. 353), während ihr Ausführungsgang, dem der anderen Seite sich stark nähernd, nach vorwärts zieht und an der Unterseite der Urethra ausmündet.

Anwendungen.

Wichtige Entwicklungstörungen spielen vor allem beim männlichen Damm eine Rolle. Zu erwähnen sind:

1. *Atresia ani* und *recti.* Der Enddarm hängt im ersten Fötalmonat ohne eine äußere Öffnung zu besitzen nur mit der Harnblase (Allantois) susammen. Gegen Ende der 4. Woche bildet sich die Aftereinstülpung, die sekundär mit dem Enddarm in Zusammenhang tritt. Die beiden Hauptformen der hier entstehenden Mißbildungen, auf deren Vorhandensein den Arzt schon die äußere Untersuchung des neugeborenen Kindes sofort, zu mindest aber die bald auftretenden Symptome der Kotverhaltung aufmerksam machen müssen, sind die Atresia ani (es fehlt bei ausgebildetem Enddarm die Afteröffnung) und die Atresia recti (es fehlt bei vorhandenem Anus die Verbindung mit dem Rektum; Anus und Rektum enden blind).
2. Kommunikationen zwischen Rektum und Blase beim Manne, Rektum und Vagina beim Weibe *(Angeborene Fisteln)* entstehen dadurch, daß die normaler Weise bis zur 10. Fötalwoche erfolgende Scheidewandbildung zwischen Rektum und Allantois nicht oder unvollkommen eintritt. Die Dammbildung erfolgt in Fortsetzung jener Scheidewandbildung im 4. Monat. Auch hier ist Gelegenheit zur Entstehung abnormer Kommunikationen, z. B. zwischen After und Scheide, gegeben.
3. Die Anlage der äußeren Geschlechtsorgane ist anfänglich für beide Geschlechter die gleiche *(hermaphroditisch).* Die *Genitalfalten* bilden die Labia minora, die *Genitalwülste* die Labia majora.

Digitized by Google

Beim Manne verwachsen die Genitalfalten röhrenförmig und bilden mit ihren Schwellkörpern die Pars cavernosa und das Corpus cavernosum urethrae. Die Genitalfalten bilden durch Verwachsung das Skrotum. Die paarigen Corpora cavernosa penis wachsen über dem corpus cavernosum zum Rücken des Penis zusammen. Epispadie und Hypospadie sind die Folgen von Störungen im Verwachsen dieser Gebilde. *Epispadie* ist diejenige Mißbildung, bei der der Harn aus einer abnormen Öffnung an der oberen Seite des Penis entleert wird. Sie ist meist mit Symphysen- und Blasenspalten verbunden (Epispadia penis) oder beschränkt sich auf die Spaltung der Glans, die genetisch dem Corpus cavernosus urethrae zugehört. *Hypospadie* ist die Mißbildung, bei der die abnorme Öffnung an der unteren Seite des Penis liegt (H. glandis, penis, scrotalis, perinealis). Bei hohen Graden dieser Mißbildung besitzen die Geschlechtsteile weiblichen Habitus (Pseudohermophraditismus externus).

Das fetthaltige Bindegewebe des Spatium ischio-rectale begünstigt die Ausbreitung *periproktitischer* *zesse*. Sie findet eine Grenze am M. levator ani und seinem Fascien, kann aber diese Grenze durchchen, besonders leicht am Darmansatz des M. levator ani. Der Abszeß gerät dann ins Spatium subitoneale. Folgt der Abszeß der unteren Fläche des Levator nach vorn, so kann er zwischen den voren freien Rändern beider Muskeln ebenfalls ins Spatium subperitoneale und zwar zur Prostata hinngen (Fig. 326).

Fistelbildungen des Anus können inkomplette innere (die nicht nach außen durchbrechen) inkomplette ere (die die Darmlichtung nicht erreichen) und komplette (mit äußerer und innerer Mündung) sein. Die tel durchsetzt meist den M. sphincter ani; die innere Mündung liegt dann dicht oberhalb dieses Muskels va 3 cm vom After entfernt), die äußere dicht neben dem After.

Die Verhältnisse des oberflächlichen Blattes der Dammfaszie machen es verständlich, daß Abszesse, von der Urethra ausgehen, sich *nicht nach hinten* ausbreiten. Sie liegen in dem Faszienspalt zwischen sem oberflächlichen und dem den M. transversus perinei profundus bedeckenden Blatt. Ihre Ausbreitung olgt daher nach vorn auf den Penis und sogar die Bauchhaut (Oedeme).

Digitized by Google

Einiges über die topographische und angewandte Anatomie des Rückens.

(Fig. 92, 355, 356, 357)

Der Rücken umfaßt die in ihrer Schichtung äußerst gleichförmige Fläche, die sich vom Kopf längs des gesamten Rumpfes nach abwärts ausdehnt. Ihr oberster Bezirk gehört als „Nacken" dem Halse an, kaudal schließen sich die zu Brust, Bauch und Becken gehörigen Bezirke an. Bei nicht allzu fettreichen Körpern sind die Umrisse der Muskulatur und einige Skeletteile deutlich wahrzunehmen (Fig. 185). Von letzteren ist die zum mindesten tastbare Vertebra prominens zu erwähnen, deren Bestimmung für das Abzählen der Wirbel wichtig ist. Sie ist die erste Knochenerhebung, auf die der von oben längs der Mittellinie hinabtastende Finger stößt, weil die Dornfortsätze der oberen Halswirbel kurz sind und in der mächtigen Nackenmuskulatur (Figg. 156—158) stecken. Die Abzählung der tiefer gelegenen Dornfortsätze ist oft, namentlich in der Thorakalgegend, sehr erschwert. Deutlich heben sich die Cristae iliacae ab. In der Gegend der Spinae iliacae posteriores superiores ist die Haut fester mit dem Periost verwachsen; durch die ringsum fettreichere Haut werden jene Punkte als Fossulae lumbales vertieft. Beide Fossulae nebst den unteren Rändern der Crista iliaca bis in die Crena ani zur Spitze des Kreuzbeins hin begrenzen das Kreuzbeindreieck, das durch grübchenartige Einziehung des Dornfortsatzes des 5. Lendenwirbels zur *Sakralraute* werden kann. Weiter aufwärts liegt die *Lendenraute,* seitwärts durch Einziehungen begrenzt, die durch Zusammenfluß der beiden Lamellen der Fascia lumbodorsalis, außen vom Erector trunci, entstehen.

Auf die Bedeutung der Kreuzbeinraute für die Beckenmessung ist oben (S. 241) hingewiesen worden.

Von Skeletteilen ist weiterhin die 12. Rippe und das Schulterblatt, namentlich dessen *Angulus inferior* und der *Margo vertebralis* mit dem Beginn der *Spina scapulae* abtastbar, die topographisch wichtige Beziehungen für die Bestimmung von Organgrenzen besitzen (s. u.).

Hinsichtlich der Muskulatur ist der Sehnenspiegel des M. trapezius zu erwähnen (Fig. 185) im Bereich der sich bei der Kontraktion des Muskels nicht mit zusammenziehenden Ursprungssehne des Muskels, vor allem aber der jederseits von der Mittellinie vorspringende, besonders im Lendenteil deutliche Wulst der langen Rückenmuskeln. In der Mittellinie dazwischen ist die Haut, weil mit den Dornfortsätzen fester verwachsen, als Sulcus medianus posterior gegen die Tiefe eingezogen.

Für die *regionale Einteilung* des unteren Rückengebietes vergl. Fig. 245, aus der zu ersehen ist, daß wir vor allem die Nierengegend zu beachten haben, in der auch (Fig. 220) auf- und absteigender Dickdarm gelegen sind. Leber und Milz treten (Fig. 220) in den Hypochondrien zur Oberfläche in Beziehung, während für die Lungenlappung Figg. 221 und 221a und das S. 162 Gesagte in Erinnerung zu bringen ist.

Digitized by Google

Die *Schichtung der Weichteile* im Bereich des Rückens ist durchweg einfach (vgl. g. 259). Unter der sehr derben Haut liegen zunächst die breiten Rückenmuskeln, deren erflächlichster, der M. trapezius, vom N. accessorius versorgt wird, während alle anderen m. latissimus dorsi, rhomboides, levator scapulae) aus dem Plexus brachialis und (Mm. rati posteriores) von ventralen Spinalnerven (Interkostalnerven) versorgt werden. Zwi-en die kräftigen Blätter der Fascia lumbodorsalis (Fig. 259) eingeschlossen liegt der ector trunci, der medial den Lateralfortsätzen der Lendenwirbel und den Rippen aufge-ert ist. Einwärts vom tiefen Blatt der Fascia lumbo-dorsalis findet sich dann der M. adratus lumborum (Fig. 259), während seitlich der hintere Umfang der breiten Bauch-skeln in die Wandung des Rückens eingeht.

Im Bereich des Thorax bilden nach innen vom Erector trunci Rippen und Interkostal-skeln die Wandung des Rückens (Fig. 192), während in der Nackengegend die kom-zierte Schichtung der Nackenmuskeln (Mm. splenius, iliocostalis longissimus, semi-nalis, multifidus) vorliegt (Fig. 156 bis 158). Die langen Rückenmuskeln werden von mi posteriores der Spinalnerven in segmentaler Anordnung versorgt. Fig. 356 gibt für n oberen Teil des Rumpfes ein Bild dieser Schichtung. Die sensiblen Anteile dieser rven treten zur Haut des Rückens; der 2. Nerv der Reihe entwickelt den starken N. ipitalis magnus, der sich mit seinem Hautgebiet bis zum Scheitel empor erstreckt g. 92).

In topographisch-anatomischer Hinsicht beanspruchen zwei Stellen des Rückens be-dere Beachtung. Es sind dies das tiefgelegene Nackendreieck, in dem das dritte Ver-fsstück der A. vertebralis gelegen ist (vgl. S. 136, 139) und der median gelegene Strei-, innerhalb dessen wir das Rückenmark finden.

Um auf die *Arteria vertebralis* zu gelangen, sind die Nackenmuskeln schichtweis ab-ragen (Fig. 92 und 355). Nachdem die oberflächlichen Muskeln (Mm. trapezius, enius capitis, longissimus capitis und semispinalis capitis) zurückgelegt sind, gelangt n in das tiefe Nackendreieck, das von den beiden schrägen Hinterhauptsmuskeln (M. iq. capitis superior und inferior) und dem M. rectus capitis major begrenzt wird. erhalb dieses von Fettmassen erfüllten Dreiecks bildet der hintere Bogen des Atlas eine ite und deutlich fühlbare Knochenplatte. Unmittelbar am oberen Rande dieser Platte let man das Endstück der Arterie, die aus dem Foramen transversarium des Atlas kom-nd von lateral nach medial zieht. Sie läuft hier nahezu genau quer im Sulcus arteriae tebralis des Atlas. Hierbei ruht sie auf der Membrana atlanto-occipitalis posterior, um dann zu durchbohren.

Die Arterie ist nicht leicht zu erreichen, da das Dreieck, in dem sie sich findet, in rächtlicher Tiefe liegt. Außerdem ist sie durch einen kräftigen Ast der A. occipitalis g. 355) überlagert, und es fließt, ihr parallel und nach außen von ihr, eine Vena verte-lis, die in Beziehung zu einem starken, in der Figur nicht abgebildeten Venenplexus exus vertebralis posterior) steht. Dieser Venenplexus verbindet außerdem die Venen der ckenmuskeln, Schädelvenen, Vena occipitalis und Vena occipitalis profunda, so daß er r der A. vertebralis ein dichtes, blutreiches Netz bildet. Der N. suboccipitalis tritt zwi-en ihr und dem Bogen des Atlas in das tiefe Nackendreieck.

Das *Rückenmark* liegt durch mannigfache Einrichtungen allen durch die Bewegungen Wirbelsäule entstehenden Zerrungen entrückt, in geschützter Lage im Wirbelkanal.

Digitized by Google

Fig. 355. Situs der Arteria vertebralis im tiefen Nackendreieck.
Fig. 356. Rami posteriores der oberen Spinalnerven.

Um zu ihm zu gelangen, ist zunächst die Freilegung der Wirbelbögen erforderlich, wa durch Abtragung der langen Rückenmuskeln geschieht. Besonders im Halsgebiet stark aus gebildete Venengeflechte (Plexus venosi vertebrales externi) bedecken die Außenfläche de Wirbelbögen. Diese Venengeflechte stehen durch Knochenvenen und durch die Foramina intervertebralia mit den innerhalb des Wirbelkanals im Epiduralraum liegenden Venenge flechten in Verbindung. Durchtrennt man (Fig. 357) die Bögen und entfernt sie sam dem Periost, so gelangt man in den Epiduralraum. Das Rückenmark ist von einem Doppel blatt der Dura mater umgeben (vgl. S. 41), deren äußeres als Periost den Wirbelkörpern anliegt. Zwischen beiden Blättern liegt der Epiduralspalt, von Fett und Venenplexus er füllt. Das innere Blatt der Dura mater bildet einen derbwandigen Sack, der bis in die Höh des 2. Kreuzbeinwirbels hinabreicht. Er besitzt röhrenförmige Ausstülpungen, die als Dural scheiden den austretenden Spinalnerven folgen. Innerhalb des Duralsackes befindlich Flüssigkeiten können also längs der Spinalnerven in den von der Dura gebotenen Scheide nach außen treten.

Unterhalb der Dura mater gelangt man in den Subduralraum, einen Lymphspalt, un als dessen innere Abgrenzung auf die Arachnoides (Fig. 357). Auch diese Haut reicht s weit nach abwärts, wie der Duralsack. *Dagegen erstreckt sich das innerhalb der Arachnoid gelegene Rückenmark nur bis zum 1. oder 2. Lumbalwirbel hinab, so daß nach abwärts v diesem Punkte der Arachnoidalraum kein Rückenmark mehr umschließt.* Das Rückenmar verkümmert nach abwärts vom Conus terminalis zum Filum terminale, das, soweit es i Duralsack liegt als Filum termin. intern. bezeichnet wird, während es, von einer fibröse Scheide der Dura mater umschlossen, als Filum terminale externum aus dem Sakralkana heraustretend, auf der dorsalen Seite des Steißbeins endigt. Die aus dem Rückenmark her austretenden Nervenwurzeln verlaufen, solange (beim Fötus) das Rückenmark den Wirbe kanal vollständig ausfüllt, genau quer unmittelbar zum Foramen intervertebrale. Sobal der Wirbelkanal stärker wächst, muß sich ein schräger und schließlich steiler Verlauf be den unteren Spinalnerven, den Nervenwurzeln herausbilden. So entsteht die *Cauda equin* die das Filum terminale allseitig umgebend, im Arachnoidalraum gelegen ist.

Anwendungen.

Für die Diagnose von Rückenmarksverletzungen erinnere man sich, daß Zerstörungen des II (spino-muskulären) Neurons der motorischen Bahn schlaffe Lähmungen der betroffenen Muskeln er geben, Zerstörungen des I. sensiblen Neurons zu Ataxie führen, Zerstörungen des I. motorischen Neu rons (cortico-spinale Bahn, Pyramidenvorder- und -seitenstrang) bei erhaltenem Reflexbogen spa stische Lähmungen zur Folge haben. In Betreff der Unterscheidung, ob bei einer Läsion des II motorischen Neurons die Ganglienzellen oder vorderen Wurzeln, oder aber der peripherische Nerv be troffen ist, desgleichen ob die Schädigung den sensiblen Nerven oder die sensible Wurzel getroffen hat (radikuläre, peripherische Lähmung) vgl. weiter unten S. 276.

Von Symptomen totaler Rückenmarkszerstörungen sind als wichtigste zu erwähnen: Läsionen des Halsmarkes sind im oberen Teil sofort tötlich (Phrenicus, Atemmuskeln) im unteren Halsmark und Thorakalmark tritt der Tod nicht sofort ein, sondern erst sekundär durch Lähmung der Atemmuskeln Im Halsmark werden sympathische Störungen auftreten (Verengerung der Pupille wegen Lähmung des Dilatator, Verengerung der Lidspalte wegen Lähmung der Mm. tarsales [vgl. oben S. 139]). Unter brechung der Pyramiden- und der aufsteigenden sensiblen Bahnen, endlich die Störungen in der Inner vation der Blase und des Mastdarms führen bei allen Totalläsionen früher oder später zum Tode (Zystitis Dekubitus usw.).

Digitized by Google

Fig. 355.

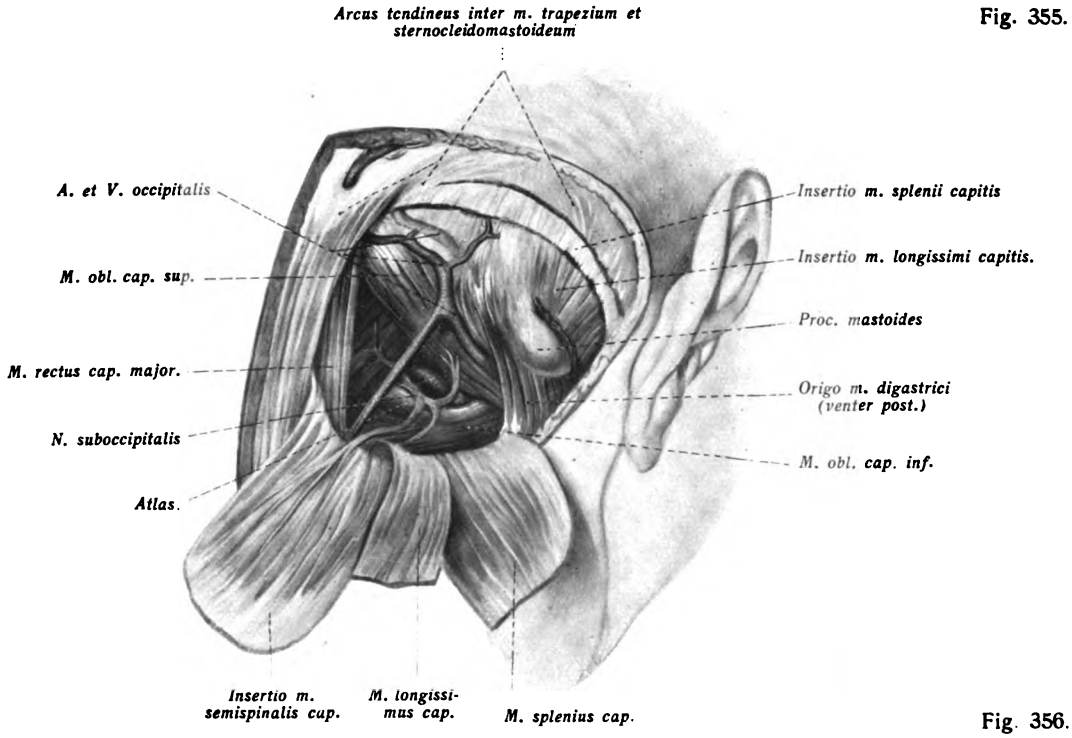

Fig. 356.

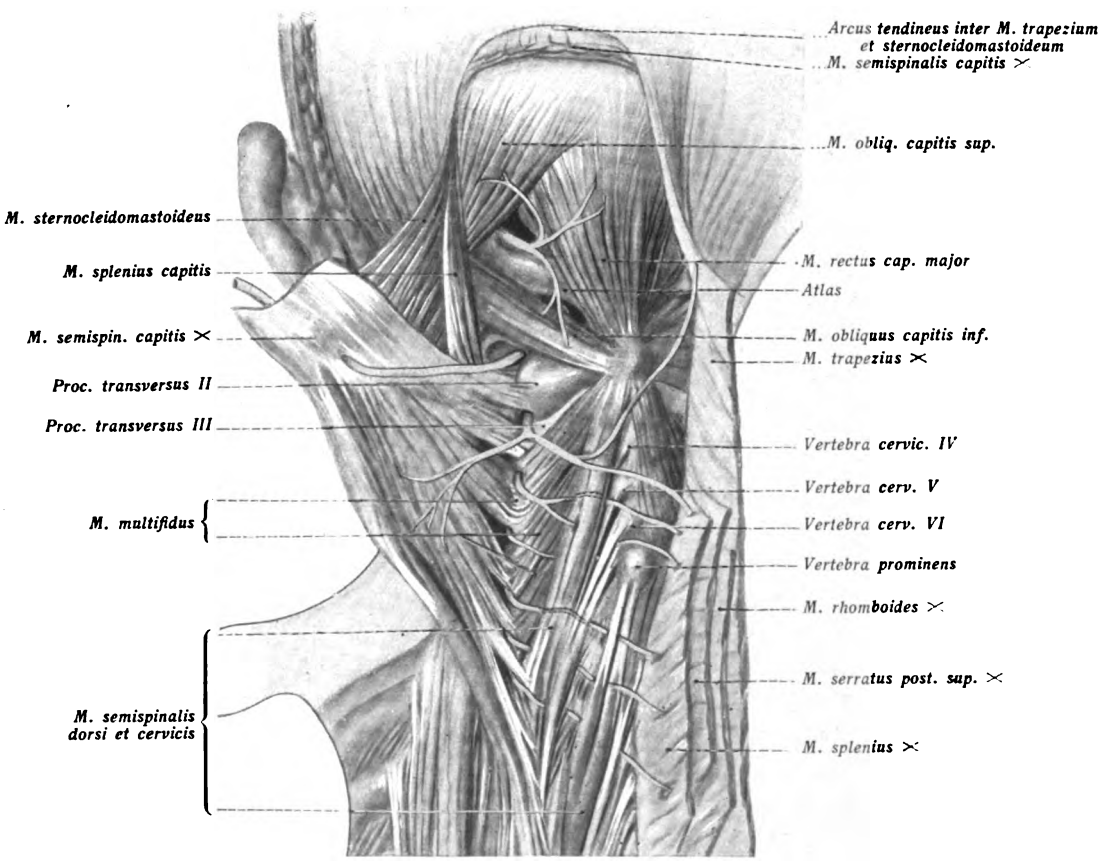

Digitized by Google

Fig. 357.

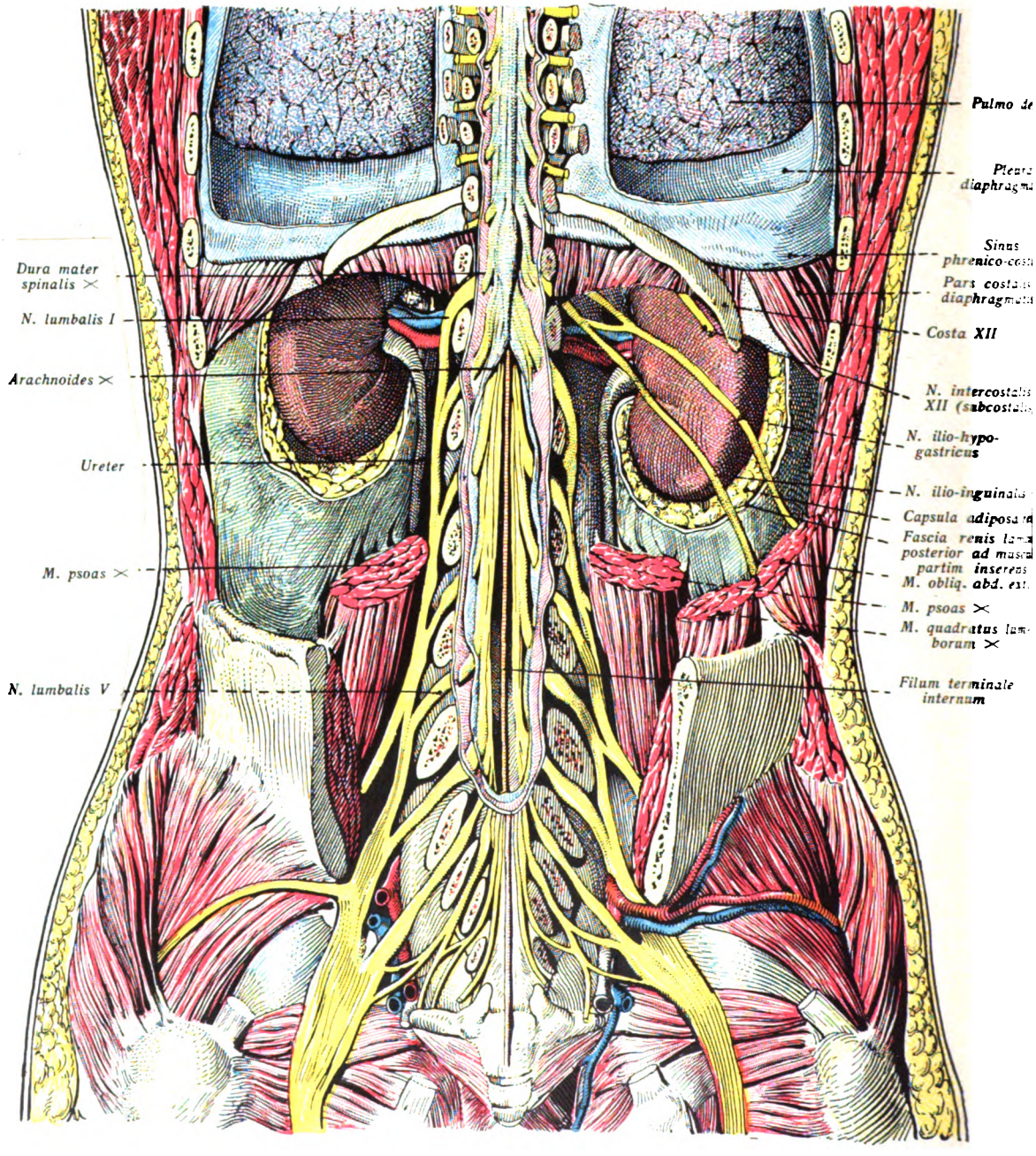

Digitized by Google

Fig. 257. Situs des Rückenmarks und der Nieren. Ansicht von hinten. Teilweise unter Benutzung eines Hisschen Modelles.

Die Höhe der Verletzung läßt sich hieraus in weiteren Grenzen bestimmen. Zur genaueren Lokalisation dient die Feststellung der Störungen der Hautsensibilität und Muskelinnervation. Hat man die Höhe diagnostiziert, so ist damit der Ort, an dem eine Operation die Störung (Blutung, Tumor, Wirbelbruch usw.) aufsuchen muß, noch nicht bestimmt, da sich Rückenmarkssegment und Austritt aus der Wirbelsäule nicht decken. Hat man z. B. den Sitz eines Tumors im Gebiet des 9. Thorakalsegmentes diagnosziert, so muß die Höhe dieses Segmentes in bezug auf die Dornfortsätze festgestellt werden. Anhaltspunkte geben folgende Daten. Es liegt

Das	8.	Zervikalsegment	im	Bereich	des	Dornfortsatzes des	7. Halswirbels
„	6.	Thorakalsegment	„	„	„	„ „	5. Thorakalwirbels
„	9.	„	„	„	„	„ „	7. „
„	12.	„	„	„	„	„ „	9. „
„	5.	Lumbalsegment	„	„	„	„ „	12. „
„	5.	Sakralsegment	„	„	„	„ „	2. Lumbalwirbels.

Bei Kindern liegt das Rückenmarksende tiefer; erst im 12. Lebensjahr ist die endgültige Lage erreicht.

Die *Lumbalpunktion* bezweckt Eröffnung des Arachnoidalraumes unterhalb der Endigung des Rückenmarks, im Bereiche der Cauda equina (Entlastung bei Hirndruck, zu diagnostischen Zwecken, Einführung von Anästhetizis). Ort des Einstiches sind die Spalten zwischen den Bögen der unteren Lumbalwirbel, bei Erwachsenen bis zum 2. Lumbalwirbel, bei Kindern nicht über den 4. Lumbalwirbel nach aufwärts. Die Kanüle dringt durch das Lig. interspinale, durch den Subduralraum und durch die Arachnoides in den Arachnoidalraum ein, wobei sie die Nervenwurzeln zur Seite schiebt. Beim Erwachsenen liegt der für den Einstich günstigste Ort, d. h. der Zwischenraum zwischen 4. und 5. Lendenwirbelbogen, in der Linie, die die höchsten Punkte der Darmbeinkämme verbindet.

Die *epidurale* Injektion vermeidet das Eindringen in den Arachnoidalraum, wodurch gewisse Gefahren in der Ausbreitung des eingeführten Anästhetikums vermieden werden. Sie läßt sich vom Hiatus sacralis aus ausführen; die Nadel dringt aufwärts bis zum 3. Sacralwirbel, wo der Duralsack endet. Dadurch gelingt die Anaesthetisierung der unteren Sacralnerven.

Die Durchschneidung einzelner hinterer Wurzeln setzt (z. B. bei spastischen Lähmungen der Arme und Beine) die Reflexerregbarkeit der vorderen Wurzeln herab (vgl. unten S. 277). Die Eröffnung des Wirbelkanales, die dazu notwendig ist, nimmt den gleichen durch die oben geschilderten anatomischen Verhältnisse (Fig. 357) gewiesenen Gang, wie die *Laminektomie* überhaupt.

Digitized by Google

Topographische und angewandte Anatomie der Extremitäten.

I. Morphologische Einleitung in die topographische Anatomie der Extremitäten.

Für das Verständnis des gesamten Aufbaues der Extremitäten, vor allem für ihre Nervenversorgung und alle damit zusammenhängenden Fragen der Diagnostik und Therapie ist es wichtig, sich klar zu machen, daß die Extremitäten Knospen der *ventralen* Körperwand sind. Alle Muskeln, die wir in den Extremitäten finden und alle Nerven, die sie und die Haut versorgen, sind also der *ventralen* Körperwandung entsprossen (s. oben S. 7). Daher sehen wir in den Extremitäten eine bestimmte Anzahl von ventralen Anteilen der Körpersegmente in stark umgebildetem Zustande vor uns. Da jedes Körpersegment die Anlagen für Skelett, Muskeln, Nerven und Gefäße enthält, so müssen diese Anlagen auch in bestimmter *serialer Anordnung* in den Extremitäten wiederkehren. Beim Menschen ist für die obere Extremität das 5. bis 9. Körpersegment, für die untere Extremität das 21. bis 28. Segment der typische Mutterboden des Aussprossens, wie es das Schema in Fig. 358 links zu zeigen versucht. Das embryonale Material, das diese Segmente für die genannten Systeme in sich schließen, bleibt aber, wenn die Extremitäten zur weiteren Entwicklung gelangen, nicht gesondert, schließt sich vielmehr für das Skelett, für die Muskeln, Gefäße, Nerven und Haut zu größeren Komplexen zusammen und es entstehen dadurch die *höheren Einheiten,* die wir als Knochen, Muskeln, Gefäße, Nerven und Integument der Extremitäten vor uns sehen. Die segmentale Zusammensetzung läßt sich indes durch Verfolgung der Entwicklungsgeschichte und durch Analyse des ausgebildeten Zustandes noch deutlich nachweisen. Für diese Analyse ist vor allem die Nervenversorgung bedeutsam.

Sehen wir von den im einzelnen recht schwierig deutbaren Verhältnissen des Skelettes hier ab, so ist zunächst der *Muskeln* zu gedenken. Die Muskeln der Extremitäten stellen nicht mehr niedere Einheiten (Myotome) dar, sondern höhere Einheiten, die aus Verschmelzungen weniger oder zahlreicher Myotome hervorgegangen sind. Da zu frühembryonaler Zeit, schon bei der Anlage der Urwirbel zu jedem Myotom der segmentale Nerv unmittelbar herantritt, und da bei dem Auswachsen der Extremitätenknospen die einmal hergestellte Verbindung zwischen Myotom und Spinalnerv nicht mehr gelöst wird, so hat die Verschmelzung der Myotome zu *„Muskeln"* auch die Verschlingung der Spinalnervenwurzeln zu *„Plexus"* zur Folge. Aus der Zahl der für einen „Muskel" bestimmten Rückenmarkssegmente kann also die Zahl der den Muskel zusammensetzenden Myotome erschlossen werden. So entstammen z. B. die Schultermuskeln dem 5. und 6. Myotom, die Beuger des Oberarms dem 5., 6. und zum Teil 7. Myotom, die Strecker des Oberarms dem 6. bis 8. Myotom. Das Schema der Figur 358 links zeigt, wie an der oberen Extremität die mittleren Segmente distalwärts verschoben und wie an der unteren Extremität die Segmente der Oberschenkelstreckmuskulatur den höheren, die Segmente der gesamten Beugemuskeln des Beines den tieferen Segmenten entstammen.

Digitized by Google

All diese Muskeln sind „ventrale“ Muskeln. Sie werden von ventralen Nervenästen versorgt. Die Verschmelzung der Myotome zu Muskeln führt zur Bildung der „Plexus“ (brachialis, lumbosacralis). Das mächtige Wachstum der Extremitäten erklärt die Stärke der Plexusnerven; diese wirkt auf die graue Substanz des Rückenmarks (Intumescentia cervicalis und lumbalis) zurück. Aus dem erwähnten Zusammenhang zwischen ventralen Muskeln und ventralen Ästen der Spinalnerven ist es als gesetzmäßig zu erkennen, daß auch Muskeln, die topographisch auf dem „Rücken“ liegen, dennoch von Nerven des Plexus brachialis (Mm. latissimus, rhomboides, levator scapulae usw.) und des Plexus lumbo-sacralis (Mm. quadratus lumborum, glutaei usw.) versorgt werden.

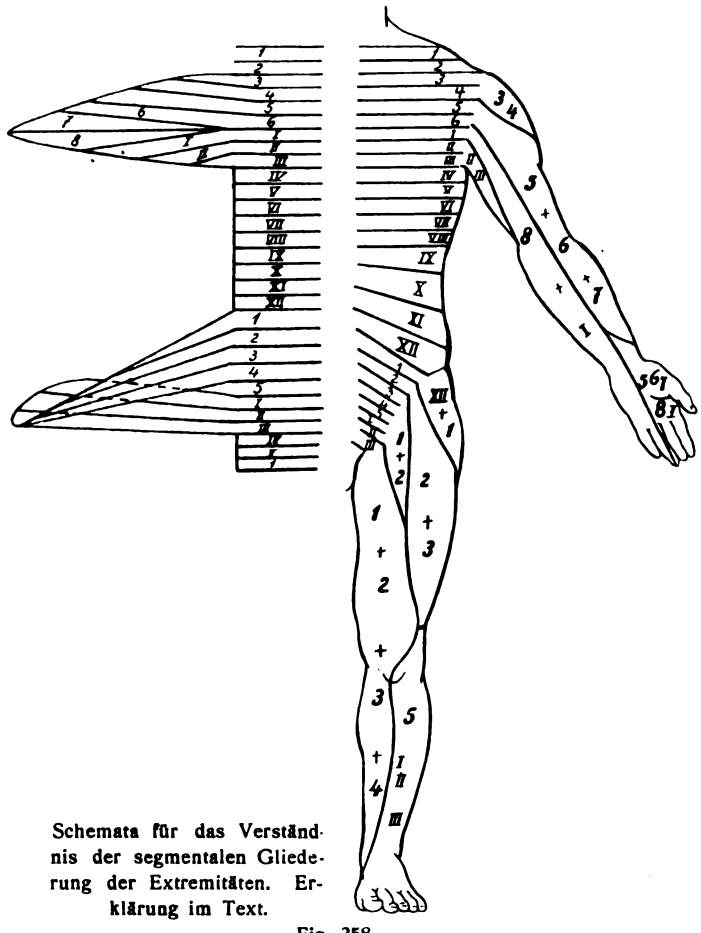

Schemata für das Verständnis der segmentalen Gliederung der Extremitäten. Erklärung im Text.

Fig. 358.

Diese für die Beziehungen der Extremitäten zu ihren Muttersegmenten (5.—9., 21.—28. s. o) gültigen Regeln können indes Ausnahmen erleiden, indem sich gelegentlich die Extremitätenknospe auf ein tieferes oder höheres Segment verschiebt. Das hat dann zur Folge, daß auch Unregelmäßigkeiten in der Plexusbildung eintreten. Am häufigsten findet sich das bei der unteren Extremität, wo dann zugleich Vermehrung oder Verminderung der Lendenwirbel, verbunden mit Verkürzung oder Verlängerung des Kreuzbeins oder (bei normaler Fünfzahl der Kreuzbeinwirbel) Verminderung oder Vermehrung der Steißbeinwirbel ein Anzeichen für die abnorme Gruppierung der Segmente abgibt. Auch an der oberen Extremität kommt Ähnliches vor (z. B. Entstehung des N. phrenicus aus dem 5. oder des N. subclavius aus dem 4. Zervikalsegment).

Von besonderer Bedeutung ist die segmentale Anordnung des Materials bei den Hautnerven. Die Ausbreitung der sensiblen Nerven folgt während der Entwicklung den durch die motorischen Nerven im Plexus gebotenen Bahnen *(Braus)*. Das Wachstum der Haut aber bringt es mit sich, daß die einzelnen Segmente sich schichtweis überlagern und, genau wie bei den Muskeln, führt demnach jeder „Hautnerv“ seinem Endgebiet Fasern zahlreicher Spinalganglien (Segmente) zu. Man hat also (Figg. 358a und 358b) zu unterscheiden zwischen dem *Hautnerven* einer Gegend und den Segmenten (Spinalganglien und hinteren Wurzeln), die sie versorgen. So versorgt z. B. der N. cutaneus antibrachii late-

Digitized by Google

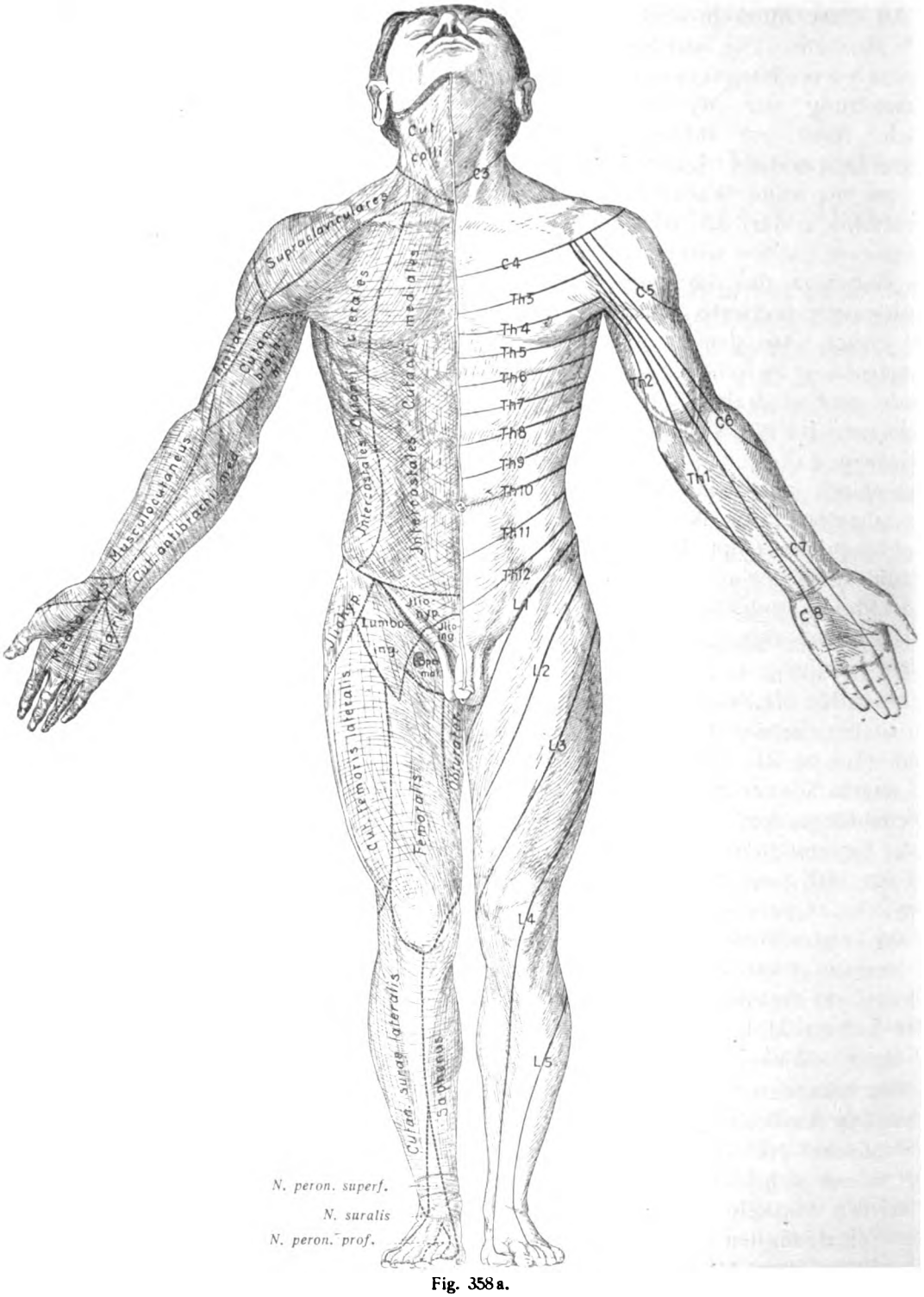

Fig. 358a.
Aus: Villiger, Periph. Innervation, Verlag W. Engelmann, Leipzig.

Digitized by Google

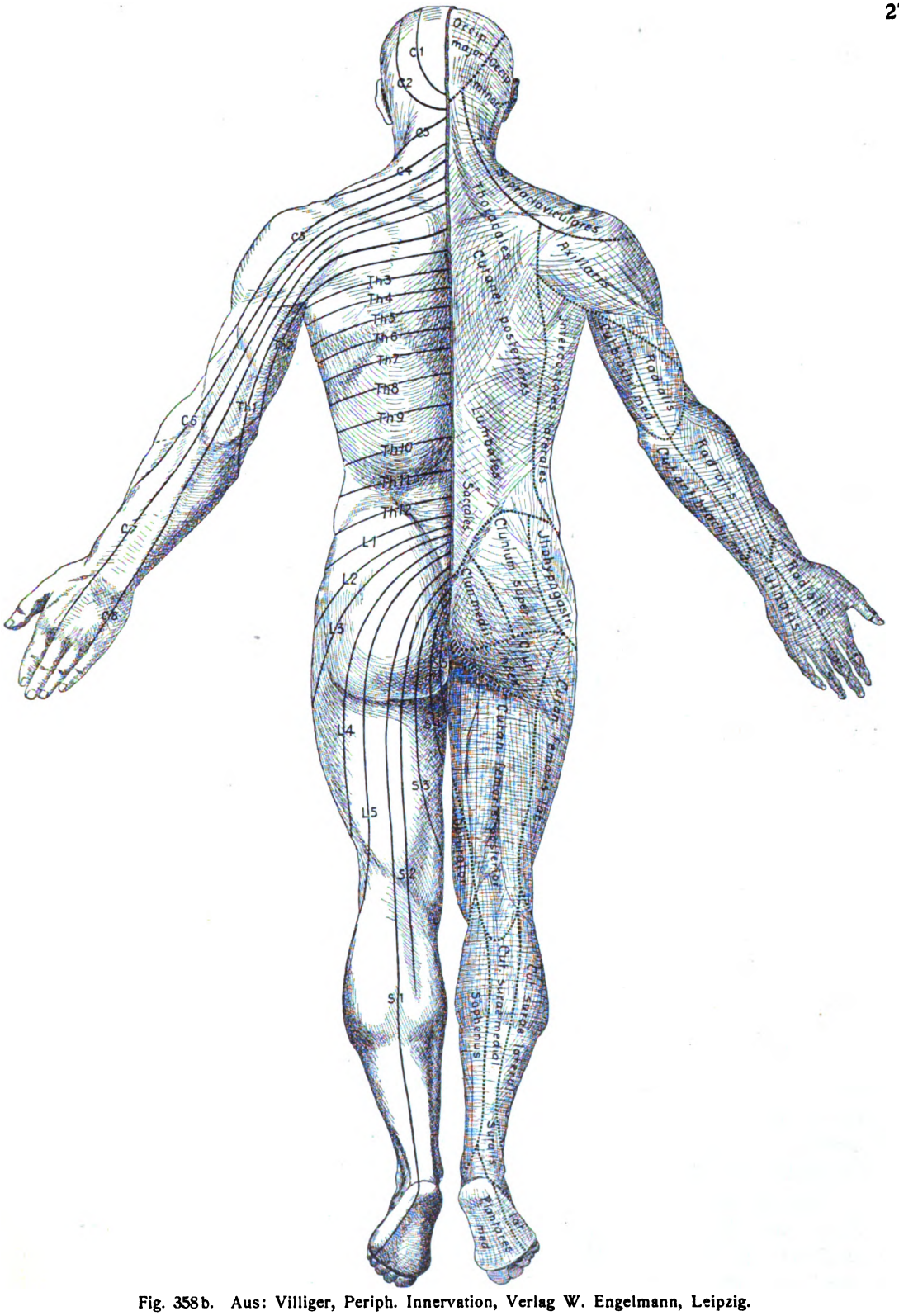

Fig. 358b. Aus: Villiger, Periph. Innervation, Verlag W. Engelmann, Leipzig.

Digitized by Google

ralis die radiale Seite der Beugefläche des Unterarms. Da aber der N. musculo-cutaneus, dessen Endast jener Hautnerv ist, aus dem 5., 6. und 7. Zervikalsegment stammt, so müssen sich überall, wohin der Nerv sensible Fasern bringt, auch Neuriten der 5., 6. und 7. hinteren Wurzel ausbreiten. Vom Standpunkt der Metamerenlehren ausgedrückt, bedeutet das, daß im ausgebildeten Zustand die Hautsegmente (Dermatome) übereinander gewachsen („geschichtet") sind. Sorgfältige Untersuchung der Hautsensibilität, vor allem bei Nervenkrankheiten, kann die Überschichtungsverhältnisse feststellen. Nun ist aber der N. cutaneus antibrachii nicht der einzige Hautnerv, der Elemente des 5., 6. und 7. Zervikalsegmentes enthält; auch im N. medianus und N. radialis verlaufen Bestandteile dieser Segmente. Es werden also auch an anderen Stellen der Haut von Arm und Hand diese Segmente vorhanden sein, z. B. an der radialen Hälfte der gesamten Extensorenseite (Nn. cutaneus brachii dorsalis, antibrachii dorsalis, Ramus superficialis N. radialis) und an der Hohlhand im Bereiche der $3^1/_2$ radialen Finger (N. medianus). In der Anordnung dieser Segmente läßt sich die Gesetzmäßigkeit, die sich aus der Bildung der Extremitäten als Knospen bestimmter Gegenden der Körperwand ergibt, leicht erkennen (Fig. 358 links). Bei der oberen Extremität liegen die höheren Segmente (5—7) an der radialen, die tieferen (8 und I) an der ulnaren Fläche des Armes. Die in die Bildung des Plexus brachialis nicht mehr eingehenden Segmente sind die benachbarten 3 und 4 (Nn. supraclaviculares) und die Nn. intercostales II und III. Diese oberen und unteren Nachbarsegmente beteiligen sich, wie aus der Skizze ersichtlich, ebenfalls noch oben und unten an der Innervation der Haut der oberen Extremität. So kann die Innervation der Haut der oberen Extremität formal begriffen werden (Figg. 358a und b rechts): Die Haut der Schulter gehört den Nn. supraclaviculares (C_3, C_4) an; eine durch die Mitte des Armes gezogene Linie scheidet die radial liegenden Gebiete der Nn. musculo-cutaneus und radialis ($C_{5\,6\,7}$). Distal liegt das Gebiet des N. medianus (C_5—C_8, Th_1). Ulnarwärts von der Mittellinie liegt das Gebiet der Nn. cutanei brachii und antibrachii medialis und des N. ulnaris (C_8, $Th._1$). In den Achselhöhle endlich (Fig. 362) treten die Nerven des Plexus intercosto-brachialis ($Th._1$ bis Th_3) zur Haut und vermitteln zwischen der Hautinnervation des Armes und der Rumpfwand.

An der unteren Extremität wird durch das Schema (Fig. 358 links) verständlich, wie das Gebiet des Plexus lumbalis (L_1—L_4) die Haut des Oberschenkels versorgt, aber auch (N. saphenus) ein sich keilförmig von der Patella bis zum medialen Knöchel hinüberstreckendes Hautgebiet besitzt.

Die endgültige Überschichtung der Hautsegmente gelangt in den Figg. 358a und b insofern zum Ausdruck, als die schwarzen Linien die mittleren Zonen der Segmente angeben, von denen aus die Überlagerung sich vollzieht. In anderer Weise, mehr schematisch, ist diese Überlagerung in Fig. 358 rechts zur Darstellung gebracht.

In der Anordnung der Muskeln und Nerven kommt in den Extremitäten aber noch eine ganz andere Gesetzmäßigkeit zum Ausdruck; es ist die der Anordnung in *Beuge-* und *Streck*muskeln. Für die obere Extremität ist der N. radialis *Streck*nerv, was bereits in seiner Lage im Plexus brachialis zum Ausdruck gelangt, wo er den Fasciculus *posterior* bildet. *Kein Neurit* aus den Ganglienzellen der Radialiskerne geht zu Beugemuskeln; und wenn dies scheinbar, z. B. für den M. brachialis, nicht so selten der Fall ist, so zeigt genauere Untersuchung, daß hier Nerven vorliegen, die sich schon im Plexus vom vorderen Faszikel

Digitized by Google

den hinteren verirrt haben und distal ihr normales Endgebiet aufsuchen. Für die untere tremität ist der N. peroneus *Strecknerv* für Unterschenkel und Fuß, der im allgemeinen t dem N. tibialis zum N. ischiadicus zusammengeschlossen ist. Daß auch er *dorsal* vom tibialis liegt, zeigen die nicht so seltenen Fälle, in denen im Foramen infrapiriforme r M. piriformis *durch* den N. ischiadicus hindurchdringt und ihn bereits hoch oben in den tibialis und den dorsal vom Muskel gelegenen N. peroneus zerspaltet.

In wesentlich anderer Richtung liegt der Wert der formalen Betrachtung für die *Ge-ße* der Extremitäten. Hier sind es die so überaus häufigen *Varietäten,* vor allem der *terien* und ihre chirurgische Bedeutung, deren Verständnis uns die vergleichende Ana-nie und die Embryologie der Extremitätengefäße erschlossen hat. Auch für die *Arterien* r Gliedmaßen sind in Frühstadien der embryonalen Entwicklung mehrere segmentale Ge-ße nachgewiesen. Eines dieser Gefäße reißt dann die gesamte Blutversorgung an sich; · die obere Extremität ist es das Gefäß des 6. oder 7. Segmentes („Subklavia"), für die tere Extremität das Gefäß des 23. oder 24. Segmentes (4. und 5. Lumbalsegment „Ichia-:a"). Beide Gefäße haben das Eigentümliche, daß sie auf den *Beugeseiten* der Glied-ıßen hinablaufen. Bei der oberen Extremität ist das dauernd der Fall, bei der unteren Ex-mität ändert sich das Verhalten.

Die „*A. subclavia*", die beim Erwachsenen rechts und links formal nicht gleichwertig (vgl. oben S. 109), ist links vollständig, rechts dagegen erst in ihrem *ab*steigenden Teil ı Segmentgefäß (der *auf*steigende Teil ist hier rechtseitiger 4. „Aortenbogen"). Im Bereiche r Extremität durchbohrt sie die Nervenanlage (Umschlingung durch den Plexus brachia-beim Erwachsenen, S. 282), folgt dann dem N. medianus an seiner radialen Seite und :zt sich als *A. interossea* auf den Unterarm fort. Diese gibt die nach dorsal perforie-ıde A. interossea dorsalis ab. Die Hauptgefäßstämme entwickeln sich aus Anastomosen, s denen sie gleichsam herausmodelliert werden, unter, wie es scheinen möchte, dem Ein-ß bestimmter mechanischer Faktoren, vor allem der Blutströmung. Das erste blei-nde Gefäß ist die *A. ulnaris,* die durch Anastomosen (A. collateralis ulnaris, A. recur-ıs ulnaris) mit dem Hauptstamm dauernd verbunden bleibt. Diese bleibende A. ulnaris ıkt den Blutstrom der A. interossea zum großen Teil zu sich selbst hin ab, so daß sie s Hauptgefäß des Unterarms wird. Die *A. radialis* und die *volaren* Handbögen sind enfalls wegsam gebliebene Hauptstrecken von Arteriengeflechten. Vorzüglich muß eine hn dieser Geflechte erwähnt werden, die den obersten Bezirk der A. subclavia *vor* ihrem ırchtritt durch den Plexus mit dem distalen Bezirk in der Ellenbeuge verbindet. Dies ist : *oberhalb* des N. medianus fließende *A. brachialis anterior,* deren Persistenz Ausgang ılreicher wichtiger Anomalien wird (s. unten S. 287).

An der unteren Extremität setzt sich die *A. ischiadica* als *A. peronea* auf den Unter-ıenkel fort und endet mit einem zwischen Tibia und Fibula auf die Streckseite hindurch-tenden Ast, der als *A. dorsalis pedis* endet. Dieser Zustand ist als Varietät nicht selten im Erwachsenen zu beobachten. Ein höher abgehender Ast der *A. ichiadica* ist die gleich-ls perforierende *A. tibialis anterior.* In starken Anastomosen vorgebildet, entwickelt sich ıon im 2. Fötalmonat vorn die *A. femoralis,* die den Blutstrom auf die vordere Seite sich hin ablenkt. Die Spur der A. ischiadica bleibt dann (abgesehen von den Fällen, wo : abnormerweise bestehen bleibt) *in jenen Anastomosen erhalten,* die beim Erwachsenen der Hinterfläche des Oberschenkels zwischen den Aa. glutaeae, den Aa. perforantes und

Digitized by Google

der *A. poplitea* nachweisbar sind. Ebenso lenkt die später entstehende A. tibialis posterior das Blut aus der A. peronea zu sich hin ab und führt als *A. plantaris lateralis* das Blut auf den Fußrücken. Dadurch, daß das ursprüngliche dorsale Endstück der A. ischiadica nach oben hin Anastomosen mit der A. tibialis anterior eingeht, wird die A. peronea ganz ausgeschaltet bis auf ihren schwachen perforierenden Ast zur A. tibialis anterior, und es entsteht der endgültige Zustand. Gelegentlich kommt eine A. saphena zur Ausbildung, die mit dem N. saphenus durch den Adduktorenkanal tretend, bis zum unteren Drittel des Unterschenkels reichen kann.

Bei den Versuchen, die Entstehung des normalen Endzustandes oder die Ausbildung der zahlreichen Varietäten an den Extremitätengefäßen aus mechanischen Ursachen allein zu erklären (Blutstrom, Muskeltätigkeit, unbekannte Faktoren) darf man natürlich die bemerkenswerteste Tatsache nicht außer acht lassen, daß gerade die wichtigsten Varietäten der Extremitätenarterien *atavistische* Befunde darstellen. Die frühembryonale A. interossea volaris als Hauptstamm, die gelegentlich auch als Varietät als direkte Fortsetzung der A. brachialis erhalten bleibt, existiert in dieser Rolle bei den meisten Säugetieren. Eine oberflächliche A. brachialis (A. brachialis anterior) besitzen viele Primaten als Norm. Der frühembryonale Zustand der Arterien der unteren Extremität, von dem her sich eine A. ischiadica oft als Varietät erhält, ist der Dauerzustand bei Nichtsäugern usf.

Soweit es sich also nicht um reine *Hemmungsbildungen* handelt, kommt den mechanischen oder ganz allgemein den äußeren Faktoren auch bei der Entstehung der Varietäten der Extremitätenarterien nur die Bedeutung eines auslösenden Reizes *für die Verwirklichung mannigfacher in der Anlage schlummernder ererbter Entfaltungsmöglichkeiten* zu.

Oft ist die Frage laut geworden, inwieweit man die Extremitäten auch direkt miteinander vergleichen könne, und man hat versucht, z. B. die untere Extremität als eine auf die Streckseite gedrehte obere aufzufassen, die Patella gleich dem Olekranon zu setzen usw. Diese Art der Vergleichung geht von falschen Voraussetzungen aus; denn die Ähnlichkeit zwischen beiden Extremitäten ist keine andere, als diejenige, die z. B. zwischen zwei aufeinanderfolgenden Rippen oder Wirbeln besteht; auch zwei Wirbel, zwei Rippen, zwei Kiemenbögen zeigen aber trotz ihrer Ähnlichkeiten, die sie als segmentale Bestandteile schlechthin besitzen, doch Verschiedenheiten, die ihnen als selbständigen Organen zukommen. So sind auch die beiden Extremitäten trotz gleicher Skelettelemente, voneinander doch sehr verschieden, so daß unmittelbare Vergleichung unmöglich ist. Das ist schon bei den Tieren mit terrestischer Lokomotion so, wo die vordere Extremität den Körper nach sich *zieht,* die hintere ihn vorwärts *stößt.* Jene besitzt im Ellbogengelenk einen nach vorn offenen, diese im Kniegelenk einen nach hinten offenen Winkel. Der Vorderarm steht in Pronationsstellung (mit radialer oberer Kante), die Hohlhand schaut nach innen. Die untere Extremität kehrt ihre Streckseite nach vorn, der Unterschenkel ist gegen den Oberschenkel winklig geknickt, der Fuß steht dorsal flektiert und berührt mit der Sohle den Boden. Beim Menschen liegen die Dinge ähnlich, und keine Brücke eines Vergleichs führt von Knie- zum Ellbogengelenk, von den Fuß- zu den Handgelenken.

Anwendungen

Das über die segmentale Innervation der Muskeln und der Haut Gesagte ist wesentlich für die Diagnose von Lähmungen. Ist die motorische Leitung (von der motorischen Vorderhornzelle bis zum Muskel) an irgend einer Stelle unterbrochen, so kann die Lähmung radikulär und peripherisch sein. *Ra-*

Digitized by Google

dikulär ist sie, wenn die Ganglienzellensäule, die den Neuriten eines Nerven, den Ursprung gibt, oder wenn, was in der Wirkung das gleiche ist, eine oder mehrere Wurzeln betroffen sind; *peripherisch* dagegen, wenn der Nervenstamm irgendwo jenseits des Plexus unterbrochen wird. Die Symptome werden in beiden Fällen verschieden und so charakteristisch sein, daß aus ihnen der Sitz der Läsion entnommen werden kann. Die Folge peripherischer Läsionen wird die Lähmung sämtlicher, z. B. vom N. radialis versorgter Muskeln sein. Es ist nicht denkbar, daß bei Zerstörung der Kontinuität des N. radialis in der Achselhöhle irgend ein Streckmuskel am Arm in Funktion bleibt. Sitzt die Läsion an einer *Wurzel* des N. radialis, so wird nur Ausfall der Fasern eines Segmentes stattfinden. Um Lähmungen eines Muskels herbeizuführen, müssen dann schon mehrere benachbarte Wurzeln befallen sein, z. B. wird Zerstörung der Radialiswurzeln im 5. und 6. Segment nur den M. supinator und den M. brachioradialis außer Funktion setzen. Ist andererseits z. B. ein Tumor vorhanden, der die Segmente C_6—C_8 und Th. 1 schädigt, so werden hinsichtlich des N. radialis nur die Mm. supinator und die brachioradialis in Funktion bleiben, weil nur sie noch Fasern vom 5. intaktem Segment beziehen.

Ähnlich liegen die Dinge für die sensiblen Gebiete. Eine peripherische Lähmung, z. B. des N. cutaneus antibrachii lateralis wird durch ein scharf umschriebenes anästhetisches Gebiet am Vorderarm kenntlich sein. Radikuläre Lähmungen dagegen werden die Sensibilität diffus herabsetzen, z. B. bei Zerstörung der hinteren Wurzel im 5. Segment überall da, wo dieses Segment in der Haut vertreten ist. Da nun aber jeder Bezirk der Haut durch mehrere Segmente versorgt wird, so wird völlige Unempfindlichkeit z. B. auf der Radialseite von Arm und Hand erst dann eintreten, wenn mindestens drei hintere Wurzeln (5—7) zerstört sind. Ist noch eine erhalten, so ist die Sensibilität im Endgebiet nur herabgesetzt, nicht aufgehoben. Von diesem Verhalten hat man praktisch da Gebrauch gemacht, wo die Herabsetzung der Reflexerregbarkeit zur Aufgabe wurde. (bei spastischen Lähmungen). Durchschneidung der hinteren Wurzeln im Bereich des Plexus brachialis und lumbosacralis setzt die Sensibilität der Gliedmaßen stark herab, ohne, wofern man nur *eine* Wurzel intakt erhält, zur Anästhesie zu führen. *(Förster.)*

Der oben erwähnte Gegensatz zwischen Beuge- und Strecknerven ist kein absoluter, was sich daran zeigt, daß man bei Lähmungen eines Beugemuskels diesen mit dem Stumpf eines gesunden Streckmuskels vereinigen kann. Das gleiche wird erreicht, wenn man einen gesunden Nerven anstelle des erkrankten in den gelähmten Muskel einpflanzt, oder auch gesunden Muskel auf gelähmten Muskel aufnäht, wonach die Nerven des gesunden Muskels in den gelähmten einwachsen. In solchen Fällen ist Übung erforderlich, um zu lernen, daß ein bestimmter (z. B. als Beugebewegung) gewollter und erteilter Impuls als Streckbewegung abläuft.

Die in neuerer Zeit mehrfach besprochene Frage, ob die Nervenfasern innerhalb eines Nerven (z. B. des N. medianus) *eine bestimmte und konstante Lagerung* zeigen, scheint im negativen Sinne entschieden werden zu müssen. Jeder Nerv ist in sich selbst makroskopisch und mikroskopisch bis in die feinsten Verästelungen ein *Plexus* gröberer, feinerer und feinster Bündel und Fasern, so daß also von den Nervenwurzeln im Rückenmark bis zur Peripherie ein ununterbrochenes *Geflecht* der Nervenfasern besteht. In welcher Weise die einzelnen, zusammengehörigen Nervenfasern ihren Weg durch dies Geflecht nehmen, ist zu bestimmen noch nicht gelungen.

Hinsichtlich der *Extremitätenarterien* sei bemerkt, daß grade denjenigen Anastomosen, die im fötalen Zustande als primitive auftreten, im ausgebildeten Zustande besonderer Wert für *Kollateralkreisläufe* zukommt. *Endarterien*, d. h. solche, die keine oder nur schwache präkapillare Anastomosen zeigen, kommen an beiden Extremitäten vor. An der oberen Extremität gelangt durch die A. profunda brachii, an der unteren Extremität durch die A. profunda femoris kein Blut in die distalen Abschnitte des Gliedes, wenigstens nicht in solchem Maße, daß daraus Kollateralbahnen entstehen können.

Die Kenntnis der normalen Anatomie des Extremitätenskelettes genügt bei dem gegenwärtigen Stande der *Röntgenologie* nicht, um den Kliniker vor folgenschweren Fehldiagnosen (Gutachtertätigkeit!) zu bewahren. Ihm *muß* bekannt sein, daß — namentlich an Hand- und Fußwurzel — außer den in Lehrbüchern abgebildeten Skeletteilen — zahlreiche *accessorische Knochenelemente* vorkommen, auch Zweiteilungen der normalen Knochen auftreten können. Auch muß die Art der Epiphysenbildung bekannt sein, um Röntgenbilder richtig beurteilen zu können. Von den zahlreichen Vorkommnissen seien hier nur erwähnt: Selbständigkeit des Akromion (Os acromiale); an der Handwurzel ein Os trapezoides zwischen Os multangulum majus, minus und metacarpale II, ein einfaches oder doppeltes Os centrale zwischen Os multangulum majus, minus und naviculare; an der Fußwurzel das Os trigoni lateral und hinten am Talus,

Digitized by Google

das Os peroneale an der Insertionsstelle des M. peroneus brevis, das Os tibiale externum medial zwischen Talus und Navikulare. Ein weiteres Eingehen auf diese unscheinbaren, praktisch sehr wichtigen Verhältnisse, durch die der Unkundige zur Annahme von Frakturen veranlaßt werden kann, ist im Rahmen dieses Grundrisses unmöglich, auch insofern überflüssig, als es nur dieses Hinweises bedarf, um den Praktiker aufmerksam zu machen. Im gegebenen Fall wird er eine sachgemäße, röntgenologische Darstellung zu Rate zu ziehen haben.*)

II. Topographische und angewandte Anatomie der oberen Extremität.

1. Die Schulter (Fig. 359, 360).

Die Grenzen der *Schulter* nach dem Halse hin sind gegeben durch die *Klavikula*, das *Akromion* und die vom Akromion nach dem Dornfortsatz des 7. Halswirbels gezogene Linie. Gegen den Arm ist die Abgrenzung durch den Ansatz des *M. pectoralis major* (Ursprung: Pars clavicularis von der Extremitas sternalis claviculae, Pars sternocostalis von der vorderen Fläche des Sternum und der sechs oberen Rippen, Pars abdominalis vom vorderen Blatt der Scheide des M. rectus abdominis; Ansatz: Crista tuberculi majoris humeri, Nn. thoracales anteriores C_5—C_7) und des *M. latissimus dorsi* (Ursprung: Proc. spinosi vom 7. Brustwirbel an bis auf Os sacrum, Crista iliaca, oberflächliches Blatt der Fascia lumbodorsalis und Außenfläche der letzten Rippen; Ansatz: Crista tuberculi minoris, N. thoraco-dorsalis C_6—C_8) bestimmt. Die charakteristische Wölbung der Gegend ist bedingt durch das *Caput humeri* und den aufgelagerten *M. deltoides* (Ursprung: Pars acromialis claviculae, Acromion, Spina scapulae und Fascia infraspinata; Ansatz: Tuberositas deltoidea humeri, N. axillaris C_5C_6). Durch den Deltamuskel hindurch fühlt man bei Abduktion des Armes mehr oder weniger deutlich das Caput humeri mit *Tuberculum majus, Tub. minus* und den die Sehne des M. biceps enthaltenden *Sulcus intertubercularis.*, Weiter medialwärts, noch gedeckt von dem Rande des M. deltoides, ist der *Proc. coracoides* fühlbar. Bei hochgradiger Abmagerung werden diese Teile auch sichtbar. Der Proc. coracoides liegt etwas lateral von dem die *Vena cephalica* enthaltenden *Sulcus deltoideopectoralis*, der sich nach der Klavikula hin zu dem Trigonum deltoideopectorale an der Stelle erweitert, wo die Klavikula in verschiedenem Grade von Muskulatur frei bleibt. Die Haut bildet hier die *Fossa infraclavicularis* (Mohrenheimsche Grube). Am akromialen Ende der Klavikula ist als kurzer, sagittal gerichteter Spalt die Gegend des *Akromioklavikulargelenkes* fühlbar. In der Achselgrube ist bei erhobenem Arm der Kopf des Humerus zu palpieren oder auch als flacher Wulst zu sehen.

Legt man in der vorderen Schultergegend unter Durchschneidung der Haut, des M. subcutaneus colli und der Enden der Nn. supraclaviculares, sowie der dünnen Faszie den zwischen M. deltoides und M. pectoralis major verlaufenden Sulcus deltoideopectoralis frei, so findet man leicht die von dem Oberarm aus in der lateralen Bizepsfurche heraufkommende *Vena cephalica* (s. Fig. 361), welche begleitet von dem Ramus deltoideus der A. thoracico-acromialis (s. unten und S. 149), oberhalb der Sehne des *M. pectoralis minor* (Ursprung: Außenfläche der 2. bis 5. Rippe; Ansatz: Proc. coracoides) medialwärts verläuft, um nach Durchbohrung der tiefen Faszie (Fascia coracoclavicularis s. pectoralis profunda) in die *Vena axillaris* einzumünden. Entfernen wir die tiefe Faszie, indem wir zugleich die Portio

*) Als solche sei verwiesen auf das kleine Werk von *Köhler:* Grenzen des Normalen und Anfänge des Pathologischen im Röntgenbilde 2. Auflage 1915.

Digitized by Google

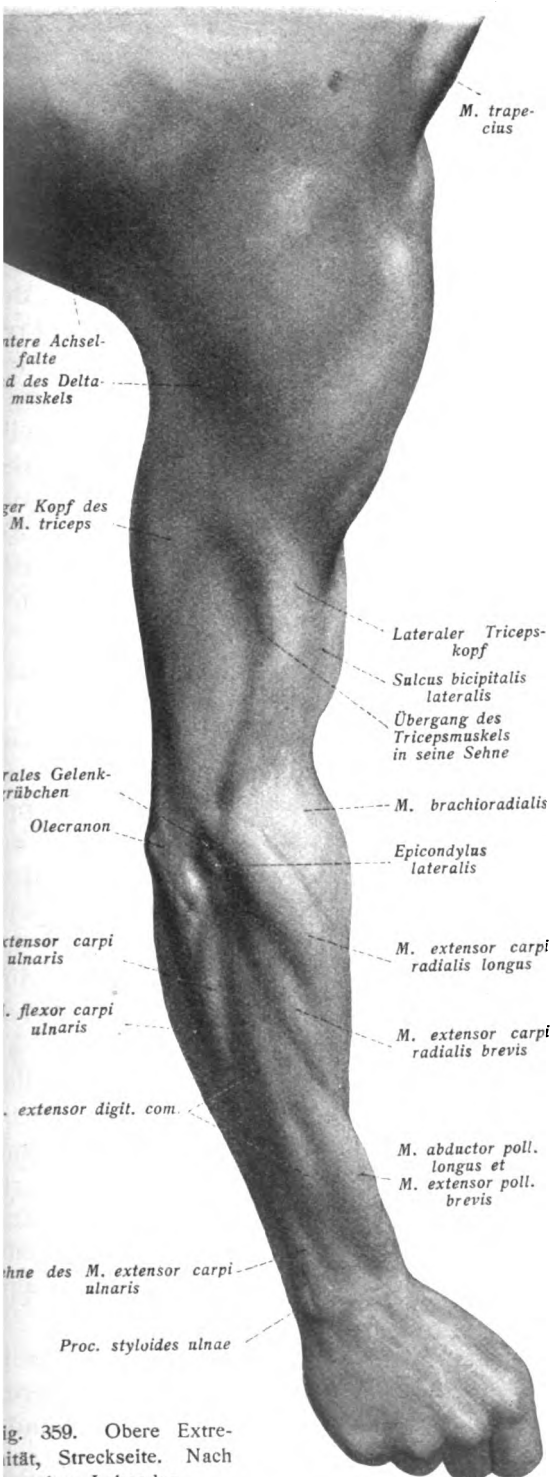

Fig. 359. Obere Extremität, Streckseite. Nach dem Lebenden.

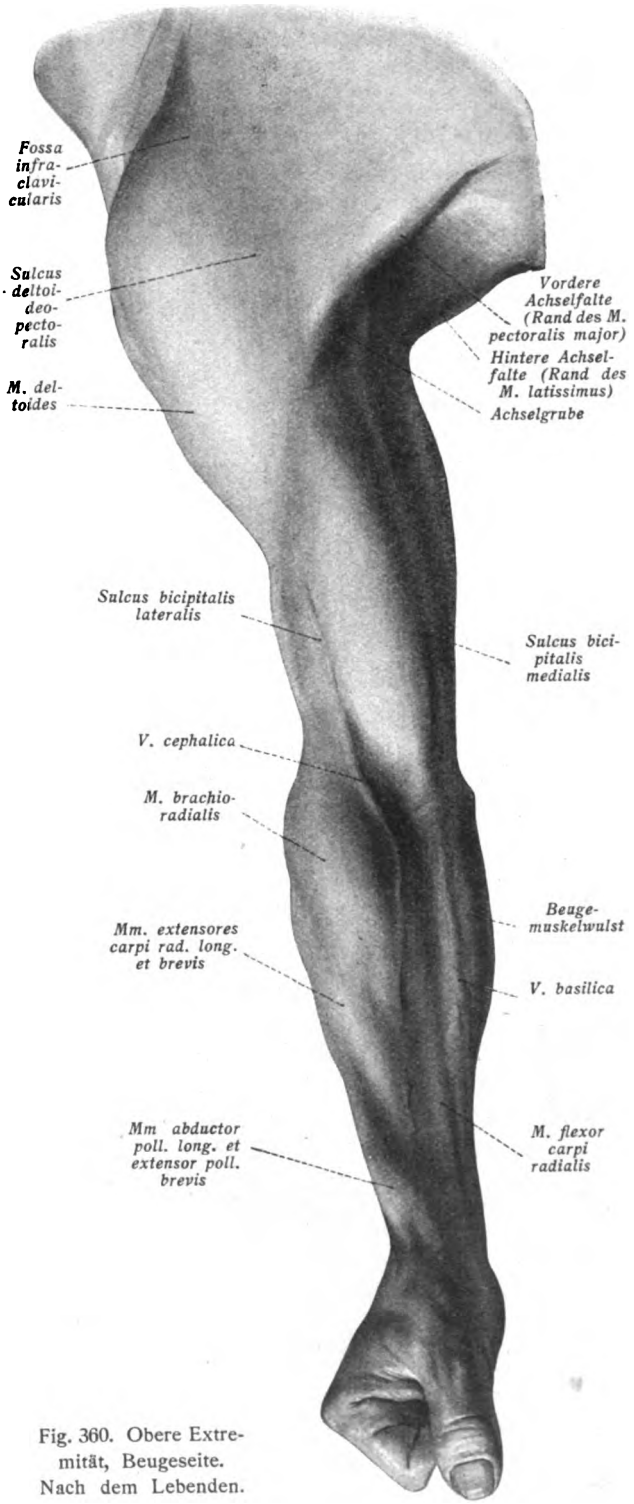

Fig. 360. Obere Extremität, Beugeseite. Nach dem Lebenden.

Digitized by Google

Fig. 361. Oberflächlichere Teile der Fossa infraclavicularis (Sulcus et Trigonum deltoideopectorale).

Fig. 362. Achselhöhle, an einer mit starkem Formalin injizierten Leiche dargestellt. Die Venae axillares sind wie bei der Ausführung der Unterbindung der A. axillaris nach abwärts gezogen. In der Achselhöhle ist der mit einzelnen Ästen zu den Zacken des M. serratus ant. ziehende N. thoracalis lateralis ohne Hinweisstrich.

clavicularis des M. pectoralis major an der Klavikula abtrennen und nach unten zurückschlagen, so gelangen wir in den schmalen Raum zwischen oberem Rand des M. pectoralis minor und dem *M. subclavius* (Ursprung: Knochen- und Knorpelgrenze der 1. Rippe; Ansatz: Untere Fläche der Extremitas acromialis claviculae) [s. Fig. 363]. Indem wir der Vena cephalica folgen, erreichen wir medial und relativ weit vorn die *Vena axillaris*, lateral die Stämme des *Plexus brachialis* und zwischen beiden Gebilden und zugleich mehr hinten den Stamm der *Arteria subclavia*, die von hier an den Namen *A. axillaris* führt. Bei dem Freilegen der Arterie begegnen wir dem 1. Ast der A. axillaris, der A. thoracico-acromialis mit ihrem Ramus deltoideus (Seite 278), R. acromialis zum Rete acromiale und Rami thoracici zwischen M. pectoralis major und minor. Gelegentlich entspringt ein R. thoracicus selbständig aus der A. axillaris, der dann den Namen A. thoracica suprema führt. Auch finden wir hier die N. thoracici anteriores, d. s. die motorischen Nerven für die M. pectoralis major und minor. Der Gefäßnervenstrang kreuzt die Klavikula derart, daß die *Arterie ungefähr der Mitte des Schlüsselbeins entspricht.* Sie liegt hier bis zum M. pectoralis minor frei zwischen Vene und Plexus, während sie da, wo sie unter den Pectoralis minor tritt, in die Umschlingung des Plexus brachialis gerät.

Am unteren Rande des M. subclavius treten die für den Arm bestimmten Gefäße und Nerven in den als Achselhöhle bezeichneten Raum (Figg. 191 und 362). Dieser liegt oberhalb der von der Haut gebildeten *Achselgrube*, während die *Achselhöhle* einen von Gefäßen, Nerven, Fett und Lymphknoten ausgefüllten pyramidenförmigen Raum darstellt, an dem wir eine Spitze, die Gegend des Proc. coracoides, wo die A. subclavia über die 1. Rippe verlaufend in die A. axillaris übergeht, eine Basis, d. i. die Haut der Achselgrube und die Fascia axillaris und vier Wände unterscheiden. Die *vordere* Wand wird von den Mm. pectoralis major et minor gebildet. Die *mediale* Wand entspricht dem oberen Teil der seitlichen Thoraxwand mit dem aufgelagerten M. serratus anterior (Ursprung: Außenfläche der acht bis neun oberen Rippen; Ansatz: Margo vertebralis scapulae, N. thoracalis lateralis C_5, C_6). Dieser Wand liegen in der Gegend der 2. bis 4. Rippe und in den drei oberen Interkostalräumen acht bis zehn *Lymphoglandulae axillares* mehr oder weniger nahe an (s. Fig. 191 und oben Seite 149), sie stehen mit den Lymphgefäßen der Brust und des Armes in Verbindung. Die *hintere* Wand entspricht dem der vorderen Skapulafläche aufgelagerten *M. subscapularis* (Ursprung: Fossa subscapularis; Ansatz: Tuberculum minus humeri, Nn. subscapulares) und dem *M. teres major* (Ursprung: Margo axillaris scapulae und Fascia infraspinata; Ansatz: Crista tuberculi minoris zugleich mit der Sehne des M. latissimus dorsi, Nn. thoracodorsales). Die *laterale* Wand bilden das Schultergelenk und das Collum chirurgicum humeri. Diesen Teilen ist das Caput breve des M. biceps und der M. coracobrachialis aufgelagert.

Die *Arteria axillaris* liegt anfangs der hinteren, dann der lateralen Wand der Achselhöhle an; hier fühlt man nach einwärts von dem durch den M. coracobrachialis hervorgerufenen Muskelwulst die *Pulsation der Arterie* deutlich, hier dringt man auch hart am Rande des Muskels am sichersten ein, um bei erhobenem Arm die Arterie zu unterbinden. Gelegentlich wölbt sich hier ein flacher Wulst bei erhobenem Arm vor, welcher dem (häufig

Digitized by Google

Fig. 361.

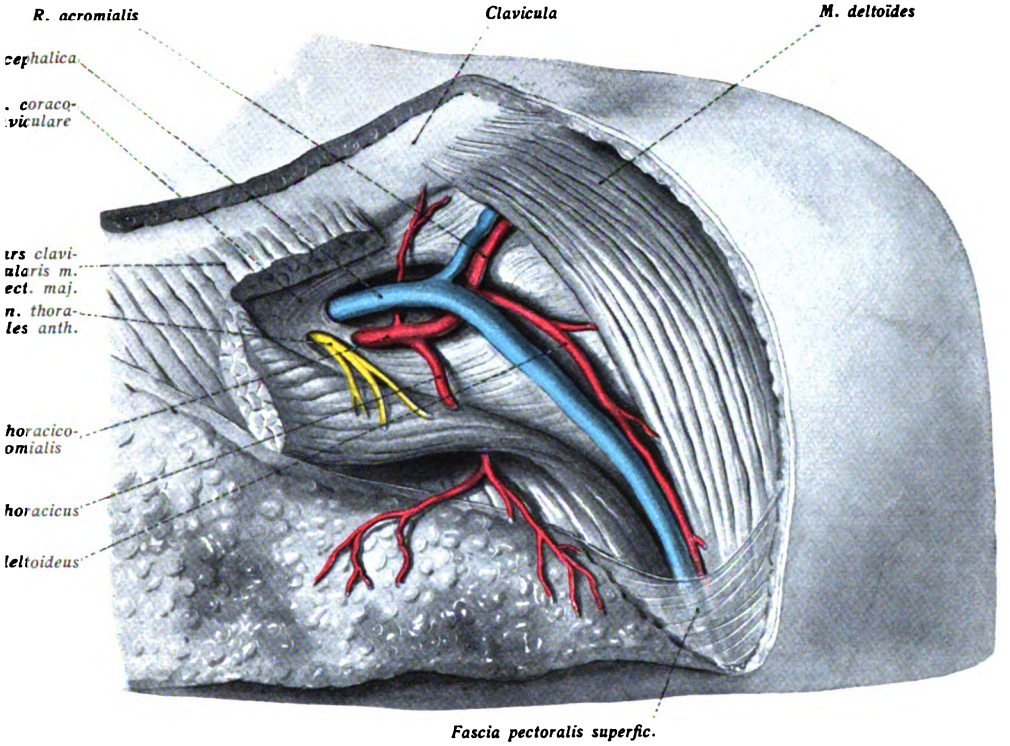

Fig. 362.

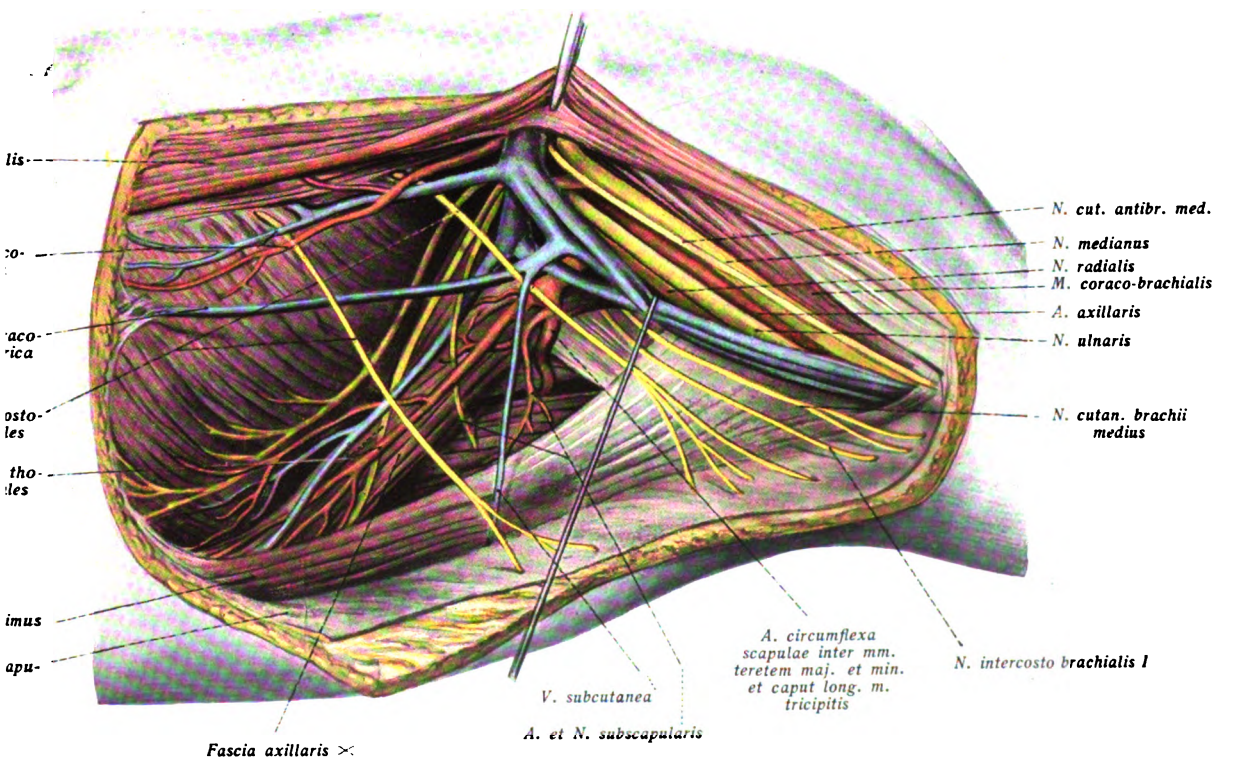

Digitized by Google

Fig. 363.

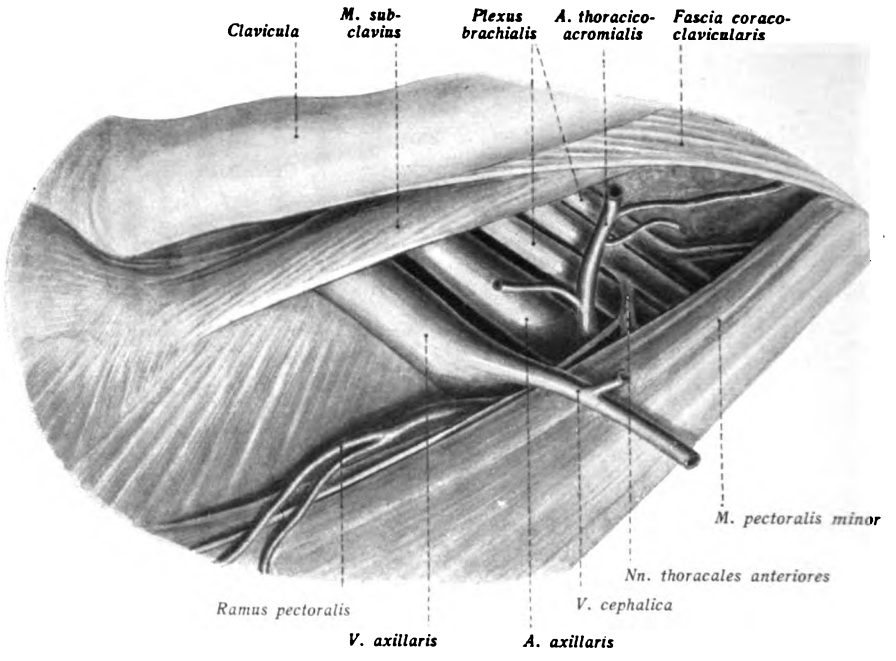

Fig. 364.

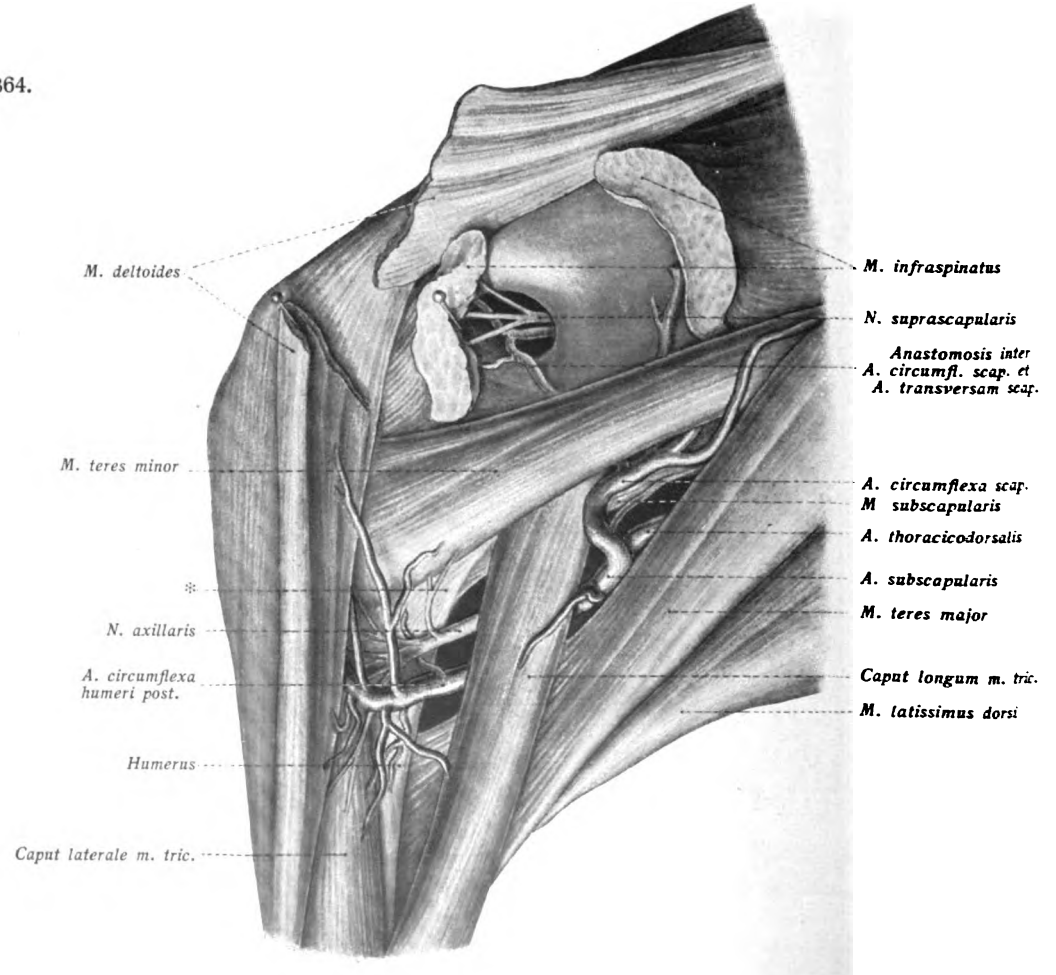

Digitized by Google

Fig. 363. Situs infraclavicularis.
Fig. 364. Hintere Schultergegend mit der lateralen und der medialen Achsellücke. Bei * schwache Stelle der Kapsel.

lbaren) Gefäßnervenbündel der Achselhöhle entspricht. Dem Schultergelenk liegt die Ar- e relativ nah. Wir können an der Arterie drei Strecken unterscheiden: 1. Vom Beginn an itte der Klavikula) bis zum oberen Rand des M. pectoralis minor. 2. Unter dem M. pec- ılis minor. 3. Vom unteren Rand des M. pectoralis minor bis zum unteren Rand des M.

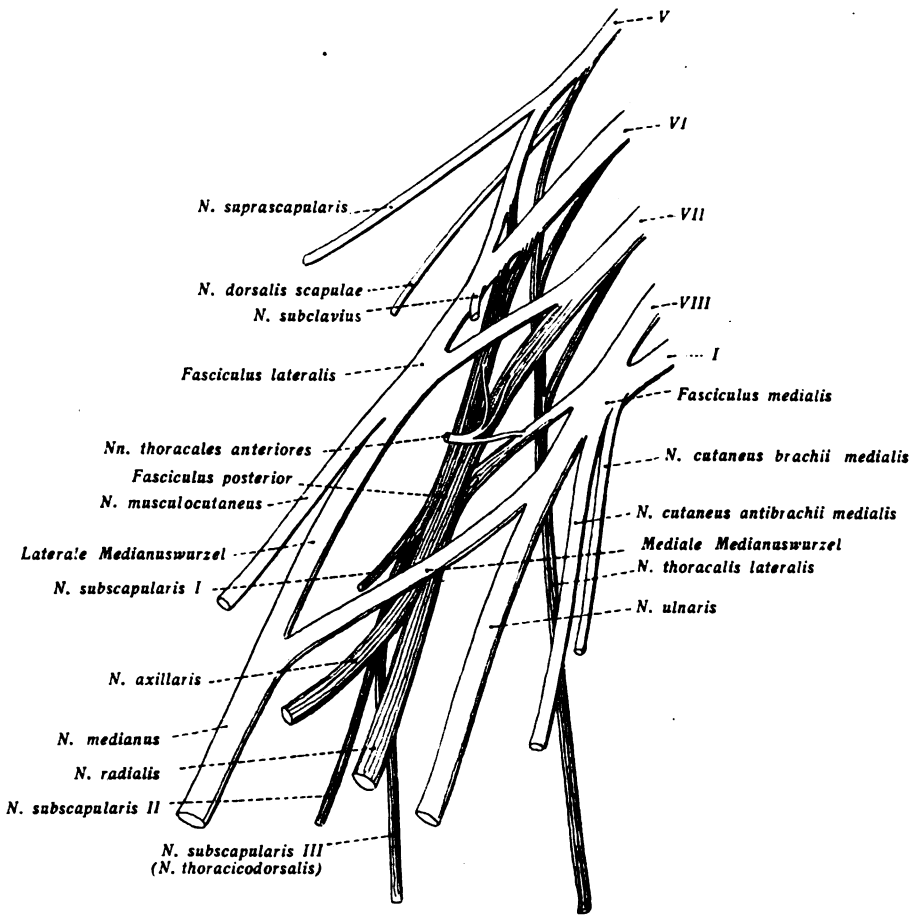

Fig. 362a. Der Plexus brachialis mit seinen Wurzeln und Ästen.

oralis major, wo die Arterie in die A. brachialis übergeht. In diesem letzten Teil legt sich an den medialen Rand des M. coracobrachialis. Die Arterie gibt Äste nur auf der en und dritten Verlaufsstrecke ab. Ihre Äste sind:

1. Die *A. thoracicoacromialis* aus der 1. Strecke (s. S. 149 und Fig. 361).

2. Die inkonstante *A. thoracalis lateralis* (s. Fig. 362) (A. thoracica longa) liegt nach ı (mehr ventral) von der A. thoracicodorsalis und entspringt oberhalb der A. sub- ıularis.

3. Die *A. subscapularis* (s. Fig. 362, 364 und 367); sie entspringt ungefähr in der te der Arterie, also in der Mitte zwischen Klavikula und unterem Rand des M. pec-

Digitized by Google

toralis major, wo die Arterie den Namen A. brachialis annimmt. Die A. subscapularis z fällt in zwei Hauptäste: a) Die *A. circumflexa scapulae*, um den lateralen Rand der Sc pula auf die Dorsalfläche dieses Knochens, wo sie in der Fossa infraspinata nach Vers gung der angrenzenden Muskeln mit der A. transversa scapulae (aus der A. subclavia) ei *starke Anastomose* bildet. b) Die *A. thoracicodorsalis*, das stärkste Gefäß der seitlich Thoraxwand (s. S. 150), welche, vom Rande des M. latissimus gedeckt, am Margo axilla scapulae herabläuft und vornehmlich die Mm. teres major, latissimus und serratus anter versorgt.

4. *A. circumflexa humeri anterior* (s. Fig. 367), schwach, zieht lateralwärts über d vordere Fläche des Humerushalses.

5. *A. circumflexa humeri posterior* (s. Figg. 362, 364 und 367), stark; sie entspri neben der vorigen und geht durch die laterale Achsellücke (s. S. 283), dem Knochen an lagert, nach hinten in Begleitung des N. axillaris, um mit diesem vornehmlich zum M. d toides zu ziehen. Die Äste 2—5 entstammen der 3. Strecke der Arterie.

Die *Vena axillaris* (s. Fig. 362) liegt, wie die V. subclavia, medial und zugleich n vorn von der Arterie, deckt also die Arterie je nach ihrer Füllung mehr oder weniger. vielen Fällen kommt sie in der Achselhöhle doppelt oder mehrfach vor. Außer den den A terienästen entsprechenden Venen nimmt sie die V. cephalica auf (s. S. 288). Über d Lymphknoten der Achselhöhle vgl. S. 149.

Die dicht unterhalb der Klavikula lateral von der Arterie gelegenen drei *Nerv stämme des Plexus brachialis*, die beiden *vorderen* (lateralen und medialen) und der h *tere*, gruppieren sich *unter dem M. pectoralis minor* so um die Arteria axillaris, d diese zwischen die beiden vorderen Stränge und vor den hinteren tritt. Bedeckt vom pectoralis minor, gehen die beiden vorderen Stränge eine weitere, die A. axillaris umf sende Plexusbildung ein (s. Fig. 362a und 367). Der *laterale Strang* gibt den *N. musc cutaneus* und die *laterale Wurzel des N. medianus* ab. Aus dem *medialen Strang* entst die *mediale Wurzel des N. medianus*, welche mit der lateralen gabelförmig von vorn A. axillaris umfaßt; ferner entsendet der mediale Stamm den *N. ulnaris* sowie den *N. cu neus antibrachii medialis* und den *N. cutaneus brachii medialis*. Der *hintere Strang* entse det den *N. axillaris* und die *Nn. subscapulares* und läuft als *N. radialis* fort. Damit klär sich in weiterer Verfolgung des oben (S. 274) Ausgeführten die Segmentbezüge der g nannten Haut- und Muskelnerven des Armes. Der vordere laterale (radiale) Strang füh Nerven der Segmente C_5, C_6, C_7. Der vordere mediale (ulnare) Strang solche der Segme C_8 und $Th._1$. Der hintere Strang enthält alle 5 Segmente. Es führt also weiterhin der musculocutaneus nur Nerven der Segmente C_5—C_7; der N. ulnaris und die genannten Ha nerven nur Nerven der Segmente C_8 und Th_1. Dem N. medianus aber werden durch d Plexusbildung Nerven aller fünf Segmente zugeführt, die der N. radialis bereits von ob herab mit sich führt.

Von den weiteren aus dem Plexus kommenden Ästen ist, abgesehen von den Nn. th racales anteriores (s. S. 152), praktisch besonders wichtig der *N. thoracalis lateralis* (th racicus longus), der motorische Nerv für den M. serratus anterior (s. Fig. 362). Er lie *dicht* auf dem M. serratus anterior in Begleitung der A. thoracicodorsalis, *gedeckt* vo Rande des M. latissimus dorsi. Ziemlich oberflächlich durch die Achselhöhle verläuft d gegen der *N. subscapularis zum M. latissimus dorsi* (N. thoracicodorsalis, s. Fig. 362). D

Digitized by Google

den anderen Subscapularnerven (zum M. teres major und M. subscapularis) liegen tie-
Des *N. suprascapularis*, welcher durch die Incisura scapulae auf die dorsale Fläche der
ıpula zu den Mm. supra- und infraspinatus verläuft, ist am Halse (S. 135) Erwähnung
chehen. Auf die Abbildung des Plexus brachialis (Fig. 165) wird neben der hier (Fig.
!a) gegebenen verwiesen.

In der *hinteren Schultergegend* (s. Fig. 364) wird durch die Anordnung der Musku-
ır ein typisches topographisches Bild erzeugt, das für das Auffinden der tiefen Gefäße
l Nerven der Gegend von Belang ist. Abgesehen von den bereits erwähnten Mm. del-
les und teres major sowie dem hinten aufgelagerten M. trapezius, erinnere man sich
r folgender Muskeln: *M. supraspinatus*, entspringt aus der Fossa supraspinata und zieht
er Akromion und M. trapezius hindurch zum Tuberculum majus humeri (N. suprascapula-
; *M. infraspinatus* aus der Fossa infraspinata, teils vom M. deltoides bedeckt, zum Tu-
culum majus humeri (N. suprascapularis); *M. teres minor,* dem unteren Rand des vori-
ı Muskels angeschlossen vom Margo axillaris scapulae zum Tuberculum majus humeri,
axillaris). Sein unterer Rand läuft annähernd parallel dem oberen Rand des *M. teres*
'or. Indem beide von dem an der Tuberositas infraglenoidalis scapulae entspringenden
gen Kopf des M. triceps in der aus der Abbildung (s. Fig. 364) ersichtlichen Weise ge-
uzt werden, kommt es zur Ausbildung der sogenannten Achsellücken:

1. Die *laterale* (viereckige) *Achsellücke* wird begrenzt vom Hals des Humerus, dem
teres minor, M. teres major und dem langen Kopf des M. triceps (s. Fig. 364). In ihr
n man den Stamm der A. axillaris von hinten freilegen und findet außerdem die von der
enfläche des M. deltoides aus in diesen Muskel eindringenden Gefäße und Nerven:
circumflexa humeri posterior und *N. axillaris* (s. S. 282).

2. Die *mediale* (dreieckige) *Achsellücke* wird begrenzt von dem langen Kopf des M.
eps, dem M. teres major und M. teres minor. In ihr erscheint der eine der beiden Teil-
: der Subscapulararterie (s. S. 282), die *A. circumflexa scapulae.* Sie biegt sich um
Margo axillaris scapulae auf die hintere Fläche der Skapula, gedeckt von dem M. infra-
ıatus, um, aufwärts laufend, unter der Wurzel des Akromion mit der A. transversa scapu-
zu anastomosieren (s. S. 135).

Im *Schultergelenk* (s. Fig. 365), dem freiesten Gelenk des Körpers, artikuliert das
rknorpelte *Caput humeri* mit der *Cavitas glenoidalis der Scapula,* deren Gelenkfläche
ch den Ansatz des faserknorpeligen *Labium glenoidale* eine Verbreiterung erfährt. In
ge der Inkongruenz der Gelenkflächen ragt die überknorpelte Fläche des Caput humeri
r den Rand des Labium glenoidale weit hervor.

Die schlaffe *Gelenkkapsel* geht aus von dem Labium glenoidale und setzt sich vorn
lateral oberhalb der Tubercula an das *Collum anatomicum,* d. h. an die Grenzfurche
überknorpelten Fläche, hinten und medial etwas unterhalb des Collum anatomicum an.
überbrückt den Sulcus intertubercularis, in welchem die Sehne des langen Bizepskopfes
ıgert ist. Das Cavum articulare bildet um die Sehne eine von einer scheidenartigen
tsetzung der Kapsel ausgekleidete Ausstülpung: *Vagina mucosa intertubercularis.* Sie
lt (bei aufrechter Körperhaltung) den *tiefsten Teil des Gelenkes* dar. Tuberculum majus
minus bleiben *außerhalb* des Gelenkes. Eine zweite Ausstülpung bildet die Gelenkkapsel
er dem Ansatz des M. subscapularis: *Bursa mucosa subscapularis.* Hier liegt der
wächste Teil der Kapsel. Die Bursa subscapularis breitet sich häufig bis unter die

Digitized by Google

Fig. 365. Modell des Schultergelenks mit den Schleimbeuteln. Die beiden mit der Gelenkhöhle zusammenhängend Schleimbeutel sind, wie das Gelenk selbst, blau gehalten. Die nicht kommunizierende B. subdeltoidea ist rot dargest Nach einem Berliner Modell.

Fig. 366. Querschnitt der Mitte des Oberarms. (Formalinhärtung.)

Wurzel des Proc. coracoides aus. Dieser Teil der Bursa kann auch als selbständige Burs subcoracoidea auftreten. Eine *zweite* schwache Stelle findet sich an dem tiefsten Punkt des Gelenkes zwischen den Rändern der Mm. subscapularis und teres minor (s. Fig. 76 Hier ist die sonst fast ganz von Muskelansätzen bedeckte und durch diese Ansätze ve stärkte Kapsel eine kleine Strecke weit *nicht* von Muskeln bedeckt.

Ein großer, selbständiger Schleimbeutel, der aber nicht mit dem Gelenk kommuniziert liegt noch unter dem M. deltoides auf den Insertionssehnen der M. supra- et infraspinatus *B. subdeltoidea;* er dehnt sich oft nach oben zwischen das Akromion und das Lig. coraco acrominale aus, und bildet dann eine besondere *Bursa subacromialis*. Auf dem Akromion lieg gelegentlich eine Bursa subcutanea acromialis. Die Kapsel besitzt nur ein Verstärkungsban das *Lig. coracohumerale,* das vom lateralen Rand des Proc. coracoides ausgeht und in die Kap sel in der Richtung nach dem Tuberculum majus hin ausstrahlt. Bedeutende Verstärkungen e fährt die Kapsel durch die in sie ausstrahlenden, zum Tuberculum majus und minus verlaufe den Endsehnen der Mm. supra- und infraspinatus, teres minor und subscapularis. Einen sta ken Schutz nach oben erhält das Gelenk noch durch das kräftige *Lig. coracoacromiale,* vo Akromion zur hinteren Fläche des Processus coracoides. Es verhindert ein Ausgleiten d Kopfes nach oben, das nur unter gleichzeitigem Bruch des das Gelenk überdachend Akromion möglich ist. Die Epiphysenlinie des Humeruskopfes liegt lateral außerhal medial, vorn und hinten dagegen innerhalb des Cavum articulare.

Anwendungen.

Hinsichtlich der äußeren Form der Schultergegend ist an die *Abflachung* zu erinnern, die die Sch terrundung erfährt, wenn der Kopf des Oberarms bei Luxatio subcoracoidea die Pfanne verlassen hat, d M. deltoides also die Ecke des Akromions hervortreten läßt.

Die Figur 362 zeigt den Gefäßnervenstrang der Achselhöhle in der typischen Lage, in der er b der *Unterbindung der A. axillaris* gefunden wird. Sichtbar ist zumeist nur die Vena axillaris neb dem N. medianus; zieht man die Vene nach abwärts, so erscheint der N. ulnaris. Zwischen beiden Ne ven in der Tiefe liegt dann die A. axillaris. Gewöhnlich kommen mehrere Venae axillares als Begleitg fäße der A. axillaris in Betracht, die dann zur einfachen V. subclavia zusammentreten. Die unter de Schlüsselbein breit nebeneinander und frei zugänglichen Gefäße, ziehen sich je weiter zum Arm des mehr zu ihrem drehrunden Strange zusammen.

Die Nachbarschaft des Gefäßnervenstranges und der Clavicula erklärt, daß bei Frakturen der Cl vicula durch Herabrücken des akromialen Bruchstückes *Gefäße und Nervenstämme in verschiedene Grade gequetscht oder komprimiert werden können.* Der *Plexus* wird hierbei *häufiger* verletzt, als d Gefäße. Da ferner die *Nervenstämme* dem *Schultergelenk am nächsten* liegen, drängt bei der Luxat subcoracoidea, der Humeruskopf, der medialwärts ausweicht, in erster Linie den Nervenstrang *media wärts gegen die Rippen.* Auch der das Collum chirurgicum humeri umgreifende *N. axillar* (s. S. 75 und Fig. 76) kann bei dieser Luxation komprimiert oder verletzt werden. Eine Kompre sion des Gefäßnervenstranges macht sich fühlbar, wenn *bei der Humerusfraktur* im Collum chirurg cum die so häufige Einwärtsverschiebung des Schaftendes bei gleichzeitiger Abduktionsstellung des Arm eintritt. Die Gefäße werden aber, als die von dem Humeruskopf entfernteren Teile, immer geringer Mitleidenschaft gezogen werden, als der Nervenstrang.

Die oben (S. 283) beschriebene *Anastomose* zwischen der Arteria circumflexa scapulae und der A transversa scapulae, die als Ast der Arteria subclavia dem Gebiet des Halses angehört (S. 117) auf der hi teren Fläche der Scapula kann *bei Behinderung des Blutstromes* in der A. axillaris (z. B. durch Druc

Digitized by Google

Fig. 365.

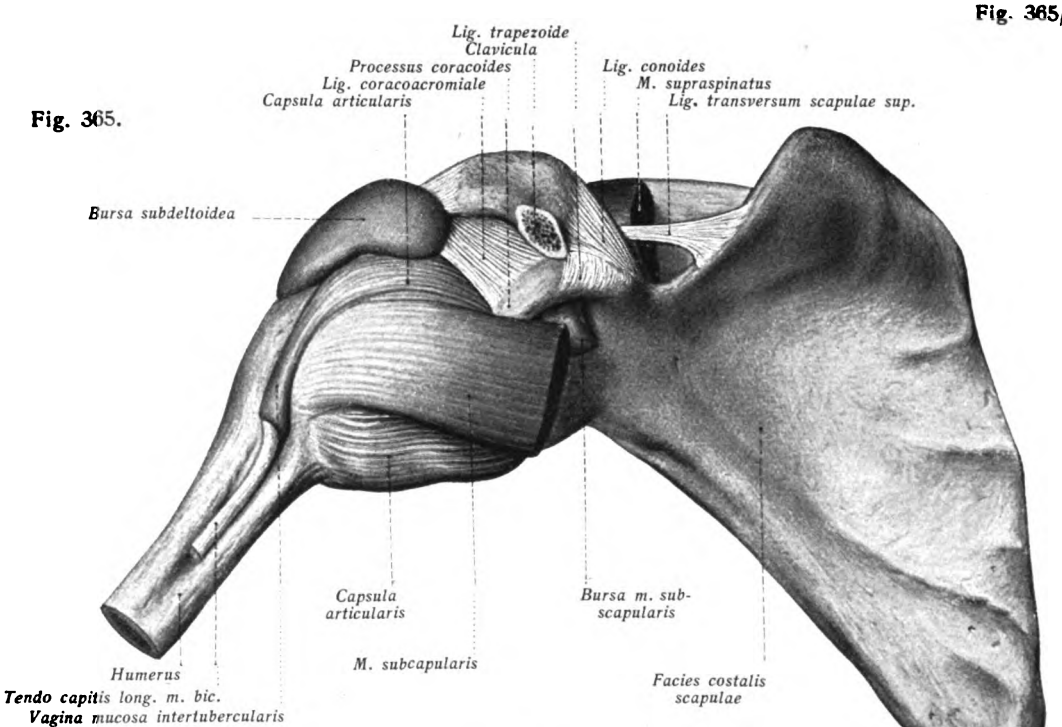

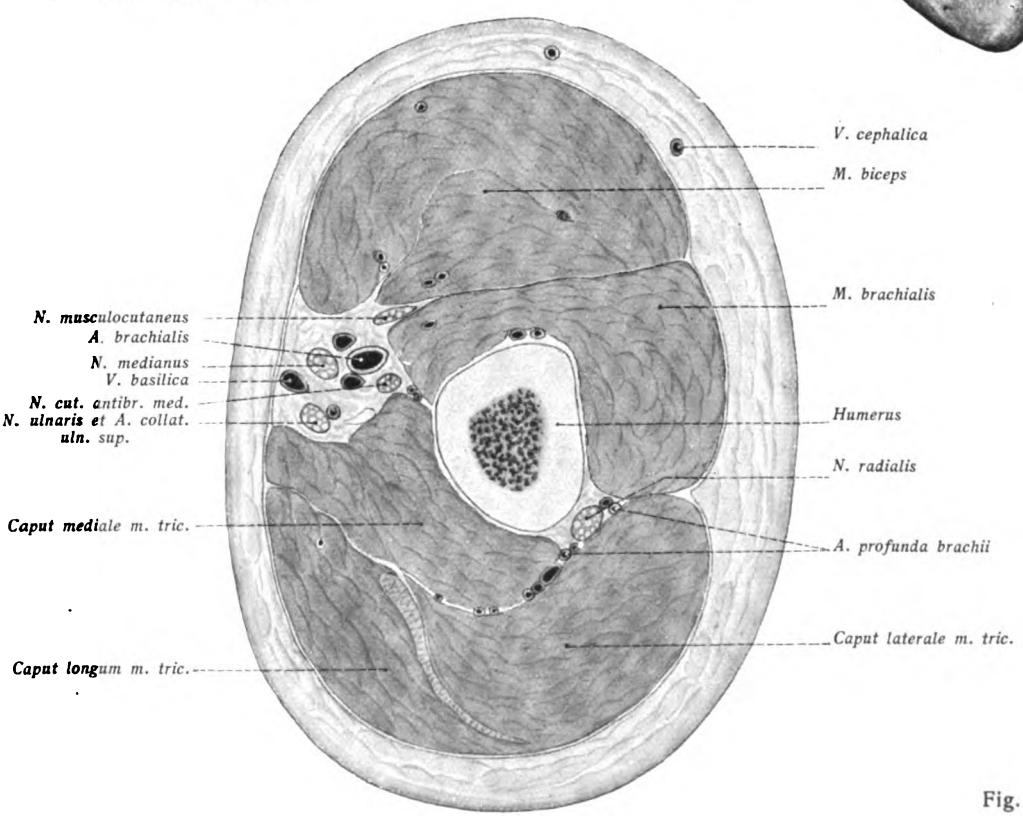

Fig. 366.

Digitized by Google

Fig. 367.

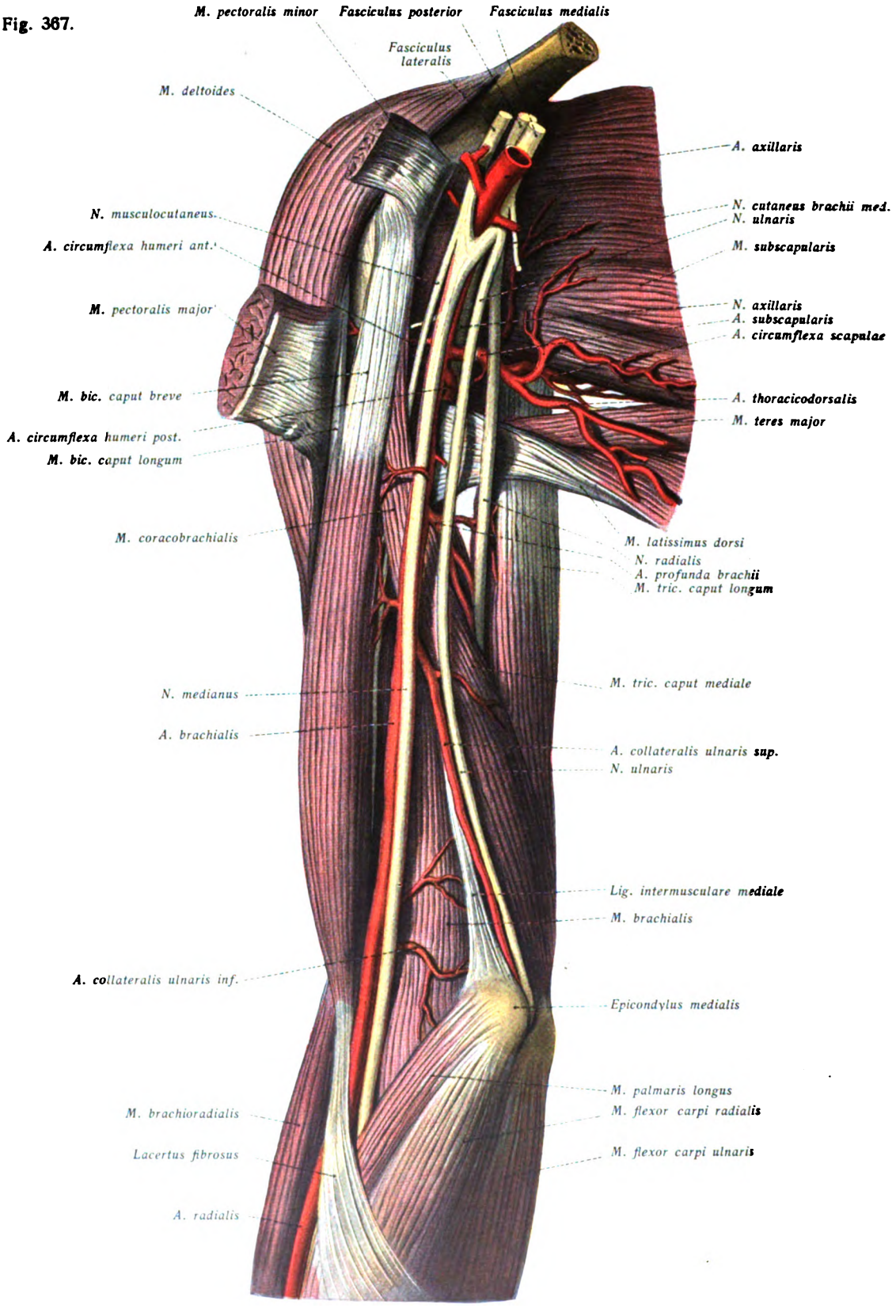

Digitized by Google

Fig. 367. Muskeln, Arterien und Nerven an der Beugeseite des Oberarms.

:s Tumors) zu einer *Hauptbahn* für die Blutzufuhr zum Arm werden. Das gilt vor allem für die :erbindung der A. axillaris. Völlig sicher ist indes der Collateralkreislauf nicht. Gangrän des Ar- ; ist in 3% der Fälle beobachtet worden. Die Lage der starken A. circumflexa humeri posterior ht am Halse des Humerus führt zu der Forderung, die Arterie bei Resektionen am Humeruskopf ıl zu beachten, besser, zur Verwendung der Arterie subperiostal vorzugehen.

Die anatomischen Verhältnisse der *Schultergelenkskapsel* erklären die Wege, die der Hu- ;uskopf bei der Entstehung der beiden Hauptgruppen von *Luxationen* nimmt. Die Kapsel bietet :i schwache Stellen, die eine liegt zwischen unterem Pfannenrande (Ursprung des langen Trizeps- ıfes) und oberem Rande des M. subscapularis die andere am unteren Rande des M. subscapularis schen ihm und dem M. teres minor. (Fig. 365.) An der letztgenannten Stelle verläßt der Kopf die enkpfanne um die Kapsel zu sprengen. Tritt er dann nach vorn, so entsteht die Luxatio *subcora- tea*, bleibt er unterhalb der Pfanne auf der verbreiterten lateralen Fläche der Scrapula stehen, so steht die Luxatio *axillaris*. Außer dem Lig. coracohumerale besitzt das Schultergelenk in den Ligg. *nohumeralia* zwei, in den anatomischen Beschreibungen meist weniger betonte Bänder, die den ierten Kopf fixieren. Das Lig. gleno-humerale sup. zieht vom Tub. supraglenoidale zum Tub. minus humeri, Lig. gleno-humerale inferius vom Tub. infraglenoidale und vorderen Pfannenrand zum Collum ana- ıicum, chirurgicum und Tub. minus humeri; jenes ist bei der Luxatio subcaracoidea, dies bei der ‹atio axillares wirksam.

Für *Funktionen* und *Drainage* des Schultergelenkes kommt die erwähnte schwächste Stelle zwi- ıen M. subscapularis und M. teres minor ebenfalls in Betracht. — Über die Lymphknoten der Achsel- ıle vergl. das S. 149 Gesagte und Fig. 191. In Betreff der *Leitungsanästhesie* die für den :xus brachialis oberhalb des Schlüsselbeins vorgenommen wird, vergl. S. 139.

Eine entzündliche Schwellung der *Bursa subdeltoidea* kann zu Verwechselungen mit einem Erguß ins :enk Anlaß geben, wenn man die in den anatomischen Verhältnissen begründeten Bewegungsstörungen nicht rücksichtigt. Bei Schleimbeutelentzündung ist (bei fixierter Scapula) *nur* die Abduktion behindert, hrend bei einer Gelenkentzündung jede Bewegung gestört sein wird.

2. Der Oberarm.

An der *Vorder- oder Beugeseite des Oberarms* gelingt es am Lebenden (Fig. 360) cht, den „Bizepswulst" zu umgreifen und den sogenannten *Sulcus bicipitalis lateralis* und *:dialis* zu fühlen. An dem medialen Rand des Muskels ist die *Pulsation der A. brachialis* ılbar. Nach der Achselhöhle läuft der Muskelwulst, indem er unter dem Rand des M. ctoralis major — der sogenannten *vorderen Achselfalte* — verschwindet, zugespitzt aus. eser Teil entspricht dem kurzen Bizepskopf und dem M. coracobrachialis. An seinem :dialen Rand sieht — oder fühlt man wenigstens — die A. axillaris deutlich pulsieren. it der Arterie laufen in dem Sulcus bicipitalis medialis oben die Hauptnervenstämme aus m Plexus brachialis, welche man durch Palpation verschieden weit nach abwärts verfolgen nn. Die Arteria brachialis läßt sich in ihrer Pulsation im Sulcus bicipitalis medialis von r Achselhöhle bis zur Ellenbogengegend fühlen.

Die relativ schwache *Faszie* sendet an der lateralen und an der medialen Seite die ; *Ligamm. intermuscularia laterale und mediale* bezeichneten Septa oberhalb der Ellenbogen- gend zu den Cristae humeri bis zu den Epikondylen nach abwärts. Sie trennen durch rbe Faszienblätter (Fig. 366) die vorn gelegene *Beugemuskulatur* des *M. biceps, M. bra- ialis* und *M. coracobrachialis* von der dorsalen *Streckmuskulatur* des *M. triceps*. Der *M. :eps* entspringt mit seinem Caput longum an der Tuberositas supraglenoidalis scapulae in m Schultergelenk (s. S. 283), mit dem kurzen Kopf von der Spitze des Proc. coracoides und seriert an der Tuberositas radii. Der *M. brachialis*, unter dem Bizeps gelegen, entspringt der Vorderfläche des Humerus unterhalb des Ansatzes des M. deltoides und an den Lig.

Digitized by Google

Fig. 368. Gemeinsamer Stamm für alle Oberarmarterien (A. brachialis posterior). N. medianus unter einer A. brachialis anterior. Häufige Varietät. (Vgl. Seite 287.)

intermuscularia und setzt an dem Proc. coronoides und der Tuberositas ulnae an. Der Ursprung des *M. coracobrachialis* erfolgt gemeinsam mit dem Caput breve des M. biceps am Proc. coracoides, der Ansatz liegt am medialen Rand des Humerus, ungefähr in der Mitte des Knochens. Der *M. triceps:* Caput longum entspringt von der Tuberositas infraglenoidalis scapulae; Caput mediale entspringt von der hinteren Humerusfläche unterhalb des Sulcus radialis; Caput laterale beginnt oberhalb des Sulc. radialis, den es überbrückt, und entspringt an der lateralen Fläche des Knochens und dem Lig. intermusc. laterale. Der gemeinsame Ansatz liegt am Olekranon. Der N. musculocutaneus versorgt die *Flexoren* (M. biceps und brachialis C_5, C_6, coracobrachialis C_5, C_6, C_7). Der N. radialis mit Bezügen aus den Segmenten C_6—C_8 versorgt die *Streckmuskeln.*

Die *Faszie* besitzt an der Beugeseite im Sulcus bicipitalis medialis ungefähr an der Grenze von unterem und mittlerem Drittel des Oberarms den als *Hiatus basilicus* bezeichneten Schlitz für den Durchtritt der *Vena basilica und des N. cutaneus antibrachii medialis* (direkter Ast des Plexus brachialis). Auf der Faszie verläuft im Sulcus bicipitalis lateralis die Vena cephalica (s. S. 288). Neben ihr tritt der *N. cutaneus antibrachii lateralis* (Fortsetzung des N. musculocutaneus aus dem Plexus brachialis) in der Ellenbeuge durch die Faszie. Der dritte N. cutaneus antibrachii ist der *dorsalis* oder *posterior.* Von dem N. radialis stammend tritt er dorsal zwischen dem Ursprung des M. brachioradialis und dem Caput laterale des M. triceps an die Oberfläche. Wie wir *drei Nn. cutanei antibrachii* unterscheiden, so auch *drei* (schwächere) *Nn. cutanei brachii:* N. cut. brachii medialis (direkt aus dem Pl. brach.), N. cut. brachii lateralis (vom N. axillaris), N. cut. brachii dorsalis oder posterior (vom N. radialis).

Im Sulcus bicipitalis medialis finden wir unter der Faszie die *Art. brachialis* von doppelten, gleichnamigen, vielfach miteinander anastomosierenden Venen begleitet und umsponnen, von denen die mediale die *V. basilica* aufnimmt. An Ästen der Arterien kommen, abgesehen von Muskelkästen, unter denen einer als A. bicipitalis besonders stark ist, in Betracht (s. Fig. 367)

1. *A. profunda brachii,* läuft mit dem N. radialis um die hintere Fläche des Humerus in dessen Sulcus radialis zwischen den Ursprüngen des Caput laterale und mediale des M. triceps. Sie endigt mit zwei in ihrer Stärke variablen Ästen, die auf beiden Seiten vom M. brachioradialis zum Ellbogengelenk hinablaufen. Die rückwärtige Arterie wird vom N. cutaneus antibrachii dorsalis aus dem N. radialis begleitet. Sie ist es, die gewöhnlich als A. collateralis radialis bezeichnet wird. Sie anastomosiert *nicht* mit der A. recurr. rad. die *einwärts* vom M. brachioradialis aufsteigt. Der ihr entgegenlaufende Endast der A. profunda brachii ist meist so schwach, daß eine ausgiebige Anastomosenbildung nicht zustande kommt. Ein stärkerer Ast der A. profunda brachii, A. collateralis media, läuft auf der hinteren Seite des Oberarms in dem Caput mediale des M. triceps nach abwärts.

2. *A. collateralis ulnaris superior,* ein meist langes Gefäß, das den N. ulnaris bis zum Olekranon begleitet, wo es in das Rete cubiti einmündet (anastomosierend mit der A. recurrens ulnaris).

3. *A. collateralis ulnaris inferior,* entsteht nahe der Teilung der A. brachialis in der Ellenbogengegend, läuft auf dem M. brachialis quer medialwärts und nach hinten zum Rete cubiti.

Digitized by Google

Fig. 368.

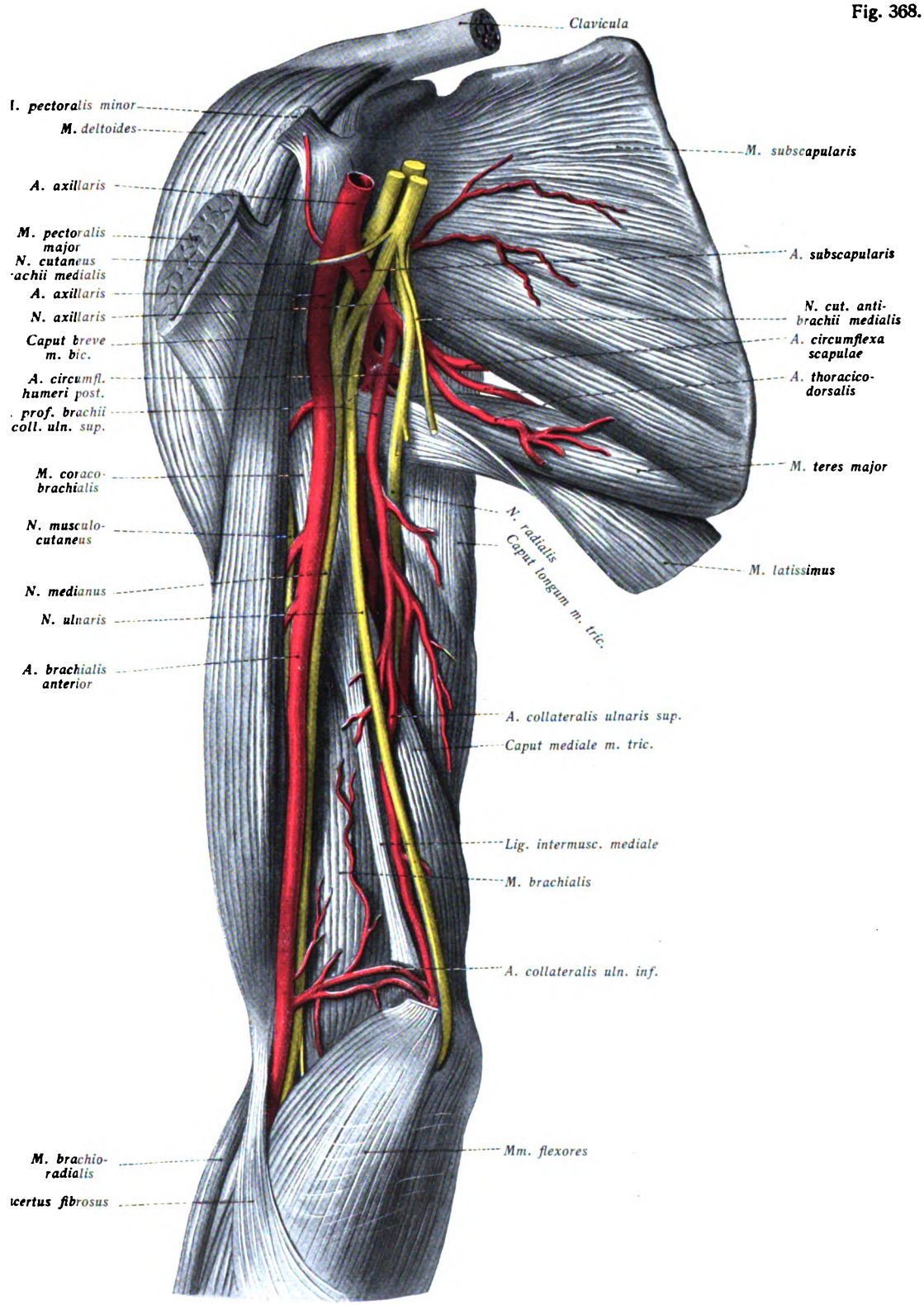

Digitized by Google

Fig. 369.

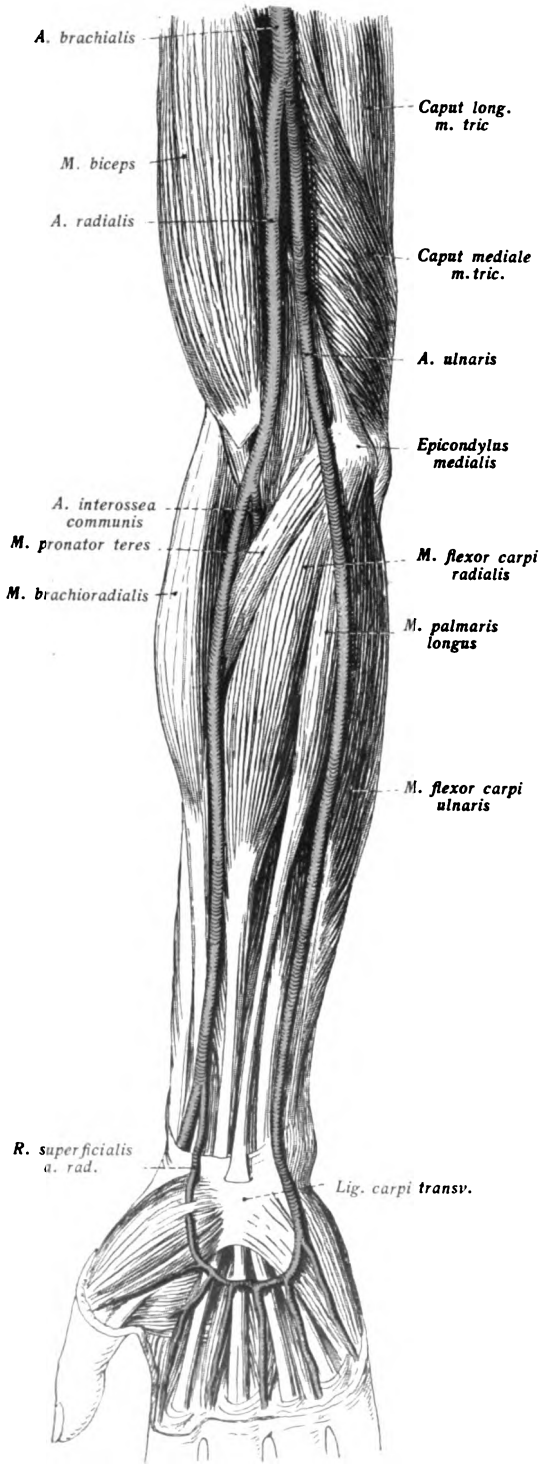

Fig. 370.

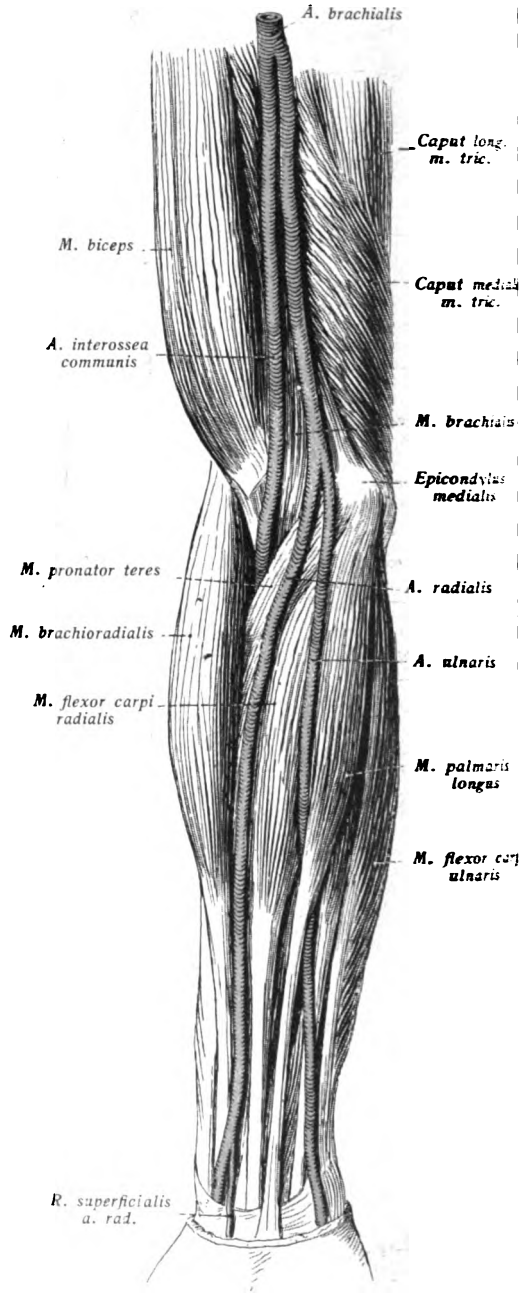

Digitized by Google

Fig. 369. Sogenannte „Hohe Teilung" (A. brach. anterior in A. interossea und A. radialis, A. brach. in die A. ulnaris setzt).

Fig. 370. Anderer Fall von „hoher Teilung". (A. brachialis anterior in A. radialis und A. ulnaris, A. brachialis in terossea, wie bei Säugetieren die Norm, fortgesetzt. Das in beiden Figuren als A. ulnaris bezeichnete Gefäß ist in m proximalen, oberflächlich liegenden Teil nicht echte Ulnaris, sondern eine oberflächliche Anastomose, die zu stär- Entfaltung gelangt ist.

Der *N. medianus* hat am Oberarm die oberflächlichste Lage von den drei Hauptnerstämmen (s. Fig. 79). Er liegt anfangs lateral von der Arterie, dann auf (vor) ihr und noch oberhalb der Ellenbeuge an die mediale Seite der Arterie. *Er kreuzt also die rie,* indem er ihr aufliegt, und ist auf der Arterie bei mäßigem Panniculus adiposus fühlen. Als A. brachialis darf nur das Gefäß gelten, das in der angegebenen Weise er dem N. medianus liegt. Sehr häufig kommt aber als Rest der Anlage (s. oben S. 275) A. brachialis anterior vor. Sie kann in allen Stärken von einem zarten Gefäßchen zu einem kräftigen Aste ausgebildet sein und steht zu der eigentlichen A. brachialis in pensatorischem Verhältnis. Oft sind beide Gefäße gleich stark, meist ist aber bei sehr ker A. brachialis anterior die eigentliche A. brachialis ganz zurückgebildet. Das d die Fälle, in denen die A. brachialis *scheinbar über* dem N. medianus liegt. Besteht A. brachialis anterior, so setzt sie sich gewöhnlich in eine der Vorderarmarterien r die A. interossea (s. oben S. 275), fort. Die eigentliche A. brachialis ist dann durch wache anastomotische Äste mit den Vorderarmarterien verbunden. Fehlen auch diese astomosen, so scheint sich bei gleich starken doppelten Brachiales des Oberarms in gesen Fällen jede von ihnen in eine der Vorderarmarterien fortzusetzen, ein Verhalten, man dann als „hohe Teilung" bezeichnet hat, nicht zutreffenderweise, da ja die Gefäße Oberarm nicht etwa A. radialis und A. ulnaris sind, sondern zwei Artt. brachiales.

Der N. medianus gibt am Oberarm noch keine Äste ab.

Dasselbe gilt von dem zweiten Hauptstamm am Arm, von dem *N. ulnaris.* Er liegt angs medial an der Arterie, entfernt sich aber (von der Mitte des Oberarms an) unter tzem Winkel langsam von der Arterie und gelangt unter Durchbohrung des Lig. intersculare mediale in Begleitung der A. collateralis ulnaris superior im unteren Drittel des erarms auf die Streckseite zum Sulcus ulnaris humeri.

Der *N. radialis,* der *motorische Nerv der Streckmuskulatur,* liegt oben hinter der Ar- e, tritt dann zwischen Caput longum und Caput mediale, begleitet von der A. profunda chii, auf die dorsale Seite und liegt hier in dem Sulcus radialis humeri, läuft also, *dem chen aufgelagert,* um den Humerus auf die laterale Seite (s. Fig. 371) zwischen Caput rale und Caput mediale des M. triceps und tritt, in dem unteren Teil des Oberarms zwien M. brachioradialis und M. brachialis gelagert, in die Ellenbogengegend. Schon oberb des Ellbogengelenks zerfällt er in seine beiden *Endäste,* den *motorischen R. profun-* und den *sensiblen R. superficialis* (s. Fig. 372).

Anwendungen.

Die oberflächliche Lage der A. brachialis erlaubt ihre *Kompression gegen den M. biceps, den brachialis* und *den Humerus* in der ganzen Länge des Sulcus bicipitalis medialis. In der Mitte Oberarms trifft man beim Freilegen der Arterie auf den die Arterie deckenden N. medianus. wird medial, der M. biceps lateral verschoben, wenn man auf die Arterie gelangen will. Zu schonen der mit der Arterie medial von ihr laufende, gewöhnlich unterhalb der Mitte des Oberarms durch Faszie tretende N. cut. antibr. medialis (cutaneus medius). Am weitesten medial trifft man auf

Digitized by Google

den N. ulnaris. Da bei bestehender A. brachialis anterior der N. medianus gewöhnlich *unter* der zuerst freigelegten Arterie liegt, so ist bei der Lage des Nerven unter dieser Arterie, besonders wenn sie nicht stark ist, *nach einer zweiten Arterie zu suchen.*

Verletzungen der A. brachialis sind leicht mit solchen des N. medianus verbunden. Der N. radialis ist wegen seines Verlaufes am Oberarm von besonderem praktischem Belange. *Seine Lage unmittelbar auf dem Knochen bringt ihn bei Frakturen des Humerus in Gefahr;* auch wurde er bei heilenden Frakturen schon mit in den Callus einbezogen. Über Lähmungen s. unten. Um ihn am Oberarm aufzusuchen, geht man senkrecht über dem Epicondylus radialis in die Höhe, bis 1 cm unterhalb des Ansatzes des M. deltoides. Das Caput mediale des M. triceps muß dabei durchschnitten werden (Fig. 371).

Für die Ausbildung eines Kollateralkreislaufes nach Unterbindung der A. brachialis kommen in erster Linie die Aa. collaterales ulnares sup. und inf. in Betracht. Nach Möglichkeit soll Ligatur oder Naht unterhalb des Abganges dieser Arterien vorgenommen werden.

Oberhalb des Abgangs der A. profunda brachii liegen die Dinge wegen der sehr inkonstanten Anastomosen dieser Arterie nach aufwärts sehr viel ungünstiger. Gangrän ist hierbei nicht selten.

3. Die Ellenbogengegend.

In der *Ellenbogengegend* fühlt man am Lebenden bei gebeugtem Arm an der Beugeseite die kräftige *Sehne des M. biceps,* von welcher ulnarwärts der proximalwärts scharfrandig fühlbare *Lacertus fibrosus* (s. Fig. 372) ausstrahlt. Ferner sind zu palpieren: *Epicondylus lateralis* und *medialis humeri* und von diesen ausgehend nach oben beiderseits die Cristae humeri und hinten das *Olekranon;* zu dessen beiden Seiten sieht man verschieden ausgeprägte *Grübchen* bei gestrecktem Arm. Bei *gestrecktem* Arm liegt das Olekranon mit seinem oberen Ende in der Verbindungslinie der beiden Epikondylen, bei *Beugung* ca. 1 cm tiefer. Zwischen Olekranon und Haut liegt die *Bursa subcutanea olecrani* (siehe Fig. 373). Etwas höher oben, innerhalb der Sehne des M. triceps, findet sich die B. intratendinea olecrani. Unter dem Condylus lateralis ist dorsal bei geringer Beugung die Palpation des *Gelenkspaltes zwischen Radiusköpfchen* und *Capitulum humeri* sowie die des *Radius*köpfchens selbst, dessen Bewegungen durch Pronation und Supination des Armes festzustellen sind, von Bedeutung. Medial von dem Olekranon ist der in dem Sulcus ulnaris humeri verlaufende *N. ulnaris* leicht zu fühlen. Man kann ihn am eigenen Arm unter kräftigem Fingerdruck hin und her gleiten lassen, bis man die Wirkung des Druckes bis in die Hand hinein verspürt. Mehr oder weniger deutlich sieht man an der Beugeseite die Hautvenen: *V. cephalica* an der Radialseite, *V. basilica* an der Ulnarseite und die *V. mediana cubiti,* die Aderlaß- und Transfusionsvene, beide in schiefer Richtung (von der V. cephalica aufwärts zur V. basilica) verbindend. Teilt sich die einfache, auf der Beugeseite des Unterarmes aufwärts laufende V. mediana antibrachii nach oben gabelförmig, so spricht man von einer V. mediana cephalica und einer V. mediana basilica. Die bei der Beugung des Unterarmes sichtbar werdende *Querfurche* liegt in der Höhe der Epikondylen und *2 cm höher als das Gelenk.* Auf der Faszie findet man vor dem oder oberhalb des Epicondylus medialis ein bis zwei, nur bei gelegentlicher Schwellung fühlbare Lymphoglandulae cubitales (superficiales).

Unter der dünnen Haut der Beugeseite finden sich auf der durch den Lacertus fibrosus verstärkten, kräftigen Faszie *zwei Hautnerven:* An der ulnaren Seite der *N. cutaneus antibrachii medialis,* der, meist in zwei Äste geteilt, am Hiatus basilicus (s. S. 286) die Faszie durchbohrt. Der Ramus ulnaris gelangt am Epikondylus medialis auf die Strecke

Digitized by Google

eite, der R. volaris verläuft meist unter der V. mediana cubiti (oder der V. mediana asilica) hindurch an der Beugeseite bis zum Handgelenk. Der *N. cutaneus antibrachii lateralis*, der Endast des N. musculocutaneus, tritt in der Ellenbeuge im Sulcus icipitalis lateralis, ulnarwärts von der V. cephalica, durch die Faszie, geht teils unter, teils ber der V. mediana cubiti bis zur Handwurzel. In der Ellenbeuge geht die V. mediana cuiti eine konstante starke Anastomose mit den tiefen Venen ein.

Nach Entfernung der Faszie unter Schonung des Lacertus fibrosus gewinnen wir einen inblick in die untere Grenze der Gegend, die ulnarwärts durch den Rand des M. pronator eres und radialwärts durch den Innenrand des M. brachioradialis gegeben ist. Ohne Mühe elangen wir zu der *A. brachialis:* am unteren Ende des Sulcus bicipitalis medialis gelangt sie unter den Lacertus fibrosus, liegt dann ulnarwärts von der in die Tiefe zur Tuerositas radii strebenden Bizepssehne und zerfällt vor der Endsehne des M. brachialis n ihre Endäste: A. radialis und A. ulnaris. Die Arterie ist von doppelten Venen begleitet. ie liegt hier nur durch die Faszie, zumal den Lacertus fibrosus, von der V. mediana cubiti getrennt. Sie entsendet in dieser Gegend keine besonderen Äste, wohl aber ehen solche gleich am Ursprung aus ihren Teilästen hervor, über deren gegenseitige age ein sagittaler Gefrierschnitt (s. Fig. 373) am besten Aufschluß gibt. Aus diesem eht hervor, daß schon gleich bei Beginn die A. radialis oberflächlicher liegt als die A. lnaris. Die A. radialis tritt dann *über* der Endsehne des M. pronator teres in der Furche wischen dieser und dem M. brachioradialis zum Unterarm, während die tiefer gelegene A. lnaris *unter* dem M. pronator teres hindurchzieht (s. Fig. 367). Aus der A. radialis entteht in der Ellenbeuge die *A. recurrens radialis*, die auf dem M. supinator aufwärts dem . radialis zustrebt und auch das Rete articulare cubiti versorgt (s. S. 286). Die A. ulnaris beteigt sich gleichfalls an der Versorgung dieses Gelenknetzes, indem sie *zwei* oft gemeinsam entpringende *rückläufige* Äste entsendet; einen vorderen zur Anastomose mit der A. collateralis ulnaris inferior (aus der A. brachialis) und einem hinteren zur Anastomose mit der ollateralis ulnaris superior aus der A. brachialis. Dieser wichtige Ast begleitet den N. lnaris in seinem Verlauf durch den Sulcus ulnaris hinter dem Epicondylus ulnaris huneri und kann dort leicht aufgefunden werden.

Alle drei großen Nervenstämme treten in der Ellenbeuge zutage. Der *N. medianus* iegt *unter dem Lacertus fibrosus* zwischen A. brachialis und Epicondylus ulnaris und tritt lurch den *M. pronator teres* zum Unterarm, gibt aber schon vor dem Eintritt in diesen Muskel die Äste für die oberflächliche Schicht der Beugemuskeln (Mm. pronator teres, flexor carpi radialis, palmaris longus und flexor digitorum sublimis (C_6—C_8) ab. Der N. lnaris (C_8, Th_1) liegt im Bereich der Streckseite neben dem Olekranon in dem Sulcus lnaris (s. oben). Er tritt dann zwischen die vom Olekranon und von dem Epicondylus nedialis kommenden Ursprünge des M. flexor carpi ulnaris, gelangt unter diesen Muskel, indem er ihn und den anliegenden Teil des M. flexor digitorum profundus versorgt nd somit wieder auf die Beugeseite. Der *N. radialis* liegt in der Ellbogengegend lateral noch sehr tief, kann aber in der Furche zwischen M. brachialis und M. brachioradialis leicht freigelegt werden. Hier zerfällt er (nach Versorgung des M. brachioradialis (C_5, C_6) und ler Mm. extensores carpi radiales longus et brevis (C_6, C_7) oberhalb des Epicondylus lateralis in seinen sensiblen Ramus superficialis und in seinen R. profundus. Dieser durchsetzt den M. supinator und gelangt zur Muskulatur der Streckseite des Unterarmes (C_6—C_8).

Digitized by Google

Fig. 371. Lage des N. radialis im Sulcus radialis humeri.
Fig. 373. Längsschnitt der Ellbogengegend durch das Humeroulnargelenk (Gefrierschnitt).

Im *Ellbogengelenk* entstehen anatomisch drei Gelenke, indem dreimal zwei Gelenkflächen in Berührung treten.

1. Die Trochlea humeri mit der Incisura semilunaris ulnae.

2. Das Capitulum humeri mit der Fossa capituli radii.

3. Die Fossa radialis ulnae mit der Circumferentia articularis radii. Diese drei Gelenke bilden aber funktionell nur zwei Gelenke, indem die Articulatio humeroradialis sowohl bei Beugung und Streckung als auch bei Pronation und Supination beteiligt ist.

Alle drei Verbindungen sind von *einer gemeinsamen Gelenkkapsel* umschlossen, die vorn und hinten schlaff, außen und innen straff und durch Kollateralbänder verstärkt ist. Die Kapsel befestigt sich am Humerus, vorn oberhalb der beiden Fossae radialis et coronoidea und schließt die Epikondylen aus, hinten oberhalb der Fossa olecrani, die also in dem Gelenke liegt; zu *beiden Seiten des Olekranon bildet die Kapsel kleine Ausstülpungen* unter den beiden am Lebenden sichtbaren Hautgruben (s. S. 288). An den Unterarmknochen erfolgt die Fixation der Kapsel derart, daß an der Ulna die Spitzen von Processus coronoides und Olekranon mit in das Cavum articulare einbezogen werden und die Kapsel im übrigen am Rande der überknorpelten Incisura semilunaris und Fossa radialis fixiert ist. Am Radius ist das Köpfchen ganz in das Gelenk miteinbezogen, so daß die Kapsel am Halse des Radius ansetzt.

Die Kapsel besitzt drei Verstärkungsbänder:

1. *Lig. collaterale ulnare* geht vom Epicondylus medialis zum Rande der Incisura semilunaris ulnae in fächerförmiger Ausstrahlung.

2. *Lig. collaterale radiale* geht vom Epicondylus lateralis nach abwärts in Faserzüge über, die das Collum radii nach vorn und hinten umgreifen und sich an dem vorderen und hinteren Umfang der Incisura radialis ulnae ansetzen. Diese zirkuläre Verstärkung der Kapsel stellt das

3. *Lig. annulare radii* dar. 2. und 3. bilden also einen einheitlichen Bandapparat.

Außer der oben genannten Bursa subcutanea olecrani finden wir im Bereiche des Ellbogengelenkes noch zwei beachtenswerte Schleimbeutel, welche nicht mit dem Gelenk kommunizieren: 1. Die *Bursa m. tricipitis supraanconaea* unter oder in der Trizepssehne oberhalb des Olekranon und 2. die *Bursa m. bicipitis* unter dem Ansatz der Bizepssehne am Capitulum radii.

Die *Epiphysengrenze* liegt bei Humerus und Radius innerhalb des Gelenkes; auch bei der Ulna läuft die Epiphysengrenze zwischen Diaphyse und Olekranon in dem Cavum articulare aus.

Bei gestrecktem Arm liegen beide Epikondylen und das Olekranon in einer Linie. Bei Beugung bilden die drei Punkte ein gleichschenkeliges Dreieck, dessen Spitze im Olekranon liegt. Diese Kenntnis der normalen Stellung des Olekranons zu den Epikondylen des Humerus ermöglicht auch die Feststellung abnormer Stellungen, wie sie vor allem bei der Luxation beider Unterarmknochen nach hinten eintritt.

Der *Gelenkspalt* liegt nicht in der Höhe der Epikondylen, sondern 2 cm unterhalb der Verbindungslinie beider Epikondylen.

Digitized by Google

Fig. 371.

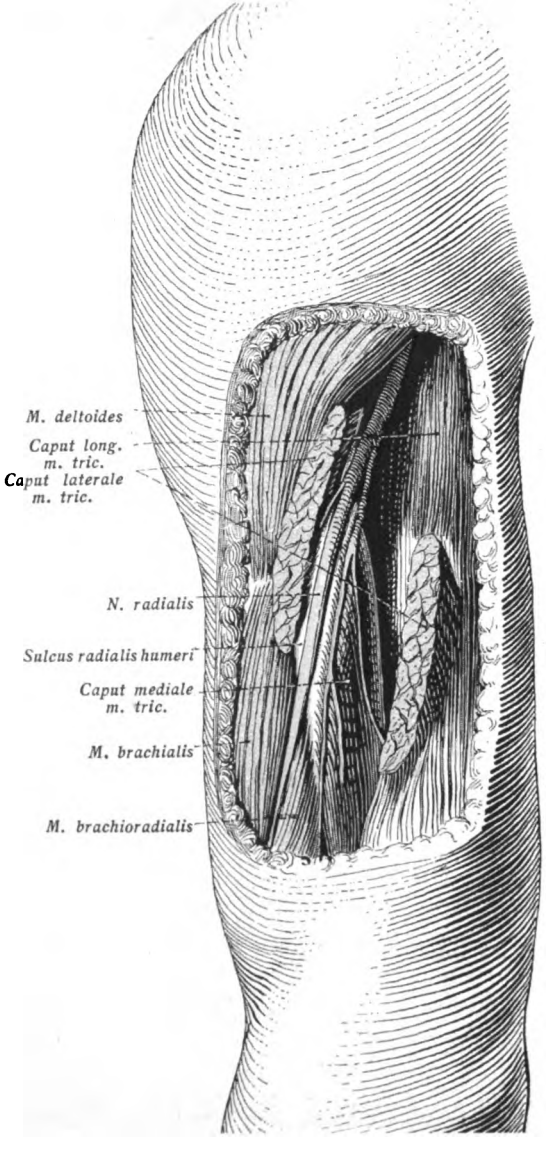

Fig. 373.

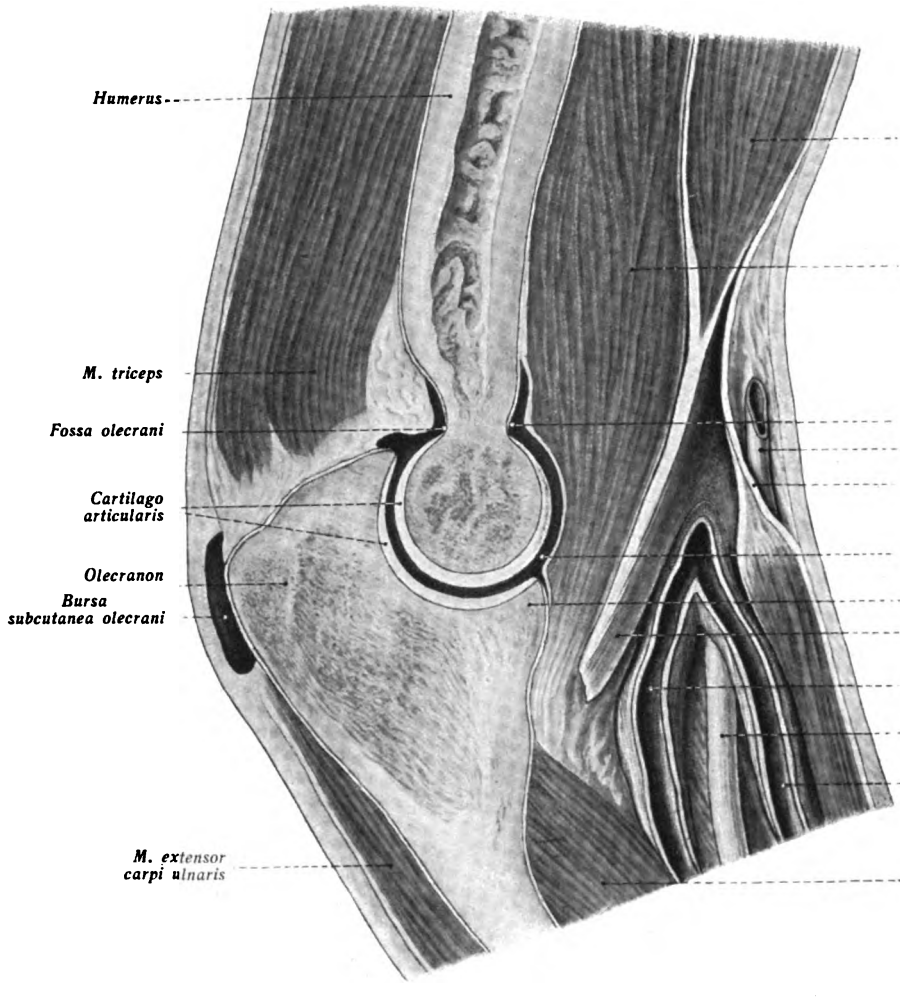

Fig. 371 u. 373.

Digitized by Google

Fig. 372.

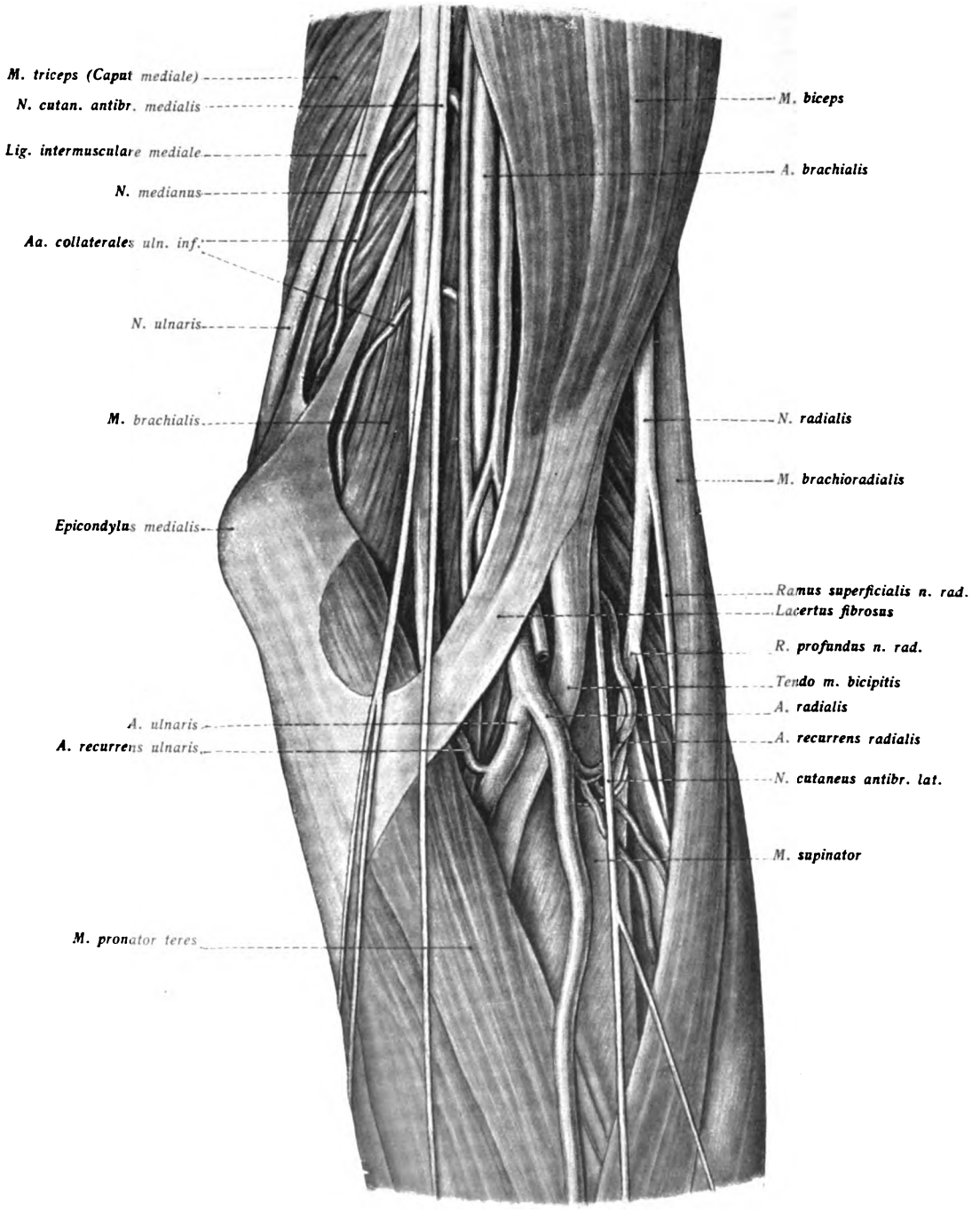

Digitized by Google

Fig. 372. Ellenbogengegend. (Der N. radialis ist aus der Tiefe herausgehoben.)

Anwendungen.

Die Grübchen (Fig. 359) zu beiden Seiten des Olekranon bezeichnen die Stellen, an denen man von hinten unmittelbar und am leichtesten in die Gelenkhöhle (z. B. durch Punktion) gelangen kann. Diese Grübchen werden bei *Ergüssen im Gelenk abgeflacht* oder *auch nach außen vorgewölbt*. Bei völliger Füllung des Gelenkes durch einen Erguß nehmen Ober- und Unterarm eine winklige Stellung zueinander ein, die nämlich, bei der die Gelenkhöhle am geräumigsten ist. In der *Bursa subcutanea olecrani* (s. Fig. 373), kommt es gelegentlich, besonders bei Leuten, die lange auf die Ellbogen gestützt arbeiten, zur *Hygrombildung*.

Der Ansatz der Gelenkkapsel am Ellbogengelenk bringt es mit sich, daß jede Epiphysenlösung mit einer Gelenkverletzung verbunden sein muß.

Bei der Unterbindung der Arterie am ulnaren Rand der Bicepsehne hüte man sich, die Vena mediana cubiti unnötig zu verletzen; man schiebt sie zur Seite. Ist der Schnitt zu weit *ulnarwärts* geführt, so trifft man den *N. medianus;* man suche dann also die Arterie *radialwärts* vom Nerven. Von den Nerven der Kubitalgegend liegt der *N. ulnaris dem Gelenk am nächsten*. Er ist infolge seiner dichten Anlagerung an den Knochen bei Resektion des Gelenkes sorgfältig zu vermeiden.

Da die starken oberflächlichen und tiefen Gefäße in der Ellbogengegend vor, d. h. *volarwärts* von dem Gelenke liegen, so können stärkere subkutane oder aus den tiefen Gefäßen stammende *Blutergüsse vor allem bei der durch „Überstreckung" entstehenden Luxation des Ellbogengelenks nach hinten zustande kommen*. Bei der Luxation ist ferner eine *Zerrung des vorn gelegenen N. medianus* unvermeidlich.

4. Der Unterarm.

Die Muskulatur des Unterarms umhüllt die durch die Membrana interossea verbundenen Ulna und Radius derart, daß beide Knochen durch die Haut hindurch palpabel sind, die Ulna ihrer *ganzen Länge nach, der Radius dagegen nur in den unteren beiden Dritteln*. An der Beugeseite sieht man je nach der Entwicklung des Fettes verschieden deutlich in der Mittellinie oberhalb der Handwurzel (s. Fig. 359 und 374), die (allerdings oft fehlende) *Sehne des M. palmaris longus;* radialwärts von ihr sieht man die Sehne des *M. flexor carpi radialis*. Unmittelbar an ihrem radialen Rand wird in der Regel der Puls der A. radialis gefühlt. Die Pulsation der A. ulnaris ist *nicht oder kaum* fühlbar, da diese Arterie von dem Rande des *M. flexor carpi ulnaris* zugedeckt wird (s. Fig. 375 und 376). Die Sehne dieses Muskels ist zu fühlen und sonach auch die Stelle der Incision zur Freilegung der Arterie unter der Sehne von ihrem radialen Rande aus am Lebenden leicht festzustellen.

Die *Faszie des Unterarms* ist an den Epicondyli humeri, am Oberarm und der ganzen ulnaren Kante der Ulna befestigt und dient im oberen Drittel des Unterarms zugleich als Ursprungssehne für die oberflächlichen Beuge- und Streckmuskeln. Von der Faszie gehen Scheidewände zum Knochen, durch die die drei Hauptgruppen der Muskeln getrennt werden, die als Beugemuskeln, radiale und ulnare Gruppe der Strecker unterschieden werden. Auf der Faszie liegen die oben genannten Venen (V. cephalica, basilica et mediana antibrachii) sowie die Nervi cutanei antibrachii lateralis, medialis et posterior.

Die *Muskulatur* des Unterarms zerfällt in die Beuge- und Streckmuskulatur. Letztere tritt mit ihrer radialen Gruppe (Mm. brachio-radialis, extensor carpi radialis longus und brevis) auch auf der Beugeseite zutage, indem sie die Ellenbeuge mit begrenzt (s. oben). An den „Beugemuskeln" ist zu unterscheiden eine oberflächliche und eine tiefe Lage. *Oberflächliche Beuger:* Entspringen alle am Epicondylus medialis. 1. M. pronator teres zur lateralen Fläche der Mitte des Radius. 2. M. flexor carpi radialis zur Basis ossis meta-

Digitized by Google

carpalis II. 3. M. palmaris longus zur Aponeurosis palmaris. 4. M. flexor carpi ulnaris, dessen Ursprung an der Ulna bis zu deren unterem Drittel reicht, setzt sich, unter Aufnahme des Os pisiforme in die Endsehne, am Haken des Os hamatum und der Basis ossis metacarpalis V an. Sie bilden eine obere Lage der oberflächlichen Schicht. Unter ihr liegt eine tiefere Lage, bestehend aus dem M. flexor digitorum sublimis. Alle genannten Muskeln werden von Ästen des N. medianus versorgt, die in der Ellenbeuge entspringen. Bemerkenswert ist für die Sehnen des M. flexor digitorum sublimis, daß die Sehnen zum 3. und 4. Finger oberflächlicher liegen als die zum 2. und 5. Finger. Die tiefe Schicht besteht gleichfalls aus zwei Lagen und ist durch ein tiefes Faszienblatt von der oberflächlichen getrennt. Die obere Lage wird gebildet vom M. flexor digitorum profundus. Er entspringt an der vorderen Ulnarfläche bis zum unteren Drittel und vom Ligamentum interosseum; setzt an mit vier Sehnen an den Endphalangen außer Daumen. 3. M. flexor pollicis longus. Er entspringt an der vorderen Fläche des Radius und Ligamentum interosseum, auch mit dünnem Bündel von Epicondylus medialis humeri und setzt an der Endphalanx des Daumens an. Der tiefen Lage gehört an der M. pronator quadratus; oberhalb der Handwurzel gelegen, entspringt er von vorderer Ulnarfläche und setzt an vorderer und lateraler Fläche des Radius an. Diese Muskeln der tiefen Schicht erhalten ihre Nerven von Ästen des N. medianus unterhalb dessen Durchtritt durch den M. pronator teres (mit Ausnahme ulnarer Teile des tiefen Flexor).

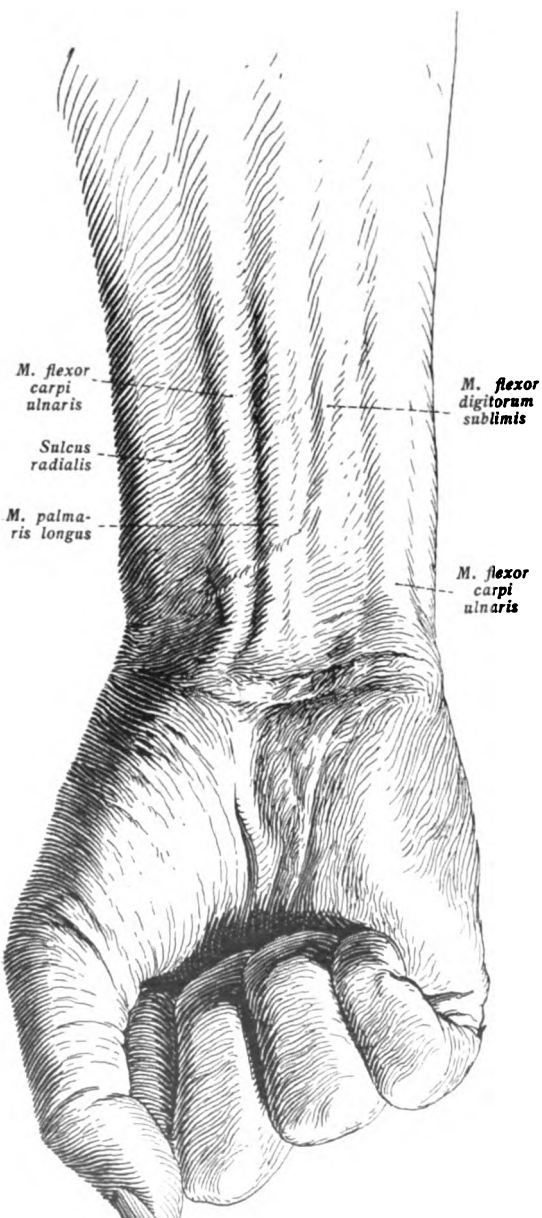

Fig. 374. Topographie der Beugeseite des Unterarmes oberhalb der Handwurzel am Lebenden.

Die *Streckmuskulatur* zerfällt ebenfalls in eine oberflächliche und tiefe Schicht. Indem diese tiefe Schicht zwischen den Muskeln der oberflächlichen Schicht hindurchdringt, teil sie diese in eine radiale und ulnare Gruppe. Beide Gruppen hängen proximal zusammen und entspringen am Epicondylus radialis humeri und an der radialen Kante des Humerus.

Die *radiale* Gruppe besteht aus: 1. dem M. brachioradialis, setzt an am Processus styloides radii. 2. dem M. extensor carpi radialis longus, setzt an der dorsalen Fläche

Digitized by Google

ler Basis ossis metacarpalis II an. 3. Dem M. extensor carpi radialis brevis geht zur Dorsalläche der Basis ossis metacarpalis III.

Die *ulnare* Gruppe der Streckmuskulatur umfaßt zwei Muskeln: 1. M. extensor carpi ılnaris von dem Epicondylus lateralis, der Unterarmfaszie und der hinteren Ulnakante zur Basis ossis metac. V. 2. M. extensor digitorum communis vom Epicondylus lateralis und der Unterarmfaszie mit vier Sehnen zur Dorsalaponeurose des 2.—5. Fingers. Eine 5. Sehne esitzt einen mehr isolierten Muskelbauch (Extensor digitorum minimi proprius) und geht ls 2. Sehne zum 5. Finger.

Die *tiefe Schicht der Streckmuskeln* geht aus von der dorsalen Fläche der Ulna, des Raius und des Lig. interosseum, besteht 1. aus dem proximalen M. supinator, der mit seinem Ursprung auf die Crista m. supinatoris der Ulna übergeht und an der Fascia volaris radii berhalb und unterhalb der Tuberositas radii ansetzt, und 2. aus vier distalen Muskeln und war: 1. M. abduct. poll. long. zur Basis ossis metac I. 2. M. extensor pollicis brevis zur Basis der Grundphalanx des Daumens. Ossis metac.: 3. M. extensor pollicis longus zur Endphalanx des Daumens. 4. M. extensor indicis proprius zum Endglied des Zeigefingers (Zeigefinger und kleiner Finger bekommen also je zwei Strecksehnen).

Die *A. radialis* (s. Fig. 375), die oberflächliche der beiden Hauptarterien des Unterarms, entspricht ihrem Verlaufe nach einer Linie, die man von der Mitte der Ellenbeuge zu er Stelle zieht, an der man lateral von der Sehne des M. flexor carpi radialis über der Handwurzel die Pulsation der Arterie fühlt. Sie läuft über die Insertionssehne des M. pronator teres und wird zunächst von dem M. brachioradialis bedeckt. Radialwärts, doch etwas entfernt von ihr, läuft, gedeckt vom M. brachioradialis, der R. superficialis des N. adialis (s. S. 289). Weiter abwärts liegt sie zwischen M. flexor carpi radialis auf dem M. exor pollicis longus, später auf dem M. pronator quadratus. Oberhalb des Handgelenks egt die Arterie so oberflächlich, daß sie häufig bei den Unterbindungen zu tief gesucht ird. Unter der Mitte des Unterarms tritt sie frei hervor und geht oberhalb der Handurzel distal von der Endsehne des M. brachioradialis auf die *dorsale Seite der Hand* s. Fig. 378 und 383). Außer der gelegentlich sehr starken A. recurrens radialis (aufwärts ur Anastomose mit der A. collateralis radialis [s. S. 286]) besitzt sie am Unterarm keine ärkeren Äste.

Die *A. ulnaris*, gleich vom Ursprung an in die Tiefe gerichtet, entspricht einer von em Epicondylus medialis zum Os pisiforme gezogenen Linie. Sie gelangt unter den M. pronator teres und verläuft auf dem M. flexor digitorum profundus, bedeckt vom M. exor digitorum sublimis und ulnarwärts zugedeckt vom M. flexor carpi ulnaris. Oberalb der Handwurzel liegt sie unter dem Rand des M. flexor carpi ulnaris. Sie ist hier, ußer von dem oberflächlichen Fascienblatt, noch von einem *tiefen* Blatt bedeckt. Der N. naris (genau genommen nur der R. volaris nervi ulnaris) [s. unten] liegt von der Mitte es Unterarms an *ulnarwärts* unmittelbar neben ihr. Sie bleibt im Gegensatz zur A. radialis *immer* auf der Beugeseite und gelangt an der *Radialseite des Os pisiforme in den Bereich der Hand.* Ihr Hauptast ist die *A. interossea communis*, die gleich nach dem Ursprung in die *A. interossea volaris* und die *A. interossea dorsalis* zerfällt. Die erstere zieht, begleitet von dem N. interosseus anterior, vorn auf der Membr. interossea nach abwärts bis am oberen Rand des M. pronator quadratus; hier geht sie auf die Streckseite und in as *Rete carpi dorsale.* Die A. interossea dorsalis tritt durch die Membrana interossea auf

Digitized by Google

Fig. 375. Muskeln, Arterien und Nerven an der Beugeseite des Unterarms.

die Streckseite, ist schwächer als die vordere, versorgt die Streckmuskeln und endigt im Rete carpi dorsale. Außerdem entsendet sie neben vielen kleinen Muskelästen die doppelte (oder in zwei Äste geteilte) A. recurrens ulnaris zur Ellbogengegend aufwärts zur Anastomose mit den beiden Aa. collaterales ulnares aus der A. brachialis.

Unter den tiefen *Nerven* haben wir die Lage der drei Hauptstämme des Armes auch hier zu berücksichtigen (s. Fig. 375). Der *N. medianus* verläuft nach Durchbohrung des M. pronator teres zwischen M. flexor digitorum sublimis et profundus unter Abgabe von Ästen zur Handwurzel und tritt oberhalb des Handgelenks unter dem M. flexor dig. sublimis hervor (s. Fig. 376), wo er radialwärts von der Sehne des M. palmaris longus zwischen dieser und der Sehne des M. flexor carpi radialis *leicht freigelegt* werden kann. Fehlt ein M. palmaris longus zur Orientierung, so wird er in der Mitte zwischen der zum dritten Finger ziehenden Sehne des M. flexor digitorum sublimis und der Sehne des M. flexor carpi radialis gefunden. Der die tiefen Beuger versorgende Ast endigt in dem auf der Membrana interossea mit der A. interossea volaris zum M. pronator quadratus verlaufenden *N. interosseus volaris*. Ein kleiner Ramus palmaris tritt neben der Sehne des M. flexor carpi radialis zur Haut der Vola manus. Der *N. ulnaris* nähert sich, nachdem er unter den M. flexor carpi ulnaris gelangt, allmählich der Art. ulnaris, deren ulnaren Rand er ungefähr in der Mitte des Unterarmes erreicht. Er liegt zwischen dem M. flexor digitorum profundus und dem M. flexor carpi ulnaris und teilt sich unterhalb der Mitte des Unterarmes in den starken *Ramus volaris, welcher* der A. ulnaris folgt (s. oben), und den schwächeren *Ramus dorsalis*, der unter dem M. flexor carpi ulnaris hindurch zum Handrücken gelangt. Der *N. radialis* teilt sich noch im Bereich der Ellenbogengegend in den motorischen *Ramus profundus* und den sensiblen *R. superficialis*. Dieser ist anfangs bedeckt von dem M. brachioradialis und tritt dann eine Hand breit über dem Handgelenk unter der Sehne des M. brachioradialis hindurch auf die Streckseite und zur Dorsalfläche der Hand (s. dort). Der Ramus profundus verläßt hier die Beugeseite. Für die Streckseite ist es wichtig zu beachten, daß man auf den N. radialis und die A. interossea dorsalis gelangt, wenn man in dem *Spalt zwischen radialer und ulnarer Gruppe* in die Tiefe dringt. Man findet die genannten Gebilde dann dicht auf der Oberfläche des M. supinator. Von den Ästen des M. radialis kommen hier nur noch die zur ulnaren Gruppe und zu den tiefen Extensoren in Betracht. Ein längerer, schwacher Ast läuft auf der Membrana interossea bis zum Handgelenk herab: N. interosseus dorsalis.

Anwendungen.

Zur blutigen Aufsuchung (Sequestrotomie) liegt die Ulna in ganzer Ausdehnung ihrer ulnaren Kante frei, während der Radius nur in den unteren $^2/_3$ zugänglich ist. Auf seine radiale Kante gelangt man hier zwischen den Mm. brachioradialis und extensores carpi radialis, die sich bei geeigneter Haltung der Hand leicht am eigenen Arme feststellen lasen. Von ebenda aus gelangt man am leichtesten auf die Membrana interossea. Die *Arteria radialis* kann im oberen Drittel medial von dem durch den M. brachioradialis erzeugten Muskelwulst, den man nach lateral schieben muß, auf der Sehne des M. pronator teres unterbunden werden. Auch weiter unten dient der *M. brachioradialis als Anhaltspunkt zum Auffinden der Arterie.* Oberhalb des Handgelenks, wo die Arterie meistens unterbunden und pulsierend gefühlt wird, ist sie *lateral von der Sehne des M. flexor carpi radialis* leicht aufzufinden.

Die *A. ulnaris* wird am ganzen Vorderarm von dem *Rande des M. flexor carpi ulnaris* aus fre-

Digitized by Google

Fig. 375.

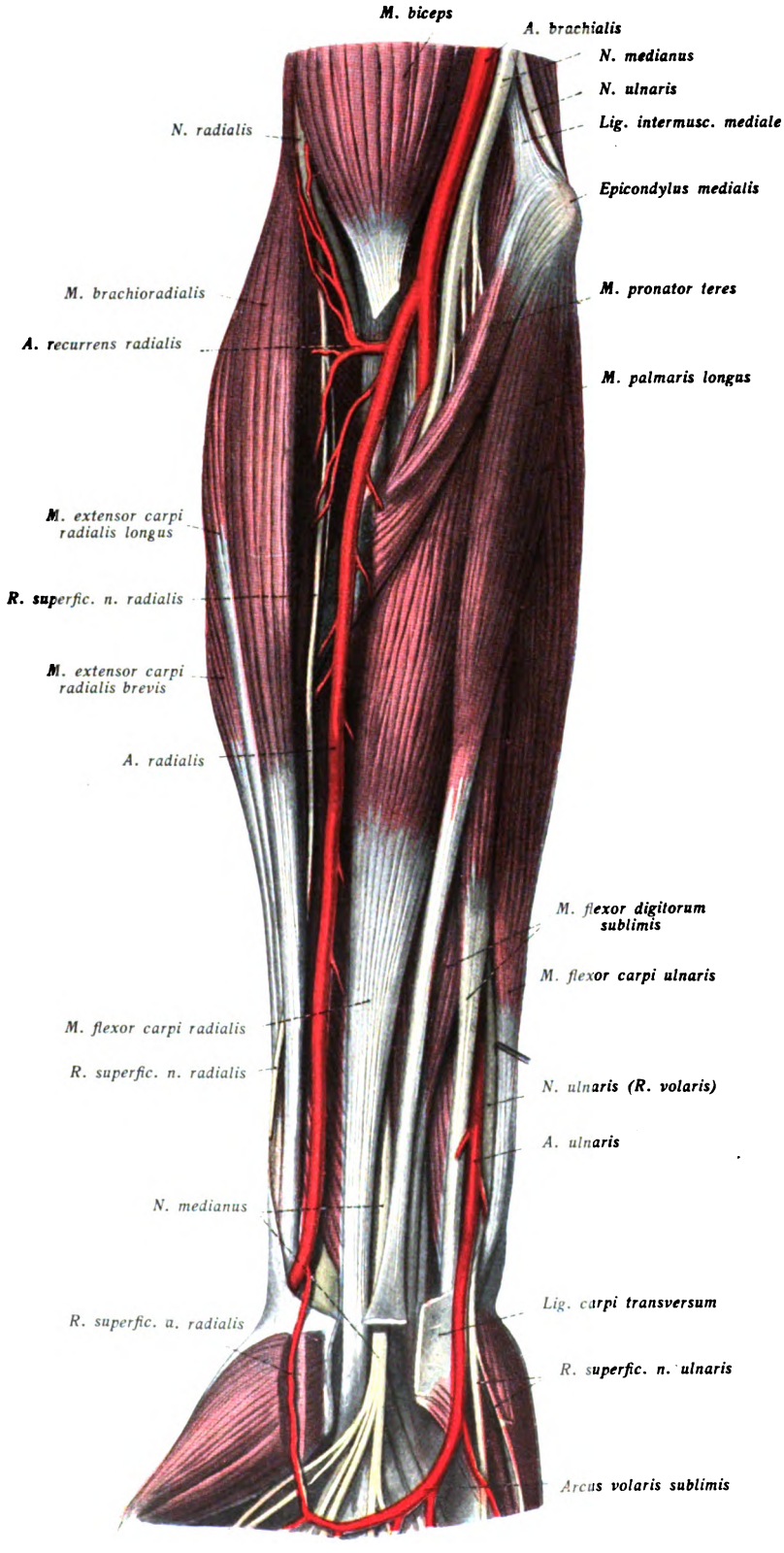

Digitized by Google

Fig. 376.

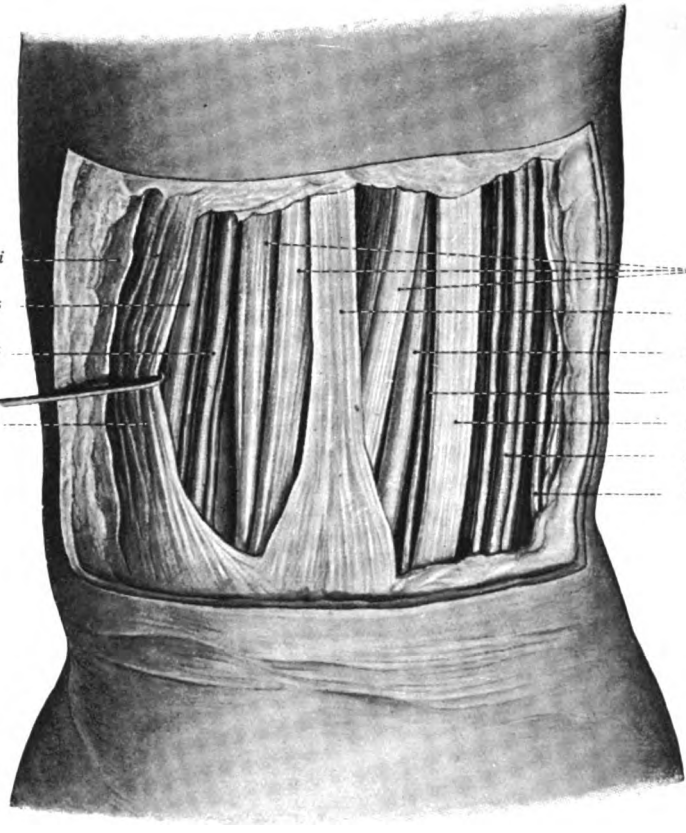

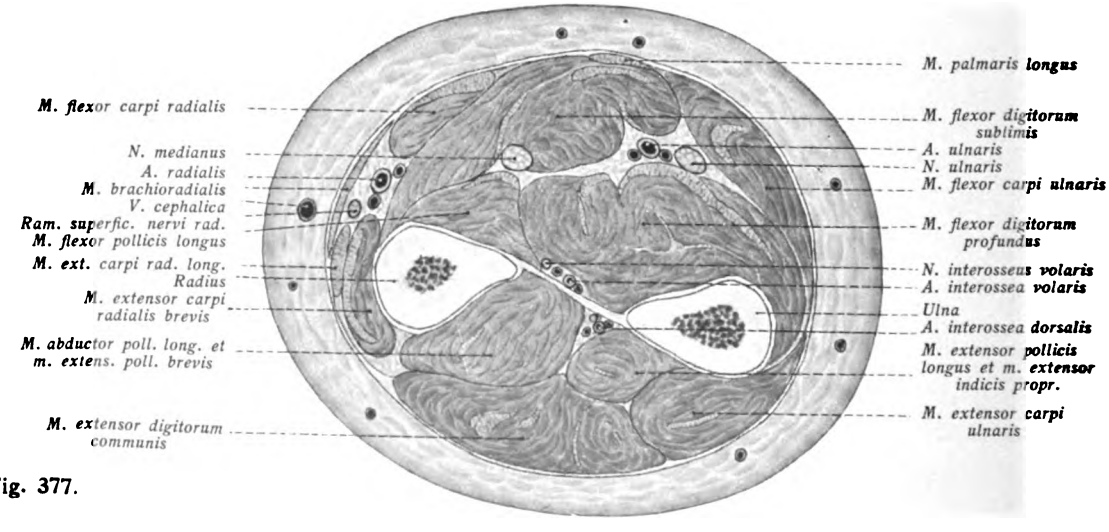

Fig. 377.

Digitized by Google

Fig. 376. Volarseite des Unterarms oberhalb der Handwurzel. Die A. und der N. ulnaris sind durch seitliche Verschiebung des M. flexor carpi ulnaris deutlich geworden.

Fig. 377. Querschnitt der Mitte des Unterarms.

gelegt, wobei der Muskel ulnarwärts verschoben wird. Oben liegt der N. ulnaris ulnarwärts weiter entfernt von der Arterie, als weiter unten. An der gewöhnlichen Unterbindungsstelle oberhalb des Handgelenks liegt der Nerv *ulnarwärts dicht an der Arterie*. An der Handwurzel trifft man medial vom Os pisiforme leicht die Arterie an.

Die Lage des *N. medianus* über dem Handgelenk ist wegen der Schwankungen in der Ausbildung und Lage des M. palmaris longus nicht mit Sicherheit in der oben angegebenen Lage zu finden. Bei vorhandenem Muskel liegt der Nerv entweder radial von ihm, zwischen ihm und der Sehne des M. flexor carpi ulnaris; oder er liegt ulnarwärts von ihm, zwischen ihm und der Sehne des M. flexor digitorum sublimis, die zum 3. Finger zieht, auch kann der Nerv von der Sehne gedeckt werden. Es kann eben der M. palmaris longus selbst eine mehr radiale oder mehr ulnare Lage besitzen. In 12 Prozent fehlt er. Dann liegt der Nerv zwischen der zum 3. Finger ziehenden Sehne des M. flexor digitorum sublimis und dem M. flexor carpi radialis. Der nun von Haut und Faszie bedeckte Nerv springt bei Dorsalflektion der Hand stark hervor und kann hier durch leichte, subkutane Verletzungen, wenn sie im Zustand der Dorsalflektion erfolgen, getroffen werden. *(Tandler.)* — Aus denselben Gründen ist er auch bei Selbstmordversuchen gefährdet; ebenso die Flexorensehnen zum 3. und 4. Finger, weil sie oberflächlicher liegen als die zum 2. und 5. Finger.

5. Die Hand.

Die Grenze von Unterarm und Hand ist am Lebenden durch die fühlbaren *Proc. styloides radii et ulnae* leicht festzustellen. Die Verbindungslinie beider entspricht dem Handgelenk.

An der volaren Seite der Handwurzel fühlt oder sieht man die durch die *Eminentiae carpi radialis* und *ulnaris* hervorgerufenen harten Prominenzen. Die Em. carpi rad. wird gebildet durch die Tuberositates oss. navicularis und multanguli majoris, die Em. carpi uln. durch das Os pisiforme und den Haken des Hakenbeines. Beide begrenzen am Skelett den tiefen *Sulcus carpi*, welcher durch das starke die Eminentiae verbindende *Lig. carpi transversum* zu dem für die Topographie wichtigen *Canalis carpi* (s. unten) überbrückt wird. Am radialen Rand der Handwurzel springt bei Abduktion des Daumens ein kräftiger Sehnenwulst hervor, der durch die dicht beieinander liegenden Sehnen der *Mm. extensor poll. brevis et abductor poll. longus* entsteht (s. Fig. 380). Zwei Zentimeter dorsal von diesen Sehnen sieht und fühlt man leicht die zum Daumen verlaufende Sehne des *M. extensor pollicis longus*. Sie wird durch eine für den Verlauf der A. radialis (S. 297 und Fig. 383) wichtige Grube, die sogenannte *Tabatière*, von dem erstgenannten Sehnenwulst geschieden. Auf der Dorsalfläche der Hand bemerkt man weiterhin das *Netz der Venae subcutaneae* und die bei Fingerbewegungen deutlicher werdenden Strecksehnen, die im Bereich der Handwurzel nicht mehr hervortreten, da sie hier in eigene Scheiden (s. S. 297) eingebettet sind.

Unter dem subkutanen Fett der Volarfläche gelangt man auf die *Aponeurosis palmaris*, die Ausstrahlung des M. palmaris longus. Sie strahlt in 4 Zipfel aus, die an der Basis der 4 ulnaren Finger mit der Haut verwachsen sind. Zwischen ihnen drängt, den Interdigitalfalten entsprechend, bei nicht zu mageren Händen das subkutane Fett in Form kleiner Wülstchen die Haut heraus. Zwischen den zum zweiten bis fünften Finger verlaufenden Zipfeln sind quere Faserzüge, fasciculi transversi, ausgespannt. Auf dem Daumen- und Kleinfingerballen ist die Fascie bedeutend schwächer.

Digitized by Google

Fig. 378. Topographie der Dorsalfläche der Hand am Lebenden.

Digitized by Google

Über dem Handgelenk bildet die Unterarmfaszie zwei aus queren Fasern bestehende erstärkungen, das *Lig. carpi volare* und *dorsale*. Das Lig. carpi dorsale (Fig. 383) vom oc. styloides radii quer hinüber zu dem Proc. styloides ulnae gespannt, bildet, indem blattartige Fortsätze an das Periost von Ulna und Radius, sowie an die Gelenkpseln der Karpalknochen schickt, *die sechs Sehnenfächer*, in denen die Muskelsehnen Schleimbeutel gehüllt, gleiten. Es sind, von der radialen Seite zur ulnaren Seite gehlt, die Fächer: 1. für den M. abductor pollicis longus und den M. extensor poll. evis; 2. für den M. extensor carpi radialis longus et brevis; 3. für den M. extensor ll. longus; 4. für den M. extensor digitorum communis und den M. extensor indicis oprius; 5. für den M. extensor digiti V; 6. für den M. extensor carpi ulnaris. Die heiden 2 und 3 stehen häufig in Zusammenhang.

Das Lig. carpi volare verbindet die beiden Eminentiae carpi volares. Dadurch kommt unter dem Bande zur Bildung des *Canalis carpi*. Durch diesen laufen die *Beugesehnen r Finger* (Mm. flexor digit. sublimis und profundus und M. flexor pollicis longus) *gemeinm mit dem Nervus medianus*, der unmittelbar unter dem Bande liegt, zur Hohlhand. Die hne des M. flexor carpi radialis läuft radialwärts unter den Ursprüngen der Muskeln des aumenballens am Lig. carpi transversum in eigener Scheide und in einer Furche des Os ultangulum majus (nicht im Canalis carpi) zur Basis des zweiten Os metacarpale. Der *. ulnaris* (R. volaris) dagegen zieht mit der gleichnamigen Arterie radialwärts von dem s pisiforme *über* das Lig. transversum zur Hand. Die *A. radialis* wendet sich am unteren adiusende zwischen Proc. styloides radii und Os naviculare, also distal von dem Ansatze s M. brachioradialis, von der Beugeseite *auf die Streckseite*. Sie gelangt unter den mitnander laufenden Sehnen des M. abductor pollicis longus und M. extensor pollicis brevis die *Tabatière* (s. S. 295), tritt dann unter der Sehne des M. extensor pollicis longus hinrch zwischen die beiden Köpfe des M. interosseus primus dorsalis und die beiden ersten etakarpalknochen, *verläßt dann den Handrücken,* um *wieder in die Hohlhand zu gengen*. Während dieser Verlaufstrecke entsendet sie außer Ästchen zum Rete carpi dorsale d volare (Rami carpei dorsales et volares) zwei an Stärke wechselnde Äste:

1. *Ramus volaris superficialis*, oft fehlend, *nicht selten fast so stark wie die fortsetzte A. radialis selbst* (s. Fig. 381), geht am Proc. styloides radii über die Ursprungsgend der Daumenballenmuskeln zur Vereinigung mit der A. ulnaris und zur Bildung des *rcus volaris superficialis*. Dieser Ast ist nur von Haut und der dünnen Faszie bedeckt der auch noch von einigen Bündeln der Ballenmuskulatur) und ist durch seine exponerte Lage bei starker Ausbildung bei manchen Menschen durch die Haut hindurch *pulerend zu sehen.*

2. *A. princeps pollicis*, gelangt zwischen den Muskeln des Daumenballens auf die Vorseite und versorgt mit drei Aa. digitales volares propriae die beiden Seiten des Daumens und die Radialseite des Zeigefingers.

Das Ende der A. radialis bildet den auf den Basen der Metakarpalia gelegenen *Arus volaris profundus* durch Anastomose mit dem Ramus volaris profundus der A. ulnaris. us diesem Bogen verlaufen die tiefen und meist schwachen *Aa. metacarpeae volares* distalärts, um zwischen den Basen der Grundphalangen in die *Aa. digitales communes* aus m Arcus volaris superficialis einzumünden. Sind gleichzeitig mit dem Arcus superficia; die Aa. digitales communes aus diesem Bogen alle oder teilweise gering entwickelt, so erden die alsdann stärkeren Aa. metacarpeae volares zu den volaren Fingerarterien.

Digitized by Google

Fig. 379. Hohlhand. Muskeln, Nerven, Gefäße und Sehnenscheiden; die letzteren blau. Der Canalis carpi ist durch Spaltung des Lig. carpi transversum eröffnet.

Fig. 380. Schematische Darstellung der Handgelenke.

Die *A. ulnaris* bleibt im Gegensatz zu der A. radialis immer auf der Beugeseite; sie tritt nach Abgabe der Rami carpei volaris und dorsalis rückwärts vom Os pisiforme über das Lig. carpi transversum und bildet in der Hohlhand nach Abgabe des R. volaris profundus den *dicht unter der Aponeurosis palmaris liegenden* oberflächlichen Hohlhandbogen durch Vereinigung mit dem Ramus volaris superficialis aus der A. radialis. Aus diesem ent-

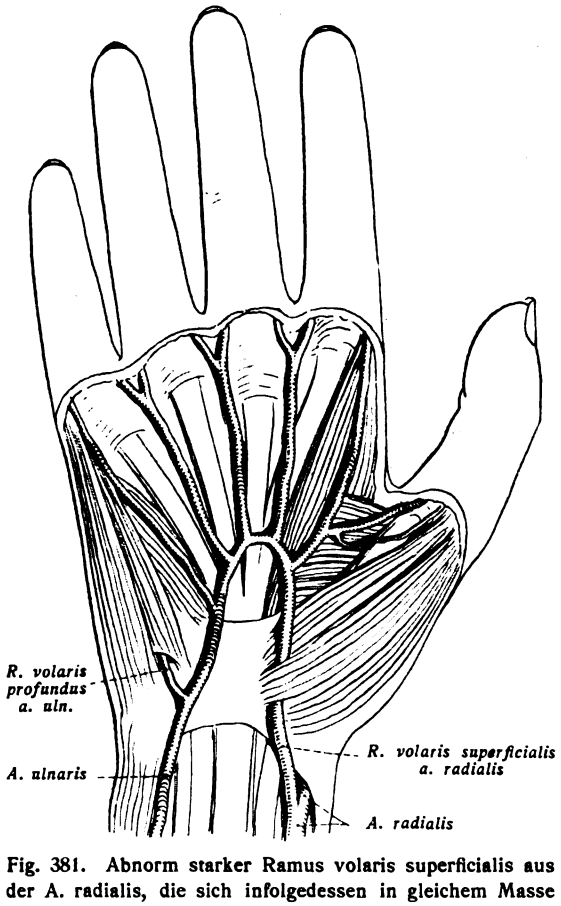

Fig. 381. Abnorm starker Ramus volaris superficialis aus der A. radialis, die sich infolgedessen in gleichem Masse wie die A. ulnaris an der Bildung des Arcus volaris superficialis beteiligt. Neben der Abgangsstelle des R. volaris superficialis wendet sich die A. radialis auf den Handrücken.

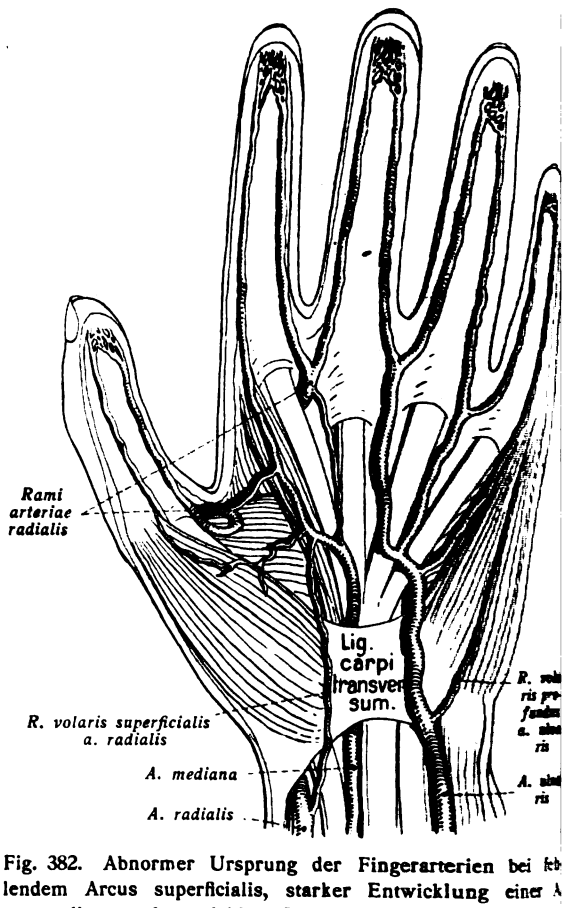

Fig. 382. Abnormer Ursprung der Fingerarterien bei fehlendem Arcus superficialis, starker Entwicklung einer A. mediana und ausgiebiger Beteiligung der A. radialis.

stehen sämtliche volaren Fingerarterien außer den drei von der A. princeps pollicis kommenden. Es kommen jedoch hier zahlreiche Varietäten vor. In Fig. 382 z. B. ist die Beteiligung der A. ulnaris an der Versorgung der Finger geringer als gewöhnlich. Die A. radialis ist stärker beteiligt und mit ihr eine abnorm starke, aus der A. interossea communis stammende A. mediana (s. oben S. 287). Was die Lage beider Handbögen anbelangt, so findet man den oberflächlichen innerhalb der M-förmigen Figur, die die Linien der Hohlhand bilden.

Digitized by Google

Fig. 379.

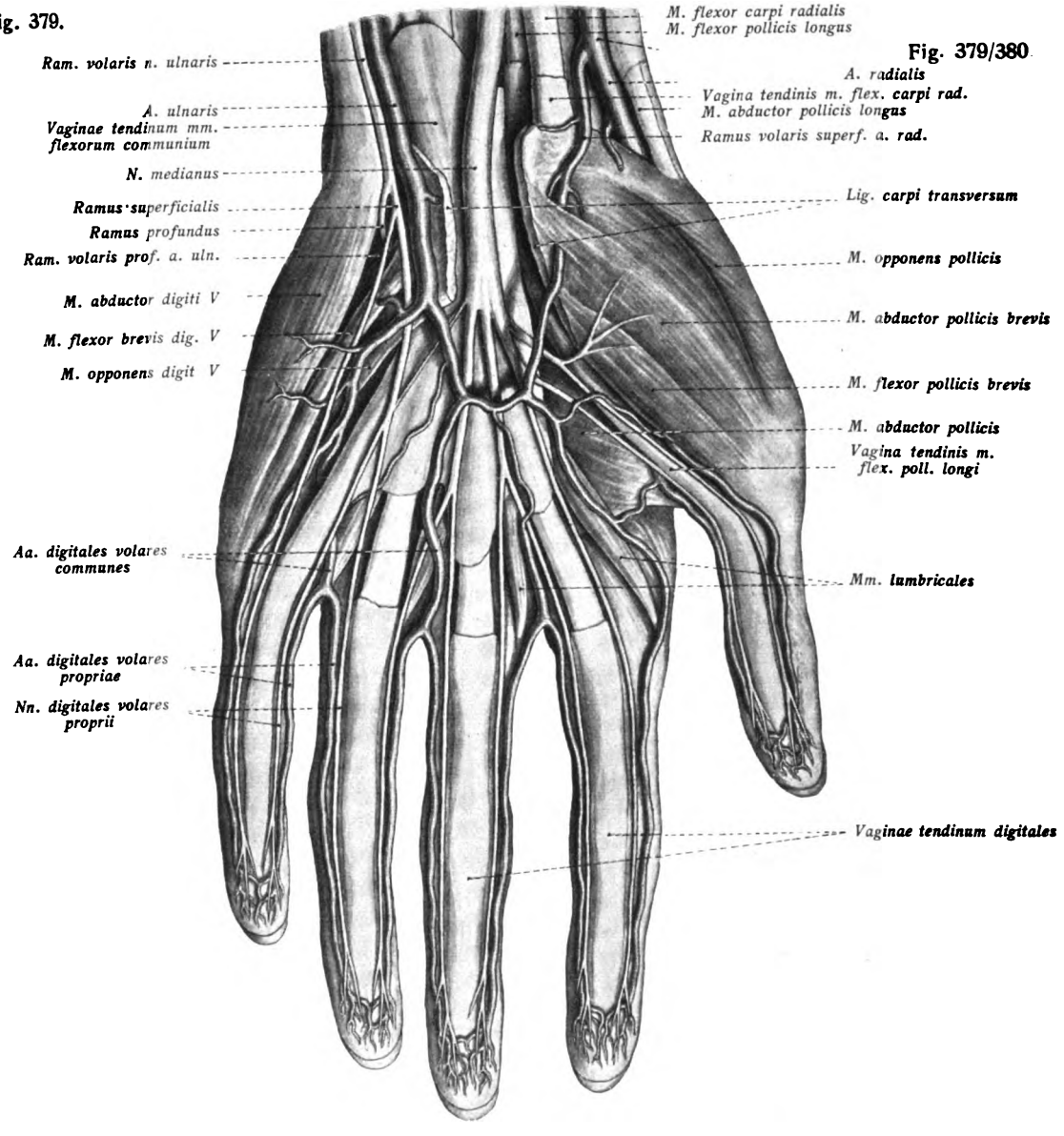

Fig. 379/380

Fig. 380.

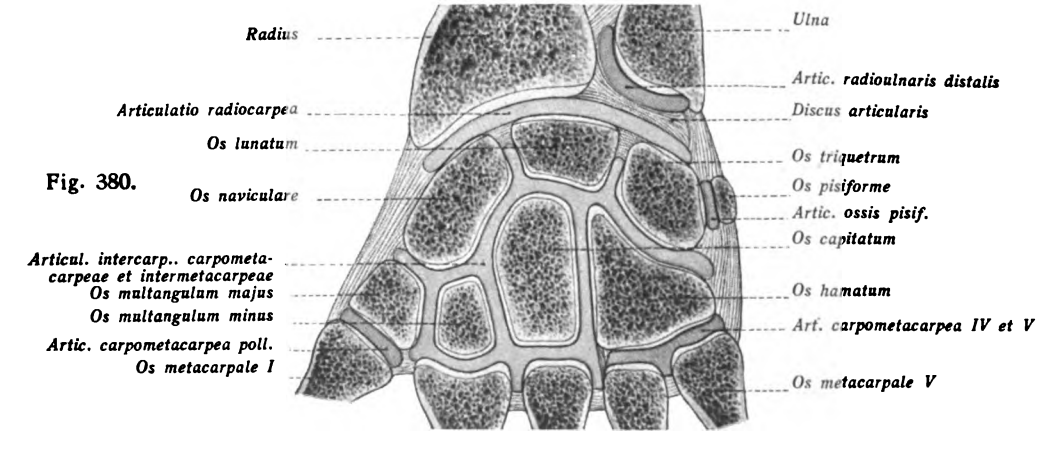

Digitized by Google

Fig. 383.

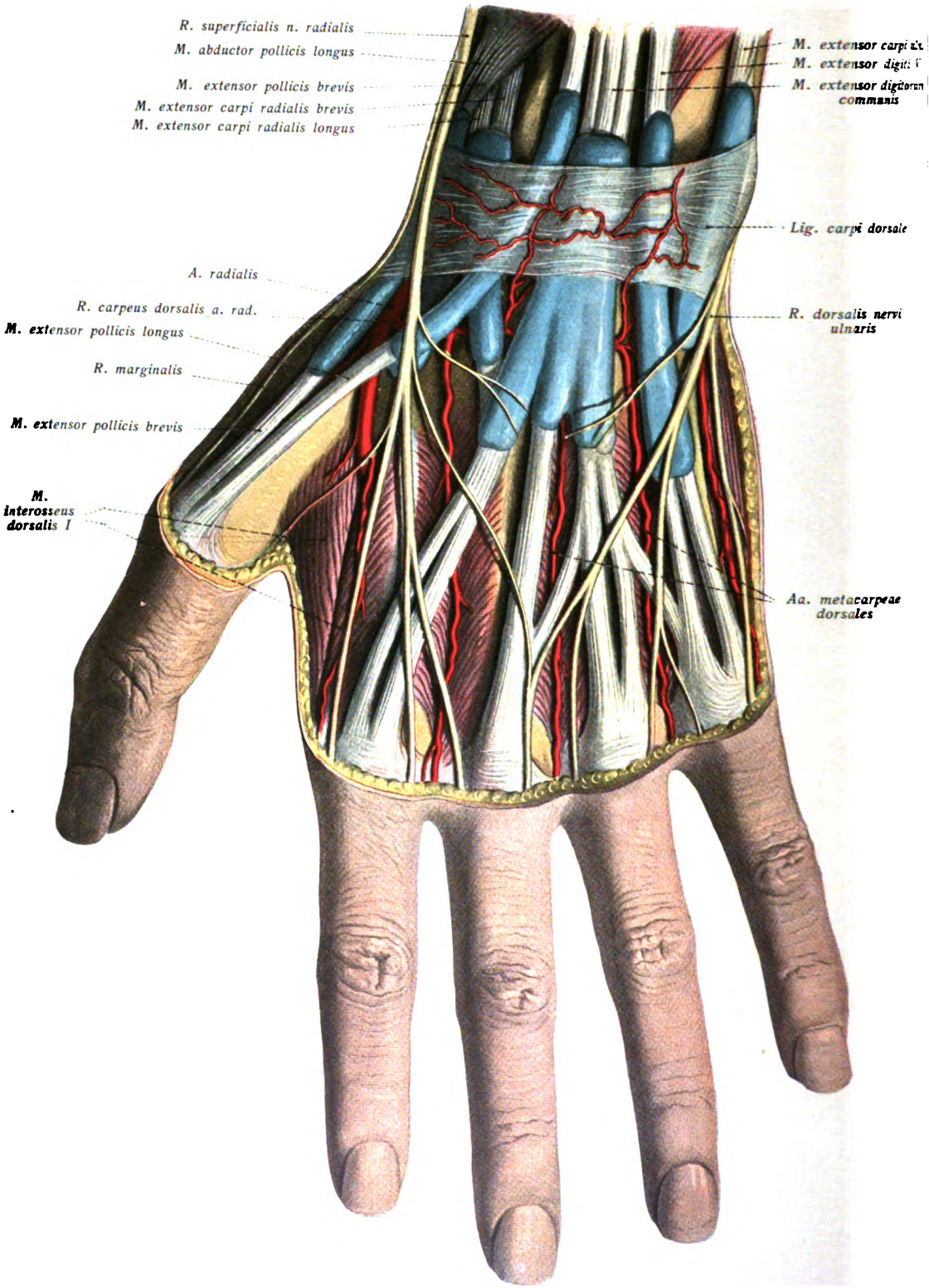

Digitized by Google

Fig. 383. Sehnen, Sehnenscheiden, Arterien und Nerven der dorsalen Seite der Hand. Die Sehnenscheiden sind mit uer Masse gefüllt zu denken.

d zwar ulnarwärts von der den Daumenballen abgrenzenden Linie. Der tiefe Handbogen :gt 2 cm weiter proximal in der Höhe der Articulationes carpo-metacarpeae.

Der N. *medianus* tritt mit den Beugesehnen der Finger, der gemeinsamen Sehnenheide aufgelagert, also dicht unter dem Lig. carpi transversum, durch den Canalis carpi . S. 295) und teilt sich unter Anastomose mit dem Ramus volaris ulnaris in *sechs* Äste. er erste ist der kleine Muskelast zu den Muskeln des Daumenballens. Dann folgen drei ;te zur Radialseite des Daumens, zur Ulnarseite des Daumens und zur Radialseite des :igefingers; dann zwei starke Äste, die zu den Zwischenräumen zwischen 2. und 3. und

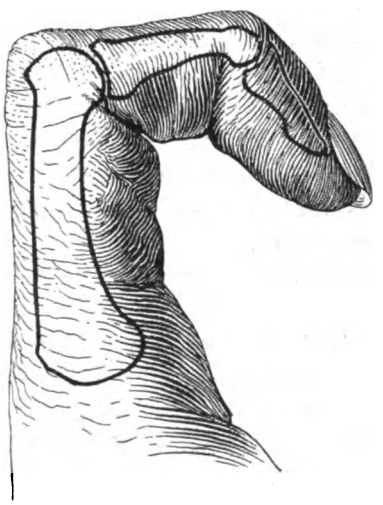

g. 384. Finger mit Beugestellung der Phalangen und ngezeichneten Knochen zur Demonstration der Lage der elenkspalten zur Dorsalseite der Fingerglieder und den an der Volarseite gelegenen Hautfurchen.

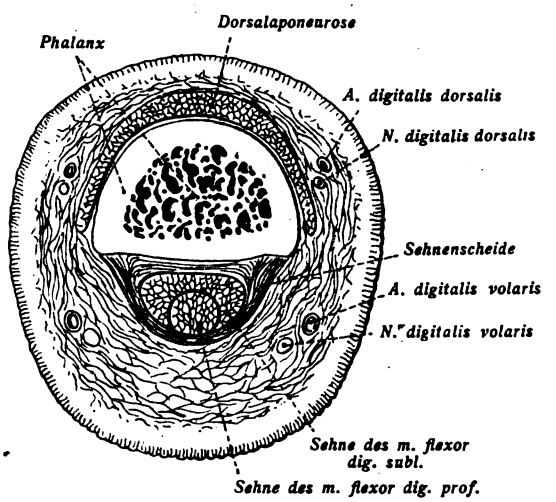

Fig. 385. Fingerquerschnitt in der Höhe des ersten Gliedes.

. und 4. Finger ziehen und sich in Äste teilen für die einander zugekehrten Flächen dieer Finger. Gelegentlich ist der N. medianus von einer starken A. mediana begleitet, die ich an der Blutversorgung der ersten Finger beteiligen kann, entweder direkt oder nach Übergang in den Arcus volaris superficialis (s. Fig. 382).

Der *Ramus volaris n. ulnaris* zieht, wie am Unterarm, lateral von der A. ulnaris gegen, am Os pisiforme vorbei zur Hohlhand und teilt sich gleich in einen R. superficialis ür den ulnaren Rand des Ringfingers und die beiden Seiten des kleinen Fingers und einen . profundus, der mit dem tiefen Ast der A. ulnaris längs des tiefen Hohlhandbogens verläuft, die Muskeln des Kleinfingerballens und *sämtliche Mm. interossei* versorgt und im M. adductor pollicis endigt. An der Dorsalseite der Hand liegen *keine motorischen* Nerven. Der *R. dorsalis n. ulnaris* endigt auf dem Handrücken mit sensiblen Ästen, die die *lnare* Hälfte des Handrückens in Anspruch nehmen. Hier findet Anastomose mit dem . superficialis n. radialis statt, der die *radiale* Hälfte des Handrückens mit sensiblen sten versieht (s. S. 294).

In der Hohlhand sind, abgesehen von einer kleinen Sehnenscheide an dem Endteil

Digitized by Google

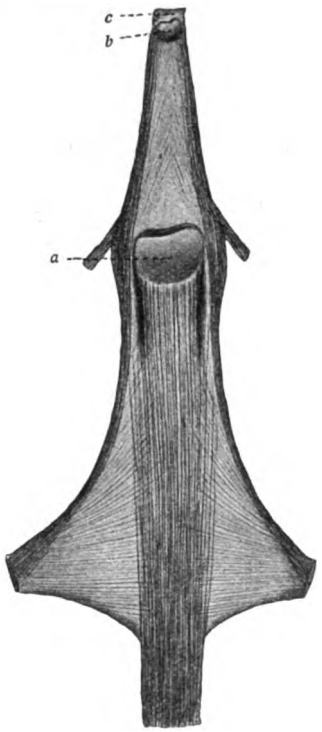

Fig. 386. Dorsalaponeurose des 2. Fingers, abgelöst, durchsichtig gemacht und von unten her betrachtet. Nach O. Seifert, Arch. f. orthop. Chirurgie, 1919, a) Gelenkkapsel des 1. Interphalangealgelenkes von innen, b) Gelenkkapsel des 2. Interphalangealgelenkes von innen, c) Ansatz am Nagelglied.

der Sehne des M. flexor carpi radialis, der keine besondere Bedeutung zukommt, *dreierlei Sehnenscheiden* zu merken (Fig. 378):

1. Die gemeinsame große Synovialscheide für die Sehnen des M. flexor sublimis und profundus. Sie geht ca. 2 cm über das Lig. transversum (nach dem Unterarm hin) hinaus.

2. Die Scheide für die Sehne des M. flexor pollicis longus; sie beginnt ebenfalls proximal von dem Lig. carpi transversum und hüllt die Sehne bis dicht hinter ihrer Insertion an der Endphalanx des Daumens ein. Sie hängt unter dem Lig. transversum mit der gemeinsamen Sehnenscheide der Fingerbeuger in der Regel nicht zusammen.

3. Die eigenen Sehnenscheiden des 2.—5. Fingers, von denen jede eine Sehne des oberflächlichen und eine des tiefen Fingerbeugers umschließt. Die Sehnenscheiden des 2., 3. und 4. Fingers finden in der Vola manus etwa 2 cm proximalwärts von der Basis der Finger ihr Ende. Die Scheide des kleinen Fingers geht in der Regel proximalwärts ohne weiteres in die gemeinsame Sehnenscheide der Fingerbeuger über.

An der Handwurzel unterscheiden wir folgende *Gelenkverbindungen* (Fig. 379):

1. *Articulatio radio-ulnaris distalis*, zwischen Incisura ulnaris radii und der Circumferentia articularis capituli ulnae anderseits. Diese Verbindung ist von der folgenden völlig getrennt.

2. *Articulatio radio-carpea*, das Karpalgelenk, zwischen Radius und distaler Fläche des zwischen Ulna und Os triquetrum eingeschalteten Discus articularis einerseits und den drei Knochen der ersten Handwurzelknochenreihe, Os naviculare, lunatum undt riquetrum,, andrerseits.

3. *Articulatio intercarpalis*, zwischen der ersten und zweiten Reihe der Handwurzelknochen.

4. *Articulatio carpometacarpea*, zwischen der zweiten Reihe der Handwurzelknochen und den Ossa metakarpalia.

5. *Articulatio intermetacarpea*, zwischen den seitlichen Gelenkflächen der Basen der Ossa metacarpalia. Diese drei letztgenannten Verbindungen besitzen *in der Regel ein gemeinsames großes Cavum articulare* (Fig. 379 blau), indem zwischen den Handwurzelknochen kurze, straffe Ligamenta interossea ausgespannt sind. Das Gelenk zwischen Os hamatum und 4. und 5. Os metacarpale ist aber von dem großen Kavum getrennt (Fig. 379 rot).

6. *Articulatio piso-triquetra*, das eigene Gelenk zwischen Os triquetrum und Os pisiforme.

7. *Articulatio carpometacarpea pollicis*, zwischen Os multangulum majus und Metacarpus I (Sattelgelenk).

Von Verstärkungsbändern seien genannt.

1. Lig. collaterale carpi radiale, vom Proc. styloides radii zum Os naviculare.

Digitized by Google

2. Lig. collaterale ulnare, vom Proc. styl. ulnae zum Os triquetrum.

3. Lig. radiocarpeum volare, an der Volarseite, von dem unteren Ende des Radius den Ossa naviculare, lunatum, triquetrum und capitatum.

4. Lig. radiocarpeum dorsale, an der Dorsalseite, von dem unteren Ende des Radius den Ossa naviculare, lunatum und triquetrum.

5. Lig. carpi radiatum, an der Volarfläche, von dem Os capitatum in radiärer Faserhtung nach den angrenzenden Knochen.

An dem Querschnitt des *Fingers* (Fig. 385) erinnere man sich, daß an der *volaren* ite die Sehnen des oberflächlichen und des tiefen Fingerbeugers in einer *gemeinsamen* heide liegen, während eine solche auf der Streckseite *fehlt*. Hier gehen die Sehnen die kompliziert gebaute Dorsalaponeurose über. Sie setzt sich zusammen aus den dsehnen des M. extensor digitorum und den fächerförmigen Endsehnen der Mm. nbricales und interossei. Dabei ist wichtig für die Funktion dieser Muskeln, daß die hnen der Extensoren nur bis zur Basis der Mittelphalanx reichen, also nur auf das *undgelenk* wirken, während die Sehnen der Mm. lumbricales und interossei bis zur dphalanx reichen, also *Mittel- und Endphalanx strecken* (Fig. 386). An der Volarseite gen die *stärkeren* Nerven und Arterien, im Gegensatz zu den *schwächeren* der Dorsalte. Die volaren Nerven sind der Fingerlängsachse *näher* gelagert, als die an der ngerbeere reichlich anastomosierenden volaren Arterien. Die volaren Nerven versorgen ch noch die *Dorsalseite der Endphalangen*, die von den schwachen dorsalen Nerven :ht mehr erreicht wird. Dasselbe gilt von den volaren (aus dem Arcus sublimis kom:nden) und den dorsalen (dem Rete carpi dorsale entstammenden) Arterien. Von den zehn *laren* Fingernerven kommen *sieben vom N. medianus* (für den Daumen, Zeigefinger, Mitfinger und die radiale Seite des vierten Fingers), während die *drei übrigen Nerven Äste s R. superficialis n. ulnaris* sind. Die volaren Fingerarterien entstammen dem Arcus blimis mit Ausnahme der drei ersten, die aus der A. princeps pollicis der A. radialis mmen. Die dorsalen Fingernerven kommen zur Hälfte (5) *aus dem R. superfic. n. radlis* zur Hälfte aus dem *r. dorsalis n. ulnaris*. Die dorsalen Arterien werden von dem :te carpi dorsale geliefert.

Anwendungen.

Das Vorhandensein der starken Fascia palmaris und deren feste Vereinigung mit der Haut der la erklärt es, daß Abszesse der Hohlhand nicht nach der Volarseite durchbrechen können. Dagegen nnen sie ein stärkeres Oedem des Handrückens erzeugen (Bei Oedem des Handrückens, sogenann a „kollateralem Oedem" liegt also der Herd der Erkrankung meist in der Hohlhand). Diese nach n Handrücken hin durchbrechenden Abszesse können das Interkarpalgelenk und seine Verbindungen o.) eröffnen. Wucherungen und narbige Schrumpfungen der Palmaraponeurose sind die Grundlage · Dupuytrensche Fingerkontraktur, die gewöhnlich an dem zur Sehnenscheide des 4. Fingers ziehen n Zipfel beginnt und den Zeigefinger meist freiläßt.

Aus dem Verhalten der volaren Sehnenscheiden ergibt sich, daß die an Verletzungen, Entzünngen usw. der Finger sich anschließenden *Sehnenscheidenentzündungen besonders an dem Daumen und m kleinen Finger nach dem Unterarm hin eine günstige Bahn zur Ausbreitung finden.* Indem gelentlich nicht allein die Fingersehnenscheide des kleinen Fingers, sondern auch die des Daumens mit r gemeinsamen Sehnenscheide in der Handwurzelgegend zusammenhängen, erklären sich die Fälle, in nen der Entzündungsvorgang auf dem Wege der Hohlhand sich von dem ersten zum fünften Finger er umgekehrt fortpflanzt (gewöhnlich als V-Phlegmone bezeichnet; besser Y, wobei der unparige henkel proximal vom Lig. carpi transversum am Unterarm liegt). Übrigens lehrt die klinische Beob-

Digitized by Google

achtung, daß gelegentlich auch Verbindungen der eigenen Sehnenscheiden des zweiten bis vierten Fingers mit der gemeinsamen großen Synovialscheide vorkommen. Indem aber gewöhnlich die Sehnenscheiden der Finger distalwärts nur bis zur Basis der Endphalanx reichen, besteht bei Entzündungen (Panaritien) nur der *vorderen* Teile der Endphalanx keine Gefahr des Überganges auf die karpale Schleimbeutel.

Da die gemeinsamen, unterhalb des straffen Lig. carpi transversum gelegenen Sehnenscheiden distal und proximal über das Band hinausreichen, so erklärt es sich, daß bei starken, durch entzündliche Vorgänge verursachten Schwellungen der Scheiden, die das Band überragenden Teile der Scheiden sich gegen die Haut hervorwölben.

Da an der *Dorsalseite der Finger* die Sehnenscheiden fehlen, demnach also die im Bereich der Handwurzel gelegenen Sehnenscheiden auch keine Fortsetzungen auf die Finger besitzen, von denen aus die Entzündung sich proximalwärts fortpflanzen könnte, so tritt überhaupt die Tendovaginitis an der Dorsalseite viel seltener auf, als an der Volarseite.

Auf der Dorsalseite der Hand sind die Metakarpalknochen, ebenso die Phalangen, leicht fühlbar, die auf der Volarfläche jedoch von reichlicheren Weichteilen bedeckt sind. An der Wurzel der Finger fühlt man mit Daumen und Zeigefinger der anderen Hand bei geringer Beugung in den Metacarpophalangealgelenk von der Dorsalseite aus ohne Mühe die verdickten Basen der Grundphalangen und die Gelenkfurche zwischen Metakarpalknochen und erster Phalanx. Sie liegt *bei geballter Faust* auf der Dorsalseite des Fingers einen Zentimeter *unterhalb, d. h. nagelwärts, von der höchsten Kuppe des Gelenkes.* Auch das Gelenk zwischen Os multangulum majus und Os metac. I (Sattelgelenk) ist an der Basis des Daumenballens, wenn man dem Os metac. durch Palpation folgt, fühlbar, sobald die Hand nicht zu fett ist. Bei der Exartikulation in diesem Gelenk ist die Eröffnung der benachbarten Verbindung zwischen Os multangulum majus und dem 2. Os metarcapale zu vermeiden, da man hierdurch *zugleich die große Gelenkhöhle*, die mit dem Interkarpalgelenk in Verbindung steht, eröffnen würde. Das proximale Interphalangealgelenk liegt bei geballter Faust grade auf der Höhe der Biegung, während das distale Interphalangealgelenk nicht auf die Höhe der Biegung, sondern weiter nagelwärts, entsprechend der distalen, hier verlaufenden Hautrinne liegt, was für das Eindringen bei Exartikulationen wichtig ist. Läßt man an der Dorsalseite der auf dem Tisch ruhenden Hand in der fühlbaren Furche zwischen zweitem und drittem Os metacarpale den Finger nach dem Handgelenk gleiten, so gerät man in eine Grube, die für operative Eingriffe (Dorsoradialschnitt nach Langenbeck bei Resektion im Handgelenk) wichtige *„Dorsoradialgrube"* (Rotter) [s. Fig. 92], welche bei Dorsalflexion der Hand durch die nun hervortretenden Sehnen des Mm. *extensores carpi radiales* ausgefüllt wird.

Bei der *Unterbindung der A. radialis in der Tabatière* sind die V. cephalica und der sensible R. superficialis n. radialis zu schonen. Die Arterie kann auch ulnarwärts von der Sehne des M. extensor pollicis longus, bevor sie in die Vola tritt, auf dem Handrücken leicht gefunden werden. Die A. ulnaris wird nach innen vom Os pisiforme auf dem Lig. carpi transversum ohne Mühe freigelegt. Ebenso der N. ulnaris.

Für das Aufsuchen der Artt. digitales communes ist die Richtung nicht in der Achse der Finger, sondern *zwischen* den Fingern auf die Interdigitalräume zu innezuhalten. Will man von der Seite her auf die Sehnenscheiden der Finger eindringen, so darf im Bereich der Grund- und Mittelphalangen der Schnitt nicht an der radialen und ulnaren Kante gelegt werden, sondern etwas volarwärts davon, um die hier verlaufenden Artt. digitales volares propriae zu vermeiden. Dagegen ist an der Endphalanx die laterale Kante von Gefäßen frei, die hier medialwärts abbiegen.

Die *Symptomatologie* der nicht radikulären (s. o. S. 276) Lähmungen setzt eine genaue Kenntnis der Innervation und der Muskelwirkungen voraus.

1. *N. medianus.* Sein Hautgebiet ist die Vola manus und die Volarseite der Finger bis zu einer durch die Mitte des 4. Fingers gelegten Linie. In diesem Gebiet greift er auch auf die Endphalangen der Dorsalseite hinüber. Sein Muskelgebiet umfaßt alle Beugemuskeln des Unterarms mit Ausnahme des M. flexor carpi ulnaris und ulnarer Teile des M. flexor digitorum profundus. An der Hand versorgt er die Muskeln des Daumenballens mit Ausnahme des M. adductor pollicis und 2 Mm. lumbricales. Bei seiner Lähmung ist aufgehoben die Pronation und beschränkt die Beugung der Hand, die nur ulnarwärts erfolgen kann (M. flexor carpi uln.). Beugung der Mittel- und Endphalangen des 2. Fingers

Digitized by Google

ts aufgehoben, die des 4. und 5. Fingers immer möglich, weil der M. flexor profundus wirkt (N. ul-is); am 3. Finger ist die Lähmung vorhanden oder nicht, je nach dem Ausbreitungsgebiet des N. ulnaris. Beugung der Grundphalangen immer möglich (Mm. interossei, N. ulnaris). — Der Daumen kann ht gespreizt, gebeugt, opponiert werden. Die antagonistische Wirkung der Extensoren zieht ihn dorsal-rts, die Wirkung des Adductor pollicis (N. ulnaris) zieht ihn gleichzeitig an die Hand heran. Da die aren Finger leicht gebeugt stehen, befindet sich die ganze Hand in charakteristischer „Pfötchenstel-g".

2. *N. ulnaris.* Sein Hautgebiet ist die Vola manus und die Volarseite der Finger ulnarwärts durch die Mitte des 4. Fingers gelegenen Linie. Ferner die Dorsalseite der Hand und der ger ulnarwärts von der durch die Mitte des 3. Fingers gezogenen Linie. Am Mittelfinger reicht se Zone aber nur bis zur 2. Phalanx (s. o.). Sein Muskelgebiet umfaßt den Mm. flexor carpi ulnaris l. die ulnaren Teile des M. flexor digitorum profundus. In der Hand versorgt er die Muskeln des inen Fingers, den M. adductor pollicis, 2 Mm. lumbricales *und sämtliche Mm. interossei.* — Bei ıer Lähmung ist die Beugung der ulnaren Finger unvollständig, die Beugung der Hand nach der aren Seite, die Adduktion des Daumens und alle Bewegungen des kleinen Fingers sind unmöglich. der Hand ruft die Lähmung der Mm. interossei, die die Grundphalaux beugen und die Mittel- und dphalanx strecken, die Gegenwirkung der Antagonisten hervor: Streckung der Grundphalangen (N. ialis), Beugung der Mittel- und Endphalanx (N. medianus). Die Hand gerät in *Klauenstellung.*

3. *N. radialis.* Sein Hautgebiet ist die radiale Hälfte des Handrückens und der Finger ausschließ-ı des Nagegliedes (N. medianus), sein Muskelgebiet, die gesamte Streckmuskulatur und der M. ınator. Peripherische Radialislähmungen lähmen je nach dem Sitz der Läsion sämtliche Muskeln; iculäre Lähmungen verschonen einzelne Muskeln (M. triceps, m. brachioradialis). Die Lähmung der ensoren macht nur die Streckung im Grundgelenk unmöglich. Fixiert man dies Gelenk durch Um-sen mit der eigenen Hand, so kann der Kranke Mittel- und Endphalangen strecken (Mm. interossei). rsalflektion der Hand ist unmöglich (Extensores carpi radialis und ulnaris). Die Supination ist auf-ıoben, *kann aber bei gebeugtem Arm durch den M. biceps brachii ausgeführt werden.*

. Topographische und angewandte Anatomie der unteren Extremität.

Zur Erläuterung des durch *Inspektion* und *Palpation* des Beines am Lebenden Festllbaren dienen die Figuren 387—389.

1. Die Hüftgegend und Regio subinguinalis.

Die *Grenzen* der unteren Extremität gegen den Rumpf sind durch die von der Spina . sup. des Hüftbeins zur Symphysengegend verlaufende Leistenbeuge, die in ihrer htung dem Lig. inguinale entspricht, gegeben. Nach hinten fällt die Grenze mit der sta iliaca zusammen, da die Glutaealgegend zur unteren Extremität gerechnet wird. Sie ließt äußerlich nach unten mit der sehr starken *Gesäßfurche* (Sulcus glutaeus) ab. In ist medial das *Tuber ischiadicum* fühlbar. Vorn ist die Leistenbeuge die Grenze ischen der Leistengegend und Subinguinalgegend. In der Mitte zwischen Symphyse und na il. ant. sup. fühlt man die *Pulsation* der unter dem Poupartschen Bande hindurchtenden *A. femoralis,* die man bei mageren Individuen auch pulsieren sieht. Die in Regio subinguinalis gelegenen *Lymphknoten* (s. Fig. 390) sind nur zu fühlen, wenn sie größert sind. Lateral ist der unter der Haut gelegene *Trochanter major* palpabel; von ı nach abwärts wird das Femur völlig von Muskulatur eingehüllt. Die Spitze des ıchanter liegt bei rechtwinklig gebeugtem Bein in einer (über die Gesäßgegend verfenden) Verbindungslinie der Spina il. ant. sup. und des Tuber ischiadicum — *Roser-'atonsche Linie.*

Das Hüftgelenk, in der Beweglichkeit viel weniger frei als das Schultergelenk, d in seiner Lage am Lebenden mit Hilfe einer von der Spina il. ant. sup. zur Sym-

Digitized by Google

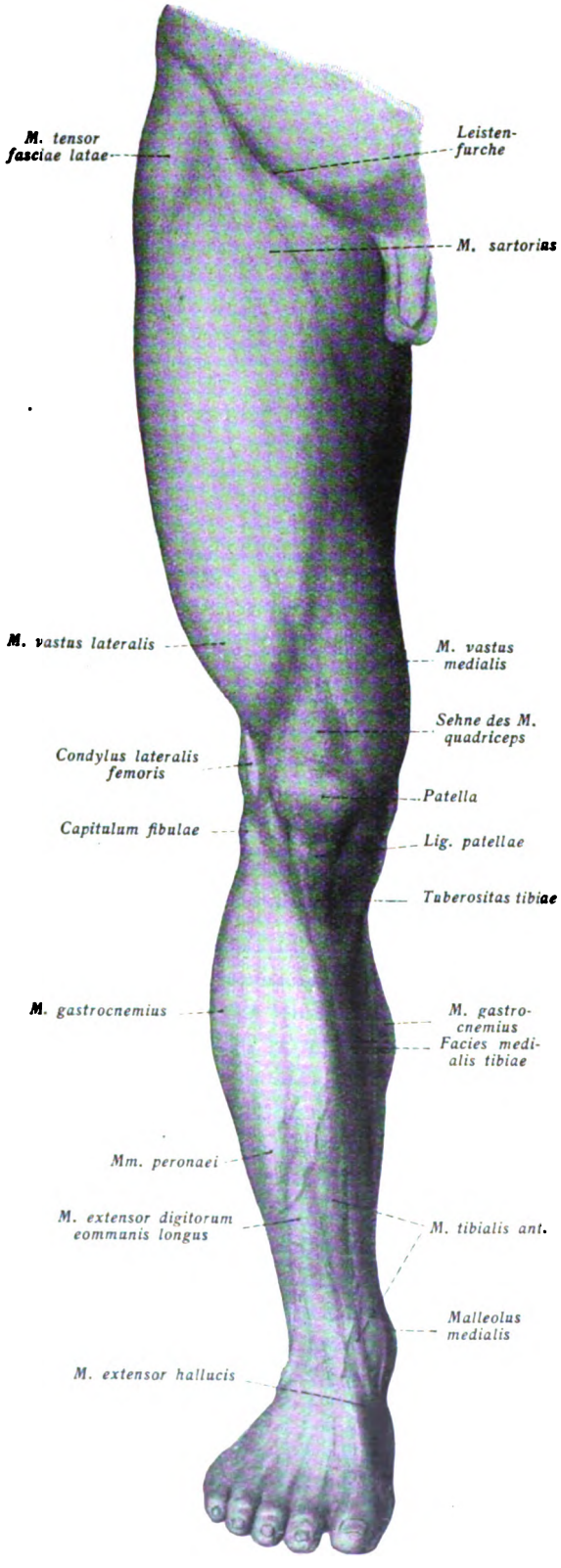

Fig. 387. Ansicht des Beines von vorne.

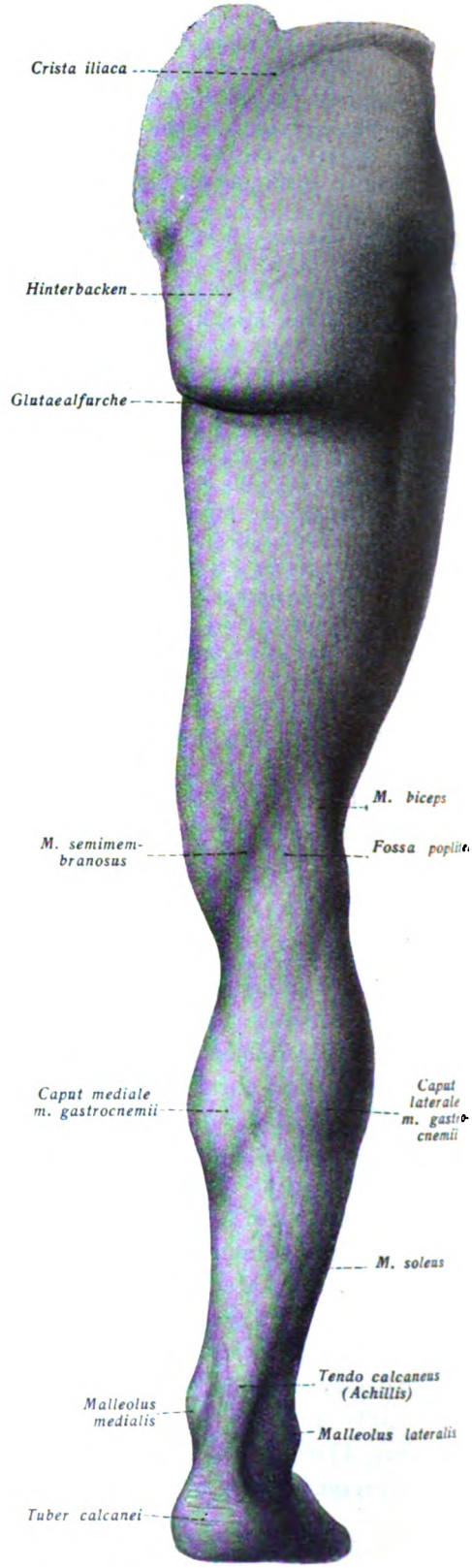

Fig. 388. Ansicht des Beines von hinten.

Digitized by Google

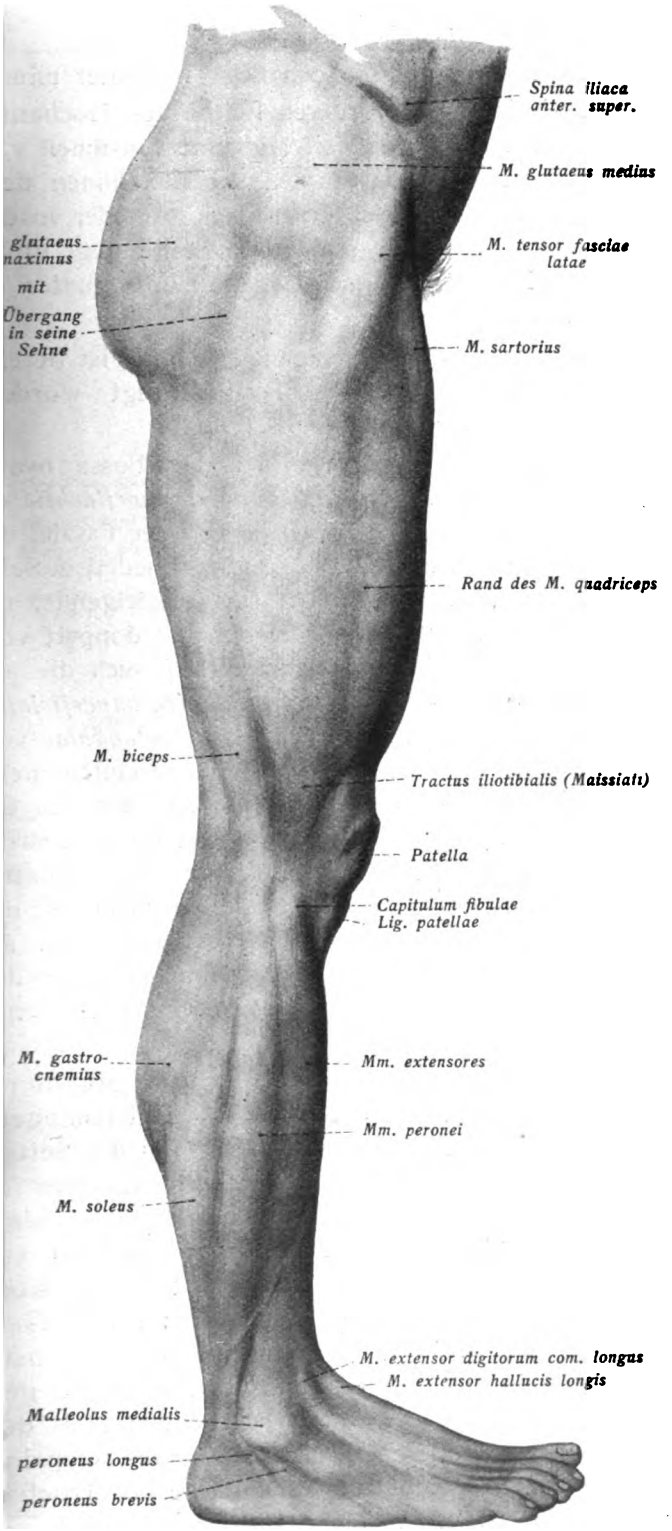

Fig. 389. Ansicht des Beines von der Seite.

physis gezogenen Linie bestimmt. Eine auf der Mitte dieser Linie errichtete Vertikale trifft die Mitte der Pfanne. Das Gelenk kommt zustande durch die Einlagerung des *Caput femoris* in das *Acetabulum* des Hüftbeins, dessen nicht überknorpelte *Fossa acetabuli* von der überknorpelten *Facies lunata* umgeben ist. Auf dem überknorpelten Kopf des Femur liegt die des Knorpelüberzuges entbehrende *Fovea capitis*, in welcher das *Lig. teres* haftet. Dieses führt Gefäße aus dem Ramus acetabuli der A. obturatoria in den Kopf des Femur und entspringt breit aus der Fossa acetabuli. Die *Epiphysenlinie,* die mit der Grenze zwischen Epi- und Diaphyse zusammenfällt, liegt ganz innerhalb der Kapsel. Die Pfanne wird am Rande durch das *Labium glenoidale* noch vertieft, das als *Lig. transversum* auch die *Incisura acetabuli* überbrückt. Die *Gelenkkapsel* entspringt am Hüftbein außerhalb des Labium glenoidale, so daß dieses mit dem freien Rand in dem Gelenk liegt. Am Femur setzt sie *vorn* an der Linea intertrochanterica, *hinten* aber höher, und zwar in der Mitte des Halses an. Die Trochanteren liegen *außerhalb* des Gelenks. Es ist von besonderer Bedeutung, daß die *vordere Fläche des Halses ganz in dem Gelenke, die hintere aber nur mit ihrem oberen Teil darin gelegen ist.* Allerdings kommen Variationen vor. Die Kapsel besitzt drei Verstärkungsbänder:

1. Vorn das sehr kräftige *Lig. iliofemorale,* von der Stelle unterhalb und neben der Spina iliaca anterior inferior zur Linea intertrochanterica;

Digitized by Google

Fig. 390. Regio subinguinalis mit den auf der Faszie gelegenen Gefäßen und Lymphknoten.

2. *Lig. pubocapsulare,* vom Corpus ossis pubis zur Gegend des Trochanter minor.

3. *Lig. ischiocapsulare,* vom Corpus ossis ischii zur vorderen Fläche des Trochanter major. Zwischen diesen stärkeren Teilen der Kapsel liegen *drei* (für eine von ihnen vgl. Figur 333) *schwache Stellen,* welche bei den verschiedenen Formen der Luxationen dem luxierenden Femurkopf *präformierte Austrittsstellen* gleichsam vorzeichnen. Auf der vorderen zwischen Lig. iliofemorale und pubocapsulare gelegenen schwachen Stelle liegt unter dem M. iliopsoas ein großer Schleimbeutel, die *Bursa iliopectinea,* die häufig (unter 10 Fällen einmal) mit dem Gelenk kommuniziert.

Regio subinguinalis. Ein Teil der hier in Betracht kommenden Gebilde ist bereits bei der Schilderung der Bruchpforten für die Schenkelhernien berücksichtigt worden. (Lacuna vasorum und musculorum, Fossa ileopectinea, S. 243.

Die lateral von dem *Margo falciformis* (s. Fig. 390) begrenzte, als Fossa ovalis bezeichnete Lücke des von dem Lig. inguinale nach abwärts ziehenden *oberflächlichen* Blattes der Oberschenkelfaszie, Fascia lata, wird von einem schwachen Teil der Faszie, die *Fascia cribrosa* benannt ist, verschlossen. Durch diese gelangt die von der medialen Seite des Oberschenkels etwas nach hinten von dem Rand des M. sartorius aufsteigende, oft an ihrem Ende einen starken, mehr lateral gelegenen Ast aufnehmende oder doppelt vorhandene *V. saphena magna* in die V. femoralis. Die Fascia cribrosa oder auch die angrenzenden Teile der Fascia lata werden durchbohrt von der *A. epigastrica superficialis,* der *A. circumflexa ilium superficialis* und kleineren zu den zahlreichen *Lymphoglandulae* verlaufenden Arterienästchen, sowie den dazu gehörigen Venen. Medialwärts verlaufen meist zwei Arterien, *Aa. pudendae externae* (eine tiefere und eine oberflächlichere) mit den begleitenden Venen. Die hier gelegenen (10 bis 15) Lymphknoten liegen meist auf der Faszie, zum kleineren Teil darunter, und sammeln nicht nur die Lymphe von der unteren Extremität, sondern auch von der Haut der unteren vorderen Bauchgegend, des Dammes, des Anus und von den äußeren Genitalien (auch vom Cervix uteri S. 262). Die nahe am Lig. inguinale gelegenen Lymphknoten werden als *Lymphoglandulae inguinales* von den mehr abwärts gelegenen *Lphgl. subinguinales* unterschieden. Eine scharfe Grenze zwischen diesen beiden Gruppen besteht nicht.

Die von der starken Fascia glutaea bedeckten Muskeln der Hüfte gruppieren sich um die äußere und innere Fläche des Beckens und gehen zur Trochanterengegend des Oberschenkels. Der *M. iliopsoas* besteht aus dem M. psoas major (von der Seitenfläche des zwölften Brustwirbelkörpers und den vier oberen Lendenwirbeln), dem M. iliacus (von der Innenfläche des Os ilei) und dem inkonstanten kleinen M. psoas minor und inseriert am Trochanter minor. Funktionell steht ihm die große zum Trochanter major verlaufende Muskulatur des Gesäßes gegenüber, sowie die von dem kleinen Becken kommende Muskulatur der Auswärtsroller. Gesäßmuskeln sind (s. Fig. 191): *M. glutaeus maximus,* entspringt von der hinteren Fläche des Os ilei hinter der Linea glutaea posterior, der Außenfläche von Kreuz- und Steißbein und dem Lig. sacrotuberosum und geht zur Fascia lata und zur Tuberositas glutaea femoris. Zwischen der Sehne und dem Trochanter major liegt die große *Bursa trochanterica.* Der *M. glutaeus medius* entspringt zwischen Linea glutaea post. und L. glut. ant. und zieht zur Außenfläche des Trochanter major. Der *M. glutaeus minimus* entspringt zwischen Linea glut. ant. und L. gl.

Digitized by Google

Fig. 390.

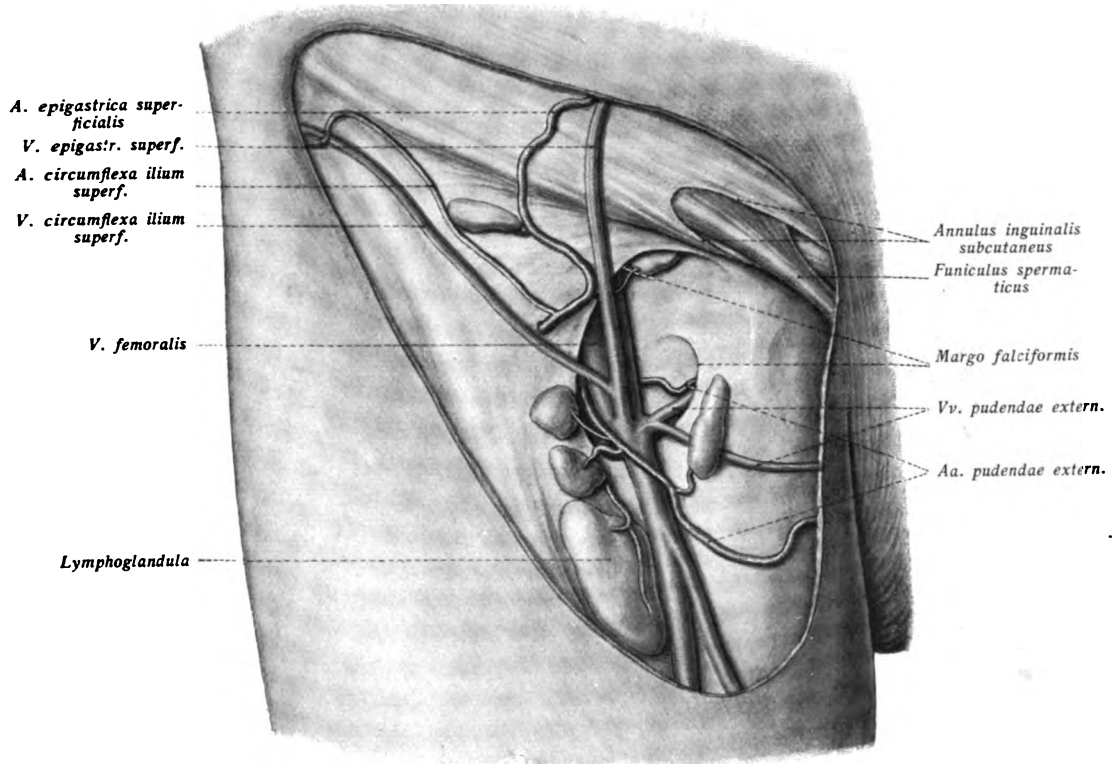

Digitized by Google

Fig. 391.

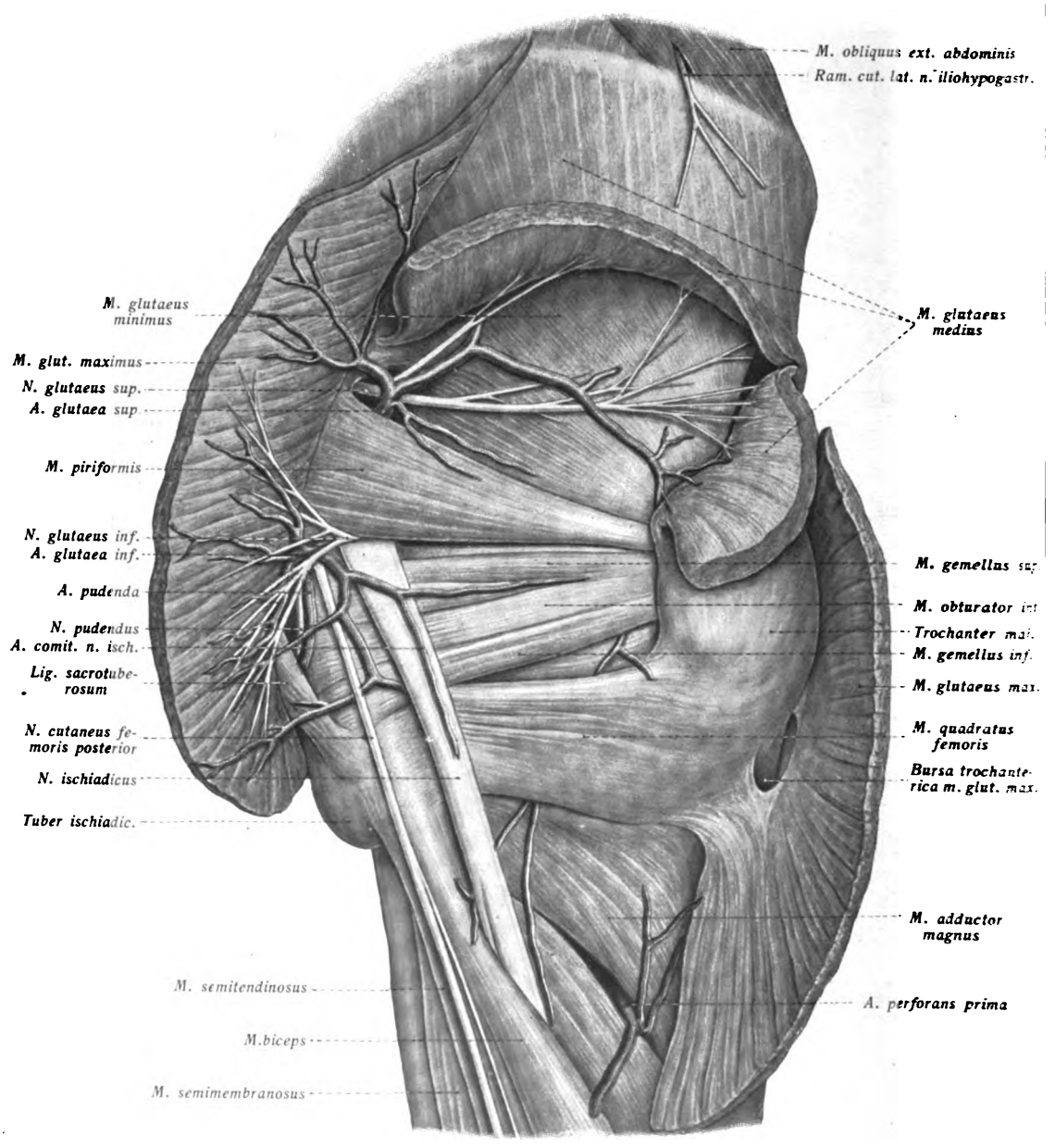

Digitized by Google

Fig. 391. Topographie der tiefen Gesäßgegend.

f. und zieht zur vorderen Fläche des Troch. maj. Die Auswärtsroller sind: *M. piriformis*, dem unteren Rand des M. glutaeus medius angeschlossen, von der vorderen Fläche des Os crum durch das For. ischiad. majus zur Spitze des Trochanter major (Foramen supra- id infrapiriforme s. S. 241); der *M. obturator internus* von der Innenfläche der embr. obturatoria und dem umgebenden Knochen durch das For. ischiadicum minus aus m Becken heraus zur Fossa trochanterica, begleitet vom M. gemellus sup. et inf. (von r Spina und dem Tuber ossis ischii); der *M. obturator externus* von der Außenfläche r M. obturatoria und dem Rand des Foramen obturatum zur Fossa trochanterica und r *M. quadratus femoris* vom Tuber ischiadicum zur Crista intertrochanterica.

Nach Durchschneidung des M. glutaeus maximus (s. Fig. 391) quer zum Verlauf iner groben Muskelbündel, sehen wir am *Foramen infrapiriforme* (s. Fig. 319) aus m Becken austreten zunächst den von der Innenfläche in den durchschnittenen Muskel isstrahlenden *N. glutaeus inferior*. Außer ihm verlassen das Becken noch durch das oramen infrapiriforme der zur Haut der hinteren Fläche des Oberschenkels gehende *N. taneus femoris posterior*, der *N. ischiadicus* (am meisten lateral und in der Mitte vischen Tuber ischiadicum und Trochanter major), dessen weiter unten zum N. peroneus erdender Teil oft den M. piriformis durchbohrt (s. o. S. 275), und der *N. pudendus*, der aber ofort durch das *Foramen ischiadicum minus* wieder in das Becken hinein gelangt. Die nterhalb des M. piriformis austretenden Arterienäste der A. hypogastrica sind die *A. lutaea inferior*, vornehmlich zum M. glutaeus maximus (entsendet auch A. comitans nervi chiadici) und die mit dem gleichnamigen Nerven verlaufende *A. pudenda communis* zum ndteil des Mastdarms, zum Damm und zu den äußeren Genitalien. Wird ferner der M. lutaeus medius durchschnitten (s. Fig. 191), so übersieht man auch das *Foramen supra- riforme*. Aus ihm tritt die *A. glutaea superior* und sendet einen Ast (R. superior) vischen M. glutaeus maximus und medius, einen zweiten (R. inferior) unterhalb des M. lut. medius. Mit diesem verläuft der gleichfalls am oberen Rand des M. piriformis aus- etende *N. glutaeus superior* zum M. glutaeus medius, M. glut. minimus und M. tensor sciae latae. Am oberen Rand des M. piriformis treten also *eine* Arterie und *ein* Nerv, n unteren Rande *zwei* Arterien und *vier* Nerven aus dem Becken.

Anwendungen.

In Übereinstimmung mit der Tatsache, daß die untere Extremität die obere bedeutend an lasse übertrifft, sind auch die Gefäße und Nerven des Beines viel stärker, als die des Armes, wo- urch die Amputationen und Resektionen an der unteren Extremität gemeinhin viel größere Eingriffe, s an der oberen, darstellen, auch die Verwundungen der unteren Extremität im allgemeinen gefährlicher nd, als die der oberen. Die größere Entfernung der unteren Extremität von dem Zentralorgan des Kreis- ufs steht in deutlichem Zusammenhang mit der Tatsache, daß hier im Vergleich mit dem Arm größere eigung zur Bildung von Geschwüren, chronischen Hautleiden, Venenerweiterungen und Ödemen besteht. ie im Vergleich zur oberen Extremität beschränktere Beweglichkeit in den Gelenken setzt dagegen die un- re Extremität dem Auftreten von Luxationen weniger aus.

Die oben erwähnte Roser-Nélatonsche Linie hat ihre praktische Bedeutung darin, daß sie ge- attet, aus der Lage des Trochanter festzustellen, ob das Bein als solches verkürzt ist (z. B. Luxa- onen, Zerstörungen im Hüftgelenk) oder ob eine vorhandene Verkürzung durch Hochstellung der anzen Beckenhälfte nur vorgetäuscht wird.

Das verschiedene Verhalten des Kapselansatzes an der vorderen und hinteren Fläche des Halses klärt, daß die *Schenkelhalsbrüche* teils ganz intrakapsulär, teils vorn intra-, hinten dagegen extra- psulär liegen, also sogenannte gemischte Brüche und nur selten ganz extrakapsulär sind.

Digitized by Google

Fig. 392. Vordere Oberschenkelgegend

Während bei extrakapsulären Frakturen knöcherne Heilung die Regel ist, ist bei intrakapsulärer Fraktur die Heilung durch Pseudarthrosenbildung die Regel, oder es wird der Kopf überhaupt in der Pfanne resorbiert. Der anatomische Grund hierfür ist die schlechte Ernährung der Fragmente. Da innerhalb der Kapsel kein Periost da ist, so wird der Hals nur von unbedeutenden Gefäßen der Synovialhaut ernährt. Die A. nutritia capitis im Lig. teres ist an sich schwach, fehlt oft und ist bei älteren Leuten fast regelmäßig zurückgebildet. Immerhin kann ihr Blut genügen, um das Kopffragment zu erhalten.

Die *Luxationen* nach hinten (Lux. iliaca und Lux. ischiadica) treten an der hinteren schwachen Stelle aus, diejenigen nach vorn (L. obturatoria, infra- und suprapubica) finden in dem vorn und medial gelegenen dünneren Teile der Kapsel einen vorgebildeten Weg. Auch sind die dünneren Stellen der Kapsel wichtig für die Bahnen, auf denen sich *Ergüsse* vom Gelenk nach außen weitere Wege suchen. (Fig. 333). Da, wo zwischen M. iliopsoas und vorderer Kapselwand die Bursa iliopectinea liegt, bahnt sich gelegentlich Eiter aus dem Gelenk einen Weg nach außen und tritt *unter den M. psoas*. Er gelangt durch die Lacuna musculorum bis zum Trochanter minor. Andererseits kann auch ein sich von der Fossa iliaca aus unter dem Poupartschen Bande *hinabsenkender Abszeß in das Gelenk eindringen*, natürlich dann leichter, wenn eine Kommunikation des Schleimbeutels mit dem Gelenk besteht.

Die gelegentlich doppelte *Vena saphena magna* zu kennen ist von Wichtigkeit wegen der nicht seltenen Unterbindung der Vene bei Varicenbildung. Der Abfluß der Lymphe der äußeren Genitalien in die Lymphoglandulae inguinales erklärt, warum sie bei venerischen Infektionen erkranken. Über die am Foramen ischiadicum majus gelegentlich vorkommenden Hernien s. S. 245.

2. Der Oberschenkel.

Die Muskeln des Oberschenkels (Fig. 396) umhüllen das Femur derart, daß oben nur der Trochanter major und unten die Kondylen unter der Haut fühlbar sind. Man unterscheidet vorn gelegene *Streckmuskeln* (N. femoralis), hinten gelegene *Beugemuskeln (N. ischiadicus)* und medial gelegene *Adduktoren* (N. obturatorius) (s. Fig. 392 und 395). Dazu kommt die *oberflächliche Gruppe: M. tensor fasciae latae* (N. glut. superior) von der Spina il. ant. sup. zum Tractus iliotibialis der Fascia lata und der *M. sartorius* (N. femoralis) von der Spina il. ant. sup. zur Tibia unterhalb des Condylus medialis bis zur Tuberositas.

Die *Streckmuskulatur:* Der M. quadriceps femoris besteht aus vier Teilen: M. rectus, Mm. vastus lateralis, medialis und intermedius. Der *M. rectus* entspringt an der Spina il. ant. inf. und neben dem Acetabulum mit zwei kurzen Sehnen; der *M. vastus lateralis* vom Trochanter major, von dem Labium laterale der Linea aspera femoris und dem Septum intermusc. laterale; der *M. vastus medialis* vom Labium mediale der Linea aspera und dem Septum intermusc. mediale; der *M. vastus intermedius* von der Linea intertrochanterica und der vorderen Fläche des Corpus femoris, bedeckt vom M. rectus; er ist mit den Vasti lat. et med. in verschiedener Weise verwachsen. Die Vasti umhüllen (Fig. 396) den Femurschaft bis auf die Linea aspera und das Planum popliteum. Alle vier Teile gehen oberhalb des Kniegelenks in die gemeinsame Endsehne über, die nach Einschluß der Patella als Ligamentum patellae an der Tuberositas tibiae inseriert.

Die hinten gelegenen *drei Beugemuskeln* kommen vom *Tuber ischiadicum*. Der *M. biceps femoris* entspringt hier mit seinem Caput longum; sein Caput breve (N. peroneus) geht von dem Labium laterale der Linea aspera femoris aus; die Insertion beider liegt am Capitulum fibulae. Der *M. semitendinosus* geht in eine lange Sehne über, die sich von hinten in eine breite Furche des M. semimembranosus hineinlegt, und zieht hinter dem M. gracilis und M. sartorius wie diese mit breiter Sehne zur Tibia bis zur Crista anterior. Der

Digitized by Google

Fig. 392.

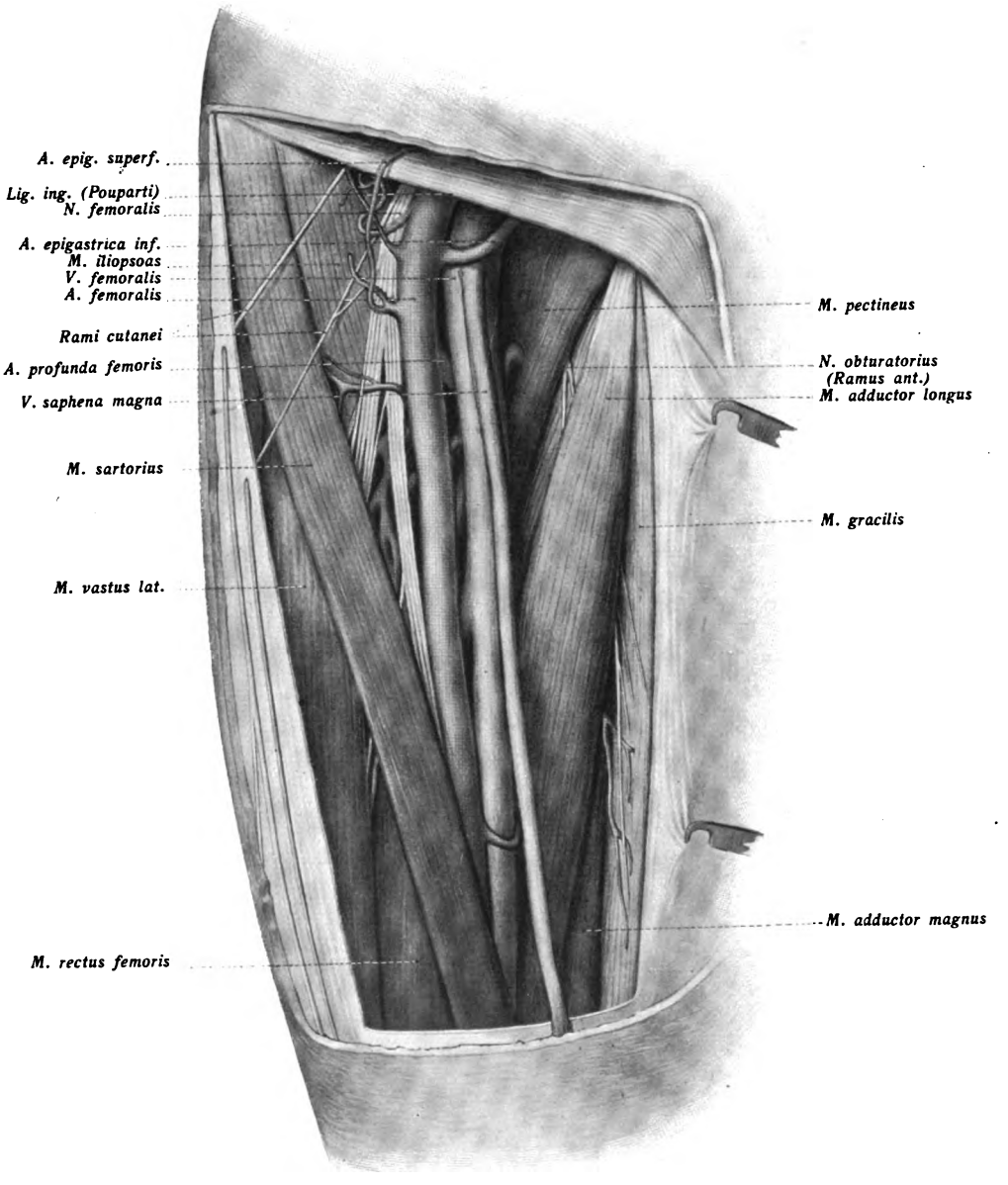

Digitized by Google

Fig. 393.

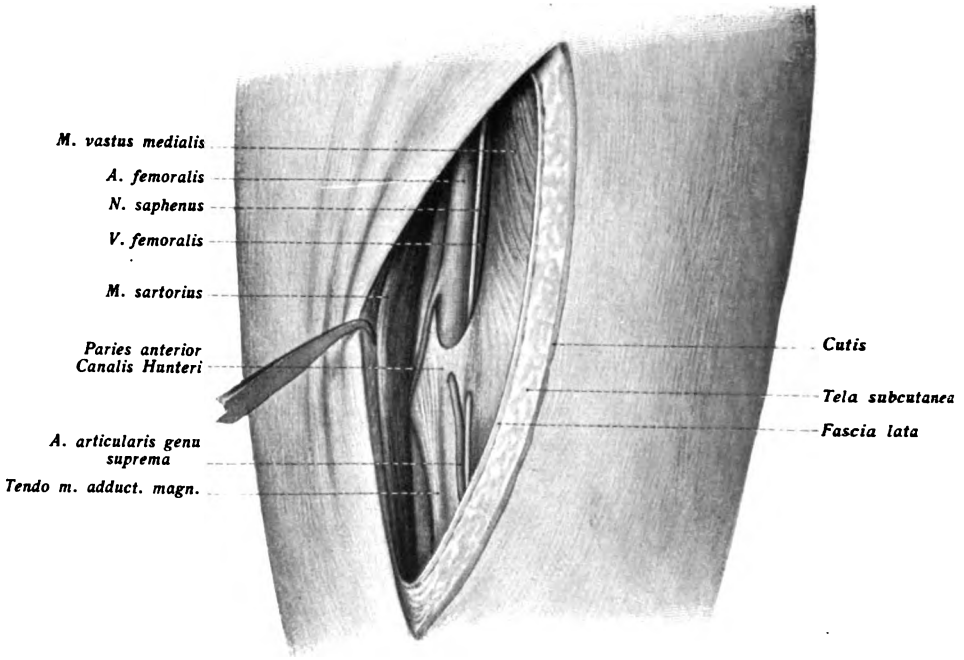

Fig. 394.

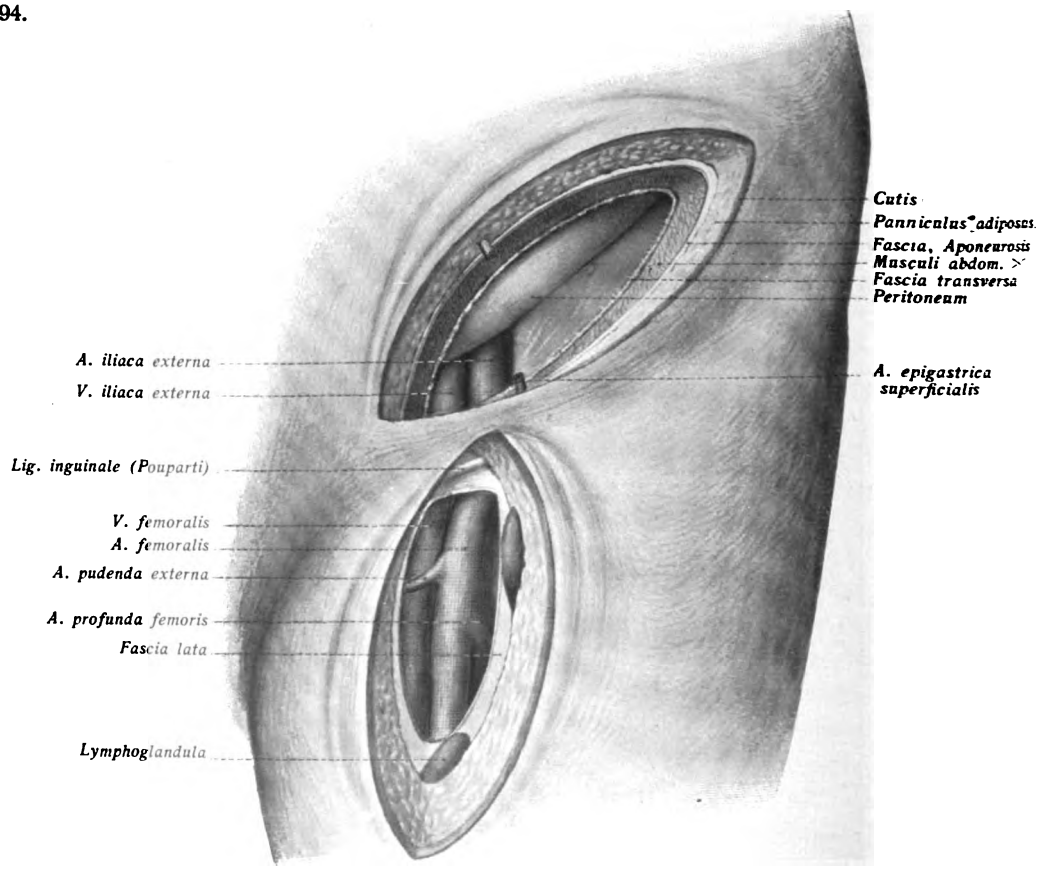

Digitized by Google

Fig. 393. Freilegung der A. femoralis vor dem Eintritt in den Hunterschen Kanal.
Fig. 394. Subperitoneale Freilegung der A. iliaca externa. Unterhalb des Lig. inguinale sind die Vasa femoralia pariert.

semimembranosus entsteht am Tuber ischiadicum mit langer platter Sehne und inseriert ıter dem Condylus medialis tibiae. Ein Sehnenzipfel geht als *Lig. popliteum obliquum* in : Kapsel des Kniegelenks ein.

Die *Adduktoren* (Fig. 333) sind medial am Oberschenkel zwischen Extensoren und exoren eingeschaltet, entspringen vom Becken und gehen im allgemeinen zum Labium diale der Linea aspera sowie zum Epicondylus medialis femoris. Die gemeinsame Endıne enthält mehrere kleine Lücken für die von der vorderen Seite zur hinteren verlauıden, perforierenden Arterien und ferner den großen *Adduktorenschlitz — Hiatus adduc·ius* — für den Übergang der Vasa femoralia von der vorderen Seite in die Kniekehle. r *M. pectineus* verläuft vom Pecten ossis pubis konvergierend mit dem M. iliopsoas und zuich nach hinten zur Linea pectinea femoris. Indem er mit dem M. iliopsoas nach hinten ht, wird unterhalb des Lig. inguinale eine von der Fascia lata bedeckte, nach dem Troıter minor abfallende Grube, die *Fossa iliopectinea,* erzeugt, auf der die großen henkelgefäße liegen (s. Fig. 392 und S. 243). Sie bildet den tiefsten Teil des *Trigonum norale (Scarpae),* dessen medialer Rand von dem medialen Rande des *M. adductor lons* (Ursprung: vom Schambein unterhalb des Tuberculum pubicum; Ansatz: mediale Lippe r Linea aspera femoralis) und dessen lateraler Rand durch den Innenrand des M. sartos gebildet wird. Die Spitze dieses Dreiecks liegt ungefähr am Eingang in den Canalis ductorius. Der *M. adductor brevis* zieht vom unteren Schambeinast zum oberen Drittel s Labium mediale der Linea aspera; der *M. gracilis* vom unteren Schambeinast zur Tiı unterhalb des Condylus medialis bis zur Tuberositas tibiae und der *M. adductor magnus,* ı weitesten nach hinten gelegen, vom unteren Scham- und Sitzbeinast sowie vom Tuber hiadicum zur ganzen Länge des Labium mediale der Linea aspera und außerdem mit einem rken Sehnenstrang zum Epicondylus medialis femoris (Fig. 333). Zwischen dieser hne und der medialen Femurfläche liegt der *Hiatus adductorius* (Adduktorenschlitz). n der Sehne des M. adductor magnus spannt sich an der Grenze von mittlerem und unten Drittel des Oberschenkels ein sehniges Blatt herüber zum M. vastus medialis; es bildet : *vordere und mediale* Wand (s. Fig. 393) eines am Hiatus adductorius endigenden Kana- — *Canalis adductorius (Hunteri)* —, dessen *hintere* Wand von den vereinigten Sehnen r Mm. adductor longus und magnus gebildet ist, während *lateral* der Kanal von dem vastus medialis und dem Femur begrenzt wird. *Durch diesen Kanal laufen A. und V. noralis* zur Fossa poplitea.

Die *A. femoralis* (s. Fig. 392—395) tritt in der Mitte zwischen Symphysis und Spina ıc. anterior superior unter dem Lig. inguinale hindurch in die Fossa iliopectinea (s. oben). : liegt mit der ihr zunächst medial angelagerten Vene zwischen dem oberflächlichen und ın tiefen Blatt der Fascia lata (F. iliopectinea). Man unterscheidet drei Strecken an der terie. Die *erste Strecke* der Arterie reicht vom Lig. inguinale bis zum M. sartorius, liegt o im Trigonum subinguinale. Außer den genannten oberflächlichen Arterien (s. S. 306) entıdet die A. femoralis unterhalb des Leistenbandes den starken Stamm der *A. profunda noris* (s. Fig. 392 und 394); er entsteht im allgemeinen 3—5 cm unterhalb des Bandes, ın aber auch höher oben nahe dem Leistenbande entspringen. Hier entstehen auch die iden starken *Aa. circumflexae femoris,* von denen die laterale mit der A. glutaea supe-

Digitized by Google

Fig. 395. Muskeln, Nerven und Gefäße der Beugeseite des Oberschenkels.

rior, die mediale mit der A. obturatoria anastomosiert, entweder aus der A. profunda oder selbständig aus A. femoralis sowie die drei *Aa. perforantes* der A. profunda für die Beugeseite (s. Fig. 395). Die A. femoralis gelangt aus der Fossa iliopectinea in die Furche zwischen dem M. vastus medialis und den Adduktoren, nur von der Faszie bedeckt, und tritt dann unter den M. sartorius. Sie verläßt so das Trigonum femorale und geht in ihre *zweite* unter dem M. sartorius gelegene Strecke über. Dann tritt sie in den *Canalis adductorius* (s. oben). In ihm liegt die *dritte Strecke* ihres Verlaufes; vor dem Eintritt in den Kanal oder im Kanal selbst gibt sie die zum Kniegelenk verlaufende, wie der N. saphenus durch die vordere Wand des Canalis adductorius hindurchtretende *A. genu suprema* ab. Der Verlauf der A. femoralis kann bei dem Lebenden durch eine Linie bestimmt werden, die man von der Mitte der Leistenbeuge (Lig. inguinale) nach dem Epicondylus medialis femoris zieht (Linea inguino-condylica).

Die *V. femoralis* (s. Fig. 392) liegt in der Lacuna vasorum (S. 243) und im oberen Teil der Fossa ileopectinea *medial* von der Arterie, tritt dann allmählich *hinter* die Arterie, von der sie vor dem Eintritt in den Adduktorenkanal von vorn fast ganz verdeckt wird (s. Fig. 396). Je weiter nach unten, um so tiefer ist das zwischen Arterie und Vene gelagerte Bindegewebe.

Der *N. femoralis* (Fig. 259, 320, 321, 392, 396), entspringend aus L_1—L_4, der *motorische Nerv* für den *M. extensor quadriceps* und den *M. sartorius*, gelangt durch die Lacuna musculorum zum Oberschenkel, also *lateral* von der A. femoralis, *aber von dieser durch die Fascia iliopectinea getrennt.* Er zerfällt schon bald unter dem Lig. inguinale in seine Haut- und Muskeläste. Der längste Ast ist der als *N. saphenus* (s. Fig. 393 und 396) bezeichnete Hautnerv, der die A. femoralis bis zum Canalis adductorius lateral begleitet, dann aber, durch die vordere Wand des Kanales hindurchtretend, unter dem M. sartorius hindurchzieht, um hinter der Endsehne des M. sartorius durch die Faszie zu treten und in Begleitung der V. saphena magna bis zum Malleolus medialis zu verlaufen. Er versorgt auch (N. infrapatellaris) die Haut unterhalb des Knies.

Der *N. ischiadicus* (Fig. 391, 395, 396, 397), entspringend aus L_5 und S_1—S_3, *der Nerv der Flexoren*, liegt nach seinem Austritt aus dem Foramen infrapiriforme (s. S. 307) unter dem M. glutaeus maximus auf dem M. obturator internus und den beiden Mm. gemelli, dann auf dem M. quadratus femoris zwischen Trochanter major und Tuber ischiadicum. Am unteren Rande des M. glutaeus maximus wird er oberflächlicher und ist hier eine *kurze Strecke nur von Haut, Fett und Faszie bedeckt.* Im weiteren Verlauf tritt der N. ischidicus unter die von dem Tuber ischiadicum entspringende Muskulatur, zunächst unter den M. biceps femoris, zieht in der Mitte der Hinterfläche des Oberschenkels, bedeckt von dem Caput longum des M. biceps, zur Kniekehle. Vorn von ihm liegt der M. adductor magnus. Er ist von *sehr lockerem Bindegewebe umgeben.* Der Nerv kann sich schon hoch oben in seine beiden Endäste, *N. tibialis* und N. *peroneus*, teilen; gewöhnlich liegt die Teilung oberhalb des Eintrittes in die Fossa poplitea (Fig. 397). Der Nerv versorgt (mit dem Tibialisanteil) den langen Kopf des M. biceps, den M. semitendinosus und M. semimembranosus und (mit dem Peroneusanteil) den kurzen Kopf des M. biceps. Auch gibt er Ästchen an den M. adductor magnus. (Unter den Adduktoren werden also zwei doppelt innerviert, der M. adductor magnus vom N. obturatorius und dem N. ischiadicus, der M. pectineus vom N. obturatorius und dem femoralis).

Digitized by Google

Fig. 395.

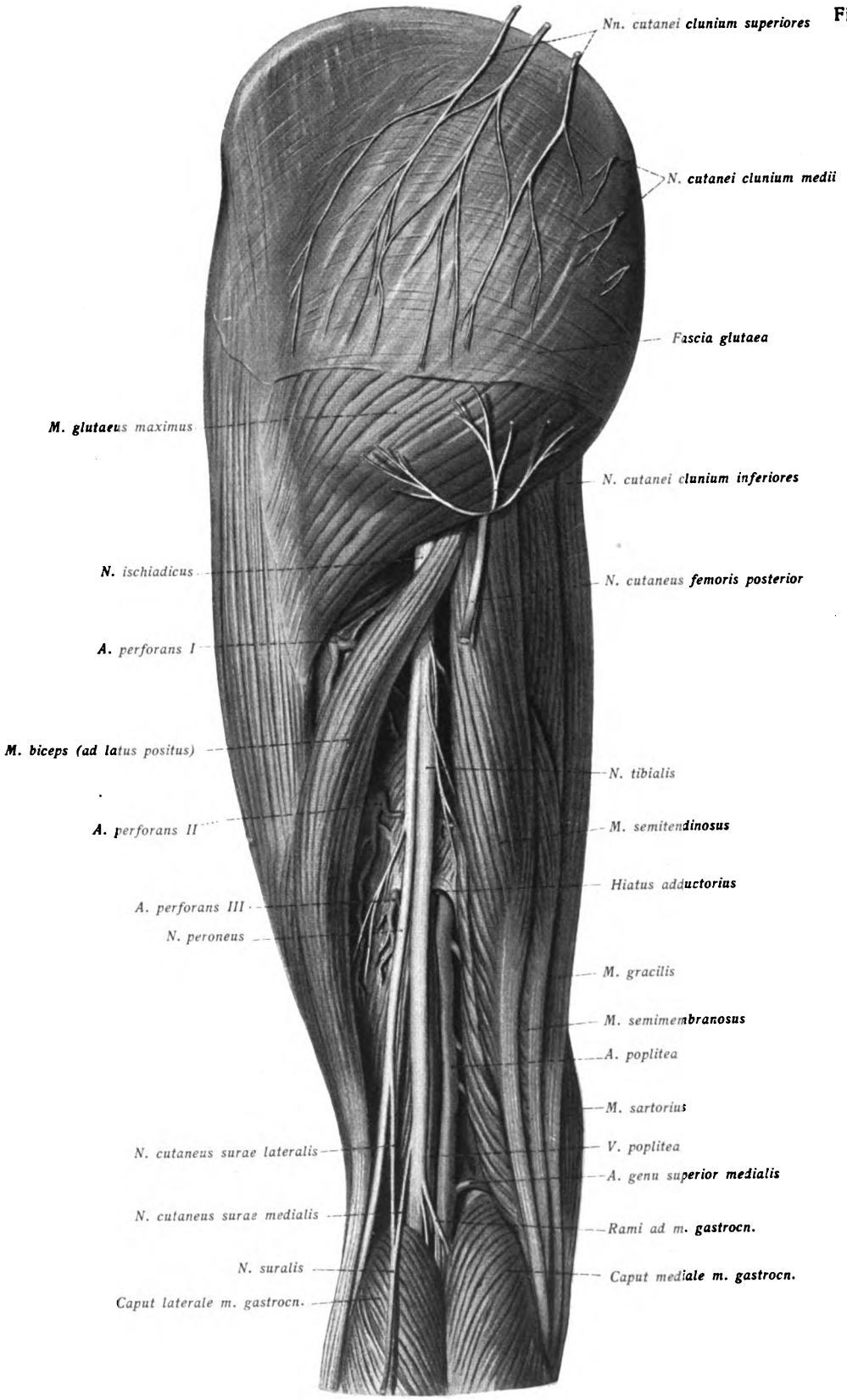

Digitized by Google

Fig. 396.

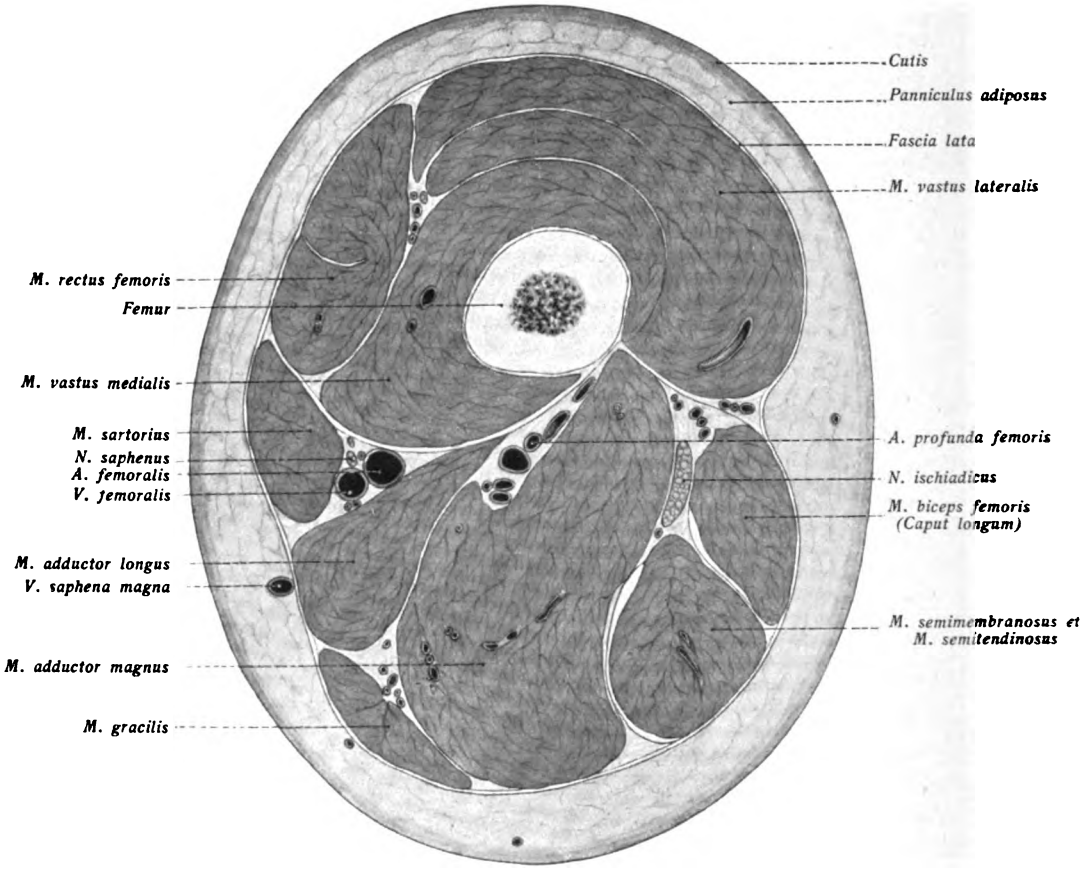

Digitized by Google

Fig. 396. Querschnitt des Oberschenkels, oberhalb der Mitte.

Der *N. obturatorius* (s. Figg. 320, 322, 327, 328, 333, 343, 392), entspringend aus $-L_4$, der *Nerv der Adduktoren,* läuft im kleinen Becken, medial von dem M. psoas und leitet von der A. obturatoria, zum Canalis obturatorius und teilt sich nach dem Aust aus dem Kanal in einen *vorderen* und einen *hinteren* Ast. Der *vordere* (Fig. 333) liegt dem M. adductor brevis, von dem Mm. pectineus und adductor longus bedeckt, versorgt se Muskeln und den M. gracilis und endigt mit einem unbedeutenden Hautast (Fig. 392) der medialen Seite des Oberschenkels (s. Fig. 392). Der *hintere* Ast liegt *unter* dem M. luctor brevis und auf dem M. adductor magnus, den er versorgt.

Anwendungen.

Die *A. iliaca externa* kann kurz vor ihrem Übergang in die A. femoralis in ähnlicher Weise, die *A. iliaca communis* und der Ureter (s. S. 205) *retroperitoneal* freigelegt werden. Der dicht über ı Lig. inguinale in der Mitte des Bandes und diesem parallel geführte Schnitt durchtrennt Haut, ıtum subcutaneum mit der A. epigastrica superficialis, die Aponeurose des M. obliquus externus, auf die unteren Ränder des M. obliquus internus und transversus nach oben gedrängt werden, die cia transversa durchtrennt wird und das Peritoneum da, wo es sich von der Fossa iliaca auf die enfläche der vorderen Bauchwand hinter dem Lig. inguinale umschlägt, von den Vasa iliaca nach oben abgedrängt wird. In entsprechender Weise kann die hier vor dem Peritoneum aufwärts laufende *epigastrica inferior* an ihrem Ursprung unterbunden werden. Zum Aufsuchen der A. femoralis be- ıt man sich der Linea inguino-condylica (s. S.309). In der Mitte des Leistenbandes kann die Ar- e zu schneller Stillung einer Blutung gegen die harte Knochenunterlage der Eminentia iliopectinea *primiert* werden. Wird die Arterie unterhalb des Ligaments unterbunden, so muß man sich erinnern, die A. profunda schon sehr nahe am Ligament abgehen kann. Soll die Arterie in ihrer zweiten cke freigelegt werden, so ist der M. sartorius *lateral*, soll in ihrer dritten Strecke unterbunden den, so ist *medial* zu verschieben.

Von großer Bedeutung ist die Stelle des *Abganges der A. profunda femoris* für die Unterlung der A. femoralis. Durch die oben erwähnten Anastomosen — typischen Abgang der Aa. circumflexae ausgesetzt — kann in den unterbrochenen Stamm der A. femoralis Blut *nur* durch die A. profunda. ıngen. Indiziert ist also stets die Anlage der Ligatur *oberhalb* des Abganges der A. profunda. lernfalls muß, da die A. profunda eine *Endarterie* ist, das gesamte distale Gebiet der A. femoralis terben. Die Varietäten im Abgang der Aa. circumflexae sind allerdings zahlreich (z. B. Abgang der len Äste der A. circumflexa lateralis selbständig, des absteigenden Astes tiefer abwärts aus der emoralis), aber sie sind für die Unterbindung als ungewiß anzusehen.

Der *Nervus ischiadicus* ist da, wo er unter dem Rande des M. glutaeus maximus austritt, um gleich ıuf unter dem M. biceps zu verschwinden, der Untersuchung (Ischias) und elektrischer oder chirur- her Behandlung am leichtesten zugänglich. Der Schnitt wird in der Längsrichtung quer zur Gesäß- e nach abwärts geführt von der Mitte der Verbindungslinie zwischen Tuber ischiadicum und dem eren Rand des Trochanter major. Ist der M. glutaeus maximus, dessen *Rand hier einige Zentimeter h abwärts von der Glutaealfalte liegt*, erreicht, so wird sein unterer Rand nach oben gedrängt. leich findet man den lateralen Rand des M. biceps, nach dessen medialer Verlagerung der Nerv er gefunden wird. Unter Umständen kann der N. cutaneus femoris posterior hierbei verletzt werden. liegt mehr medial als der N. ischiadicus auf dem M. biceps.

3. Die Kniegegend.

In der *Kniegegend* sieht und fühlt man leicht die in die Endsehne des M. quadris eingeschaltete bewegliche *Patella,* die nur von der Haut und von Schleimbeuteln (s. 314) bedeckt ist, ebenso das von deren Spitze zur Tuberositas tibiae ziehende *Lig. pa- ae.* Beiderseits sind die *Condyli femoris* und auf diesen die *Epikondyli* ohne Mühe zu

Digitized by Google

Fig. 397. Situsbild der Kniekehle.

fühlen. Bei gestrecktem Knie treten neben dem unteren Ende (Apex) der Patella zwei Fettwülste in verschiedener Ausbildung hervor, welche den im Innern des Gelenks gelegenen Ligamenta alaria entsprechen. Bei gebeugtem Knie „wandert" die Patella nach unten, so daß nun die *Facies patellaris* der Fossa intercondylea femoris frei wird und abgetastet werden kann. Lateral läuft von dem Epicondylus lateralis ein bei gestrecktem Bein deutlich fühlbarer, starker Strang aufwärts, das ist das untere Ende des *Tractus iliotibialis* (s. S. 201 und Fig. 389) der Fascia lata. Man fühlt ferner: Beiderseits vom Lig. patellae den *Gelenkspalt* zwischen Femur und Tibia, lateral das *Köpfchen der Fibula* und den von oben zu ihm laufenden starken Strang der *Bizepssehne*. Sie bildet die bei gebeugtem Knie an der Hinterseite aufwärts zu verfolgende laterale Begrenzung der *Kniekehle,* deren mediale Grenzsehnen der *M. semitendinosus* und *M. semimembranosus* bilden. Die bei Beugung in der Kniekehle sichtbar werdende quere Hautfurche entspricht ungefähr dem Gelenkspalt. Nach dem Unterschenkel hin geschieht die Begrenzung der rautenförmigen Fossa poplitea durch die medialen Ränder der beiden Ursprungsköpfe des *M. gastrocnemius*.

Oberflächliche Teile der Regio poplitea (s. Fig. 397) sind: Die auf der Faszie liegende *V. saphena parva*. Sie entsteht hinter dem lateralen Malleolus und läuft auf der Wadenmuskulatur nach aufwärts in der Furche zwischen den beiden Köpfen des M. gastrocnemius, durchbohrt die Faszie in der Kniekehle und mündet in die *Vena poplitea*. Gewöhnlich entsendet sie noch einen höher oben (in die V. profunda femoris) einmündenden Venenast. Gelegentlich wendet sie sich medial- und aufwärts, um in die Vena saphena magna einzumünden. Lateral von der Vene verläuft der *N. suralis* bis zum lateralen Fußrand. Er entsteht in der Fossa poplitea oder weiter unten unten auf oder unter der Fascie aus der Vereinigung der vom N. peroneus kommenden *N. cutaneus surae lateralis* und dem vom N. tibialis stammenden *N. cutaneus surae medialis*. Medial finden wir die *Vena saphena magna* und etwas hinter ihr den unter der Sehne des M. sartorius durchtretenden N. saphenus (s. S. 203).

Tiefere Teile sind: In der Mittellinie der durch die Haut fühlbare, bei mageren Individuen sogar in Streckstellung des Knies *sichtbar* werdende *N. tibialis,* der motorische Nerv der Beugeseite, der hier seine Äste zu den Köpfen des M. gastrocnemius, zum M. soleus und M. popliteus sendet. Er tritt in dem oberen Winkel der Fossa poplitea in diese ein. Etwas tiefer und dem Nerv dicht angelagert, zugleich mehr medial, liegt die *Vena poplitea* und noch tiefer und noch weiter medial die *A. poplitea*. Sie tritt am Adduktorenschlitz hervor, liegt erst auf der hinteren Seite des M. vastus medialis, dann auf dem *Planum popliteum femoris,* doch von dem Knochen noch durch Fett getrennt; weiter unten legt sie sich dicht auf die Gelenkkapsel des Kniegelenks. Schließlich findet sich die Arterie auf dem *M. popliteus,* an dessen unterem Rand sie ihre Endäste, *Aa. tibialis anterior und posterior* zerfällt (s. Fig. 400). Abgesehen von reichlichen Muskelästen zu den Muskeln dieser Gegend, unter denen besonders die starken *Aa. surales* zu den Gastrocnemiusköpfen hervorzuheben sind, kommen die allerdings in ihrer Stärke varierenden, fünf *Aa. articulares genu* für das Rete articulare in Betracht: Zwei obere und zwei untere (je eine laterale und eine mediale), sowie eine von hinten in die Gelenkkapsel und die Ligamenta cruciata eindringende A. art. genu media.

Der *N. peroneus* (s. Fig. 195 und 197) folgt dem medialen Rand des M. biceps

Digitized by Google

Fig. 397.

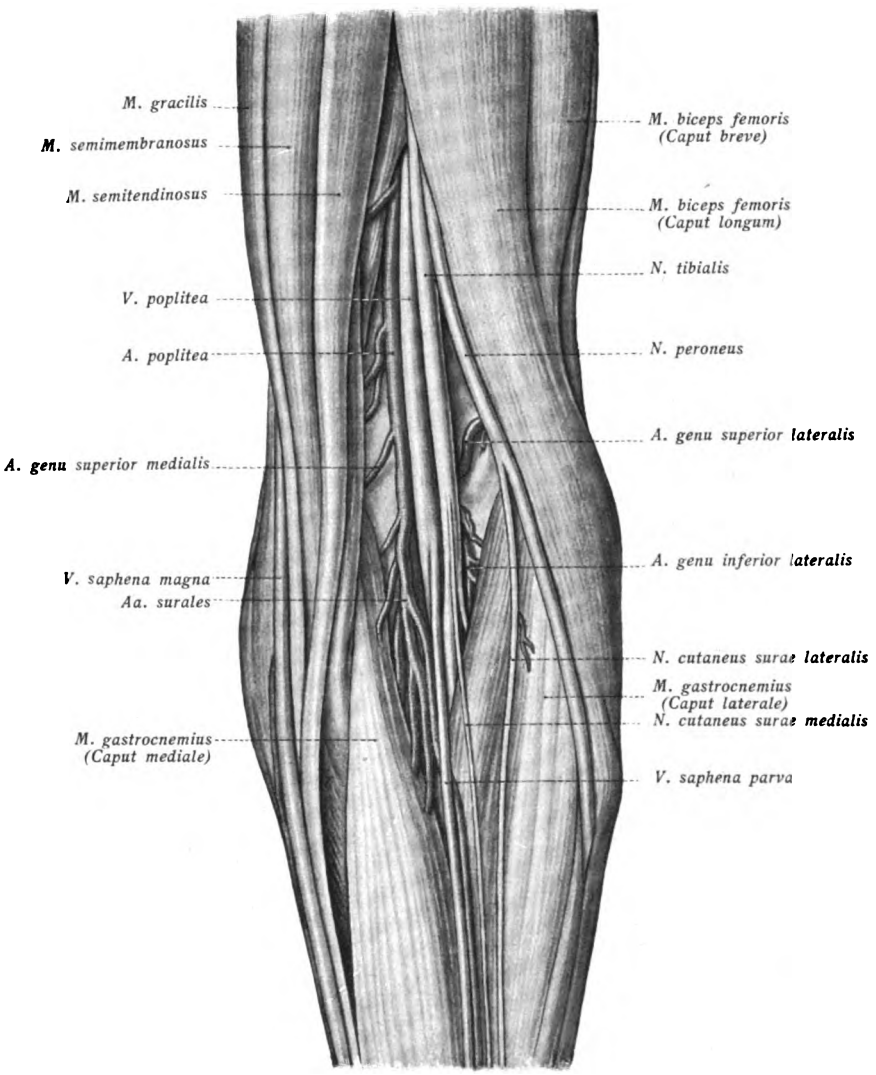

Digitized by Google

Fig. 398.

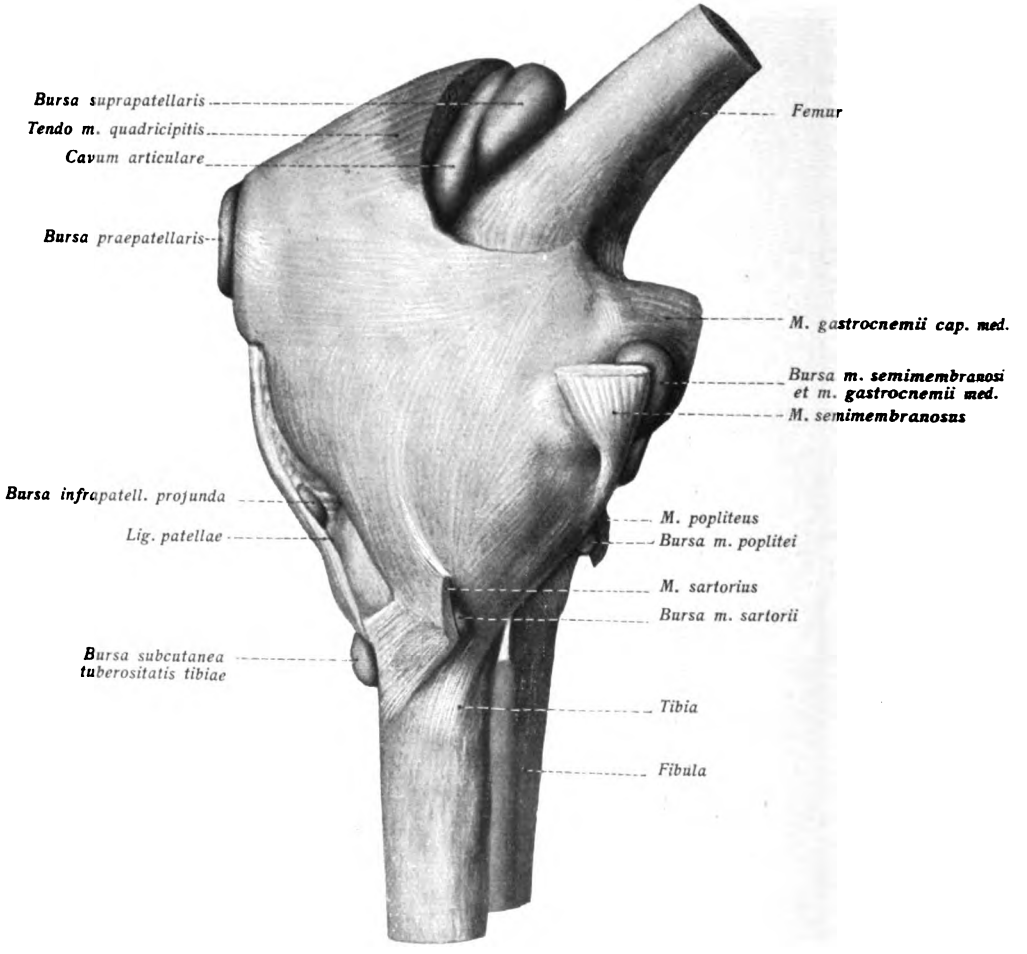

Digitized by Google

Fig. 398. Kniegelenk nach Injektion von blauer Masse in die Gelenkhöhle, sodaß auch die mit dem Gelenk zusammenhängenden Schleimbeutel blau gefüllt sind. Die nicht mit dem Cavum articulare kommunizierenden Bursae mucosae sind mit roter Masse gefüllt dargestellt. Nach einem Modell.

und entfernt sich dadurch immer mehr von dem N. tibialis, liegt zwischen der Bizepssehne und der Sehne des lateralen Gastrocnemiuskopfes und tritt am Capitulum fibulae zwischen die beiden Ursprungsportionen des M. peronaeus longus ein, indem er zugleich in seine beiden Hauptäste, *N. peroneus superficialis und profundus*, zerfällt.

Im *Kniegelenk* (s. Fig. 199) articuliert das untere Ende des Femur mit der Tibia. Die *Fibula* ist am Kapitulum durch ein selbständiges, vom Kniegelenk unabhängiges Gelenk mit der Tibia verbunden. Die Patella begrenzt mit ihrer hinteren, überknorpelten Gelenkfläche direkt das Cavum articulare und gleitet bei Beugung und Streckung auf der Facies patellaris femoris auf und ab. Die Inkongruenz der Gelenkflächen von Tibia und Femur wird zum Teil ausgeglichen durch die Einschaltung der *Menisci lateralis und medialis*. Der *Meniscus lateralis* ist stärker gekrümmt und unmittelbar vor und hinter der Eminentia intercondylea tibiae befestigt. Der *Meniscus medialis* ist mehr halbmondförmig und beginnt vorn am Rande der Gelenkfläche der Tibia und endigt hinten in der Fossa intercondylea posterior.

Die *Gelenkkapsel* steht in sehr inniger Beziehung zu Muskelansätzen, die zu ihrer Verstärkung beitragen. Vorn ist es die Sehne des M. quadriceps, die die Patella einschließt und in dem zur Tuberositas tibiae gehenden *Lig. patellae* ihr Ende findet. Seitlich gehen von den Rändern der Patella Ausstrahlungen der Quadrizepssehne zum oberen Tibiaende und den Epicondyli femoris: Ligg. patellaria laterale et mediale. Sie tragen wesentlich zur Fixierung der Patella in ihrer Lage bei. Hinten liegen M. popliteus, die Ursprünge des M. gastrocnemius und die Ansätze des M. semimembranosus (Lig. popliteum obliquum) lateral der zum Capitulum fibulae verlaufende M. biceps, medial die drei den „Pes anserinus" bildenden Sehnen des M. sartorius, M. semitendinosus und M. gracilis. Die Kapsel geht von der Rückfläche der Quadrizepssehne auf die vordere Fläche des Femurendes *etwas oberhalb* der überknorpelten Fläche über und schließt die Epikondylen nicht mit ein. Hinten geht sie auf die *Linea intercondyloidea* über. An der Tibia erfolgt der Kapselansatz *an dem Rande der überknorpelten Fläche* und geht von da zum Außenrand der Menisci und zum unteren Rand der Patella. Am oberen vorderen Ende der Gelenkhöhle findet sich zwischen Quadrizepssehne und Femur die große, mit dem Gelenk in weiter Kommunikation stehende *Bursa suprapatellaris* (s. Fig. 198). Sie ist *verschieden weit* nach oben ausgedehnt (4—8 cm über den oberen Rand der in Streckstellung stehenden Patella).

Der *Bandapparat* besteht aus inneren, seitlichen und hinteren Hilfsbändern. Die *inneren* sind die *Ligg. cruciata*, die Hemmungsbänder der Rotationsbewegung (s.u.) Das *Lig. cruciatum anterius* geht von der medialen Fläche des Condylus lateralis femoris zur Fossa intercondylea anterior tibiae; das *Lig. cruciatum posterius* kommt von der lateralen Fläche des medialen Kondylus und zieht zur Fossa intercondylea posterior. Beide Bänder sind unter sich durch Bindegewebe verbunden, springen von der hinteren Kapselwand aus in das Innere des Gelenks vor und sind vorn von der Membrana synovialis bedeckt, liegen also nicht *im Innern* des Gelenkspaltes. Die *seitlichen* Bänder sind das *Lig. collaterale fibulare*, das von der Kapsel getrennt, vom Condylus lateralis femoris zum Capitulum fibulae verläuft, und das *Lig. collaterale tibiale*, ein breiter, in die Kapsel eingewebter Faserzug vom Condylus medialis femoris zum Rand der überknorpelten Fläche der Tibia. Hinten kann man zwei

Digitized by Google

Fig. 399. Nerven und Gefäße der Dorsalseite des Unterschenkels und Fußes.

Verstärkungsbänder zählen: 1. *Lig. popliteum obliquum,* die Endsehne des M. semimembranosus; 2. *Lig. popliteum arcuatum,* einen bogenförmigen Faserzug, der vom Condylus lateralis femoris nach oben medialwärts in die Kapsel ausstrahlt.

Von den Schleimbeuteln in der Nähe des Kniegelenkes steht ein Teil mit dem Gelenk in Verbindung, ein Teil nicht.

Mit dem Cavum articulare kommunizierende Schleimbeutel (im Bild 398 blau) *sind:* 1. *Bursa suprapatellaris* (s. oben); 2. *Bursa m. semimembranosi et capitis medialis m. gastrocnemii;* 3. *Bursa m. poplitei,* kann sich lateral bis zur Kommunikation mit dem Tibiofibulargelenk ausdehnen.

Von den nichtkommunizierenden Schleimbeuteln (im Bild 398 rot) seien genannt: genannt: 1. *Bursae praepatellares;* manchmal sind drei deutlich zu unterscheiden (B. subcutanea, subfacialis, subtendinea), in der Regel nicht; sie hängen mehr oder weniger unter sich zusammen; 2. *Bursa infrapatellaris profunda* zwischen Lig. patellae und Tibia; 3. *Bursa subcutanea tuberositatis tibiae* auf der Tuberositas tibiae; 4. *Bursa anserina* zwischen den Sehnen der Mm. sartorius, semitendinosus, gracilis und der Tibia. Häufig ist eine eigene Bursa sartorii von der letzteren abgegrenzt.

Die *Bewegungen* im Kniegelenk — von allen feineren Besonderheiten seiner sehr komplizierten Mechanik abgesehen — lassen sich in Kürze so beschreiben, daß die Hauptbewegung *Beugung* und *Streckung* ist. Die Kniescheibe schmiegt sich dabei den Gelenkflächen des Oberschenkels an und tritt bei Beugung mit ihrer Spitze unterhalb des Femur hinab. Bei *gestrecktem* Knie ist durch die Spannung der Seitenbänder, besonders des *lateralen,* keinerlei weitere Bewegung möglich, Ober- und Unterschenkel bilden dann eine feste Säule. Bei *gebeugtem* Knie, wo der seitliche Bandapparat erschlafft, sind zweitens *Rotationen* der Tibia um ihre Längsachse möglich. Bei diesen Rotationen bleibt, wie man am eigenen Knie feststellen kann, die Patella unbewegt, da sich nur die Tibia dreht. Im Gegensatz dazu wird natürlich bei den im Hüftgelenk erfolgenden Rotationen des *gestreckten* Beines die Patella mitgenommen. Die Beuge- und Streckbewegung erfolgt im Meniscofemoralgelenk, die Rotation im Meniscotibialgelenk.

Anwendungen.

Ergüsse ins Kniegelenk führen zu sehr bezeichnender Form der Schwellung. Da die Bursa suprapatellaris mit dem Gelenk kommuniziert, so zeigt die Schwellung eine Birnenform mit nach unten gewendeter Spitze. Ist die Kommunikation eng, so kann die Schwellung Sanduhrform zeigen. Da der Erguß die vordere Gelenkwand, der die Patella eingefügt ist, abhebt, so erklärt sich das Symptom des *Tanzens der Patella,* im Gegensatz zu Ergüssen in die präpatellaren Schleimbeutel, bei denen die Patella auf dem Oberschenkel fest aufruht.

Die oberen seitlichen Teile der Schwellung sind bei Ergüssen auch die Stellen, von wo aus die Punktion des Gelenkes am bequemsten erfolgen kann.

Bei maximaler Füllung des Gelenkes nehmen die Skeletteile eine Mittelstellung zwischen Beugung und Streckung ein. Es ist dies zugleich die Stellung, die Kranke mit Kniegelenksergüssen reflektorisch ihrer Extremität geben, weil sich bei ihr, ähnlich wie beim Ellbogengelenk, der Inhalt am besten verteilen kann und daher die geringsten Schmerzen verursacht. Von den Entzündungen der Schleimbeutel und Ergüssen in sie werden besonders die prognostisch vorsichtig zu beurteilen sein, die mit der Gelenkhöhle kommunizieren (vgl. Fig. 398 blau und oben S. 314). Bei der Bursa suprapatellaris ist die Kommunikation die Regel wenngleich seltene Ausnahmen zu beobachten sind. Die Bursa poplitea kommuniziert in etwa 10 Prozent der Fälle mit dem Gelenk.

Digitized by Google

Fig. 399.

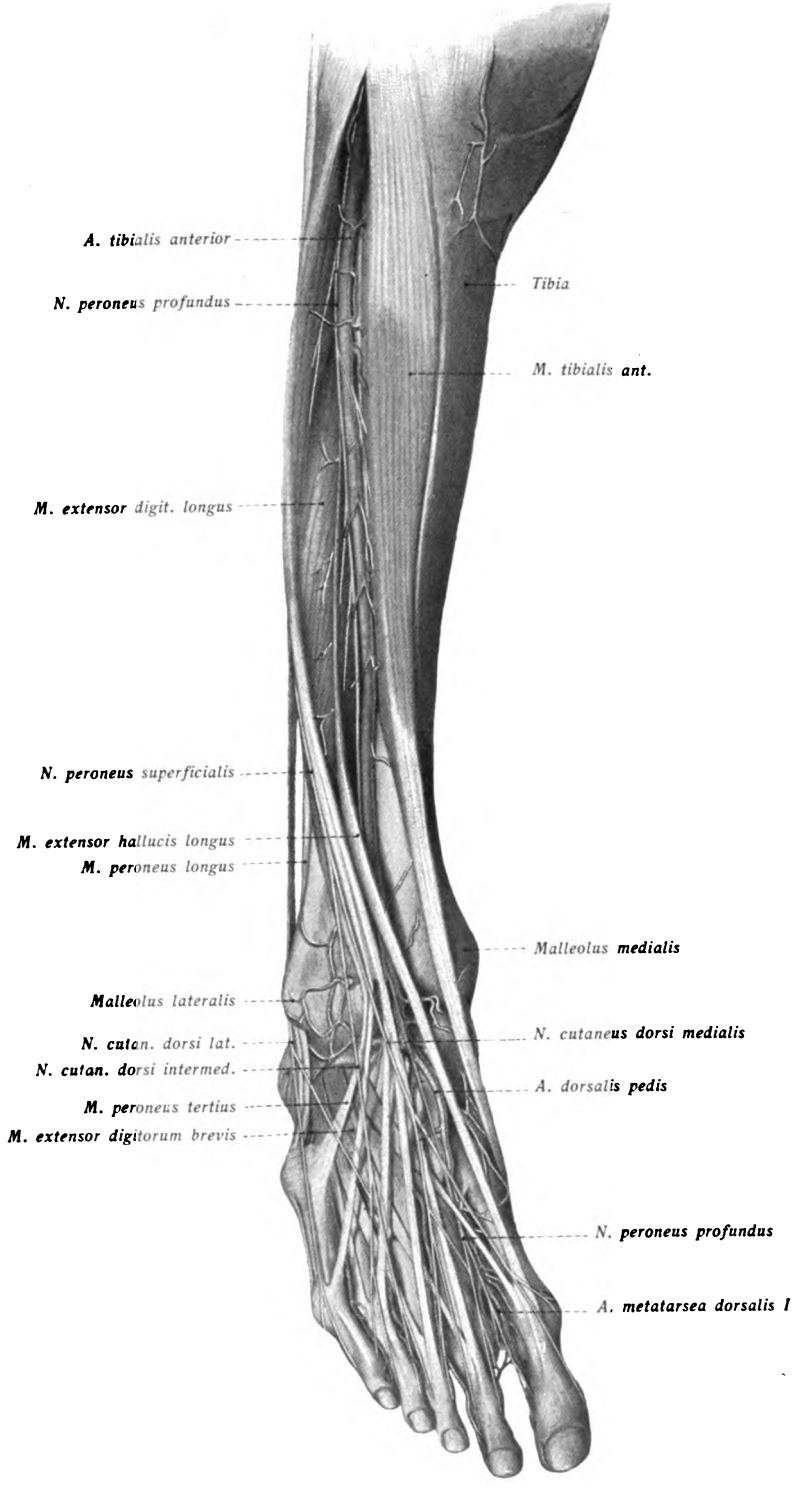

Digitized by Google

Fig. 400.

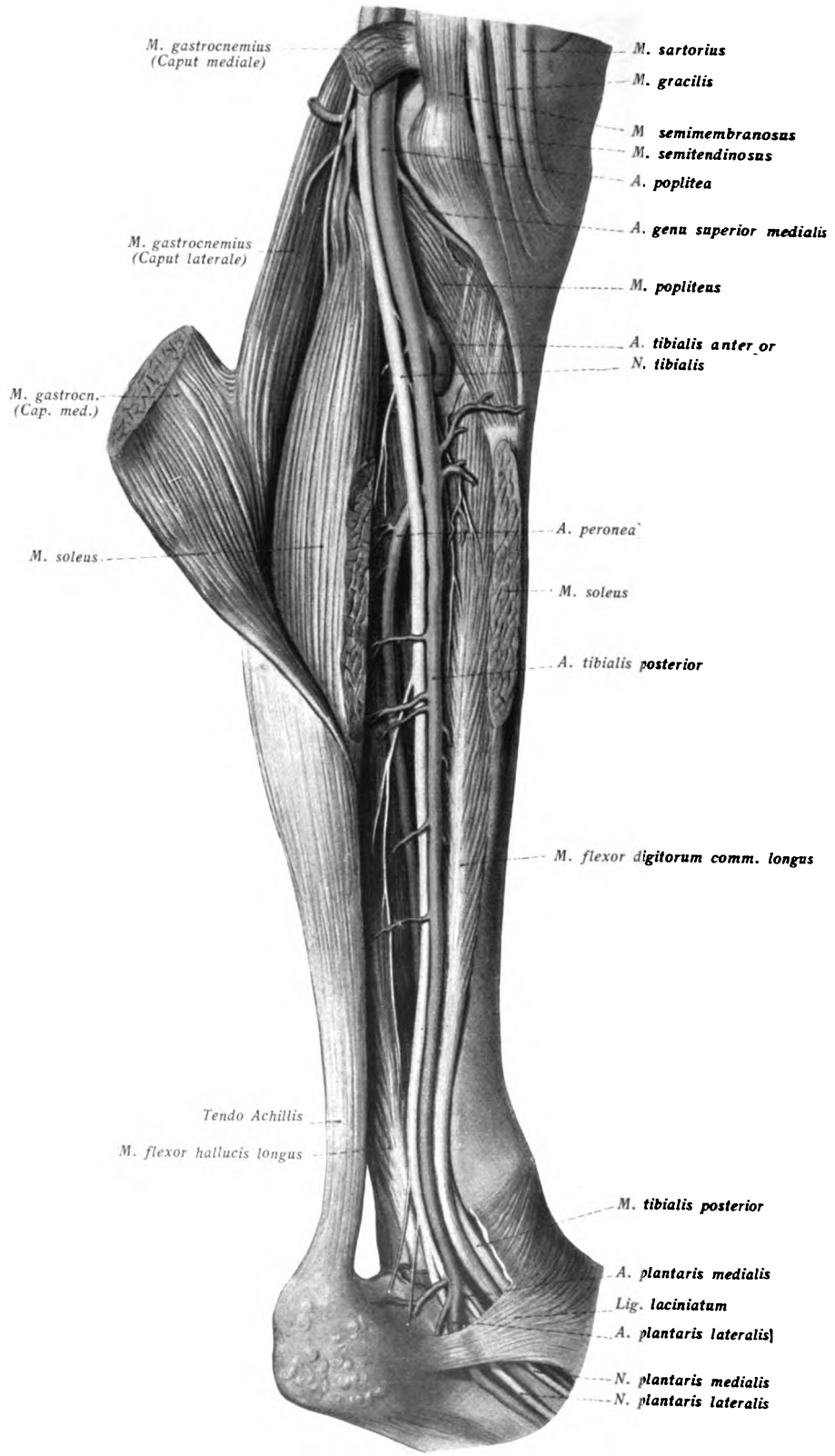

Digitized by Google

Fig. 400. Gefäße und Nerven der Beugeseite des Unterschenkels.

Daß beim Knieen die Patella und die vor ihr gelegenen Schleimbeutel den Boden nicht berühren, ist an sich richtig, kann aber als Grund gegen die traumatische Entstehung von Patellarbrüchen und Bursitiden deswegen nicht geltend gemacht werden, weil die Verletzung beim Fall auf das Knie oder die chronische Reizung beim Knieen den *nach vorn übergebeugten* Körper trifft. Nur wenn der Fall auf das Knie bei dorsalflektiertem Fuß erfolgt, kann der Stoß durch die Tuberositas tibiae aufgefangen werden.

Hinsichtlich des unteren Femurendes ist zu betonen, daß die Gelenkkapsel hier die untere Epiphyse umfaßt; Epiphysenlösungen werden also hier, *nicht* bei der Tibia, stets Blutergüsse ins Gelenk zur Folge haben, und es wird auch Einklemmung der abgesprengten Epiphyse zwischen den Femurschaft und die Patella innerhalb des Gelenkes stattfinden können.

Hinsichtlich der Verletzungen des Gelenkes ist die Lage der Hauptgefäße und Nerven zu berücksichtigen. Es ist leicht verständlich, daß die Arterie und die begleitende Vene *bei Luxation im Kniegelenk nach hinten eine Quetschung* erfahren müssen, und daß diese Lage bei Resektionen im Gelenk sehr zu beachten ist. Auch ist klar, daß bei Fraktur des unteren Femurendes (Fr. supracondylea), bei welcher das untere Bruchstück durch die Wadenmuskulatur (M. gastrocnemius) in Beugestellung *nach hinten disloziert* wird, *Zerrungen der Vasa poplitea und des N. tibialis unangenehme Nebenerscheinungen verursachen.*

Abgesehen von der von der Fossa poplitea aus vorzunehmenden Unterbindung der Arterie kann diese am Übergang in die A. femoralis von der *medialen* Seite zwischen der nach vorn von ihr gelegenen Adduktorensehne und dem nach hinten gelegenen M. sartorius *in tiefer Lage* gefunden werden.

Bei den *Querbrüchen der Patella* pflegen die Ligg. patellaria laterale et mediale mit einzureißen, wodurch sich bei fortdauerndem Zug der Quadricepssehne die schlechte Heilung dieser Brüche erklärt im Gegensatz zu der guten Heilung der Sternbrüche, bei welchen die Zerreissung der Seitenbänder ausbleibt.

4. Der Unterschenkel.

Durch die Anordnung der *Muskulatur des Unterschenkels* (vergl. Fig. 400 und 401) ist es bedingt, daß man von der *Tibia* die *mediale Fläche* und die *vordere scharfe Crista,* sowie den *Malleolus medialis,* von der Fibula dagegen nur das *Köpfchen* und den *Malleolus lateralis deutlich* fühlen kann. Lateral von der vorderen Tibiakante, vorn zwischen Tibia und Fibula, liegt die Muskulatur der Extensoren. Hinten wird die Wölbung der Wade vom *M. triceps surae* hervorgerufen, dessen *Sehne* (Achillessehne) im unteren Teil frei und leicht fühlbar wird (s. Fig. 388). Die gesamte Muskulatur kann in drei *Muskelgruppen* eingeteilt werden: *Vorn* auf der Membrana interossea zwischen Tibia und Fibula liegen die *Streckmuskeln; lateral, die* Fibula umhüllend, die *fibulare Gruppe, hinten die Beugemuskeln,* an denen eine oberflächliche und eine tiefe Schicht unterschieden werden. Ein von der Faszie zur Fibula verlaufendes *Septum intermusculare anterius* trennt die *Strecker* von der fibularen Gruppe der Mm. peronei, die wieder durch das gleichfalls von der Faszie zur Fibula ziehende *Lig. intermusculare posterius* von den Beugern geschieden werden. An der hinteren Seite schiebt sich das *tiefe Blatt der Fascia cruris* zwischen die oberflächlichen Beuger oder Wadenmuskeln und die tiefen Beugemuskeln.

I. *Streckmuskeln* (innerviert vom N. peroneus profundus, L_4 L_5 S_1): *M. tibialis anterior* von der lateralen Fläche der Tibia, der Membrana interossea und der Fascia cruris zum medialen Fußrand, wo an der Plantarseite der Insertion am ersten Keilbein und der Basis ossis metatarsalis I erfolgt; 2. *M. extensor digitorum longus* vom Condylus lateralis tibiae, der Membrana interossea, der Fibula und der Fascie mit 4 Sehnen zu den 4 drei-

Digitized by Google

Fig. 401. Querschnitt der oberen Hälfte des Unterschenkels.

gliederigen Zehen und einer Sehne zum os metatarsale V an den lateralen Fußrand (M. peroneus tertius); 3. *M. extensor hallucis longus* entspringt weiter abwärts *zwischen* den beiden ersten von der Membrana interossea und geht zur zweiten Phalanx der großen Zehe.

Jeder der drei Muskeln besitzt eine eigene, von dem Lig. cruciatum überbrückte *Sehnenscheide* an der Fußwurzel (s. S. 319).

II. *Fibulare Muskeln* (innerviert vom N. peroneus superficialis L_5 S_1): 1. *M. peroneus longus*, entspringt mit einer vorderen Portion vom lateralen Condylus der Tibia, dem Capitulum fibulae, dem Lig. intermusculare ant. und vom oberen Drittel der oberen Fibulakante; mit einer hinteren Portion von der Fibula unterhalb des Capitulum bis zum unteren Drittel. Die Endsehne läuft hinter dem Malleolus lateralis, dann im Sulcus des Os cuboides schief in der Planta pedis zur Basis ossis metatarsalis I.; 2. *M. peroneus brevis* bedeckt vom vorigen, entspringt vom mittleren Drittel der Fibula an bis zum Malleolus lateralis. Die Sehne kreuzt die des vorigen Muskels und setzt an der Tuberositas ossis metatarsalis V. an.

Die Sehnen der beiden Mm. peronei liegen in einer *gemeinsamen Sehnenscheide* hinter dem Malleolus lateralis (s. Fig. 404); hier werden sie durch zwei als Retinakula bezeichnete Teile der Fascia cruris festgehalten.

III a. *Oberflächliche Beuger (Wadenmuskeln* (innerviert vom N. tibialis L_4—S_2): 1. *M. gastrocnemius*, entspringt mit zwei Köpfen oberhalb der Condyli femoris, die in der Mitte des Unterschenkels in die gemeinsame am Tuber calcanei ansetzende Tendo calcaneus (Achillis) übergehen; 2. *M. soleus*, unter dem vorigen, entspringt vom Cap. fibulae, dem oberen Drittel der Fibula und der Linea poplitea tibiae und nach abwärts von dieser; 3. *M. plantaris*, inkonstant wie der M. palmaris longus des Unterarms, entspringt oberhalb des lateralen Gastrocnemiuskopfes am Cond. femoris. lat. Seine Sehne geht gewöhnlich in die Achillessehne über.

III b. *Tiefe Gruppe der Beuger* (innerviert vom N. tibialis, L_5—S_3): 1. *M. popliteus* (L_4, L_5) vom Condylus lateralis femoris und der Kapsel des Kniegelenks zur hinteren Tibiafläche bis zur Linea poplitea; 2. *M. flexor digitorum longus* liegt am Unterschenkel innen; er entspringt von der hinteren Fläche der Tibia. Seine Sehne *kreuzt die des M. tibialis posterior*, indem sie an seine laterale Seite gelangt, tritt in die Planta, kreuzt sich hier mit der Sehne des M. flexor hallucis, mit der sie teilweis verwächst, und zerfällt in vier Endsehnen für die vier dreigliederigen Zehen. Sie verhalten sich wie die Sehnen des M. flexor digitorum profundus der Hand (perforantes); 3. *M. tibialis posterior* liegt in der Mitte, entspringt von der Membrana interossea und den angrenzenden Teilen der Tibia und Fibula, oben in der Mitte zwischen M. flexor digitorum und M. flexor hallucis. Seine Sehne liegt am medialen Malleolus nach Kreuzung mit der Sehne des M. flexor digitorum *unmittelbar* am Knochen; dicht lateral von ihm folgt die Sehne des M. flexor digitorum, sodann unmittelbar lateral die A. tibialis posterior und der N. tibialis. Überbrückt werden die genannten Gebilde durch das Lig. laciniatum (s. u.). Die Sehne des M. tibialis posterior zieht mit der des M. flexor digitorum hinter dem Malleolus medialis zum medialen Fußrand in die Planta, wo am Os naviculare und Os cuneiforme I die Insertion erfolgt; 4. *M. flexor hallucis longus* von der hinteren Fläche der unteren zwei Drittel der Fibula und dem Septum intermusculare posterius. Seine Sehne läuft in dem hinteren Sulcus

Digitized by Google

Fig. 401.

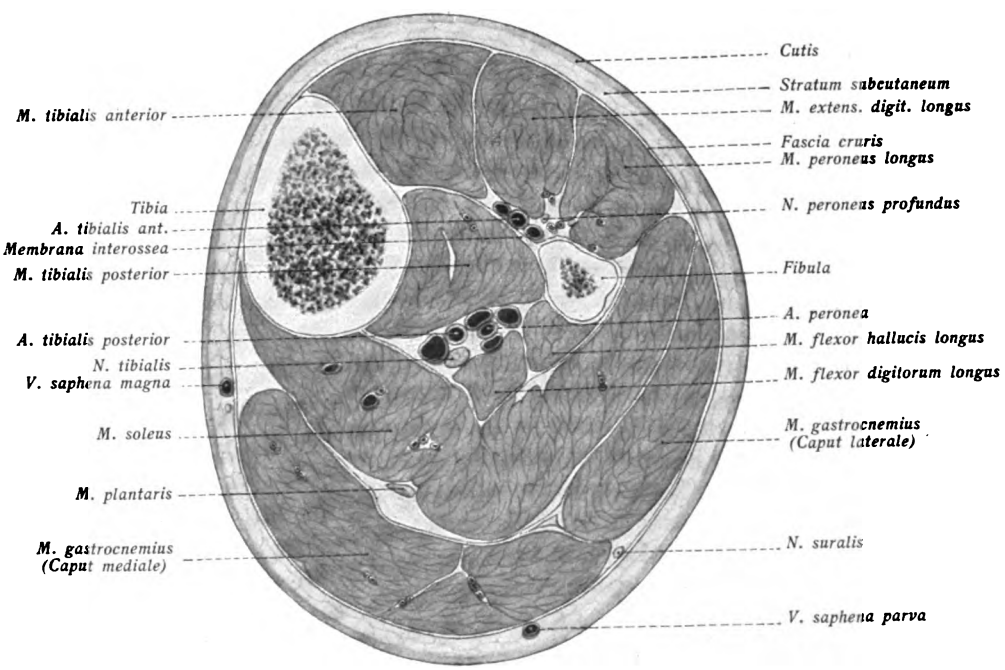

Digitized by Google

Fig. 402.

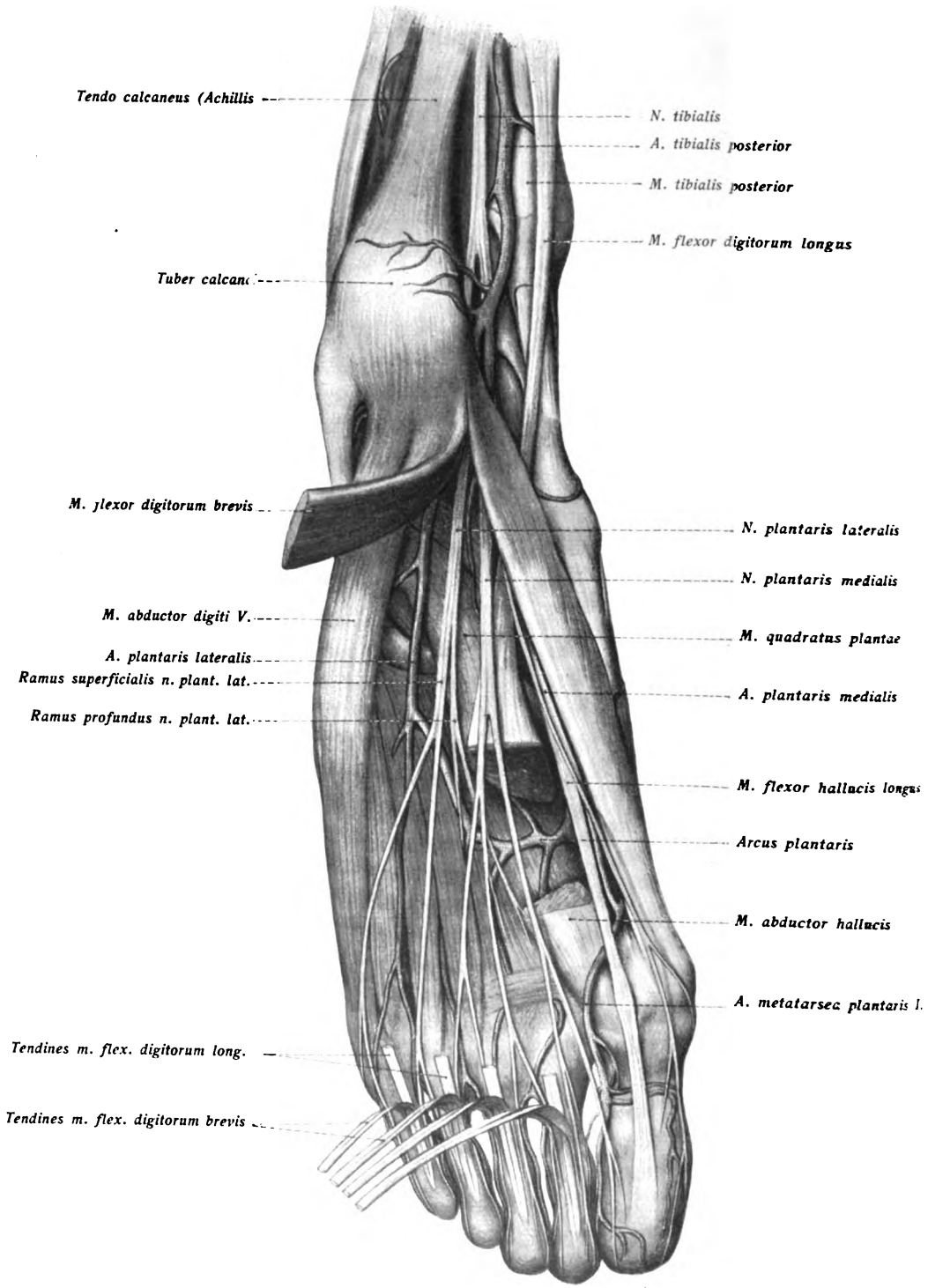

Digitized by Google

Fig. 402. Plantarseite des Fußes. Der M. flexor digitorum brevis ist durchschnitten, aus dem M. flexor digitorum longus und den Mm. abductor und flexor brevis hallucis sind Teile herausgeschnitten.

des Talus unmittelbar lateral vom N. tibialis und unter dem Sustentaculum tali des Kalkaneus zur Planta, kreuzt hier die Sehne des M. flexor digitorum und setzt an der zweiten Phalanx der großen Zehe an. Zwischen dem Malleolus medialis und dem Tuber calcanei besitzt jede der Sehnen der Mm. flexor digitorum, tibialis posterior und flexor hallucis eine eigene, von dem Lig. laciniatum der Fascia cruris (vom Malleolus medialis zum Kalkaneus) überbrückte *Sehnenscheide*.

Auf der Faszie des Unterschenkels verläuft von der lateralen Seite des Fußrückens zur Wade aufsteigend die *V. saphena parva*. Sie durchbohrt die Faszie in der Furche zwischen den Gastrocnemiusköpfen, um in die V. poplitea einzumünden (vgl. S. 312).

Nach Teilung der A. poplitea in ihre beiden Endäste am oberen Rande des M. soleus tritt die *A. tibialis anterior* (s. Fig. 399) über den oberen Rand der Membrana interossea nach vorn, nachdem sie noch eine kleine A. recurrens tibialis posterior entsendet hat. Sie läuft nun auf der vorderen Fläche der Membr. interossea anfangs zwischen M. tibialis anterior und M. extensor digitorum longus, dann zwischen M. tibialis anterior und M. extensor hallucis longus nach unten. Oberhalb der Malleolargegend liegt sie der lateralen Fläche der Tibia dicht an, kreuzt die Sehne des M. extensor hallucis, gelangt unter dem Lig. cruciatum hindurch zum Fußrücken und heißt nun *A. dorsalis pedis*. Der *Verlauf der Arterie* ist am Lebenden durch *eine Linie bestimmbar*, die oben in der Mitte zwischen Tuberositas tibiae und Capitulum fibulae beginnt und unten vorn in der Mitte zwischen den beiden Malleolen endet. Außer Muskelästen gibt sie ab: Oben die A. recurrens tibialis anterior aufwärts zum Rete articulare genu, unten Aa. malleolares lateralis et medialis. Mit der Arterie läuft der *N. peroneus profundus* (s. Fig. 199). Dieser durchbohrt den Ursprung des M. extensor digitorum longus und läuft erst lateral von der A. tibialis anterior, dann in der Höhe des oberen Sprunggelenkes *über sie hinweg* und mit ihr zum Fußrücken. Er ist der *motorische Nerv für die Streckmuskeln auch des Fußrückens*. Der *N. peroneus superficialis* läuft zwischen den Mm. peroneus longus und brevis, *beide versorgend*, oberflächlicher als der vorige und durchbohrt die Fascia cruris an der Grenze von unterem und mittlerem Drittel des Unterschenkels, wo er *Hautnerv* wird und sich noch, bevor er zum Fuß gelangt, *in den N. cutaneus dorsi pedis medialis und intermedius* teilt.

Die *A. tibialis posterior* (s. Fig. 400, 401) tritt mit dem N. tibialis unter den von der Tibia zur Fibula ziehenden Sehnenbogen des M. soleus (Arcus popliteus) sowie unter das tiefe Blatt der Fascia cruris. Sie liegt zunächst auf dem M. tibialis posterior, dann zwischen M. tibialis posterior und M. flexor digitorum longus und tritt im unteren Drittel des Unterschenkels an der medialen Seite unter den Wadenmuskeln hervor, indem sie oberflächlich und *zwischen der Achillessehne und dem Malleolus medialis leicht zugänglich* wird. Hier liegt sie mit dem Nerven (s. oben) zwischen M. flexor digitorum longus und M. flexor hallucis longus und kann, *dem N. tibialis medialwärts angelagert*, leicht unterbunden werden. Noch hinter dem Malleolus medialis zerfällt sie in ihre Endäste: Aa. plantaris lateralis et medialis. Sie verläuft in einer Linie, die man von dem Condylus medialis tibiae zur Mitte zwischen Malleolus medialis und Achillessehne zieht (Fig. 400). Ihr Hauptast, die in der Richtung des Stammes weitergehende *A. peronea* (s. Fig. 400), entsteht hoch oben aus dem Stamm, läuft an der Hinterseite der Fibula, bedeckt von dem M. flexor hal-

Digitized by Google

Fig. 403. Frontalschnitt der Sprunggelenke.
Fig. 404. Schematische Darstellung der Fußgelenke.

lucis longus, und endigt lateral am Kalkaneus mit Ästen zum Rete calcanei und einem die Membrana interossea durchbohrenden Aste, der mit der A. tibialis anterior anastomosiert (s. oben). Der *N. tibialis* verläuft lateral von der A. tibialis posterior unter dem tiefen Blatt der Fascia cruris. Am Malleolus (s. Fig. 200 und 202) liegt der Nerv tiefer als die Arterie zwischen ihr und der Sehne des M. flexor hallucis longus und teilt sich noch vor dem Eintritt in die Planta pedis in den *N. plantaris medialis et lateralis*.

Die *Vena saphena magna* beginnt *vor* dem medialen Malleolus des Unterschenkels aus den Venennetzen des medialen Fußrandes, nimmt die Venen des Fußrückens und der Vorderseite des Unterschenkels auf und zieht an der medialen Fläche der Tibia, stets *auf* der Fascia cruris liegend, zum Oberschenkel empor, hierbei die Kondylen der Tibia und des Femur hinten umgreifend. Die *Vena saphena parva* entsteht *hinter* dem lateralen Malleolus aus den Venen des seitlichen Fußrandes und der Ferse, auch aus tiefen Venen der Fußsohle und zieht an der Beugefläche des Unterschenkels neben dem N. suralis zur Kniekehle empor.

Anwendungen.

A. tibialis anterior und *posterior* werden in der Richtung der oben angegebenen Linien aufgesucht. Hierbei kann die A. tibialis ant. vor dem lateralen Rande des M. tibialis anterior in den genannten Muskelinterstitien in verschiedener Höhe des Unterschenkels unterbunden werden. Die A. tibialis posterior kann man im *oberen Drittel des Unterschenkels von der medialen Seite* aus hinter der Tibia aufsuchen, indem man den M. gastrocnemius nach hinten abdrängt und den tibialen Ursprung des M. soleus durchschneidet. Man gelangt so auf das tiefe Blatt der Fascia cruris, das zu durchschneiden ist. Die Arterie liegt dann auf dem M. tibialis posterior, der *N. tibialis dicht an ihrer lateralen* Seite. Hinter dem Malleolus medialis wird die Arterie besonders leicht gefunden. Nach Durchschneidung des Lig. laciniatum trifft man sie hier nahe am Malleolus hinter den Sehnenscheiden des M. tibialis post und des M. flexor dig. longus. Der N. tibialis liegt der Achillessehne *näher*, als die Arterie, beide sind durch Fett von der Sehne getrennt.

Insuffizienz der Klappen der Vena saphena magna ist oft die Ursache variköser Erweiterungen dieser Vene am Unterschenkel. Für den Fall, daß die Ligatur dieser Vene am Oberschenkel vorgenommen wird, um die Verödung der varikösen Gebiete herbeizuführen, muß die anatomische Besonderheit der Vene beachtet werden, daß sie keineswegs stets als einfacher Stamm am Oberschenkel liegt, sondern oft erst kurz vor der Einmündung in die Vena femoralis ein fast gleich starkes, von lateral heraufkommendes Gefäß aufnimmt. Unterbindet man dies allein, so kann der Erfolg natürlich nicht eintreten.

Die unter der Haut breit vorliegende mediale Fläche der Tibia nebst der die Haut straff spannenden Crista tibiae — wie sie häufig Veranlassungen zu Hautverletzungen gibt — macht auch die Heilung von Wunden und Festigung von Narben schwieriger als sonst am Körper. Die große Neigung der Haut am Unterschenkel, einmal vorhandene, weniger widerstandsfähige Stellen zum Ausgang für Ulcera cruris werden zu lassen, beruht vor allem hierauf, aber auch auf den ungünstigen Ernährungsverhältnissen überhaupt, da das venöse Blut der Schwere entgegen nach aufwärts fließen muß.

5. Der Fuß.

Auf der *Dorsalseite des Fußes* sieht man durch die dünne Haut das *subkutane Venennetz*, aus dem hinter dem Malleolus lateralis die V. saphena parva (begleitet von dem N. suralis) und vor dem Malleolus medialis (neben der Endausstrahlung des N. saphenus) die V. saphena magna hervorgehen. Die Teile liegen in *lockerem subkutanem Bindegewebe*. Wird der Fuß stark dorsal flektiert, so tritt auch die zur großen Zehe ver-

Digitized by Google

Fig. 403.

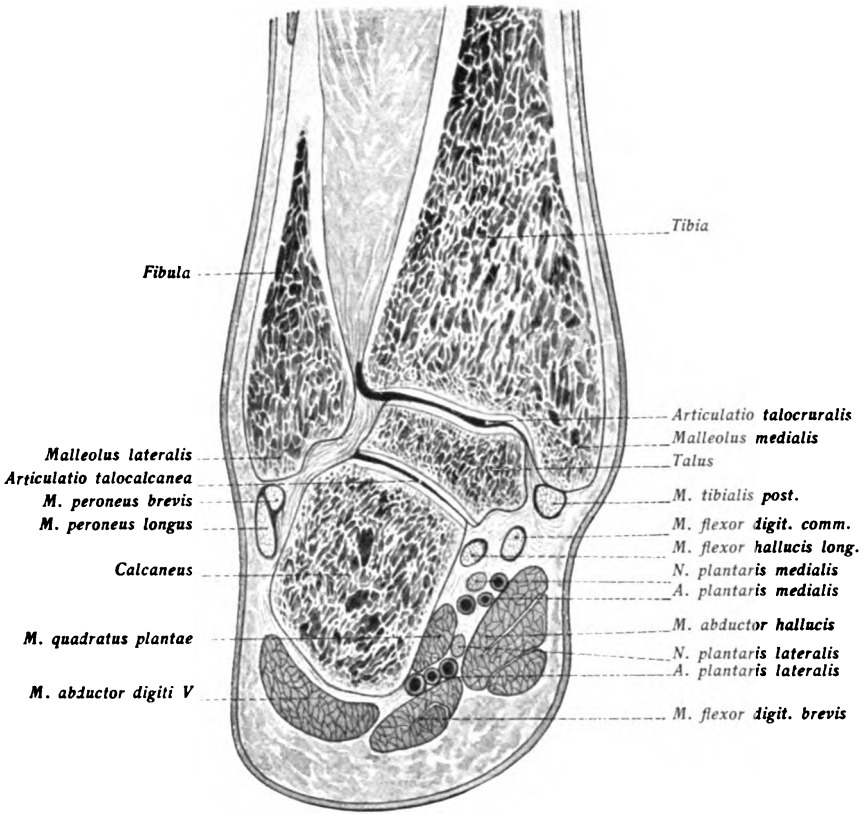

Fig. 404.

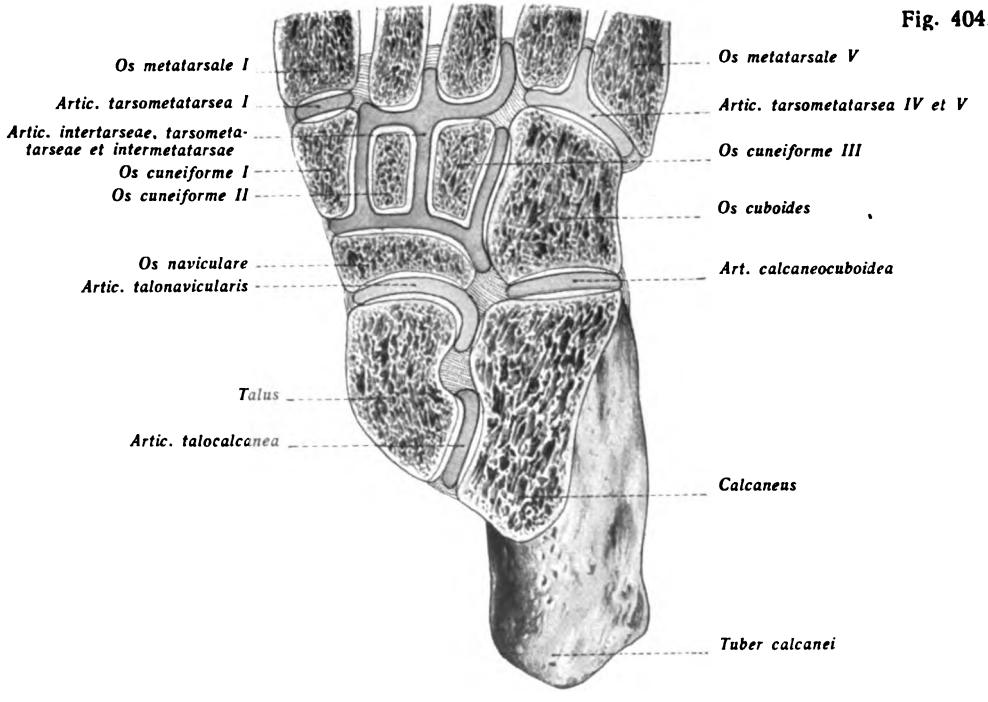

Digitized by Google

Fig. 405.

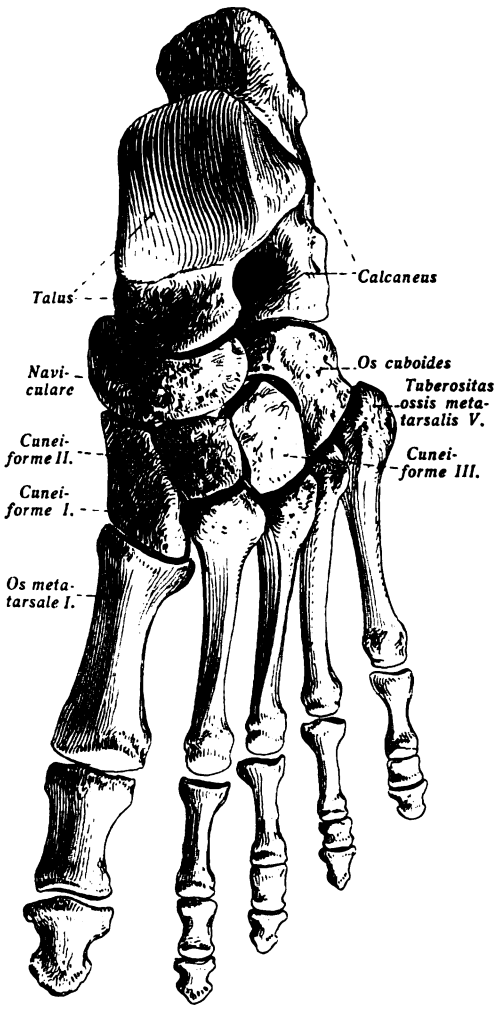

Digitized by Google

Fig. 405. Fußskelett mit Chopartscher (rot) und Lisfrancscher (blau) Gelenklinie.

fende *Sehne des M. extensor hallucis longus* hervor. Medial von ihr fühlt man die sehr iftige, zum medialen Fußrand verlaufende Sehne des *M. tibialis anterior,* sowie die Seh- ı des *M. ext. digit. long.* lateral von ihm (Fig. 399). Die Sehnen der 3 Muskeln haben je e Sehnenscheide, die von der als Lig. cruciatum bezeichneten Faszienverstärkung überlagert rden. Auch ist bei Dorsalflexion der gespannte *M. extensor digitorum brevis* fühlbar. teral von der Sehne des M. extensor hallucis ist auf der Mitte des Fußrückens die *Pul- ion* der oberflächlich liegenden *A. dorsalis pedis* zu fühlen. Auch die Sehnen der *Mm. ronei* lassen sich, wenn auch weniger deutlich, unter und hinter dem Malleolus lateralis i Dorsalflexion palpieren. Setzt man in sitzender Stellung den Fuß flach dem Boden auf, kann man in der Verbindungslinie der unteren Malleolenenden, auf der Dorsalseite, die ıgerkuppen in eine *Vertiefung* eindrücken, in der man die Sehnen der genannten Mus- ın unter den Fingern hin- und hergleiten lassen kann. Man fühlt nach oben von dieser ube das *untere Tibiaende,* nach unten den angrenzenden *Talus,* ist also in der Höhe des *lokruralgelenks.* An dem medialen Fußrand fühlt man ohne Mühe 2—3 cm nach unten d vorn von dem unteren Ende des medialen Malleolus die *Tuberositas ossis navicularis.* dem lateralen Fußrand ist gegenüber der oben genannten Tuberosität, doch etwas iter nach vorn, die *Tuberositas ossis metatarsalis V* zu fühlen. Weiter nach vorn las- ı sich an beiden Fußrändern die Metatarsalia und Phalangen abtasten, wobei die *Capitula r Metatarsalia* über die Lage der Metatarsophalangealgelenke unterrichten. An der Dor- seite der Zehen lassen sich bei Plantarflexion die Köpfchen der Phalangen fühlen und die Interphalangealgelenke bestimmen. Über die hinter den Malleolen gelegenen Sehnen- ıeiden der Flexoren und Peronei (s. S. 316/317).

Die *A. dorsalis pedis* (s. Fig. 399) tritt oberhalb der Malleolargegend als Fortset- ng der A. tibialis anterior von der medialen Seite her unter der Sehne des M. extensor llucis hindurch und gelangt unter dem *Lig. cruciatum* verlaufend zum Fußrücken in den ıten Intermetatarsalraum. Sie verläuft in einer von da bis zur Mitte zwischen beiden Mal- ıolen gezogenen Linie und teilt sich an der Basis des 1. und 2. Os metatarsale in den stär- ren *Ramus plantaris profundus,* der zwischen 1. und 2. Os metatarsale hindurch zum Ar- s plantaris verläuft und die *A. metatarsea dorsalis I* bis in den 1. Zwischenknochenraum. Late- wärts entsendet sie eine (mit dem Muskelast des N. peroneus profundus für den M. ex- ısor brevis verlaufende) A. tarsea lateralis unter den M. extensor digitorum brevis zur ıastomose mit der folgenden, und eine A. arcuata auf den Basen der Metatarsalknochen, s der die Aa. metatarseae dorsales für den 2.—4. Zwischenraum und die ihnen entspre- ıenden Zehenseiten kommen. Medialwärts gehen aus der A. dorsalis pedis zwei bis drei bedeutende Aa. tarseae mediales hervor.

Die *Nerven des Fußrückens (s. Fig. 399)* sind: 1. *N. peroneus superficialis, der sich* wei- · oberhalb in zwei Äste teilt (s. S. 313): *N. cutaneus dorsi pedis medialis et inter- ıdius.* Sie liefern alle Zehennerven außer denen für den lateralen Fuß- und Kleinzehen- ıd und denen für die beiden einander zugekehrten Seiten der großen und der 2. Zehe. ese beiden Flächen werden vom Endast des *N. peroneus profundus,* der laterale Fuß- nd vom *N. suralis* versorgt, der hier *N. cutaneus dorsi pedis lateralis* benannt ist. Alle ei stehen in Anastomose.

In der *Planta* liegt unter der derben Haut und dem besonders nach hinten dicken

Digitized by Google

Fettpolster die starke *Fascia plantaris*, die mit fünf Zipfeln, nach vorn in die Sehnenscheiden aller fünf Zehenbeuger (— darin abweichend von der Fascia palmaris, die den Daumen freiläßt und nur vier Zipfel hat —) und in die Haut ausstrahlt, auch quere Faserzüge besitzt. Zwischen den Zipfeln gelangen, den Interdigitalfalten entsprechend, die Zehennerven (sieben vom N. plantaris medialis, drei vom N. plantaris lateralis), mit den plantaren Zehenarterien in reichliches Fett eingebettet, nach vorn zu den einander zugekehrten Zehenseiten. Auf dem Klein- und Großzehenballen ist die Faszie bedeutend dünner als nach der Mitte hin. Hier deckt die Faszie den vom Tuber calcanei entspringenden *M. flexor digitorum brevis* (N. plantaris medialis L_5—S_2), der sie zum Teil zum Ursprung benützt. Die *A. plantaris lateralis* (s. S. 317 und Fig. 402) tritt unter dem M. abductor hallucis in die Planta und verläuft zwischen M. flexor digitorum brevis und M. quadratus plantae lateralwärts, dann unter Bildung des *Arcus plantaris* medialwärts bis zur Aufnahme des Ramus plantaris profundus aus der A. tibialis anterior. Der Arcus plantaris liegt dicht an den Basen des 2.—4. Os metatarsale und an den Mm. interossei. Er entsendet nach vorn vier *Aa. metatarseae plantares* für die Spatia interossea und die ihnen entsprechenden Zehenseiten, während der laterale Rand der Planta eigene Äste von dem Arcus erhalten. Die *schwächere A. plantaris medialis* läuft medial vom M. abductor hallucis nach vorn zur großen Zehe, wo sie in der Regel mit der A. metatarsea plantaris I anastomosiert.

Der N. tibialis zerfällt schon, bevor er zur Planta tritt, in die *Nn. plantares lateralis* und *medialis*. Der *N. plant. lateralis* (S_1—S_3) läuft in Begleitung der A. plantaris lateralis und teilt sich in einen *Ramus superficialis* und einen *R. profundus* (s. Fig. 402). Jener versorgt die Ballenmuskulatur der kleinen Zehe und mit drei Zehennerven die Haut der kleinen Zehe und die laterale Seite der vierten Zehe. Der tiefe Ast geht mit dem Arcus plantaris in die Tiefe und versorgt die Mm.interossei und den M. adductor hallucis. Der *N. plantaris medialis* (L_5—S_2) verläuft medial vom M. flexor digitorum brevis, versorgt die Ballenmuskulatur der großen Zehe und den M. flexor digitorum brevis und endigt mit sieben Zehennerven für die beiden Seiten der ersten bis dritten Zehe und die mediale Seite der vierten Zehe.

Für die Bewegung des Fußes kommen vor allem *zwei Gelenke* in Betracht (Fig. 403, 404 und 405):

1. Das *obere* Sprunggelenk (Articulatio talo-cruralis). Es artikuliert der Körper des Talus mit den Gelenkenden der Tibia und Fibula. Die Kapsel heftet sich am Talus vorn und hinten in geringem Abstand von der Gelenkfläche an und geht zu den Rändern der Knöchel und der Gelenkfläche der Tibia. Die Gelenkhöhle hängt durch einen Spalt mit dem distalen Tibiofibulargelenk zusammen. Es ist ein *einachsiges* Gelenk. Die Achse verläuft quer durch den Taluskörper; die Bewegung ist eine Scharnierbewegung (Dorsal- und Plantarflexion, besser: verstärkte und verminderte Dorsalflexion, da der Fuß „plantar" nicht flektiert werden kann (s. a. S. 276). Bei stärkster Dorsalflexion (z. B. bei vornübergeneigtem Körper, z. B. bei der militärischen Haltung) steht der Talus fest in der Malleolengabel. Bei schwacher Dorsalflexion steht der Talus nicht fest und gestattet Wackelbewegungen um den lateralen Malleolus. Es rührt das davon her, daß die Gelenkfläche des Talus vorne breiter als hinten ist.

2. Das *untere* Sprunggelenk (Articulatio talo-calcaneo-navicularis) besteht aus zwei

Digitized by Google

r räumlich durch den Sinus tarsi geschiedenen, funktionell nicht trennbaren Abschnitten: der *Artic. talocalcanea*, zwischen der unteren Gelenkfläche des Taluskörpers und der eren Gelenkfläche des Kalkaneus. b) *Artic. talo-calcaneo-navicularis*, zwischen den Gekflächen des Taluskopfes, des Sustentaculum tali des Kalkaneus und des Os naviculare. e Kapsel geht vom Rande der überknorpelten Flächen ab und wird verstärkt durch s Lig. talonaviculare dorsale. Es ist ebenfalls ein *einachsiges* Gelenk. Die Achse geht n Taluskopf zur lateralen Fläche des Kalkaneus. Die Bewegungen drehen Navikulare ost Kalkaneus um diese, also annähernd durch die Längsachse des Talus verlaufende hse herum. *(Drehgelenk)*. Am Fuß äußern sich diese Bewegungen als 1. Hebung des *ßeren* Fußrandes (Pronation) stets verbunden mit Abduktion (Haltung beim Tanzıritt), 2. Hebung des *inneren* Fußrandes (Supination), stets verbunden mit Adduktion altung beim Klettern an Stangen). — Weiter kommen in Betracht:

3. *Art. calcaneocuboidea*, zwischen der distalen Gelenkfläche des Kalkaneus und oximalen Gelenkfläche des Os cuboides. Da sich der Kalkaneus im unteren Sprunggelenk ht, so muß jede Bewegung im unteren Sprunggelenk auch mit einer Bewegung im lkaneokuboidgelenk verbunden sein. Dabei übt die Kalkaneokuboidverbindung einen beıränkenden Einfluß auf die Exkursionen im unteren Sprunggelenk aus. Wegen dieser *ıktionellen* Einheit der beiden anatomisch getrennten Gelenke kann man die Artic. calıeo-cuboidea nebst dem vorderen Abschnitt des unteren Sprunggelenks auch Artic. tarsi nsversa (Chopart) nennen. *Ein* Chopartsches „*Gelenk*" gibt es natürlich nicht, wohl aber e Chopartsche „*Gelenklinie*", nämlich die Flucht der nebeneinander gelegenen Spalten ischen Kalkaneus und Os cuboides und Talus und Os naviculare. Weitere Gelenke sind g. 404 und 405).

4. *Articulationes intertarseae*, zwischen den übrigen Fußwurzelknochen.

5. *Artt. tarsometatarsede*. Es besteht gewöhnlich aus den drei (aus der Fig. 405 erhtlichen) getrennten Cava, von denen das mittlere mit den Artic. intertarseae und dem lenk zwischen Os naviculare und den Cuneiformia kommuniziert.

6. *Artt. metatarsophalangeae* und die *Artt. interphalangeae*.

Von Verstärkungsbändern seien genannt: Laterale: Lig. talofibulare anterius vom lleolus lateralis zur lateralen Talusfläche; Lig. talofibulare posterius hinten vom Malleolateralis zum Processus posterior tali, Lig. calcaneofibulare von der Spitze des Mallus lateralis zur Außenseite des Kalkaneus.

Das *mediale Seitenband* geht vom Malleolus medialis aus und strahlt fächerförmig n Naviculare, Talus und Kalkaneus aus: Lig. deltoides.

Zwischen Talus und Kalkaneus liegen die Lig. talocalcanea; vor allem das Lig. talocaneum interosseum, vereinigt das vordere Ende des Fersenbeines mit der unteren che des Collum tali. Das Lig. bifurcatum liegt an der Dorsalseite und verbindet das dere Ende der Dorsalfläche des Kalkaneus gabelförmig geteilt mit dem Os cuboides und n Os naviculare.

An der Plantarseite liegt der starke vom Fersenbein ausgehende Bandapparat, der n Os naviculare, Os cuboides und den Basen der Metatarsalknochen verläuft. Der uptteil ist das Lig. calcaneo-cuboideum plantare longum von der Unterfläche des Kalıeus zum Os cuboides und den Metatarsalia; das Lig. calcaneo-naviculare plantare zweigt ı ihm nach medial ab *und bildet einen Teil der Gelenkpfanne für den Taluskopf*. Man

Digitized by Google

kann diesen *nur von dem Ligament bedeckten Teil des Taluskopfes* an jedem skelettierten Fuß leicht finden. Er ragt an solchem Präparat gegen die Fußsohle frei zwischen Kalkaneus und Os naviculare hervor.

Anwendungen.

Der Beginn der *Chopartschen* Gelenklinie wird am Lebenden am medialen Fußrand hinter der fühlbaren Tuberositas ossis navicularis gefunden (s. Fig. 405). Am lateralen Fußrand endet die Linie daumenbreit hinter der Tuberositas ossis metatarsalis V. Die *Lisfrancsche* Gelenklinie (d. i. die Linie in der der Mittelfuß an die Fußwurzel grenzt), beginnt an der Tuberositas ossis metatarsalis V. an dem lateralen Fußrand und endigt an dem medialen Fußrand daumenbreit vor der Tuberositas ossis navicularis. *Wichtig ist an dieser Linie, daß das Os metatarsale II proximal gegen die Fußwurzel vorspringt.* Die *A. dorsalis pedis* wird auf der Mitte des Fußrückens in der Richtung der oben angegebenen Linie leicht gefunden. Wird hierbei der N. cut. dorsi pedis medialis angetroffen, so wird er verlagert. Nach Durchtrennung der Fascie findet man die Sehne des M. extensor hallucis longus *medial* von der Arterie, die des M. extensor hallucis brevis *lateral* von ihr. Mit der Arterie verläuft der Endast des N. peroneus profundus.

Die beiden wichtigsten Deformitäten des Fußes (Klumpfuß, Plattfuß) erfordern zu ihrem Verständnis und zu ihrer sachgemäßen Behandlung genaue Kenntnis des normalen Fußgewölbes und seiner Hauptbewegungen. Wie sich jeder an eigenen Fußabdrücken (feuchter, nackter Fuß z. B. nach dem Bad auf Holzplanken auftretend) überzeugen kann, berührt der normale Fuß den Boden nur am Kalkaneus, am lateralen Fußrand, an der vorderen Grenze des Mittelfußes und mit den Endphalangen der Zehen. Der innere Fußrand berührt den Boden nicht. Steigert sich dies Verhalten, so daß in extremen Zuständen der Fuß auf der lateralen Kante aufruht, so entsteht der Klumpfuß (pes varus). Berührt der innere Fußrand den Boden, so entsteht der Plattfuß (pes planus, pes calcaneo-valgus).

Das normale Fußgewölbe (man studiere dies und das Folgende an skelettierten Füssen) hat zwei Spannungen: Die eine von hinten nach vorn, die andere von innen nach außen. Jene ist am weitesten gespannt vom Kalkaneushöcker zum Köpfchen des III. Os metatarsale. Auf diesen beiden Punkten ruht die Wölbung. Weitere Unterstützungspunkte sind vorn die Köpfchen der beiden inneren und äußeren Metatarsalien. Die quere Wölbung ist am höchsten am Os cuneiforme II; proximal bilden Talus, Naviculare und Os cuboides die Schlußsteine des Gewölbes, durch die die Belastung, die auf den Talus einwirkt, auf alle Teile des Kalkaneus und — durch das Navikulare — auf das Os metatarsale III weitergeleitet wird.

Das Doppelgewölbe des Fußes stützt sich in der Hauptsache durch sich selbst d. h. durch die ineinander gekeilten Skelettelemente. Aber auch die Weichteile sind wichtig, vor allem die Muskeln und Sehnen, die durch ihr Nachgeben und hinwiederum ihre Spannung die notwendigen Verschiebungen ermöglichen und ausgleichen. Auch dem Bandapparat als federndem Bestandteil kommt eine Aufgabe bei der Erhaltung des Gewölbes zu. Besonders wichtig ist das Lig. calcaneo-naviculare plantare, das einen Teil der Gelenkpfanne des Taluskopfes bildet und seinerseits durch die Sehne des M. tibialis posterior getragen wird. Grade die Nachgiebigkeit dieses Bandes, durch wechselnde Spannung des M. tibialis posterior gewährleistet, ermöglicht das federnde Ausweichen des Talus nach abwärts bei Belastung. *(Braus.)*

Die *Klumpfußstellung*, die entweder angeboren oder erworben sein kann, zeichnet sich dadurch aus, daß das Fußgewölbe nicht mehr zur Ausnutzung kommt, um die Last des Körpers zu tragen. Gewöhnlich ist der Talus aus der Gabel der Malleolen nach außen herausgetreten und seine laterale Fläche ist zur Standfläche geworden, die durch das Os cuboides und das Os metatarsale V nach vorn hin verbreitert werden kann, so daß der Fuß dann vollständig auf der äußeren Kante ruht. Die Unterschenkelknochen verhalten sich meist so, daß die Tibia statt innen *hinten*, die Fibula statt außen *vorn* steht, doch kommt auch das Umgekehrte vor. Zwischen Talus und Kalkaneus entsteht ein nach innen offener Winkel und weitgehende Umgestaltungen der Knochen verbinden sich mit abnormen Gelenkbildungen.

Der Fuß steht in äußerster Supination und Adduktion. Hinsichtlich ihrer Entstehung sind die *angeborenen* von den *erworbenen* Klumpfüßen zu unterscheiden. Jene bilden sich entweder — vielfach erblich — aus abnormer Keimesanlage, der zufolge die Fußwurzelknochen, vor allem der Talus

Digitized by Google

und die Unterschenkelknochen, abnorme, an die der Anthropoiden erinnernde Formen annehmen; oder sie entstehen durch intrauterinen Druck. Unter den erworbenen Klumpfüßen bilden die durch Muskellähmungen entstandenen (paralytischen) die häufigsten Fälle. Nicht immer ist der Klumpfuß die Folge einer Kontraktur der *Supinatoren* (M. tibialis posterior) und *Flexoren* (Wadenmuskeln, Mm. flexor digitorum und hallucis longus); selbst dann, wenn sämtliche den Fuß bewegenden Muskeln gelähmt sind, fällt der Fuß der Schwere nach in die adduzierte und supinierte Stellung. Vorzüglich aber führt Lähmung des N. peroneus zur Varusstellung, weil jetzt die antagonistische Kontraktur die Wirkung der Schwere unterstützt und steigert.

Bei dieser Lähmung des *N. peroneus* fehlt die Wirkung des M. peroneus longus (hebt den seitlichen Fußrand, abduziert und senkt die Fußspitze) des M. peroneus brevis (hebt den seitlichen Fußrand, abduziert und hebt die Fußspitze) und der Extensoren der Zehen; demzufolge treten die Antagonisten in Wirksamkeit. Der M. tibialis posterior supiniert, adduziert und senkt die Fußspitze; die Flexoren der Zehen beugen sie bis ins Endglied hinein: der Kranke stolpert über seine eigenen Zehen. — Der M. tibialis anterior ist je nach der Lage, die seine Sehne bei den mannigfachen Stellungen des Fußes einnehmen kann, als Pronator, wie als Supinator wirksam. Den Fuß aus der Pronations- in Supinationsstellung überzuführen, vermag er jedenfalls nicht. *(R. Fick.)*

Beim *Plattfuß* lastet der Fuß auch mit dem medialen Teil des Gewölbes auf dem Boden. Der äußerst komplizierte Mechanismus der Entstehung dieser Deformität läßt sich im Hauptpunkte dahin erläutern, daß sich im unteren Sprunggelenk der Kalkaneus unter dem Talus nach lateral emporschiebt, wodurch der Talus am medialen Fußrande neben die Fußwurzel zu stehen kommt, und zwar mit dem Kopf nach innen unten, mit dem Körper nach außen oben. Hieraus ergibt sich dann weiter: 1. die quere Achse des oberen Sprunggelenkes senkt sich lateral nach unten; kompensatorisch tritt Pronationsstellung im unteren Sprunggelenk ein *(Valgusstellung)*; 2. der Malleolus fibularis rotiert mit dem Talus nach vorn, dadurch (Lig. calcaneo-fibulare!) Hebung des hinteren Endes des Kalkaneus und Senkung des Processus anterior calcanei, kompensiert durch Dorsalflektion im oberen Sprunggelenk. Die Senkung des vorderen Kalkaneusabschnittes führt zur Abplattung des Fußes (pes planus). Je nachdem die einen oder anderen Verschiebungen vorherrschen, stellt sich der einzelne Fall mehr als pes valgus oder pes planus dar.

Digitized by Google

Autoren-Verzeichnis.

Seite

Aschoff 214
Bardeen 16, 17
Bolk 152
Bonnet 12, 16
Brandt 216
Braun 153
Braus 322
Broman . . 6, 10, 22, 23, 24
Corning 116, 135
v. Eggeling 106
Elze 124
Enderlen . . . 126, 194, 197
Felix, W. 11
Fick, R. . . . 113, 146, 323
Forster 152, 277
Freund 139, 146
Froriep 53
Gasser 194, 197
Gaupp 3, 44, 155, 172
Gegenbaur 152
Goldscheider 138
Gräper 178
Greving 127

Seite

Häckel 2
Harras 146
Hart 146
Hasse 3, 219, 220
Hasselwander . . . 163, 212
Heiß 159, 163, 251
Hermann 130
Hertwig, O. 16
His 7, 13
Hotz 126
Jäger 151, 152
Keibel 6, 10, 11, 13, 16, 17, 20, 21, 24
Killian 91
Köhler 278
Kollmann 7, 16, 17, 21, 22, 23
v. Krempelhuber 216
Lexer 27
Lubosch 145
Mall 6, 10, 11, 13, 16, 17, 20, 21, 23, 24
Martius 1

Seite

Maurer 107
Merkel 26, 42
Mollier 107
Müller, Fr. W. . . . 51, 52
Mysberg 152
Onodi, A. 82
Pirogoff 112
Rabl 24
Ruge, E. 222
Seifert, E. 300
Spemann 4
Stöhr, Ph. 107
Stöhr, Ph., jun. 145
Tandler 295
Toldt, Karl 17
Villiger 8
Virchow, H. 38
Vogt, W. 203, 229
Voit 45
Waldeyer 32, 115, 233, 237, 252
Weber, M. J. 3
Welcker 3

Schlagwörter-Verzeichnis.

A.

Abduzensbrücke 45
Acetabulum 305
Achillessehne 315
Achselfalte, vordere u. hintere 141
Achselgrube 280
Achselhöhle 13, 280
Achsellücken 283
Achsellücke, mediale . . 150
Aditus laryngis . 101, 115, 122
Akromioklavikulargelenk . 278
Akromion 278
Ambosfortsatz, langer . . 59
Ampulle des Ductus deferens 251
Ampullen der Samenleiter 250
Angulus pubis 235
— sternalis (Ludovici) . 141
Annulus femoralis . . . 244
— inguinalis abdominalis 190, 195
Annulus inguinalis subcutaneus 192
— tendineus Zinnii . . 78
Ansa hypoglossi 19
— Vieusseni 136
Anteflectio 255
Anteversio 255
Antimeren 2
Antlitzteil des Schädels . . 15
Antrum mastoideum . . 60, 65
Anus 238
Aorta 10, 178
— abdominalis 199
— aufsteigende 176
— descendens 153, 165, 177, 179
— Semilunarklappe der . 169
— thoracica 150
Aortenbogen 12, 176
Aortenbogen, Anomalie des Ursprunges seiner Äste 109
Aortenbögen, primitive und ihre Umbildungen . . 109
Aponeurosis palmatis . . 295
Aquaeductus cochleae . . 60
Arachnoidalraum . . . 50
Arachnoides 46, 268
Arcus aortae 135, 177
— cruralis 243
— plantaris 320
— popliteus 317
— pubis 235
— tendineus m. levatoris ani 238
— venosus juguli . . . 120
— volaris profundus . . 297
Arteria(e) alveolaris inferior 67,

Digitized by Google

Seite

Arteria(e) alveolares superiores anteriores . . 72
— — — posteriores . . 72
— angularis 66
— anonyma . . 133, 176, 177
— articulares genu . . . 312
— auditiva interna . . . 57
— auricularis posterior . 39
— — profunda 71
— axillaris 280, 281
— — und Äste . . . 149
— basilaris 21, 33
— brachialis anterior . 275, 287
— buccinatoria 66
— bulbi urethrae . . . 264
— carotis, Gebiet und Äste 116
— — communis 115, 130, 135
— — externa 39, 70, 100, 115, 130
— — interna 21, 39, 57, 70, 100, 115, 130
— — — Krümmungen der 45
— — — sympathisches Geflecht der 80
— — — Verlauf durch und über den Schädelgrund 45
— — sinistra 177
— centralis retinae, Verlauf in der Achse des Sehnerven 79
— cerebelli inferior anterior 57
— — — posterior . . . 57
— — superior 57
— cerebri anterior . . 21, 57
— — media 21, 57
— — posterior . . . 21, 57
— cervicalis ascendens . 136
— — superficialis . . . 135
— chorioidea 58
— ciliares anteriores . . 79
— — posteriores breves et longae 79
— circumflexae femoris . 309
— circumflexa ilium interna 236
— — — prof. 190
— — — superficialis . 186, 306
— — scapulae 150
— — —, Anastomose mit der A. transversa scapulae 282
Arteria(e) coeliaca . . 199, 225
— colica media . . . 227
— collateralis ulnaris inferior 286, 289
— — — superior . . . 286
— communicans anterior . 57
— — posterior 57
— coronaria cordis dextra 166
— — — sinistra . . . 167
— cricothyreoidea . . . 121
— dorsalis linguae . . . 95
— — nasi 66, 79
— — pedis . . 275, 317, 319
— — penis 263, 264
— epigastrica inferior 11, 189, 190, 236
— — — Projektion . . 190
— — superficialis . . 186, 306
— — superior . . . 148, 153
— ethmoidalis . . 42, 75, 85
— — anterior 79
— — posterior . . . 75, 79
— femoralis . . 275, 303, 309
— frontalis 39, 79
— genu suprema . . . 310
— glutaea inferior 236, 238, 307
— — superior . 236, 238, 307
— hämorrhoidalis media . 236
— hepatica 207
— hypogastrica 237
— ileocolica 227
— ileo-lumbalis 236
— iliacae communes . 199, 237
— iliaca communis, Unterbindungen der . . . 200
— — externa . 190, 236, 237
— — interna . . . 236, 237
— infraorbitalis . . 66, 67, 72
— intercostales 11
— intercostalis suprema . 11
— interossea 275
— — dorsalis auf der Streckseite 294
— intestinales 227
— ischiadica 275
— labialis inferior . . . 66
— — superior 66
— lacrymalis 79
— laryngea inferior . . 123
— — superior . . . 123, 131
Arteria(e) lingualis . . 95, 131
— lumbales 190
— mammaria interna . 11, 135, 147, 151, 165
— maxillaris externa . 66, 115, 129, 131
— — interna. . . 66, 70, 71
— meningea anterior . 42, 79
— — media . . . 28, 42, 71
— — posterior . . . 42
— mentalis 67
— mesenterica inferior 210, 231
— — superior 199, 225, 227, 231
— obturatoria . . . 236, 237
— — abnorme 244
— — abnormer Ursprung 243
— occipitalis 39, 130, 131, 267
— ophthalmica . 21, 42, 66, 78
— — Abgang von der A. carotis int. 45
— ovarica 237, 259
— palatina ascendens . . 97
— — major 96
— palpebrales laterales . 79
— — mediales superior und inferior 67
— pancreaticoduodenalis inferior 227
— penis 264
— perforantes 310
— pericardiacophrenica . 148
— peronea 275, 317
— pharyngea ascendens 42, 100, 131
— phrenicae inferiores . 11
— plantaris lateralis . . 320
— poplitea . . 276, 312, 317
— princeps pollicis . . . 297
— profunda brachii . . 286
— — femoris 309
— — linguae . . . 93, 95
— — penis 264
— pudenda 236, 238
— — communis . . . 307
— pudendae externae . . 306
— pudenda interna . . . 263
— pulmonalis 13, 164, 176, 177
— — Äste der 178
— — dextra 177
— — Semilunarklappe der 169
— radialis . . 275, 289, 293

Digitized by Google

Seite

Arteria(e) radialis an der Hand 297
— recurrens radialis . 286, 289
— renales 11
— sacralis lateralis . . . 236
— — media 14
— spermaticae internae 11, 199
— sphenopalatina . 72, 84, 85
— subclavia . 10, 135, 148, 275, 280
— — und Äste 116
— — Gruppierung ihrer Äste 109
— — sinistra . . . 165, 177
— sublingualis . . . 93, 95
— submentalis 129
— supraorbitalis . . 39, 79
— suprarenales 11
— surales 312
— temporalis superficialis 39, 66, 70
— thoracico-acromialis . 278
— thyreoidea ima . . . 126
— — inferior 116, 132, 133, 136
— — superior 131
— tibialis anterior 275, 312, 317
— — posterior . . . 312, 317
— tonsillaris 96, 97
— transversa colli . . 116, 135
— — faciei . . . 66, 70
— — scapulae . . . 135, 282
— tympanica 71
— ulnaris . . 275, 289, 293
— — an der Hand . . . 298
— umbilicalis . . . 236, 237
— uterina . 236, 237, 254, 255, 257, 259
— vertebralis . 11, 21, 57, 116, 136, 267
— vesicalis inferior . . 236
— zygomatico-orbitalis . 67
Articulatio calcaneocuboidea 321
— sternoclavicularis 115, 135, 141
— tarsi transversa (Chopart) 321
Aryepiglottische Falten . . 122
Asymmetrie 3
Atembewegungen . . . 113
Atmung, Verschiebung der Lage der Lunge mit der 161
Augenhöhle 74
— Arterien der 79

Seite

Augenhöhle Muskeln der . 78
— Nerven, Eintritt in die . 79
— Venen der 79
Augenlider 76
Augenmuskeln . . . 21, 78
Axillarlinie 140

B.

Bauch 182
— Grenzen 182
— regionale Einteilung . 184
Bauchaorta, Äste der . . 199
Bauchfell 186, 205
— Beziehungen des Rektums zum 248
— parietales 185
— — Blatt 205
— Plattenepithel des . . 259
— viszerales Blatt . . . 206
Bauchfellbänder 206
Bauchhöhle 13, 156
Bauchmuskeln 187
Bauchteil des sympathischen Nervensystems . 200
Bauchwand, Binnenschichten 185
Bauchwand, kutane Schichten 185
— Muskelschichten . . 185
— Nerven der 186
Becken 234
Beckenapertur, obere und untere 234
Beckenausgang 238
— Ebenen des 262
Beckenbindegewebe . . . 260
Beckenboden 261
— Spannung des . . . 255
Beckeneingang und -ausgang 234
Beckenkanal 235
Beckenraum, extraviszeraler Teil 239
— viszeraler Teil . . . 239
Beckenteil des Ureters . . 237
Beckenwand 234
— Durchlässe der . . . 241
— Gefäße und Nerven der 236
Beugemuskeln 274
— des Unterarms . . . 289
Beugesehnen der Finger . 297
Bilaterale Symmetrie . . 2

Seite

Binnenschichten . 186, 196, 206
Bizepswulst 285
Blase 207
Blasenwinkel 254
Bronchus, linker . . 177, 178
— rechter 178
Brücke 50
Brust 140
Brustdrüse, Arterien der . 148
— Venen der 148
— des Weibes 148
Brustkorb 10
— Elastizität des . . . 144
Brustraum, untere Wand . 153
Brustumfang 3
Brustwand 147
— Nerven der 151
— Venen der 151
Brustwarze 141
Bulbus 77
— olfactorius 49
— der V. jugularis . . 60
Bursa intratendinea olecrani 288
— M. sternohyoidei . . 120
— mucosa subscapularis . 283
— omentalis . 206, 208, 210
— — Zugänge . . . 209
— subacromialis . . . 284
— subcoracoidea . . . 284
— subcutanea olecrani . 288
— subdeltoidea . . . 284
— trochanterica . . . 306

C.

Canalis(es) caroticus, Knie des 59
— carpi 295
— diploici 30
— facialis 45
— infraorbitalis . . . 67
— Hunteri 309
— naso-lacrymalis . . 25, 75
— obturatorius 235, 236, 237, 241
— — (durchtretende Teile) 241
— pyloricus 213
Capitulum humeri . . . 288
Caput femoris 305
Cartilago quadrangularis . 55
Carunculae salivales . . . 94
Caruncula sublingualis . . 129
Cauda equina 268

Digitized by Google

Seite

ivum laryngis 122
- oris 92
- pelvis peritoneale . . 239
- tympani 59
illulae ethmoidales . 75, 89
- mastoideae . . 59, 60, 61
entrum tendineum . . . 153
ervix uteri 254
iasma nervorum opticorum 49, 90
noanen 100
horda dorsalis 16
- tympani . . . 18, 19, 61
rculus arteriosus Willisii 21, 57
ivus 16, 33, 50
ecum 208, 227
- Hochstand des . . . 230
elom 154
ollum anatomicum . . . 283
olon ascendens . . . 208, 228
- — abnorme Beweglichkeit 231
- — — Kürze 230
- descendens . . . 208, 228
- sigmoides . . . 208, 228
- transversum 207, 210, 228
- — abnorm langes . . 231
olumnae rectales . . . 247
ondyli femoris 311
onfluens sinuum . . 22, 35
onjunctiva bulbi . . . 76
onjunctiva palpebrarum . 76
onus terminalis 268
ornu minus des Zungenbeins 16
ornua majora des Zungenbeins 16
orpora cavernosa des Penis 238, 263
- quadrigemina . . . 49
orpus adiposum malae 68, 69
- — orbitae 75
- cavernosum urethrae 262, 263
ena ani 266
ista galli 33
istae iliacae . . . 182, 266
ista occipitalis interna . 33
irvatura postpubica . . 252
- subpubica 252
rsternae subarachnoideales 46

D.

Seite

Damm 262
— Faszien des 236
— Grenzen des 262
Darm, sekundäre Befestigung des . . . 229, 230
Darmbeinschaufeln . . . 235
Descensus 12
— coeci 230
Diaphragma 153
— pelvis 238, 255
— sellae 43
— urogenitale 234, 238, 247, 251, 255
Dickdarm 227
— Befestigung des . . . 229
— Lageanomalien des . . 229
Diploë 30
Discus articularis . . . 70
Dorsalaponeurose der Finger 301
Dorsale Stammesmuskulatur 6
Dottersack 13, 188
Douglassche Falten . . . 253
Ductus arteriosus Botalli 12, 109, 178.
— branchiales 105
— choledochus . . 207, 221
— cysticus 221
— deferens 195, 237, 244, 251, 252, 257
— — Ampulle des . . . 251
— excretorii 250
— hepaticus 221
— nasolacrymalis . . 77, 90
— omphalo-entericus . . 188
— parotideus 70
— pharyngo-branchiales . 106
— subling. minores . . 95
— submaxillaris . 93, 95, 129
— thoracicus 119, 136, 153, 164, 179, 180
— thymo-pharygeus . . 107
— thyreo-pharyngeus . . 107
Dünndarm 226
— Befestigung 227
Dünn- und Dickdarm, Aufhängeapparat des . . 229
Dünndarmschlingen, Lage der 211
Dünn- und Dickdarmschlingen, Unterscheidung zwischen 211

Seite

Duodenum 210, 223
— schematische Einteilung in fünf Stücke . . . 224
Duralsack 268
Dura mater 19, 41
— — Sinus der 22
— — spinalis 268

E.

Eierstöcke 258
Eingeweide, Verlagerungen und Drehungen . . 4
Ellbogengegend 288
Ellbogengelenk 290
Eminentia ileo-pectinea . 243
Emissarien 34, 46
Emissarium condyloideum . 35
— mastoideum 34
— occipitale 35
— parietale 34
Epicondyli femoris . . . 311
Epicondylus lateralis . . 288
— medialis humeri . . 288
Epiduralraum 268
Epiduralspalt 268
Epiduralspatium 41
Epigastrium 184
Epiglottis . . . 101, 115, 122
Epipharynx 100
Epiphysengrenze des Humerus und Radius . . 290
Epiphysenlinie des Humeruskopfes 284
— — Oberschenkelkopfes 305
Epithelkörperchen 13, 107, 125, 126
Epoophoron 12
Erector trunci 267
Excavatio recto - uterina (Douglasii) . . . 253, 258
— rectovesicalis . . . 250
— vesico-uterina . . 253, 254
Extremitas tubaria . . . 258
— uterina 258
Extremitäten, Gefäße der . 275
— seriale Anordnung . . 270
— Vergleichung miteinander 276
Extremitätengefäße, Embryologie der . . . 275

Digitized by Google

F. Seite

Facies costalis der Lungen 159
— diaphragmatica der Lungen 159
— — des Herzens . . . 169
— lunata 305
— mediastinalis der Lungen 159
Falx cerebelli 43
— cerebri 17, 42
— inguinalis 193
Farresche Linie am Ovarium 259
Fascia bulbi 75
— colli media 113
— — praevertebralis . . 114
— — profunda 114
— — retrooesophagea . 114
— — retropharyngea . . 114
— — superficialis . . . 113
— coracoclavicularis . 112, 278
— cremasterica . . 193, 196
— cribrosa 244, 306
— cruris 317
— diaphragmatis pelvis . 236
— — — inferior . . . 238
— — — superior . . . 238
— endopelvina . 236, 238, 252
— endothoracica . . . 144
— iliaca 236, 243
— lata 243
— lumbodorsalis 199, 266, 267
— obturatoria 236, 238, 262, 264
— parotideo-masseterica 68, 69, 130
— pectinea 243
— perinei profunda, oberes und unteres Blatt . . 238
— pharyngobasilaris . . 99
— piriformis 236
— plantaris 320
— praevertebralis . . 100, 135
— temporalis . . . 39, 68
— transversalis 185, 186, 189, 193, 236, 244
Faszien des Dammes . . 263
Faszie des Unterarms . . 291
Faszienspalt am Damm . . 263
Fazialis-Gruppe 18
Fazialiskanal 61
Fazialismuskulatur . . . 20
Fenestra cochleae . . . 59
— vestibuli 59

Seite

Fettkörper im Canalis obturatorius 242
Fila olfactoria 49
Filum terminale 268
Fimbria ovarica 259
Finger, Arterien der . 298, 301
— Beugesehnen der . . 297
— Dorsalaponeurose . . 301
— Nerven der 301
Fingerbeuger 301
Fissura orbitalis superior . 74
— parieto-occipitalis . . 53
Flexura coli sinistra . . . 208
— duodenojejunalis . . 227
— ileocolica 227
— perinealis 247
— — des Rectums . . . 253
— sacralis 247
Fontanellen 31
Foramen coecum . . . 107
— — der Schädelbasis 33, 85
— — der Zunge . . . 92
— epiploicum 206
— infraorbitale 74
— infrapiriforme . . 236, 307
— — (durchtretende Teile) 241
— ischiadicum minus . 236, 264, 307
— jugulare 34
— lacerum 62, 99
— obturatum 242
— occipitale magnum . . 33
— opticum 74, 78
— sphenopalatinum . . 84
— spinosum 42
— stylo-mastoideum . 45, 68
— supraorbitale . . . 74
— suprapiriforme . . 236, 307
— — (durchtretende Teile) 241
— transversarium des Atlas 267
— venae cavae . . . 153, 200
— Winslowii 209
Foramina ethmoidalia . . 75
— obturata 234/5
Fornix des Magens . . . 213
Fossa acetabuli 305
— ductus venosi . . . 220
— cerebri lateralis . . . 49
— glandulae lacrymalis . 74
— hypophyseos . . . 49
— iliaca dextra 227
— ileo-pectinea . . 243, 244

Seite

Fossa infraclavicularis . 141, 278
— jugularis 60
— obturatoria . . . 237, 258
— olfactoria 33
— ovalis 244
— ovarica 238
— poplitea 310
— retromandibularis . . 69
— sacci lacrymalis . . . 75
— supraclavicularis . . . 134
— Sylvii 52
— — Teilung 53
Fossulae lumbales . . . 226
Fovea capitis 305
Fovea femoralis 244
— inguinalis lateralis . . 195
— — medialis . . . 195, 244
— trochlearis 74
Foveolae granulares . . . 28
Frenulum linguae . . . 94
Führungslinie 255
Fundus der Harnblase . . 251
uteri 255
— vesicae 250
Fuß 318
Fußbänder 321
Fußgelenke 321
Fußrücken, Nerven des . . 319

G.

Galea aponeurotica . . 20, 38
Gallenblase 221
Ganglion cervicale medium 136
— — supremum . . . 100
— ciliare 80
— geniculi 18
— jugulare 18
— nodosum 100
— oticum 40, 70
— petrosum 18
— semilunare . 18, 44, 46, 200
— solare 200
— sphenopalatinum . 86, 96
— sympathisches . . . 7
Gaumen 25
— harter 92
— — Schleimdrüsen des . 96
— weicher 96
Gaumenfortsätze des Oberkiefers 16
Gaumenmandel 96

Digitized by Google

Seite

iaumenmuskeln . . . 12, 62
iefäße der Beckenwand . 236
– der Extremitäten, Varietäten der 275
– der Kiemenbögen . . 109
iefäßnervenstrang am Halse 115
iefäßsegment 6
iehirn, Beziehungen zur Oberfläche des Schädels 52
– frontopetaler Typus . 53
– occipitopetaler Typus . 53
– Projektion auf das Schädeldach 52
– schwebend im Liquor des Arachnoidalraumes 50
– untere Grenze auf die Außenwand des Schädels projiziert . . . 50
– Windungsrelief des . . 52
ehirnnerven 12
– primäre und sekundäre Austrittsstellen . . . 19
ehirnschädel 3
ehirnteil des Schädels . . 15
ehörgang, knöcherner . 59
– knorpeliger 58
ehörknöchelchen . . 12, 61
ehörorgan 58
elenkkapsel 283, 313
– des Hüftgelenks . . 305
elenkverbindungen der Hand- 300
enitalfalten 262
enitalwülste 262
esäßfurche 303
eschlechtsapparat, Segmente des 6
esicht 66
esichtsgegend, oberflächliche 68
– tiefe 71
ewebe, subepikraniales . 38
landula(e) buccales . . 22
– bulbo-urethrales (Cowperi) 263, 264
– labiales 22
– linguales anteriores . 96
– palatinae 22
– parotis 23, 40, 58, 66, 68, 69, 130
– — accessoria . . . 70
– — am Halse . . . 70

Seite

Glandula(e) sublingualis . 95
— — major 23
— — minores 23
— submaxillaris . 23, 95, 129
— tarsales 76
— thymus 165
Granulationes arachnoideales (Pacchioni), Lage der 47
Grenzstrang 116
— sympathischer . . . 150
Großhirn, Frontallappen des 49
Gyri orbitales 49
Gyrus frontalis III . . . 52
— supramarginalis . . . 52
— temporalis I und II 52, 53

H.

Hals 13
— Bindegewebegerüst des 113
— Gefäßstrang am . . 132
— Lage der Lungenspitze am 136
— Lage der Pleurakuppel am 136
— Lymphknoten des . . 119
— Regionen des . . . 114
— Strömungsrichtungen d. Lymphe am 119
— weiße Linie am . . . 120
Halsbucht 105
Halseingeweide . . . 13, 111
Halsfaszien 113
— oberflächliche . . . 129
Hals, Gefäßnervenstrang 111, 115
Halsmuskeln, eigentliche . 111
— laterale 112
— mediale 112
— prävertebrale . . . 112
— tiefe 111, 112
— topograph. Einteilung . 111
— vordere 111
Halsnerven 118
Halsrippen 10, 110
— — — Projektion . . 190
Halsteil des Sympathikus 119
Halsumfang 3
Halsvenen 117
Hammer 16
— Ambosgelenk . . . 59
Hammergriff 59
Hamulus des Flügelfortsatzes 69, 99

Seite

Hand 295
— A radialis an der . . 297
— A ulnaris an der . . 298
— Gelenkverbindungen der 300
— N. medianus an der . 299
— N. ulnaris an der . 299
Handbögen 275
Handwurzel 295
Harnapparat, Segmente des 6
Harnblase 236, 254
— bei starker Füllung . 250
— leer 250
— männliche 248, 252
— Fundus der 251
Harnröhre 254
— beim Weibe . . . 238
Haut, seröse 155
Hautast des N. iliohypogastricus 193
Hautmuskeln des Kopfes . 12
Hautnerven, segmentale Anordnung 271
Hautsegment 6
Hautsegmente, Überschichtung der 274
Herz 104, 166
— Einlagerung in seine seröse Höhle . . . 172
— Facies diaphragmatica des 169
— Kranzarterien des . . 177
— Projektion auf die vordere Brustwand . . . 168
— Venen des 167
Herzachse 167
Herzbeutel . . 164, 166, 171
— parietales Blatt des . . 172
— viszerales Blatt des . . 172
Herzboden 153
Herzgrube 141
Herzklappen 169
Herzspitze 166
Hiatus adductorius . . . 309
— aorticus 153, 198
— canalis facialis . . 45, 62
— maxillaris 84
— oesophageus . . . 153
— — des Zwerchfells . . 179
Hilus 201
— ovarii 258
Hinterhauptfontanelle . . 31

Digitized by Google

Seite

Hirnhäute 17, 41
— weiche 46
Hirnnerven, Durchtrittsstellen für die zwölf . 34
— extraduraler Verlauf . 43
— Lage innerhalb des Duralsackes 43
— primäre Austrittsstellen 43
— sekundäre Austrittsstellen 43
Hirnschädel des Neugeborenen 32
Hirnstamm 33
Hirnstiele 49
Hoden 196
Hohlhandbogen, oberflächlicher 298
Hüftgegend 303
Hüftgelenk 303
— Gelenkkapsel des . . 305
Hüftmuskeln 306
Hüftregion 13
Humerus, Epiphysengrenze 290
Humeruskopf, Epiphysenlinie des 284
Hypochondrien . . . 184, 210
Hypopharynx 101
Hypophysis . . 17, 43, 49, 90

I.

Impressio colica 219
— duodenalis 219
— gastrica 219
— pylorica 219
— renalis 219
Impressiones digitatae . . 49
Incisura acetabuli. . . . 305
— cardiaca 160
— interarytaenoidea . . 101
— interlobaris 160
— supraorbitalis. . . . 74
— thyreoidea 121
Inscriptiones tendineae . . 182
— — des M. rectus abdominis 12
Interkostalarterien . . 10, 150
Interkostalnerven . . . 267
Interskapularlinie . . . 178
Intervertebralscheiben . . 7
Intumescentia cervicalis . 7
— lumbalis 7

Seite

Isthmus cerebri 49
— faucium 92

J.

Jejunum- u. Ileumschlingen, Unterscheid. zwischen . 211
Jochbein 3, 25
Juga cerebralia 49
Jugum sphenoidale . . . 33

K.

Kapsel der Prostata . . . 252
— der Samenblasen . . 252
Kardia 209
Kaumuskeln 12
Kehlkopf 13
— Lage zum Skelett . . 121
— Nachbarorgane . . . 121
— Nerven 124
— Venen 123
Kehlkopfeingang 122
Kehlkopfmuskeln . . . 20
Kehlkopfskelett 12
Keilbeinhöhle 90
— beim Neugeborenen . 87
Kieferbogen 23
Kiefergelenk . . . 23, 58, 70
— Bewegungen im . . . 71
Kieferhöhle 87
— Mündung der . . . 88
— beim Neugeborenen . 87
Kieferregion 15
Kiemenbogen 12, 105
Kiemenbögen, Gefäße der . 109
Kiemenfurchen . . . 12, 105
Kiemenspalten 12
Kinn-Scheitellinie . . . 67
Klavikula 278
Kleinhirn 50
Kleinhirnhemisphären . . 43
Klivus 50
Kniegegend 311
Kniegelenk 313
— Bewegungen im . . 314
— Schleimbeutel des . . 314
Kniekehle 312
Knochengerüst der Nasenhöhle 82
Knorpel, Meckelscher . . 16
Konjunktivalsack . . . 76
Konstriktor des Pharynx . 20

Seite

Kopf, Arterien 21
— Hautmuskeln . . . 12
— Urwirbel 12
— Venen 21
Kopfschwarte 36
— Nerven der 40
Kopfumfang 3
Koronarnaht 3
Korpus des Magens . . . 213
Kranium 15
Kremaster 196
Kreuzbeindreieck . . . 266

L.

Labium glenoidale . . . 283
Labia majora . . . 3, 262
— minora 262
Lacertus fibrosus 288
Lacuna(e) laterales des Sinus sagittalis . . . 47
— musculorum 243
— vasorum . . 236, 243, 244
— — (durchtretende Teile 241
Lambdanaht 3
Lamina cribrosa 84
— perpendicularis d. Siebbeins 82
Larreysche Spalte . . . 153
Leber 215
— Befestigungen . . . 220
— Flächen der 218
— Lage zu Nachbarorganen 220
— Lage zum Skelett . . 220
— Projektionsfigur . . 220
Leistenband 236
Leistenbeuge 182
Leistendrüsen 186
Leistengrube, laterale . . 195
— mediale 195
Leistenhernien 192
Leistenkanal 195
Lendenraute 266
Levator ani 247
Lidkante 75
Ligamentum (a) cardinale uteri 256
— carpi dorsale . . . 297
— carpi volare 297
— coracoacromiale . . 284
— coracohumerale . . . 284
— coronarium 229

Digitized by Google

Seite

Ligamentum (a) coronarium (extrabursaler Teil) 209
— — (intrabursaler Teil) . 209
— — dextrum 207
— — hepatis 206
— cricothyreoideum . . 121
— cruciatum 319
— falciforme hepatis . 206, 220
— gastrolienale 208, 209, 226
— glandulae thyreoideae . 126
— hepatoduodenale . 206, 207 209, 220, 221
— hepatogastricum . 207, 220
— hepato-renale 208, 209, 221
— ileofemorale 305
— ileo-pectineum . . . 243
— inguinale 182, 237
— interfoveolare (Hesselbach) 193
— intermusculare laterale 285
— — mediale 285
— ischiocapsulare . . . 306
— lacunare (Gimbernat) . 243
— latum . . . 253, 258, 259
— ovarii 260
— — proprium 258
— palpebrale mediale . . 75
— patellae 311
— phrenicolienale 208, 209, 226
— pubocapsulare . . . 306
— recto-uterina . . . 256
— sacrospinosum . . 235, 236
— sacrotuberosum 235, 236, 264
— stylo-hyoideum . . . 16
— suspensorium ovarii 237, 258
— teres 305
— — hepatis . . . 188, 206
— thyreohyoideum laterale 120
— — mediale 120
— transversum 305
— triangulare dextrum . 221
— — sinistrum . . . 221
— umbilicalia lateralia 188, 194, 195, 237
— umbilicale medium 188, 195
— uteri teres . 237, 256, 260
— vocalia 122
Linea(e) alba . . . 182, 187
— axillaris 140
— costoclavicularis . . 140
— mammillaris 140
— parasternalis 140

Seite

Linea(e) semicircularis (Douglasii) 189
— sternalis 140
— terminalis 182
— temporalis 39
Lippenfurche 25
Liquor des Arachnoidalraumes 50
— cerebrospinalis . . . 47
Lobus caudatus 207, 208, 209, 219
Luftröhre 164
Lumbalarterien 10
Lungen 159
— Beziehungen zu den Organen der Nachbarschaft 161
Lungengrenzen bei Exspirationsstellung . . 161
— — Inspirationsstellung . 161
Lungenhilus, Lage der Gefäße am 160
Lungenpforte 160
Lungenspitze 10, 116, 148, 159
— Lage am Halse . . . 136
Lungenvenen, rechte . . 173
Lymphe, Strömungsrichtungen am Halse . . . 119
Lymphknoten des Halses . 119
— der Parotisgegend . . 70
Lymphoepitheliale Organe . 107
Lymphoglandula(e) bronchotracheales . . . 178
— inguinales 306
— Rosenmülleri . . . 244
— subinguinales . . . 306
— submaxillares . . . 129
— supraclaviculares . . 119

M.

Magen 213
— Arterien des 215
— Befestigungen des . . 215
— Lage zu Nachbarorganen 214
— Lage zum Skelett . . 214
— Nerven des 216
— Venen des 216
Magengrube 141
Malleolus medialis . . . 317
Mandibula 16
Manubrium sterni . . . 177

Seite

Margo falciformis . . 244, 306
— liber 258
— — des Ovariums . . 254
— mesovaricus 258
— supraorbitalis . . 39, 74
— tubarius 259
Mastdarm 247
Meckelscher Knorpel . . 16
Medianebene 2
Medianfurche, hintere . . 141
Mediastinum 13, 155, 156, 163
Mediastinum, Inhalt des . 164
— präperikardialer Teil . 166
Medulla 18
— oblongata 50
Membrana atlanto-occipitalis posterior . . . 267
— obturatoria . . . 235, 242
— thyreohyoidea . . 120, 131
Meniscus lateralis . . . 313
— medialis 313
Mesenteriolum 228
Mesenterium 206
Mesoatrium 173
Mesocolon transversum . 207
Mesogastrium, dorsales . . 209
Mesokardium 173
Mesokolon 206
Mesometrium 259
Mesopharynx 101
Mesosalpinx 258, 259
Mesosigmoideum . . . 208
Metameren 2, 6
Metamerie 6
Milz 208, 225
Mittelohr 59
Mohrenheimsche Grube 141, 278
Mons pubis 182
Mundboden 93, 120
Mundhöhle 92
Mundspalte, primäre . . 23
— sekundäre 23
Musculus(i) ano-coccygeus 262
— auricularis anterior . 20
— — posterior . . . 20
— — superior 20
— biceps 285
— biventer 20, 68
— — Zwischensehne . . 130
— brachialis 285
— brachioradialis . . . 289
— buccinator 20, 23, 66, 68, 93

Digitized by Google

Seite

Musculus(i) buccinator, Ursprung 68
— bulbocavernosus . . 262
— caninus 66
— cleidohyoideus . . . 114
— coccygeus . 14, 238, 262
— compressor urethrae . 238, 252
— constrictor pharyngis inferior 99
— — medius 99
— — superior 99
— coracobrachialis . . 285
— cremaster 193
— crico-thyreoideus . . 20
— deltoides 278
— epicranius . . . 38, 113
— extensores carpi radiales longus und brevis . 289
— extensor digitorum brevis 319
— — — longus . . . 319
— — hallucis longus . . 319
— flexor digitorum brevis 320
— frontalis 20, 38
— genioglossus . . . 93
— geniohyoideus . . 93, 120
— glutaeus maximus . . 264
— hyoglossus . . . 129, 131
— iliacus 236
— iliopsoas 243
— infraspinatus . . . 283
— intercostales externi und interni 144
— ischio-coccygeus . . 238
— latissimus dorsi . 267, 278
— levator ani . 238, 251, 262
— — palpebrae, Endsehne des 76
— — scapulae . . . 134, 267
— — veli palatini . 20, 96
— longus capitis 112, 119, 133
— — colli 112, 133
— lumbricales, Wirkung der 301
— masseter . . . 66, 68
— mylohyoideus 92, 93, 120
— obliq. abd. internus . 193
— — capitis inferior . 267
— — — superior . . . 267
obliq. abd. internus . 193
— — internus 236, 262, 264

Seite

Musculus(i) occipitalis . 20, 38
— omohyoidei 113
— omohyoideus, oberer Bauch des 133
— — Zwischensehne des 132
— orbicularis 20
— — oculi 76
— palato-pharyngeus . 20
— pectineus 243
— pectoralis major . 147, 278
— peronei 319
— piriformis 236, 238, 264
— procerus nasi . . . 20
— pronator teres . . . 289
— psoas . 10, 198, 237, 143
— pterygoideus externus 71
— — internus . . . 71, 100
— pubo-coccygeus . . 238
— quadratus labii inferioris 20
— — — superioris . . 20
— — lumborum . . . 199
— recti 189
— rectus abdominis . . 12
— — capitis major . . 267
— rhomboides 267
— risorius 20
— scaleni . . 112, 133, 134
— scalenus anterior 116, 119, 134
— — medius . . . 119, 134
— — posterior . . . 134
— serrati posteriores . 267
— sphincter oris . . . 20
— splenius capitis et cervicis 134
— sternocleidomastoideus 3, 21, 100
— styloglossus . . . 100
— stylohyoideus 20, 68, 100, 131
— stylopharyngeus . 20, 100
— subclavius 280
— subcutaneus colli . . 113
— subscapularis . . . 280
— supinator 289
— supraspinatus . . . 283
— temporalis 52
— tensor veli palatini . . 96
— tibialis anterior . . 319
— transversus abdominis 186, 193

Sei

Musculus(i) transversus perinei 26
— — — profundus . 238, 26
— — — superficialis . 26
— teres minor 28
— teres major . . 280, 28
— trapezius . . 3, 21, 26
— triangularis . . . 2
— triceps 28
— — langer Kopf des . 28
— trigoni urethralis . . 25
— uvulae 9
— zygomaticus . . . 2
Muskelecke 18
Muskeln der Augenhöhle 7
— der Extremitäten . . 27
— der Hüfte 30
— des Oberschenkels . 30
— des Ohres 2
— der Regio mastoidea . 6
— der Vagusgruppe . . 2
— der Zunge 9
Muskelschichten, Bauch . 19
Muskulatur des Rückens . 26
— des Unterarms . . . 29
— des Unterschenkels . 31
Myotom . . . . . .
Myotome der Extremitäten 7

N.

Nabel 13, 15
— Schichtung am . . . 15
Nabelbläschen 15
Nabelbruch, physiologischer 15
Nabelgrube 15
Nabelkreislauf 15
Nabelplatte 15
Nabelring 15
Nabelschlinge 2
— Gefäßversorgung . . 2
Nacken 2
Nackendreieck, tiefgelegenes 2
Nackenmuskulatur . . 266, 2
Nähte . . . . . .
Nase, Haut der äußeren .
— knöcherne . . . .
— Nebenhöhle der . . .
Nasenbein . . . . . .
Nasenfortsatz, innerer und äußerer . . . . . .
Nasengänge . . . . . .
Nasenhöhle . . . . . .

Digitized by Google

Seite

Nasenhöhle, Gefäße und Nerven der 85
-- Kommunikationen . . 83
-- Venen der 85
Nasenkapsel 16
Nasenregion 15
Nebenhoden 12
— Kopf des 196
Nebennieren 201, 202
Nebenthymus 176
Nerven der Augenhöhle . 79
— der Bauchwand . . 186
— der Beckenwand . . 236
— der Brustwand . . . 151
— der Finger 301
— des Fußrückens . . 319
— des Halses 118
— des Kehlkopfes . . 124
— der Kopfschwarte . . 40
— des Magens 216
— Ursprungskerne der motorischen 7
— viszeromotorische . . 18
— des Zwerchfells . . 153
Nervensegment 6
Nervensystem, sympathisches, Bauchteil des . 200
Nervus(i) abducens 18, 45, 79
— accessorius 18, 100, 116, 134, 267
— — äußerer Ast des . 118
— acusticus 45
— alveolaris inferior . 67, 72
— auricularis magnus 67, 132
— auriculo-temporalis 40, 67, 70
— axillaris 282
— buccinatorius 69, 72, 93
— cervicalis descendens . 132
— ciliares breves . . . 80
— cutaneus antibrachii dorsalis 286
— — lateralis . . . 286, 289
— — — medialis . . 282, 286 288
— — brachii dorsalis . 286
— — — lateralis . . . 286
— — — medialis . 282, 286
— — colli 132
— — femoris posterior 236, 307
— — surae lateralis . . 312

Seite

Nervus(i) cutaneus surae medialis 312
— dorsalis scapulae . . 119
— ethmoidalis 75
— — anterior 85
— — posterior 75
— ethmoidalis anterior, Verlauf durch die Schädelhöhle . . . 44
— facialis 18, 20, 68, 70, 111
— femoralis . 200, 243, 310
— frontalis 40
— glossopharyngeus 18, 94, 100 115, 130
— glutaeus inferior . 236, 307
— — superior . . . 236, 307
— hypoglossus 18, 93, 95, 100, 115, 129, 131
— — Lage am Hals zu den Arterien . . . 118
— iliohypogastricus . 186, 200
— — Hautast des . . . 193
— ilioinguinalis . . . 200
— infraorbitalis . . . 67
— intercostales . . . 274
— interosseus volaris . . 294
— ischiadicus . 136, 307, 310
— laryngeus inferior 124, 127, 133, 177
— — superior 20, 95, 115, 124
— lingualis 72, 93, 95, 115, 118, 129
— medianus 274, 275, 282, 287, 294
— — an der Hand . . 299
— musculocutaneus . . 274 282, 286, 289
— mylohyoideus . . 118, 129
— nasales posteriores . 84
— — — inferiores . . 86
— — — superiores . . 86
— nasociliaris 85
— nasopalatinus . . . 96
— obturatorius 237, 242, 311
— occipitalis major . . 40
— — minor . . . 40, 132
— oculomotorius . . 18, 79
— olfactorius 19
— ophthalmicus 40, 67, 79, 85
— opticus . . . 19, 45, 78
— palatinus anterior . . 96
— — medius 96

Seite

Nervus(i) perinei . . . 264
— peroneus . . 307, 310, 312
— — profundus 313, 315, 317
— — superficialis . . 313, 316
— petrosus superficialis major 19, 45, 62
— — — minor . . 40, 70
— phrenicus . . . 4, 119, 132, 133, 135, 148, 165, 166
— — dexter 176
— — sinister 165
— plantaris lateralis . . 320
— — medialis 320
— pudendus . 236, 263, 307
— radialis . . . 274, 282, 286, 289, 294
— — auf der Streckseite . 294
— recurrens . . 4, 13, 116, 118, 135
— — Vagi 20
— spermaticus externus 201
— splanchnici . . . 153, 165
— splanchnici major und minor 180
— subscapularis . . . 282
— supraclaviculares 274, 278
— — ant. 134
— — med. 134
— — post. 134
— supraorbitalis . . . 40
— suprascapularis 119, 135 283
— sympathicus, Brustteil des Grenzstranges . . 180
— — Grenzstrang des . 100, 132, 135, 136, 153, 165
— thoracalis lateralis . 119, 152, 282
— thoracicodorsalis . . 152
— tibialis . . . 310, 312, 316, 317, 318
— trigeminus 67
— trochlearis . . . 19, 79
— ulnaris . . . 282, 287, 288, 294
— — an der Hand . . 299
— vagus (i) . 1, 13, 18, 95, 100, 131, 135, 153, 165, 177, 179
— vagus, Lage und Äste 118
Netzbeutel 206

Digitized by Google

	Seite
Neugeborener, Hirnschädel	32
— Keilbeinhöhle	87
— Kieferhöhle	87
Neuromeren	7
Niere, linke	202
— rechte	202
Nieren 201,	208
— und Bauchfell	202
— Lage zur Bauchwand	201
— Lage zu Nachbarorganen	201
Nierenschnitt	10
Nucleus ambiguus	18
Nuhnsche Drüse	96
Nystagmus	65

O.

Oberarm	285
Oberbauchgegend	210
Oberkiefer	25
— Gaumenfortsätze	16
Oberkieferfortsätze	23
Oberschenkel, Muskeln des	308
Oberschenkelkopf, Epiphysenlinie des	305
Oesophagus 132, 150, 153, 164, 165,	178
— enge Stellen	179
— Halsteil	127
Ohr, inneres	62
— Muskeln des	20
Ohrfontanellen	32
Ohrkapsel	16
Okzipitallappen	49
Olekranon, Grübchen neben dem	288
Olive	18
Omentum majus . . . 207,	230
— minus . . . 207, 208, 209,	220
Orbita	3
— Grenzen	74
Orbitalvenen	22
Orificium externum urethrae	252
Os coccygis	14
— coxae	235
— dentale	16
— ethmoidale	15
— frontale 15,	16
— intermaxillare . . 16,	25
— ischii	238
Os lacrymale	16
— maxillare	16
— nasale	16
— occipitale . . . 15,	16
— palatinum	16
— parietale 15,	16
— sphenoides	15
— temporale . . . 15,	16
— turbinale	15
— tympanicum	16
— zygomaticum	16
Ossa maxillaria	15
— palatina	15
— zygomatica	15
Ostium abdominale	259
Ovarialnische	258
Ovarialtasche	260
Ovarien	253
Ovarium, Befestigung des	258
— Keimepithel	259

P.

Pacchionische Granulationen	46
— Gruben	28
Pankreas 208,	209
— Beziehungen zu Gefäßen	225
— Freilegung	224
Papierschädel	28
Papilla incisiva	96
— palatina	25
Paradidymis	12
Parametrium 253,	260
Paraproktium	260
Parasympathicus	20
Parazystium	260
Parietalorgan	19
Paroophoron	12
Parotis, sekretorischer Nerv der	70
Parotisgegend, Lymphknoten der	70
Pars ampullaris recti	247
— analis recti	247
— cavernosa urethrae	252
— lacrymalis des M. orbicularis	76
— laryngea des Pharynx	101
— membranacea urethrae 238, 252,	263
Pars nasalis pharyngis	100
— oralis des Pharynx	101
— pelvina des Ureters	251
— prostatica urethrae	252
— pylorica	213
— tympanica des Schläfenbeins	58
Patella	311
Paukenhöhle	59
Pedunculus cerebri	18
Penis, corpora cavernosa des	263
Perikardialhöhle . . 154,	173
Pericranium	40
Perimetrium	253
Periorbita	75
Peritonealflüssigkeit	206
Pfortader	186
Pfortaderäste, akzessorische	186
Pharynx 13, 99,	115
— Konstriktor	20
— Venengeflechte des	123
Pharynxwand, Befestigung an der Schädelbasis	99
Philtrum	25
Pia mater	46
Planum popliteum femoris	312
Platysma . . . 12, 111,	113
Pleura	156
— costalis	156
— diaphragmatica	156
— mediastinalis . . 156,	166
— — Verhalten der rechten zur Speiseröhre	179
— parietalis	156
— pericardiaca	166
— pulmonalis	156
— Umschlagstellen	158
Pleuragrenzen	158
— Variabilität der	159
Pleurakuppel . . . 148,	158
— Lage am Halse	136
Pleurasäcke	155
Pleuroperitonealhöhle	155
Plexus	270
— aorticus	200
— brachialis 10, 116, 118, 267, 274, 280,	282
— — vordere u. hintere faszikuli	135
— cervicalis . . 118, 133,	134
— haemorrhoidalis inferior	264

Digitized by Google

Seite

lexus hypogastricus superior 200
— lumbalis 200, 274
— parotideus 70
— pudendus 263
— sacralis 237, 238
— venosus mammillae . . 148
— — thyreoideus impar . 126
— venosi vertebrales externi 268
— venosus vesicoprostaticus 251
— vertebralis posterior . 267
lica(e) aryepiglotticae . . 101
— epigastrica . . . 190, 195
— gastropancreatica . . 209
— nervi laryngei . . . 101
— pharyngoepiglottica . 101
— recto-uterinae . . 253
— salpingopharyngea . . 101
— sublingualis . . 23, 94, 95
— umbilicales laterales 195, 244
— umbilicalis media . . 195
— ventriculares 122
ons 18
orta arteriosa pericardii 172, 173
— hepatis 220
— venosa pericardii . 172, 173
ortio minor des Trigeminus 18
— vaginalis 254, 255
rävesikaler Spalt . . . 261
rimordialkranium . . . 15
rocessus brevis des Hammers 59
— coracoides . . . 141, 278
— globularis 24
— mastoides . . 61, 65, 68
— styloides 16, 100
— vaginalis peritonei . . 195
— vermiformis 227
— xiphoides 140
— zygomaticus 16
rominentia laryngea . . 121
romontorium 59
rostata . . . 238, 250, 251
— Beziehung zum Rektum 251
— Kapsel der 252
rotuberantia occipitalis externa 54
upille, Erweiterung der . 80
yramide (Felsenbein) . 18

R.

Seite

Rachenenge 92
Radius, Epiphysengrenze . 290
Radiusköpfchen 288
Radix mesenterii . 207, 210, 229
Ramus(i)cervicovaginalis aus der A. uterina . . 254
— colli des N. facialis . . 70
— communicans posterior 21
— descendens 115
— — hypoglossi 94, 132, 133
— dorsalis der Rumpfnerven 7
— externus 116
— frontalis der Art. temp. superficialis 66
— intercostales 151
— intestinales 7
— mandibulae 93
— marginalis 70
— masticatorius . . . 72
— ovaricus 259
— parietalis der Art. superficialis 66
— plantaris profundus . . 319
— ventralis 7
Raphe palpebralis lateralis . 75
— pterygo-mandibularis 69, 99, 100
Recessus epitympanicus . 60, 61
— hepatic. der Bursa omentalis 219
— infundibuliformis . . 90
— piriformis 101
— sphenoethmoidalis . . 90
— subarcuatus 62
Rechtshändigkeit . . . 3
Regio(nes) abdominales laterales 185
— epigastrica 184
— hyoidea 115
— hypochondriacae. . . 184
— hypogastrica 185
— inguinales 185
— laryngea 115
— lateralis colli 115
— laterales der Schädelbasis 32
— lingualis 115
— lumbales 185
— mastoidea 65
— mediana colli . . . 115
— — der Schädelbasis . 32
— mesogastrica . . . 184

Seite

Regio olfactoria 84
— parapharyngea . . 70, 130
— perinealis 263
— pubica 185
— respiratoria 84
— retromandibularis . . 130
— sternocleidomastoidea . 115
— subhyoidea 115
— subinguinalis . . 303, 306
— submaxillaris . . . 69
— trachealis . . . 115, 126
— umbilicalis 185
Regionen des Halses . . 114
Rektum . . . 247, 251, 253
— Beziehungen z. Bauchfell 248
Rektuslinien 182
Rektusscheide 189
Rete articulare cubiti . . 289, 312
— calcanei 318
Retroflexio 255
Retroversio 255
Rima glottidis 122
Ringknorpelenge 127
Rippen 10
Roser-Nélatonsche Linie . 303
Rücken 266
Rückengebiet, regionale Einteilung 266
Rückenmark 267
Rückenmuskeln, lange . . 7

S.

Sakralkrümmung 247
Sakralraute 266
Samenblasen 251
— Kapsel der 252
Samenleiter, Ampullen der 250
Samenstrang 192
Sanduhrmagen, funktioneller 214
Scala tympani 59
Scalenuslücke 116
Scapula 266
Scarpasches Dreieck . . 96
Schädel 3
— Antlitzteil 15
— Gehirnteil 15
Schädelbasis 28, 32
Schädeldach 28
Schädelgewölbe 28
Schädelgrube, hintere . 33, 50
— mittlere 33, 49

Digitized by Google

Seite

Schädelgrube, vordere . 33, 49
Schädelhöhle, Zirkulation in der 46
Schädelkapsel, dünne Stellen 30
Scheide 238
Scheidengewölbe 258
Schenkelgefäße, Lage in der Lacuna vasorum . . 244
Schichten, kutane der Bauchwand 196
Schilddrüse 13, 115
— Arterien 126
— -Arterie, Kreuzungen . 136
— Faszien und Kapsel . 125
— Lage 125
— Nachbarorgane . . . 125
— Venen 126
Schildknorpel 121
Schläfenlappen 49
Schleimbeutel des Kniegelenks 314
Schleimdrüsen des harten Gaumens 96
Schleim-Speicheldrüsen, regionäre 22
Schluckakt 111
Schlundkopf 99
Schlundtaschen . . . 12, 105
Schlundtaschenreste . . . 106
Schlüsselbein 114
Schnecke, Lage der . . . 62
Schulter 278
Schultergelenk . . . 281, 283
Schulterlinie 3
Schwanz 14
Scrobiculus cordis . . 141, 220
Scrotum 3
Segmente 6
— d. Geschlechtsapparates 6
— des Harnapparates . . 6
Segmentarterien, dorsale . 11
laterale 10
— ventrale 10
Sehnenringe am Canalis obturatorius 242
Sehnenscheiden der Hohlhand 300
Sehnerv, Verlauf in der Orbita 77
Seitenfontanellen 32

Seite

Sella turcica 33, 43
Septum femorale 244
— orbitale 75
recto-vaginale 254, 255, 258
— urethrovaginale . . 254, 255
— vesicovaginale . . 254, 255
Siebbein 82
Sinus 43
— cavernosus . . . 22, 80
— — ursprünglich Außenfläche des Schädels . 44
— coronarius des Herzens 167
— costomediastinalis anterior 156, 158
— — posterior 158
— der Dura mater . . . 22
— frontales 30
— maxillaris 67
— phrenicocostalis . . 156, 158
— phrenicomediastinalis 156, 158
— piriformis . . . 101, 122
— rectales 247
— rectus 58
— sagittalis (Lacunae laterales 47
— — superior . . 22, 43, 58
— sigmoides, Projektion . 65
— transversus 43
— — pericardii . . . 172, 173
Situs inversus 4
Sitzbein 235
Skalenuslücke, hintere 112, 119
— vordere 112, 134
Skelettsegment 6
Skrotalhöhle 195
Skrotum 262
Spatium interfasciale (Tenoni) 75
— ischiorectale . . . 239, 262
— parapharyngeum . 99, 100
— pelvis subcutaneum . 239
— — subperitoneale . . 239
— praevesicale 250
— subperitoneale . . 250, 253
Sphincter ani internus . . 247
Spina angularis 99
Spinae anteriores superiores 235
— iliacae posteriores superiores 266

Seite

Spina ischiadica 238
— trochlearis 74
Spinalganglien 7
Spinalnerven 7
Sprunggelenk, oberes . . 320
— unteres 320
Squama des Os occipitale 16
Steigbügel 16
Steißwirbel 235
Sternebrae 10
Sternoklavikulargelenk . . 148
Sternum 10
Stirnfontanelle 31
Stirnfortsatz 23
Stirnhöhle, Entwicklung . 87
— Mündung der . . . 89
— Grenzen der 88
Stirnnaht 32
Stria malleolaris 59
Subarachnoidalraum . . 47
Subclavia, Anomalien ihres Ursprungs 110
Subduralraum . . . 46, 268
Sulcus(i) bicipitalis lateralis 285
— carpi 295
— centralis 53
— cervicalis 105
— costales 160
— deltoideopectoralis . . 278
— intertubercularis . . 278
— nasolabialis 25
— orbitales 49
— pulmonales 152
— pubis 182
— sigmoides 60
— transversus 61
Sympathikus, Brustteil des Grenzstranges . . . 180
— Grenzstrang des 100, 132, 135, 136, 153, 165
— Halsteil des 114
Symphyse 182

T.

Tabatière 295
Tabula externa 30
— interna 30
Talokruralgelenk 316
Tarsus 76
Tegmen tympani . . 49, 50
Temporalfaszie 48

Digitized by Google

Seite

ıntorium 17
- cerebelli 42, 49
ıorax 13
ıoraxapertur, obere und untere 144, 182
ıymus 13, 107, 127, 164, 165
- Reste der 176
- strangartige Fortsetzungen zum Halse . . . 176
bia 315
ınsilla palatina . . 96, 107
- pharyngea 101
ırus tubarius 101
achea 177
- Brustteil 178
- Halsteil 127
- Teilungsstelle . . . 178
actus iliotibialis . . . 312
änenbein 25
änendrüse 76
- Bahn für die sekretorischen Reize 80
änenpunkt, oberer und unterer 76
änenröhrchen 76
änensack 75, 76
änensee 76
igeminus-Gruppe . . . 18
igeminusmuskulatur . . 19
igonum caroticum . 115, 130
- deltoideopectorale . . 278
- femorale (Scarpae) . . 309
- inguinale 192
- lumbale (Petiti) . . . 189
- omotrapezoideum . . 116
- praesellare 90
- scalenovertebrale . 116, 135
- subclaviae . . . 116, 134
- submaxillare . 115, 118, 129
- thyreoideum . . . 115, 133
- urogenitale . . . 234, 238
- — beim weibl. Damm 263
ɔchanter major . . 236, 303
ɔmmelfell 59
- Deklination 59
- Inklination 59
- Rahmen des 16
ıncus thyreocervicalis . 136
ba auditiva . 60, 62, 90, 101
- uterina 259
ben 253, 258

Seite

Tube, knöcherne u. knorpelige 62
Tubenmündung 101
Tubenwulst 90, 101
Tubera frontalia 32
Tuber ischiadicum . . . 303
Tubera parietalia . . 32, 52
Tuberculum caroticum . . 130
— epiglotticum, Entstehung 121
— jugulare 33
— labii superioris . . . 25
— majus 278
— minus 278
— pharyngeum 99
— pubicum 243
Tuberositas ossis metatarsalis V 319
— — navicularis . . . 319
Tunica dartos. 196
— vaginalis communis 194, 196
— — propria 196
Türkensattel 12, 16

U.

Umbilikalarterien . . . 188
Umbo 59
Unterarm, Beugemuskeln des 289
— Faszie des 291
— Muskulatur 291
Unterbauchgegend . . . 210
Unterkiefer 12
Unterschenkel, Muskulatur des 315
Urachus 188
Ureter 200, 205, 237, 251, 255
— Beckenteil des . . . 237
— — des Weibes . . . 254
Urnierenfalte 260
Ursprungskerne der motorischen Nerven . . . 7
Urwirbel am Kopf . . . 12
Uterus 253, 254
— Befestigung des . . 255
— Normallage des . . . 255
Uteruswinkel 254

V.

Vagina 253, 257
— mucosa intertubercularis 283
Vaginalwand, hintere . . 258

Seite

Vagus 4
Vagus-Gruppe 18
— Muskeln der 20
Valleculae linguae . . . 95
Valvula tricuspidalis . . . 169
Vas aberrans 12
Vasa epigastrica 195
— — inferiores 194
— iliaca interna . . . 261
— lienalia 225
— mesenterica superiora . 210
— obturatoria 237
— ovarica 258
— pericardiacophrenica . 165
— spermatica 237
Velum medullare anterius . 19
Vena(e) angularis . . . 67
— anonymae . . . 135, 136
— anonyma dextra . 135, 176
— — sinistra . 135, 165, 176
— auricularis posterior . 40
— axillaris 278, 282
— azygos 150, 153, 165, 176, 179
— basilica 286, 288
— capitis lateralis . . 22, 45
— cava inferior 153, 173, 200, 207
— cava superior 135, 165, 173, 176
— cephalica . . . 278, 288
— cerebralis anterior . . 22
— cerebri magna . . . 58
— chorioidea 58
— circumflexae ilium profundae 190
— circumflexa ilium superficialis 186
— diploicae 28, 46
— diploica frontalis . . 30
— — occipitalis . . . 30
— — temporalis anterior 30
— — — posterior . . . 30
— epigastricae profundae 190
— — superficialis . . . 186
— facialis anterior . . 67, 129
— — communis . . 67, 129
— — posterior . . . 67, 70
— femoralis 310
— frontalis 40, 67
— hemiazygos 153, 165, 179, 180
— hepaticae . . . 200, 227

Digitized by Google

	Seite
Vena(e) iliacae communes	200
— iliaca externa	236
— jugularis, Blutabfluß in der	114
— — Bulbus der	60
— — anterior	120, 132
— — communis	130, 177
— — externa	40
— — interna	22, 67, 70, 100, 130, 136
— lienalis	227
— lingualis	129
— lumbales	190
— mediana antibrachii	288
— — basilica	288
— — cephalica	288
— — colli	120
— — cubiti	288
— mesenterica inferior	227
— — superior	227
— occipitalis	40
— ophthalmicae	22
— ophthalmica inferior	79
— parumbilicales	186
— poplitea	312
— portae	208, 227
— profundae penis	238
— pulmonales	164, 178
— pulmonales sinistrae	173
— saphena magna	306, 312, 318
— — parva	312, 318
— spermatica	200
Venae subclavia	134
— supraorbitalis	67
— temporalis	40, 70
— terminalis	58
— thoracicoepigastrica	186
— thyreoidea inferior	126
— thyreoideae superiores	131
— umbilicalis	188
— vertebralis	267
Venen der Augenhöhle	79
— der Brustdrüse	148
— der Brustwand	151
— des Herzens	167
— des Kehlkopfes	123
— der Kopfschwarte	39
— des Magens	216
— der Schilddrüse	126
Venengeflechte des Pharynx	124
Venenwinkel	119
Ventrale Stammesmuskulatur	6
Ventriculus laryngis	122/23
Verdauungsrohr	4
Verschlußplatten	106
Verstreichen der Nähte	32
Vertebra prominens	140, 266
Vesiculae seminales	250
Vestibulum des Magens	213
— oris	23, 92
Viszeralskelett	15
Vomer	25, 82
Vorderdarm	

W.

Wangen	68, 92
Warzenfortsatz	
— lufthaltige Räume des	
Warzenfortsatzzellen	
Weichteile des Beckenausganges	
Wirbel, Abzählen der	
Wurmfortsatz	

Z.

Zahnfleisch	
Zornesader	
Zunge	
Zungenbein	12, 15
— cornua majora	
— cornu minus	
— Lage des	
Zungenbeinmuskeln, obere	
— untere	112, 120
Zungenmuskeln	
Zungenrücken	
Zungenwurzel	
Zwerchfell	
— Arterien	
— Hiatus oesophagus	
— Nerven	
Zwerchfellkuppel	
Zwerchfellpfeiler	198,
Zwischenkiefer	

Digitized by Google

and IV.

Lehmanns medizinische Handatlanten.

Kurzgefaßtes Lehrbuch und Atlas der

Krankheiten der Mundhöhle, des Rachens und der Nase

von **Dr. L. Grünwald** in München.

ritte, vollständig umgearbeitete und erweiterte Auflage

eil I: **Kurzgefaßtes Lehrbuch.** 756 Seiten Text mit 10 farbigen und 220 schwarzen Abbildungen.

eil II: **Atlas.** 57 vielfarbige Tafeln, enthaltend 104 makro-opische und 37 histolog. Abbild. mit erklärendem Text.

Preis in 2 Bänden gebunden **M. 66.—**
(I. Lehrbuch **M. 36.—**, II. Atlas **M. 30.—**)

as prachtvoll ausgestattete Buch, in dem die sämtlichen krankungen der Mundhöhle, des Rachens und der ase in guten naturgetreuen Bildern veranschaulicht id in klarer Beschreibung klinisch erläutert werden, irfte nicht nur den engen Kreis der Stomatologen, aryngologen, Rhinologen, sondern auch jeden prak-chen Arzt interessieren. . . Von ähnlichen Werken hört die Arbeit Grünwalds zu den besten. . . Die usstattung des Buches, die Reinheit der Reproduk-nen loben den rühmlichst bekannten Verleger.
(*Pester med. chirurg. Presse, Desider von Navratil*).

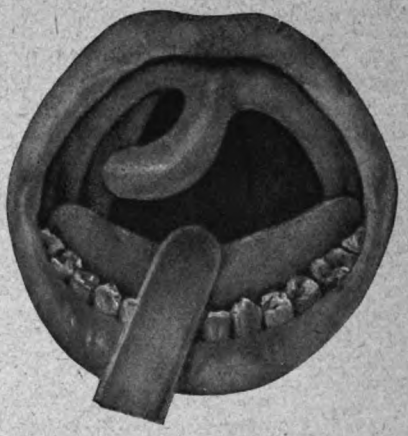

Fig. 178.
Totaler Defekt des linken vorderen Gaumenbogens.

and XIV.

Grundriß der Kehlkopfkrankheiten

und Atlas der Laryngoskopie.

Von **Dr. L. Grünwald** in München. **Zweite, vermehrte und verbesserte Auflage.**

Mit 112 farbigen Abbild. auf 47 Tafeln und 26 schwarzen Abbild. im Text. Preis gut geb. **M. 30.—.**

Inhaltsverzeichnis (Hauptabschnitte):

ientierende Bemerkungen zur Anatomie und Physiologie des Kehlkopfes. — Untersuchungsmethoden. — Praktische Winke für die tersuchung. — Allgemeines über Ursachen und Behandlung von Kehlkopfkrankheiten. — Stimm-Diätetik. — Pathologie und erapie. I. Akute Entzündungen. — II. Chronische Entzündungen. — III. Neubildungen. — IV. Motilitätsstörungen. — V. Sensi-itätsstörungen. — Va. Kombinierte (funktionelle) Störungen im motorischen und sensiblen Gebiet. — VI. Zirkulationsstörungen. — I. Blutungen. — VIII. Verletzungen. — IX. Fremdkörper. — X. Mißbildungen. — Schlagwort-Register.

„*Deutsche medizin. Wochenschrift*": . . . Der Student wird sich bald davon überzeugen, daß er sich wohl nirgendwo so schnell d so gründlich wie in diesem Buch Aufklärung verschaffen kann. Für den Fachmann ist es geradezu ein Genuß, den knappen d exakten Darstellungen Grünwalds zu folgen.

Die Therapie der Kehlkopftuberkulose

it besonderer Rücksicht auf den galvanokaustischen Tiefenstich und äußere Eingriffe.

Von **Dr. L. Grünwald, München.**

Seiten gr. 8° mit 9 farbigen Abbildungen auf 4 Tafeln und chwarz. Figuren im Text. Preis geheftet M. 12.—, geb. M. 14.—

INHALTSVERZEICHNIS:

Allgemeine Gesichtspunkte für die Behandlung. — Kritik der erapie. — I. Mannigfaltige Gestaltung der Kehlkopftuberkulose. — Individuelle Resistenz. — III. Komplikation mit Lungentuber-lose. — Postulate der Therapie. — Methoden und Indikationen Therapie. — Äußere Operationen. Verzeichnis der bisher be-nnt gewordenen äußeren Eingriffe. — Allgemeine Indikationen. — chteilige Folgen äußerer Eingriffe. — Tabellarische Darstellung Operationsergebnisse. — Abhängigkeit der Operationsergeb-sse. — Operationsergebnisse. — Vorbedingungen äusserer Ope-tionen. — Spezielle Indikationen. — Die Technik äußerer Eingriffe.

Phantom der normalen Nase des Menschen

von **Dr. Hans Busch**

Stabsarzt a. D., Hals-, Nasen- u. Ohrenarzt in Spandau

3 farbige Tafeln mit 6 Deckbildern und 34 Seiten erklär. Text. Preis kart. **M. 8.—**, in Leinen geb. **M. 10.—**

Zeitschrift für Ohrenheilkunde:

Dieses kleine Kunstwerk, welches auf Anregung Brühls entstanden und vom Kunstmaler Kotzian mit ausgezeichneten farbigen Tafeln nach Präparaten des Autors versehen ist, gestaltet infolge seiner äusserst sinnreichen Anordnung mit den Deckblättern eine schnelle Orientierung und wird deshalb besonders auch dem Spezialisten sehr willkommen sein.

Digitized by Google

Lehmanns medizinische Handatlanten. *Band V.*

Atlas und Grundriß der Hautkrankheiten.

Fig. 45. Lupus vulgaris.

Von

Hofrat Professor Dr. Franz Mracek in Wien.

Nach des Verfassers Tod bearbeitet von

Professor Dr. Albert Jesionek in Giessen.

Vierte, unveränderte Auflage.

Mit 109 farbigen Tafeln und 96 schwarzen Abbildungen.

Preis gut gebunden M. 60.—

... Die 3. Auflage des bei Studierenden und Aerzten so beliebten Atlas, der ein würdiges Glied in der langen Kette der bekannten Lehmannschen Atlanten darstellt, ist in ganz erheblich erweiterter Form von Jesionek bearbeitet worden; namentlich in illustrativer Hinsicht ist das Höchste geleistet worden, was die Technik nur zu bieten vermag. Den 77 farbigen, lithographischen Tafeln der 2. Auflage sind 32 Dreifarbendrucke hinzugefügt worden, die mit den Bildern des bekannten Jacobischen Atlas der Hautkrankheiten durchaus konkurrieren können. Es sind größtenteils Reproduktionen von Oelgemälden und Aquarellen aus der Sammlung der Münchener dermatologischen Klinik, die in ihrer Weichheit, in ihrer Farbabtönung und in ihrer Plastik das Vollendetste darstellen, was bildlich sich erzielen läßt. Auch die schwarzen Abbildungen sind rund ums Doppelte vermehrt.

Möge dem Werk in seinem neuen Gewande die Anerkennung zuteil werden, die es seinem Werte nach vollauf verdient. „Zentralblatt für innere Medizin".

Die Geschlechtskrankheiten.

Ein Fachbuch und Atlas für Studierende, Aerzte und Spezialärzte der anderen Fächer.

Verfaßt von Dr. **Robert Otto Stein,**

Dozent für Haut- und Geschlechtskrankheiten an der Universität Wien, Assistent der Wiener Univ.-Klinik

Mit 32 Vierfarbdrucktafeln, Reproduktionen von 80 Moulagen, angefertigtvon Dr. K. Henning u. Th. Henning sowie mit 15 schwarzen, teils mikroskopischen, teils schematischen Textabildungen.

Behandelt sind alle Krankheiten, deren Symptome besonders häufig an der Haut oder Schleimhaut der Genitalorgane auftreten und deren Genese mit dem Geschlechtsverkehr in sicherem oder doch wahrscheinlichem Zusammenhange steht, und zwar: 1. Balanitis und entzündliche Phimosis. 2. Paraphimosis. 3. Phthirii pubis und Maculae coeruleae. 4. Condyloma acuminatum. 5. Herpes genitalis. 6. Molluscum contagiosum. 7. Ulcus acutum vulvae. 8. Ulcus molle. 9. Syphilis. 10. Gonorrhoe.

Preis geheftet etwa M. 50.—. Erscheint Ende 1921.

Untersuchungsmethoden und Diagnostik der Erreger der Geschlechtskrankheiten.

Von Dr. med. et phil. F. W. Oelze

Mit 29 Abbildungen im Text und 4 Tafeln — Preis geh. M. 24.—, geb. M. 30.—

Der Verfasser will dem Praktiker die eigentliche Beurteilung des mikroskopischen Bildes möglichst erleichtern. Dies geschieht in eingehendster Weise, da er sich nur bei Einhaltung aller, auch der kleinsten Vorschriften gute und gleichmässig sichere Resultate erwartet. Außer vielen technischen Kunstgriffen sind auch bedeutungsvolle neue Fortschritte der mikroskopischen Technik erstmalig eingehend für den Praktiker dargestellt.

Abhandlungen über Salvarsan (Ehrlich-Hata-Präparat 606 gegen Syphilis)

Gesammelt und mit einem Vorwort und Schlußbemerkungen herausgegeben von

Dr. **Paul Ehrlich,** Wirkl. Geh. Rat, Direktor des Instituts für experiment. Therapie, Frankfurt a. M.

Bd. I: 402 S. gr. 8° / Preis geh. M. 15.—, geb. M. 18.—
Bd. II: 617 S. gr. 8° / Preis geh. M. 25.—, geb. M. 30.—
Bd. III: 584 S. gr. 8° / Preis geh. M. 25.—, geb. M. 30.—
Bd. IV: 440 S. gr. 8° / Preis geh. M. 22.—, geb. M. 26.—

Die vier Bände bieten eine außerordentlich übersichtliche Orientierung über die Salvarsantherapie. Ihren besonderen Wert erhalten sie durch die umfangreichen Schlußbemerkungen aus der Feder Paul Ehrlichs selbst.

Digitized by Google

Die Fadenpilz-Erkrankungen d. Menschen

Pilzelemente der Pityriasis versicolor.

(Lehmanns medizinische Atlanten Bd. XII)

von

Dr. R. O. Stein, Assistent der Wiener Universitätsklinik für Geschlechts- und Hautkrankheiten.

Mit 78 Abbildungen auf 3 schwarzen, 18 Drei- und 11 Vierfarbdrucktafeln. Preis gebunden M. 30.—

Inhaltsverzeichnis: (Hauptabschnitte) Allgemeiner Teil. a) Morphologie, b) Mikroskopische Untersuchungstechnik, c) Züchtungsverfahren, d) Technik des Tierexperiments, e) Immunitätsreaktionen, f) Darstellung des Trichophytins. Spezieller Teil. 1. Saprophytien. a) der Haut, b) des Haares. — 2. Dermatomykosen. a) Mikrosporie, b) Trichophytie, c) Favus oder Erbgrind. — 3. Blastomykosen. a) Endemische (Saccharomykose), b) Amerikanische (Gilchristsche Krankheit.) — 4. Strahlenpilzaffektionen. a) Actinomykosen, b) Madura-Pilzerkrankungen — 5. Sporotrichosen. — 6. Seltene Mykosen. — 7. Soor. — 8. Schimmelpilzaffektionen. — Literaturverzeichnis. — Sachregister.

. . . . Der neue Atlas, der ausreichend über die Biologie und Klinik der Pilzaffektionen informiert und durch ausgezeichnete Abbildungen, die zum Teil Reproduktionen der berühmten Moulagen des Wiener Allgem. Krankenhauses sind, illustriert ist, wird in den Kreisen der Chirurgen und Kliniker großes Interesse finden. *„Klinisch-therapeutische Wochenschrift", Berlin.*

. . . . Für den Spezialisten zur Auffrischung seiner Erinnerung, für den allgemeinen Praktiker zur schnellen Orientierung und Belehrung dürfte es zurzeit kein bequemeres und zweckmäßigeres Buch geben als diesen Atlas, der eine wertvolle Ergänzung der gangbaren Lehrbücher bildet. *„Deutsche medizinische Wochenschrift".*

Atlas und Grundriß der Bakteriologie und Lehrbuch der speziellen bakteriologischen Diagnostik.

(Lehmanns medizinische Handatlanten Bd. X)

on Professor Dr. K. B. **Lehmann** in Würzburg und Professor Dr. med. et phil. **R. O. Neumann** in Bonn.
and I: Atlas mit etwa 700 farbigen Abbildungen auf 79 Tafeln. — Band II: Text etwa 800 Seit. mit 30 Bildern.
Sechste, durch einen Anhang vermehrte Auflage. Preis der 2 Bände gebunden M. 70.—

In dem Neudruck sind alle wesentlichen Fortschritte der letzten Jahre auf dem Gebiete der bakteriologischen Diagnostik gebührend rücksichtigt. Das Wiedererscheinen dieses ausgezeichneten Werkes, das seit mehreren Jahren vergriffen war und das für den Fachann geradezu unentbehrlich geworden ist, ist mit Freude zu begrüßen. *E. Gildemeister, Berlin im „Zentralblatt für Bakteriologie".*

ÜBER NEUROREZIDIVE nach Salvarsan und nach Quecksilberbehandlung.

Ein Beitrag zur Lehre von der Frühsyphilis des Gehirns. Von **Dr. J. Benario.**
Mit einem Vorwort des Wirkl. Geh. Rat **P. Ehrlich.** Mit einer Tafel und 5 Figuren im Text.
195 Seiten gr. 8°. Preis geheftet M. 15.— gebunden M. 18.—

mpfindliche, einfache u. rasch ausführbare Untersuchungsmethoden

ür Laboratorien u. prakt. Aerzte, zusammengestellt u. bearbeitet v. **Hans Lipp**, Assistent in Hohenheim.
2. Auflage. Mit 3 farbigen Tafeln. Preis gebunden M. 7.—

„Die übersichtliche und kritische Zusammenstellung wird auch über die Bedürfnisse des Krieges hinaus dem Praktiker und charzt, ein willkommener Leitfaden für die neueren chemisch-bakteriologischen Untersuchungsmethoden sein." *(Archiv für Orthopädie)*

Diagnostik innerer Krankheiten in Tabellenform

Dritte vermehrte und verbesserte Auflage der

Differential-diagnostischen Tabellen.

Von **Dr. med. A. J. Cemach** in Wien.

Tabellen mit 31 farbigen und schwarzen Abbildungen sowie 8 Fiebertypen. — Preis kart. M. 18.—

In der großen Fülle der Krankheitsbilder ist es für den angehenden Arzt, aber auch für den erfahrenen Praktiker manchmal sehr bwierig, gleich das Richtige zu treffen. Die vorliegenden differential-diagnostischen Tabellen ermöglichen eine rasche Orientierung d präzise Diagnosenstellung und sind deshalb jedem, besonders aber dem vielbeschäftigten Arzte, der mit dem besten Willen oft cht die nötige Zeit findet, größere Werke zu rekapitulieren, zur Anschaffung dringend zu empfehlen. *(Bayer. Aerztl. Korresp.-Blatt)*

Digitized by Google

Lehmanns medizinische Handatlanten in 8°.

Band XVIII.

Atlas der äußerlich sichtbaren Erkrankungen des Auges

nebst Grundriß ihrer Pathologie und Therapie.

Von Prof. Dr. O. Haab, Zürich.

Vierte, vermehrte und verbesserte Auflage.

Mit 86 farbigen Abbildungen auf 46 Tafeln nach Aquarellen von Maler Johann Fink und mit 21 schwarzen Abbildungen im Text. — ***Preis gebunden M. 30.—***

„Prager medizinische Wochenschrift": Das Buch ist wegen der glücklichen Vereinigung von vorzüglicher bildlicher Darstellung und Beschreibung aller wichtigen Augenerkrankungen dem praktischen Arzte sowie auch den Studierenden aufs wärmste zu empfehlen.

Band XXXI. **Atlas und Grundriß der**

Lehre von den Augenoperationen

Von Prof. Dr. O. Haab. Zürich.

Mit 30 farb. Taf. u. zahlreich. schwarz. Abbild. **Zweite, unveränderte Auflage.** ***Preis geb. M. 40.—.***

„Zentralblatt für innere Medizin": Dieses Werk des bekannten klinischen Lehrers und Ophthalmologen steht unter den gegenwärtigen Augenoperationslehren zweifellos an erster Stelle. . . .

Band XXIV.

Lehrbuch und Atlas der Ohrenheilkunde

unter Mitwirkung von Hofrat Professor Dr. A. Politzer in Wien, herausgegeben von Professor **Dr. Gustav Brühl** in Berlin.

Dritte, völlig umgearbeitete und verbesserte Auflage. Mit 270 farbigen Abb. auf 56 Tafeln und 187 Textabb.

Preis gebunden M. 42.—

Archiv für Ohrenheilkunde: In der vorliegenden Auflage ist das bekannte Buch fast durchaus neu eingeteilt und in fast sämtlichen Kapiteln umgearbeitet, ergänzt und erweitert worden . . . Die Tafel- und Textabbildungen sind durchaus gut gelungen . . . Die Ausstattung des Buches ist eine vorzügliche. Es gibt dem Studierenden eine rasche Orientierung über den gegenwärtigen Stand der Ohrenheilkunde. Der praktische Arzt wird sich mit Hilfe des Brühl-Politzerschen Buches in vielen Fällen Rat holen können. Der Otologe findet in der dritten Auflage ein im besten Sinne modernes Werk.

Die Ohrenheilkunde des praktischen Arztes

von **Dr. Wilhelm Haßlauer**, Oberstabsarzt, Dozent für Ohrenheilkunde an der bayer. militärärztlichen Akademie in München.

419 Seiten gr. 8° mit 124 Abbildungen. — **Preis broschiert M. 20.—, gebunden M. 25.—.**

Zeitschrift für Medizinalbeamte: Die beste Kritik des vorliegenden stattlichen Werkes gibt Verfasser selbst, wenn er als Vorwort weiter nichts schreibt als: „Aus der Praxis für die Praxis." Fürwahr ein Buch, das jedem praktischen Arzt, zumal dem Landarzt, dringend und wärmstens zu empfehlen ist.

Der Fürsorgearzt

Ein Hilfsbuch für Aerzte, Behörden und Fürsorgestellen von Obermedizinalrat Dr. **Franz Spaet** in München.

Umfang 23 Bogen Grossoktav-Format / Preis geheftet M. 40.—, gebunden M. 46.—.

Aus dem Inhalt: Rassenhygiene, Sozialhygiene, Fürsorgedienst, Jugendfürsorge, Säuglingssterblichkeit, Säuglingsnahrung, Schulärztliche Tätigkeit, Fürsorge für Tuberkulose, Geschlechtskranke, Trinker, Geisteskranke, Gebrechliche und Krüppel.

Ueber vereinfachte Handhabung der Kalorienwerte bei praktischen Ernährungsfragen.

Von Prof. Dr. F. Moritz, Geh. Medizinalrat. Preis geheftet M. 3.—.

Zum steten Gebrauche für Aerzte, besonders auch in Krankenanstalten und Sanatorien, für private, kommunale und staatliche Verwaltungsorgane sowie für gebildete Laien.

Digitized by Google

Lehmanns medizinische Handatlanten.

Band VIII.

Atlas und Grundriß der

raumatischen Frakturen u. Luxationen

Von Professor Dr. H. Helferich

Mit 64 farbigen und 15 schwarzen Tafeln und 392 Textabbildungen nach Original-Zeichnungen von Maler Bruno Keilitz.

Zehnte vermehrte und verbesserte Auflage erscheint Herbst 1921

NHALT (Hauptabschnitte): I. Allgemeines über Frakturen und Luxationen. II. Frakturen es Schädels. III. Verletzungen der Gesichtsknochen. IV. Frakturen und Luxationen der Wirbelsäule. V. Frakturen am Brustkorb. VI. Frakturen u. Luxationen der oberen Extremität. II. Frakturen u. Luxationen der unteren Extremität. Die normalen Gelenke im Röntgenbilde nebst Erklärungsskizzen.

esprechung der 9. Auflage: .. Es erübrigt sich über die Vorzüge des weitbekannten Werkes usführlicheres zu sagen. Hervorgehoben sei nur, daß auch diese Auflage wiederum zahlreiche rweiterungen und Verbesserungen aufweist. Besser als durch den Helferichschen Atlas können ie für die Praxis so wichtigen Frakturen und Luxationen nicht gelehrt werden. So ist die arstellung der Reposition der Luxationen von Schulter und Ellbogengelenk unübertrefflich uch die vielfachen Röntgenbilder, besonders auch diejenigen von normalen Gelenken mit der nleitung zu ihrer Deutung sind vorzüglich geraten. . . .

Krecke, „Münchener medizinische Wochenschrift".



Fig. 152. Frische suprakondyläre Extensionsfraktur des Humerus.

öntgen-Untersuchung bei Kriegsverletzten

Von Prof. Dr. Rudolf Grashey,

Assistenzarzt an der chirurgischen Klinik München.

Mit 184 Abbildungen. Preis gebunden M. 10.—

„Der Verfasser nennt sein Buch ‚Kriegsersatz' an Stelle der euauflage seines vergriffenen Chir.-path. Röntgenatlasses. ir können ihm das Zeugnis ausstellen, daß der Ersatz vorzüglich elungen ist und auch während des Friedens eine Lücke uszufüllen berufen ist. Er wird insbesondere dazu beitragen, daß ie zahlreichen Erfahrungen des Krieges nicht verloren gehen."

(Deutsche medizinische Wochenschrift.)

ur chirurgischen und orthopädischen Nachbehandlung der Verwundeten

on Hofrat Dr. Krecke und Geheimr. Prof. Dr. Lange (beide in München).

Mit 6 Abbildungen. Preis gebunden M. 4.—

Der Ruf der beiden Verfasser bürgt für die Güte des Buches. ie wollen dazu beitragen, die Ergebnisse der Kriegschirurgie och weiter zu verbessern und insbesondere die Dauer der Lazarettbehandlung möglichst abzukürzen. Heute im Zeitalter er Nachbehandlung ein durchaus zeitgemässes Buch.

Band XIII. **Atlas und Grundriß der**

Verbandlehre für Studierende und Aerzte

Von Professor Dr. Albert Hoffa, Berlin

Nach des Verfassers Tod bearbeitet von Professor Dr. Rudolf Grashey, München.

Sechste, wesentlich vermehrte **Auflage**

mit 167 Tafeln und 209 Textabbildungen.

Preis gut gebunden **M. 36.—**

Kriegs-Orthopädie

Von Geh. Hofrat Prof. Dr. **Fr. Lange** und Pro. Dr. **J. Trumpp.**

Mit 114 Abbildungen. Preis gebunden **M. 8.—**

„Das kompendiös gehaltene Buch bringt mit seiner klaren Sprache und den zahlreichen anschaulichen Abbildungen so viel Anregung und Anleitung, daß es in die Hand jedes Arztes gehört, der sich mit Kriegsverletzten abgibt."

Prof. Dr. Biesalski in der „Zeitschrift f. orthop. Chirurgie."

Chirurgische Diagnostik in Tabellenform

Für Studierende und Aerzte. Von Dr. med. **A. J. Cemach.** Zweite verm. u. verbess. Aufl

108 Tabellen und 487 schwarze und farbige Abbildungen auf 114 Tafeln

Preis kartoniert M. 76.— gebunden M. 84.—

INTEILUNG: I. Chirurgie des Schädels und seines Inhalts. II. Chirurgie des Gesichtes. III. Chirurgie der Mundhöhle, des Rachens, er Kiefer und der Speicheldrüsen. IV. Chirurgie des Halses. V. Chirurgie der Wirbelsäule. VI. Chirurgie des Thorax und der rustdrüse. VII. Chirurgie des Abdomens. VIII. Chirurgie der Harn- und Geschlechtsorgane. IX. Chirurgie des Beckens und der Extremitäten. X. Anhang: Einige Kapitel aus der allgemeinen Chirurgie.

. . . Es ist staunenswert, was alles in das Buch hineingearbeitet wurde, und der Verlag verdient alle Anerkennung für die außerordentliche Zahl von vortrefflichen ein- und mehrfarbigen Abbildungen. . . . Das Buch wird . . . ein oft willkommener Nothelfer sein."

Berliner klinische Wochenschrift

Digitized by Google

Abb. 112. Kataleptische Stellung bei einem Hebephrenen.

Lehmanns medizinische Lehrbücher Band 1.

Erkennung der Geistesstörungen

von Dr. phil. et med. **Wilhelm Weygandt**

o. ö. Professor der Psychiatrie an der Universität Hamburg, Direktor der Staatskrankenanstalt Friedrichsberg.

Mit einem **serologisch-diagnostischen** Teil von Privatdozent Dr. med. **Viktor Kafka.**

VIII und 250 Seiten Lex.-Oktav mit 18 farbigen Tafeln und 318 Textabbildungen. Preis geh. **M. 34.—**. geb. **M. 42.–**

In der vorliegenden Diagnostik hat Weygandt in individueller Prägung das Wesentlichste mit kurzer Begründung dargelegt und dabei besonders die Symptome, Methoden und Apparate veranschaulicht. In erfreulicher Weise ist es ihm gelungen, durch klare Darstellung in Wort und Bild ein Werk zu schaffen, das nicht nur dem Studenten und dem allgemeinen Praktiker von Wert sein wird. Das Buch ist warm zu empfehlen.
Aerztl. Sachverständigen-Zeitung, Berlin.

Es liegt hier ein Lehrbuch von bisher nicht erreichter Güte und Reichhaltigkeit bildlicher Veranschaulichung vor. Studierender und Arzt werden mittels dieser Abbildungen mit bestem Erfolg die Erinnerung an das auffrischen, was sie in der Klinik gesehen haben.
Psych.-neurologische Wochenschrift, Berlin.

Atlas und Grundriß der patholog. Anatomie.

(Lehmanns medizinische Handatlanten in 8° Band XI/XII.)

Von Obermedizinalrat Professor Dr. O. v. Bollinger.

Mit 135 farbigen Tafeln nach Originalen von Maler A. Schmitson und 68 Textabbildungen.

I. BAND. Zirkulations-, Respirations- und Digestionsapparat, sowie Leber, Gallenblase und Pankreas.

Dritte, unveränderte Auflage. — *Preis gebunden M. 36.—*

II. BAND. Harnapparat, Geschlechtsorgane, Nervensystem, Knochen, Gelenke.

Dritte, unveränderte Auflage — *Preis gebunden M. 36.—*

Zentralblatt für innere Medizin: . . . Auch wer weit in seiner Kunst vorgeschritten ist, wird das Buch gern zur Hand nehmen und an der lebendigen Wiedergabe der anatomischen Bilder, sowie an der durchsichtigen Klarheit des begleitenden Textes seine helle Freude haben.

Zur Neuordnung des medizin. Studiums und Prüfungswesens

Von Professor Dr. Bernhard Fischer, Frankfurt a. M. / Preis geh. M. 3.50.

Alle diese Reformvorschläge sind eingehend begründet, das ganze Reformsystem gründlich durchdacht und das Ergebnis reicher Erfahrungen. Die Arbeit wird zur Förderung und Klärung aller Fragen wesentlich beitragen.
Prof. Dr. Kerschensteiner in der Münch. medizin. Wochenschrift.

Kurze Anleitung zur Herstellung patholog.-histolog. Präparate und Zusammenstellung der gebräuchlichsten Färbemethoden.

Von Hans Geith,
Präparator am Pathologischen Institut München.
Preis M. 4.50

Sektionstechnik

Von Prof. Dr. Siegfried Oberndorfer-München
Mit 22 Abbildungen. — Preis gebunden M. 6.–

„Feldarzt — man könnte sagen Landarzt. Der Arzt, der jederzeit überall sein muß, der bedarf möglichst konzentrierter, auszugartiger Werke, nicht um zu lernen, sondern sich zu erinnern. Diesem Zweck dienen die Taschenbücher. Sie geben das Wesentliche und das möglichst deutlich."
Aerztliche Rundschau, München.

Digitized by Google

ehmanns medizin. Handatlanten in 8°

and XVI. **Atlas und Grundriß der**

Chirurgischen Operationslehre.

Von Professor Dr. **Otto Zuckerkandl**, Wien.

Fünfte, vermehrte und verbesserte Auflage.

it 45 farbigen Tafeln und 403 Abbild. im Texte
Preis gebunden M. 42—.

ntsche medizinische Wochenschrift, Berlin: In fünfter Auflage be-
its, in Wort und Bild wiederum vermehrt und verbessert, liegt der
kannte Zuckerkandlsche Atlas vor uns; zu seinem Lobe braucht
chts Neues hinzugefügt zu werden. Daß der Verfasser sein Werk
f der Höhe der Wissenschaft hält, versteht sich von selbst. Eine
zahl älterer Bilder ist durch bessere Darstellungen ersetzt worden;
nzugekommen sind Abbildungen über die Gefäßnaht, Bloßlegung
r Nerven an den Extremitäten, Operation der Appendicitis u. a.
ch sämtliche neue Abbildungen sind von dem Maler Hajek ange-
rtigt worden, und zwar meist nach Skizzen im Operationssaale.

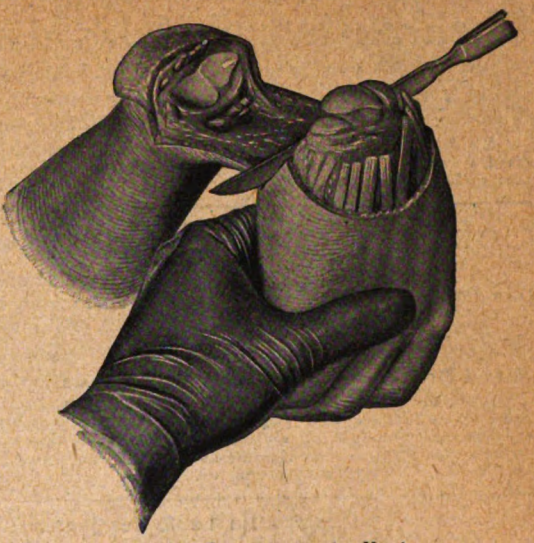

Fig. 154. Exartikulation der Hand.

and XVII. **Atlas und Grundriß der Gerichtlichen Medizin**

unter Benützung von **E. v. Hofmanns Atlas der Gerichtlichen Medizin.**

Herausgegeben von Dr. Georg Puppe, Professor der Gerichtl. Medizin in Königsberg i. Pr.

Bogen Text mit 70 vielfarb. Tafeln nach Originalen von Maler A. Schmitson und 204 schwarzen Abb.

Preis in 2 Bänden gebunden M. 50.—.

Inhalt (Hauptabschnitte): Gerichtsärztliche Technik — Körperverletzungen — Der gewaltsame Tod
llgemeiner und spezieller Teil) — Geschlechtliche Verhältnisse — Die Untersuchung des Gesundheits-
standes und der Körperbeschaffenheit ohne vorhergegangene Körperverletzung (Anhang: gerichtliche
Untersuchung von Wohnungen) — Zurechnungsfähigkeit.

Puppe hat sehr viel Eigenes in dieses Werk hereingebracht. Vor allen Dingen berücksichtigt er die soziale (versicherungs-
chtliche) Medizin auf das beste. Besonders behandelt der Verfasser die Abschätzung der Erwerbsfähigkeit und den ursächlichen Zu-
mmenhang zwischen Unfall und Tod. Die neueren gerichtsärztlichen Methoden (Uhlenhut) sind natürlich ausgiebig behandelt.
Das ganze Werk ist ein ganz ausgezeichnetes Hilfsmittel für alle ärztlichen Sachverständigen. 70 farbige Tafeln und 204 Abbildun-
n tragen wesentlich zur Erleichterung des Verständnisses bei. Der Puppesche Atlas sei deshalb allen Medizinalbeamten empfohlen.
Soziale mediz. Hygiene, Hamburg.

Urologie des praktischen Arztes.

Von Hofrat Dr. **Felix Schlagintweit,** Chirurg für Harnkrankheiten in München.

Mit 38 Abbildungen — Preis geh. M. 15.— geb. M. 21.—

Aus dem Inhalt: Anamnese — Untersuchung — Diagnostik — Urologische Technik — Krankheiten des
Harnaparates (Harnstauungen, Infektionen, Steinbildung, Neubildungen, Nervöse Störungen, Mißbildungen,
Fremdkörper, Verletzungen) — Schlußwort — Grundsätzliches über die urologische Forschung und Lehre.

Chirurgie der Nierentuberkulose.

Technik der Diagnose, Operation und Harnleiterbehandlung.

Von Hofrat Dr. **Felix Schlagintweit**-München.

Preis geh. M.10.—, geb. M. 15.—

Neben dem Stoffe, der dem Titel dieses Werkes entspricht, trägt der Verfasser auch die übrige Lehre der Urogenitaltuberkulose
or. Dieser legte er ein Krankenmaterial von 108 Fällen zu Grunde, von denen er selbst als erster 80—90 Fälle als Urogenitaltuber-
ulose erkannte, 55—60 davon längere Zeit genau beobachtete, 32 selbst operierte und oft jahrelang vor und nach der Operation studierte.

Digitized by Google

Lehrbuch und Atlas der Zahnheilkunde

Mit Einschluß der Mundkrankheiten

von Dr. med. u. phil. **Gust. Preiswerk**, Gew. Lektor an der Universität Basel.

Dritte, verbesserte u. vermehrte Auflage. Mit 56 vielfarbigen Tafeln u. 141 Textabb. **Preis gut geb. M. 60.—**

(Lehmanns medizinische Handatlanten Band XXX).

Mit dem Neuerscheinen dieses Buches ist eine empfindliche Lücke, die während des Krieges in der zahnärztlichen Literatur entstanden war, wieder ausgefüllt. Das Buch bietet in der bekannten, glänzenden Ausstattung von „Lehmanns medizinischen Handatlanten" eine umfassende Übersicht über das ganze Gebiet der Zahn- und Mundkrankheiten. *Dr. Treitel in der Zahnärztl.-Rundschau-Berlin.*

Lehrbuch und Atlas der zahnärztlichen Technik

(Lehmanns medizinische Handatlanten Band XXXIII.)

von Dr. med. u. phil. **Gust. Preiswerk**, vorm. Dozent für Zahn- und Mundkrankheiten (jetzt Ifferten, Schweiz)

Mit einem Anhang von Dr. med. **Paul Preiswerk**, Privatdozent an der Universität Basel.

Vierte, verbesserte und vermehrte Auflage.

Mit 28 Dreifarbendrucktafeln und 367 schwarzen und farbigen Abbildungen. **Preis gut gebunden M. 70.—**

Die 4. Auflage wurde gründlich durchgearbeitet. Überall ist der modernen Goldguß-Technik Rechnung getragen und viele neue farbige Tafeln sowie schwarze traten zu den alten, so daß in Bild, Wort und Ausstattung hervorragendes geleistet wurde.

Man ist gewöhnt, daß der Verlag Lehmann-München auf medizinischem Gebiete nur hervorragendes bringt und vom Verfasser dieses Werkes kennt man die anerkannte Gründlichkeit. In seiner klaren, einfachen Sprache und Deutlichkeit ist das Werk als ein Muster dieser Art zu betrachten. *Zeitschrift für Zahnärztl. Orthopädie.*

Im Laufe des Jahres 1921 erscheinen in Neuauflage:

Lehrbuch und Atlas der konservierenden Zahnheilkunde

von Dr. med. u. phil. **Gustav Preiswerk.**

(Lehmanns medizinische Handatlanten Band XXXVIII.)

Mit 32 vielfarbigen Tafeln und etwa 330 Textabbildungen. **Preis gut gebunden etwa M. 50.—**

Den größten Wert des Buches bedingen — wie immer — die Illustrationen, von denen das vorliegende 32 vielfarbige Tafeln und 323 Textabbildungen aufweist. Speziell die ersteren seien rühmend hervorgehoben — als Bilder von einer Anschaulichkeit, die dem Lernenden sehr wohl den Lehrer ersetzen können. Solche Bücher empfehlen sich von selbst. *Prager Medizin. Wochenschrift.*

Atlas und Lehrbuch der zahnärztlich-stomatologischen Chirurgie

von Privatdozent Dr. **Paul Preiswerk** in Basel.

(Lehmanns medizinische Handatlanten Band XXXIX.)

Mit 35 farbigen Tafeln und etwa 250 schwarzen Abbildungen. **Preis gut gebunden etwa M. 50.—**

Dem äußerst sachlich geschriebenen Text sind zahlreiche instruktive Abbildungen beigegeben. Das Buch ist von einem erfahrenen Praktiker für die Praxis geschrieben und dürfte sich bald eines großen Leserkreises erfreuen. *Deutsche Medizinische Wochenschrift.*

Atlas und Grundriß der zahnärztlichen Orthopädie

von Privatdozent **Emil Herbst**, D. D. S. in Bremen-München.

Mit 3 vielfarbigen lithographischen Tafeln und etwa 250 Textabbildungen.

Preis gut gebunden etwa M. 50.— (Lehmanns medizinische Handatlanten Band XXVI.)

Die zahlreichen Abbildungen erleichtern das Verständnis der beschriebenen Fälle, so daß dieses Buch wertvolle Anregungen für den Praktiker enthält. *Deutsche Medizinische Wochenschrift.*

Allgemeine Biologie

als Grundlage für Weltanschauung, Lebensführung und Politik

von Professor Dr. **G. Holle.**

Preis geheftet **M. 13.—**, gebunden **M. 18.—**

... Die Ausführungen sind außerordentlich klar, fesselnd und anregend zugleich. Alle Erörterungen des Verfassers sind auf reichem Wissen, scharfer Beobachtungsgabe und anschaulicher Darstellungsweise aufgebaut und sind beleuchtet von einem Standpunkt, der unparteiisch alle Licht- und Schattenseiten unseres Volkes ausmalt. Das Buch wird dauernden Wert behalten, weil es uns einen wesentlichen Schritt weiter bringt und uns Wege weist, auf denen der Wiederaufbau unseres Vaterlandes geschehen kann. (*Hygienische Rundschau, Berlin.*)

Moderne Mediumforschung

Kritische Betrachtung zu Dr. von Schrenck-Notzings „Materialisationsphaenomene"

von

Dr. med. **Mathilde von Kemnitz.**

Mit einem Nachtrag von

Dr. med. Walter von Gulat-Wellenburg

und zwei Tafeln.

Preis **M. 4.—**

Digitized by Google

Lehmanns medizinische Atlanten. *Neue Folge in Quartformat.*

Band I. **Atlas und kurzgefaßtes Lehrbuch der**

topographischen und angewandten Anatomie

von Dr. med. **Oskar Schultze**, o. ö. Professor der Anatomie in Würzburg.

Dritte umgearbeitete Auflage. Herausgegeben von

Dr. med. **Wilhelm Lubosch**, Professor der Anatomie in Würzburg.

Mit 419 meist farbigen, zum großen Teil auf Tafeln gedruckten Abbildungen nach Originalen der Maler A. Schmitson, K. Hajek und Fr. Kotzian.

Preis gut gebunden etwa M. 150.—.

Deutsche Medizinal-Zeitung, Berlin: . . . . Was die plastische belehrende Form der anatomischen Abbildung auch für die kompliziertesten Gestaltungen nur irgend zu leisten vermag, und was die heutige Reproduktionstechnik davon zum Ausdruck zu bringen versteht, das zeigt das Schultzesche Werk. Und das ist außerordentlich, ja bewundernswert viel. *L. Pick, Berlin.*

Band XI. **Atlas und Lehrbuch**

wichtiger tierischer Parasiten und ihrer Ueberträger

mit besonderer Berücksichtigung der Tropenpathologie.

Von **Dr. med. et phil. R. O. Neumann**
o. ö. Professor der Hygiene und Direktor des Hygienischen Instituts der Universität Bonn.

und **Dr. med. Martin Mayer**
Abteilungsvorsteher am Institut für Schiffs- u. Tropenkrankheiten in Hamburg.

Mit 1300 farb. Abbild. auf 45 lithograph. Tafeln u. 237 schwarz. Textfig. — Preis in Leinwand geb. M. 160.—

Kurzes Inhaltsverzeichnis: Vorwort — Zur Einführung — Allgemeines über Protozoen — Parasitische Amöben — Trichomonaden — Lamblia intestinalis — Prowazekia — Balantidium coli — Trypanosomen mit Stechfliegen (Glossinen, Tabaniden, Hippobosciden) — Flagellaten bei Arthropoden — Trypanoplasmen — Leishmanien — Rhynchota — Leukocytozoon — Halteridium und Haemoproteus der Vögel — Coccidien — Hämogregariniden (inkl. Toxoplasma) — Sarkosporidien — Rhinosporidium — Blut. Technik der Blut- und Organuntersuchungen auf Parasiten — Plasmodidae. Menschliche und tierische Malaria — Anopheles und Culex — Einige andere Dipteren — Fang und Zucht der Stechmücken und ihrer Larven und Puppen — Babesien s. Piroplasmen — Achromaticus vesperuginis — Spirochäten — Zecken — Chlamydozoen — Würmer — Nematoden — Cestoden — Trematoden — Zungenwürmer (Linguatuliden) — Parasitierende Fliegenlarven — Flöhe — Läuse.

Das Buch behandelt in Wort und Bild die Morphologie und Biologie der wichtigsten tierischen Parasiten und ihrer Ueberträger und gibt eine genaue Darstellung des durch den Parasiten hervorgerufenen Krankheitsbildes. Es gliedert sich in zwei Abschnitte, deren erster und größter den Protozoen — inkl. Chlamydozoen — nebst Ueberträgern und deren zweiter den Metazoen, im wesentlichen den Würmern gewidmet ist.

Die Abbildungen sind zum Teil in den Text eingefügt, zum Teil sind sie am Ende des Buches in 45 Tafeln vereinigt. Diese Tafeln, die aus 1300 Originalabbildungen in lithographischem Farbendruck bestehen, stellen ein Anschauungsmaterial dar, wie es sich besser und vollständiger kaum wünschen läßt. Ein besonderer Vorzug dieser Abbildungen liegt darin, daß sie sämtlich von einem der beiden Autoren selbst (R. O. Neumann), also von sachkundigster Hand geschaffen sind.

Frei (Göttingen), Therapeut. Monatshefte 1914, Heft 8.

Band XIII. # Operationsübungen

an der menschlichen Leiche und am Hund

Von **Professor Dr. G. Axhausen**

Oberarzt der Chirurgischen Klinik der Charité und Leiter der Poliklinik in Berlin.

Mit einem Geleitwort von Geh. Med.-Rat Professor Dr. O. Hildebrand.

XII und 308 Seiten Text mit 317 farbigen Abbildungen auf 132 Tafeln, sowie 132 zum Teil farbigen Textabbildungen nach Originalen von Maler Franz Kotzian. ***Preis gut gebunden M. 125.—.***

. . . Nichts von dem trockenen und vielfach ermüdenden Stil der üblichen Lehrbücher, eine außerordentlich klare, frische, lebhafte und sachlich genaue Beschreibung der gebräuchlichsten Operationsmethoden, wie sie nur an der Hand von reichen Erfahrungen aus einer langjährigen Lehrtätigkeit wiedergegeben werden kann. Ueber alles Lob erhaben sind die farbigen Tafeln, die frei von jeglichem Schematismus außerordentlich plastisch und naturgetreu sind und der Wirklichkeit fast gleichkommen. Das Buch wird Aerzten und Studierenden ein guter und unentbehrlicher Lehrmeister werden. *Berliner Klinische Wochenschrift.*

Digitized by Google

Lehmanns medizinische Atlanten. *Neue Folge in Quartformat. Band VII*

Für Amtsärzte, Krankenhäuser und Sanatorien nahezu unentbehrlich:

Atlas und Lehrbuch der Hygiene

mit besonderer Berücksichtigung der Städte-Hygiene

in Verbindung mit hervorragenden Fachmännern herausgegeben

von **Prof. Dr. W. Prausnitz**

Vorstand des hygienischen Institutes der Universität Graz.

Inhaltsverzeichnis:

Vorwort, Einleitung. — Aufgabe der Bauordnungen, Professor Dr. W. Prausnitz, Graz. Oeffentliche Straßen, Plätze und Anlagen, Ingenieur H. Stillkrauth, München. Planliche Darstellung von Hochbauten, Oberingenieur R. Kloss, Graz. Baustoffe und Baugefüge, Professor E. von Mecenseffy, München. Entwurf, Ausführung und Benützung von Hochbauten, Professor Dr. H. Hammerl und Oberingenieur R. Kloss, Graz. Familienhäuser-Kolonien, Gartenstädte, Architekt C. Ebert, München. Arbeiterwohnungen (Kleinwohnungen), Professor Dr. W. Prausnitz, Graz. Wasserversorgung, Professor Dr. Ph. Forchheimer, Graz. Lüftung und Heizung, Bade-Einrichtungen, Dampfwäscherei, Dipl.-Ingenieur H. Recknagel, München. Beleuchtung, Stadtrat H. Metzger, Bromberg. Abfallstoffe und ihre Beseitigung, Oberingenieur A. Kleinschroth, München. Müll-Beseitigung und -Verwertung, Stadtrat H. Metzger, Bromberg. Entstaubungsapparate, Stadtrat H. Metzger, Bromberg. Die Hygiene des Schulgebäudes, I. Stadtbaumeister Hennig, Dresden. Schulbänke, Privatdozent Dr. A. Wittek, Graz. Krankenhäuser, Baurat A. G. Stradal, Wien. Tuberkuloseheilstätten und Erholungsstätten, Professor Dr. Th. Pfeiffer, Graz. Baracken, Professor Dr. Th. Pfeiffer, Graz. Rettungswesen und Krankentransport, Seesanitätsarzt Dr. M. Kaiser, Triest. Desinfektion, Professor Dr. P. Th. Müller, Graz. Bestattungsanlagen, Professor Dr. A. Lode, Innsbruck. Schlacht- und Viehhöfe, Obermedizinalrat Prof. Dr. R. Edelmann, Dresden. Markthallen, Stadtbauinspektor Dr. ing. H. Küster, Breslau.

*700 S. Text in 4°. Mit 818 Abb., darunter 4 farb. Tafeln. — **Preis in Leinw. geb. Mk. 100.—***

Zentralblatt für innere Medizin: . . . . . 818 ausgezeichnet klare, zum Teil hervorragend schöne und durchweg lehrreiche Abbildungen schmücken das ziemlich umfangreiche, im Quartformat hergestellte Buch. Es liegt hier eine wirkliche Bereicherung unserer medizinischen Literatur vor, welche das Nachschlagen in anderen Büchern und Zeitschriften mit einem Schlage unnötig macht. Das Buch wendet sich auch keineswegs an den Hygieniker allein, sondern erscheint gerade deshalb so wertvoll, weil es jedem Arzte, jedem medizinischen Laien, die Grundforderungen der Hygiene in äußerst leichtfaßlicher, interessanter Form einprägt. Wir können dem Buche nur die wärmste Empfehlung auf den Weg geben.

Grundzüge der Hygiene

unter Berücksichtigung der Gesetzgebung des Deutschen Reiches und Oesterreichs.

Von **Dr. W. Prausnitz,** Professor der Hygiene an der Universität Graz.

Für Studierende an Universitäten und techn. Hochschulen, Aerzte, Architekten, Ingenieure und Verwaltungsbeamte.

Elfte, verbesserte und vermehrte **Auflage.** Gr. 8°, 761 Seiten Text mit 284 Abbildungen.

Preis geh. M. 50.—, geb. M. 70.—.

Grundriß der menschlichen Erblichkeitslehre und Rassenhygiene

Band I: Menschliche Erblichkeitslehre / Preis geh. M. 50.—

1. Abschnitt: Abriß der allgemeinen Variations- und Erblichkeitslehre. Von Prof. **Dr. Erwin Baur,** Vorst. d. Instituts f. Vererbungsforschung an d. landw. Hochschule Berlin. Grundbegriffe — Die Variationserscheinungen — Einfluß auf die Zusammensetzung eines Volkes — Wirkung von Auslesevorgängen — Wirkung von Inzucht.

2. Abschnitt: Die Rassenunterschiede des Menschen. Von **Dr. Eugen Fischer,** o. ö. Prof. der Anatomie, Freiburg i. B.
Die variierenden Merkmale des Menschen — Rassenentstehung und Rassenbiologie — Rassenbeschreibung.

3. Abschnitt: Die krankhaften Erbanlagen. Von Privatdozent **Dr. Fritz Lenz, München.**
Zum Begriff der Krankheit — Die Bedeutung krankhafter Erbanlagen für die Krankheiten der verschiedenen Organe — Zur Feststellung des Erbgangs krankhafter Anlagen — Die Neuentstehung krankhafter Erbanlagen.

4. Abschnitt: Die Erblichkeit der geistigen Begabung. Von Privatdozent **Dr. Fritz Lenz.**

Band II: Menschliche Auslese und Rassenhygiene

Von Privatdozent **Dr. Fritz Lenz.** / Preis geheftet **M. 38.—**

1. Abschnitt: Die Auslese beim Menschen. 2. Abschnitt: Praktische Rassenhygiene. 3. Abschnitt: Private Rassenhygiene. — Erklärung gebräuchl. Fachausdrücke. — Literatur.

Beide Bände in 1 Band gebunden M. 108.—.

6935

Digitized by Google

Digitized by Google

Digitized by Google

Digitized by Google

Digitized by Google

UNIVERSITY OF MICHIGAN
3 9015 02208 8564

THE KALMBACHER
BOOKBINDING CO.
CERTIFIED
UNIVERSITY
TOLEDO, OHIO

Digitized by Google

Digitized by Google